23 A 274

Digitized by the Internet Archive
in 2011 with funding from
Open Knowledge Commons and Harvard Medical School

http://www.archive.org/details/lmentsdepath04nl

ÉLÉMENTS

DE

PATHOLOGIE

CHIRURGICALE

TOME IV

PARIS. — IMPRIMERIE DE E. MARTINET, RUE MIGNON, 2

ÉLÉMENTS

DE

PATHOLOGIE CHIRURGICALE

PAR

A. NÉLATON

MEMBRE DE L'INSTITUT,

PROFESSEUR DE CLINIQUE CHIRURGICALE A LA FACULTÉ DE MÉDECINE DE PARIS,
MEMBRE DE L'ACADÉMIE DE MÉDECINE

Deuxième édition, très-augmentée

TOME QUATRIÈME

PAR

J. PÉAN

ANCIEN PROSECTEUR
CHIRURGIEN DE L'HÔPITAL SAINT-LOUIS

AVEC DE NOMBREUSES FIGURES INTERCALÉES DANS LE TEXTE

PARIS

LIBRAIRIE GERMER BAILLIÈRE ET Cie

17, RUE DE L'ÉCOLE-DE-MÉDECINE, 17.

1876

Tous droits réservés

BOSTON MEDICAL
APR 2 1918
LIBRARY

INTRODUCTION

Lorsque parut le troisième volume de la seconde édition des *Éléments de pathologie chirurgicale*, Nélaton venait de mourir. Personne n'a pu penser que la mort de cet éminent chirurgien dût entraver la suite de cette publication à laquelle il a attaché son nom et qu'il avait bien voulu confier à nos soins. Commencée sous son patronage et sa haute direction, cette seconde édition sera continuée dans les mêmes données et maintenue dans le même plan et le même esprit. Nous y ajouterons seulement les faits nouveaux puisés autant que possible dans les souvenirs des travaux faits en commun, dans ce que notre propre pratique a pu nous fournir de plus conforme à ses vues et à ses principes ainsi que dans les nombreux ouvrages qui ont été publiés depuis une vingtaine d'années en France et à l'étranger. Et comme pour rappeler que c'est toujours sous son inspiration que nous entendons poursuivre cette publication, nous allons placer en tête de cette nouvelle édition un extrait de la notice que nous avons publiée sur Nélaton et son œuvre dans la *Gazette des hôpitaux* des 13 et 20 novembre 1873.

« Après un début qui suffisait déjà à le classer parmi les observateurs sérieux et les plus sagaces anatomo-pathologistes, sa thèse *Sur l'affection tuberculeuse des os*, et des thèses de concours qui révèlent toutes une connaissance approfondie des diverses questions de chirurgie qui y étaient traitées, M. Nélaton est entré dans la voie des grands travaux didactiques par la publication de ses *Éléments de pathologie chirurgicale*. Les deux premiers volumes ont paru de 1844 à 1847, alors que

Nélaton, n'étant encore qu'agrégé à la Faculté et n'ayant pu donner la mesure de ses aptitudes professorales qui devaient le grandir si rapidement plus tard, avait néanmoins acquis déjà, dans les services successifs qu'il avait occupés à l'hôpital Saint-Louis et à l'hôpital Saint-Antoine, la réputation légitime d'un chirurgien expérimenté, d'un opérateur habile et surtout d'un clinicien plein de sagacité.

Voici comment s'exprimait quelque temps après sur la valeur de cette œuvre un critique aussi compétent en clinique qu'habile à manier la plume. Il s'agissait d'apprécier l'ouvrage au point de vue de son titre même, qui semblait impliquer l'idée d'un de ces résumés sans choix ni critique, destinés à donner à des élèves une notion sommaire de chacun des sujets qui y sont traités. « Aucun de ceux qui le connaissent, dit le critique, n'aurait pu prêter à M. Nélaton une pareille pensée : faire un livre profitable à tous, c'est ce qu'exprime le mot *élément*, et cette intention, modestement annoncée en tête d'une publication aussi considérable de toutes manières que l'est celle-ci, doit d'abord attirer l'attention. » Et le critique, en signalant, dans cet ouvrage, l'absence de ces redites fastidieuses, de ces théories surannées cent fois répétées, de ces banalités historiques qui se retrouvent à peu près invariablement dans chaque publication classique nouvelle, félicite l'auteur de ces lacunes volontaires qui lui ont permis de donner à chaque chose utile la place qui lui convient.

Une autre remarque du critique aide à comprendre comment l'auteur a pu rester élémentaire au point de vue des proportions du livre, tout en demeurant, au fond, aussi complet qu'aucun de ses devanciers. Il en trouve le secret dans la concision de la rédaction et dans la sobriété du style, dépourvu de toute emphase et de toute prétention. « Qu'on n'y cherche, dit-il, ni tirades obligées, ni morceau à effet ; les moyens sont à la hauteur du but ; jamais de développements oratoires ; chaque mot porte un sens, chaque phrase une idée. Le lecteur y trouve un guide qui lui présente la vérité dans sa nudité classique. » Et plus loin il ajoute : « Si la critique consent parfois à renier toute personnalité pour des œuvres de pure compilation, à les faire comparaître devant le lecteur par simple voie d'échantillon, elle ne saurait accepter ce rôle quand elle rencontre à chaque page la trace de méditations scrupuleuses, quand l'intervention continuelle d'un esprit qui ne se contente pas du jugement des autres stimule, par réciprocité, son instinct d'appréciation et de contrôle. »

Si de cette partie du jugement, qui porte principalement sur la forme et la contexture du livre, nous passions à celle qui touche au fond, nous verrions son auteur poursuivant l'analyse de ce livre, chapitre par chapitre, s'arrêter à chaque instant et faire ressortir aux yeux du lecteur l'équité et la justice de toutes les appréciations et de tous les jugements de M. Nélaton sur chacun des sujets qu'il traite. Aussi résume-t-il ainsi sa propre appréciation générale : « Ce caractère froid, mais positif, qui prend tout au sérieux, dont le sens intelligent renonce souvent au charme de la diction, résiste à l'occasion de lancer un trait pour rester calme et grave dans ses attributions d'arbitre, fait l'un des principaux mérites du livre. »

Telle était l'opinion d'un des juges les plus compétents sur les premiers volumes de l'œuvre de Nélaton, alors que le jugement ne pouvait être ni suspecté de flatterie, ni ébloui, ni influencé par le prestige d'une réputation et d'une situation qui n'étaient encore qu'en germe.

Si, à plus de douze ans de distance, on rapproche cette appréciation de celle qui a été faite après la publication des derniers volumes, on retrouve sinon le même langage, du moins le même esprit et la même impression générale. « Entouré dès son début de la popularité la plus flatteuse et la mieux justifiée, dit ce second juge, placé immédiatement au premier rang de nos livres classiques par le suffrage de tous les hommes compétents, l'ouvrage de M. Nélaton avait subi des retards qui provoquaient l'impatience des élèves, la valeur de ce qui avait paru leur donnant la mesure de ce qui restait à paraître. »

Il s'était passé dans cet intervalle un fait important dans l'histoire de cet ouvrage. Il fallait suffire à la fois à un enseignement non interrompu et dont le succès même augmentait les charges, aux exigences toujours croissantes d'une pratique qui s'étendait de plus en plus tous les jours et satisfaire la légitime impatience d'un public alléché par le commencement de l'œuvre; tâche d'autant plus difficile que, l'activité chirurgicale prodigieuse de cette époque accumulant incessamment les faits nouveaux; que, les discussions scientifiques entraînant souvent après elles des changements dans les vues et les théories et ouvrant parfois des horizons nouveaux aux recherches, il en résultait l'obligation, rien que pour se tenir au courant du mouvement scientifique, d'un labeur déjà considérable par lui-même et difficile à concilier avec de si nombreux devoirs. C'est ce qui détermina M. Nélaton à s'associer

désormais des collaborateurs. On sait la part qu'a eue Jamain dans la publication des deux derniers volumes de la première édition et du premier volume de la seconde, et celle qui nous a été dévolue pour les volumes suivants.

Est-ce à dire que Nélaton, à dater de ce moment, soit resté étranger à la suite de la publication de l'œuvre qui continuait à porter son nom, et que, désormais inactif, il se soit reposé uniquement sur ses collaborateurs du soin de sa rédaction, se désintéressant aussi légèrement de la responsabilité que de l'honneur qui lui en revenait? Poursuivant activement dans son service de la clinique comme dans sa clientèle privée et dans son immense consultation son système d'observation toujours marquée au double cachet de la précision scientifique et de l'utilité pratique, ce qui a été comme l'habitude et le besoin de toute sa vie, Nélaton a enrichi depuis la pathologie chirurgicale et la médecine opératoire d'une foule d'idées, de faits et de procédés dont sa publication devait elle-même bénéficier plus tard.

Parmi les procédés nouveaux qu'il a introduits dans la pratique, il nous suffira de rappeler les suivants:

Le traitement des hémorrhagies artérielles consécutives par la ligature du vaisseau divisé à la surface des plaies en voie de suppuration, où, contrairement à la doctrine enseignée par Dupuytren et acceptée par tous les chirurgiens, il montre que la ligature des deux bouts de l'artère dans la plaie même en suppuration doit être préférée à toute autre manœuvre opératoire.

Le traitement des anévrysmes rétro-pelviens par les injections coagulantes.

Ses recherches sur les collections sanguines du bassin, auxquelles il a donné le nom d'hématocèle rétro-utérine, et, ce qui est plus important, qu'il a appris à respecter, évitant ainsi les conséquences graves d'opérations presque toujours inutiles.

La première observation qu'il a faite d'un genre de tumeurs restées jusque-là méconnues, les tumeurs variqueuses des ganglions lymphatiques, dont il a déposé une pièce intéressante au musée Dupuytren.

Ses études sur les polypes naso-pharyngiens, leur insertion basilaire et leur ablation par la méthode palatine.

Le procédé de taille prérectale substitué à la taille latéralisée.

La méthode de rhinoplastie basée sur le principe des cicatrices adhérentes.

Les divers procédés anaplastiques imaginés pour la restauration des paupières, pour la cure de l'épispadias et celle des fistules uréthro-péniennes.

Le traitement des occlusions intestinales par l'entérotomie, de l'anus contre-nature par l'occlusion.

La résection et la suture des nerfs dans les cas de névrome.

Un nouveau mode de réduction des luxations de la mâchoire inférieure fondé sur une connaissance plus précise du mécanisme de leur production.

Ses observations nouvelles relatives aux tumeurs fibreuses de la crête iliaque, au mal perforant du pied, aux kystes sous-hyoïdiens, aux tumeurs glandulaires du voile du palais, aux tumeurs pulsatiles des os, aux enchondromes dont il a poursuivi l'étude dans divers tissus autres que le tissu osseux, qui en avait été jusque-là le seul siége connu.

A ces diverses recherches il faut joindre les nombreuses thèses, les mémoires, notes et communications dont les sujets ont été puisés par ses élèves dans ses leçons cliniques, source féconde d'idées et de faits intéressants ou nouveaux que la publicité a rapidement répandus dans le domaine commun, mais dont il serait injuste, tout en laissant à leurs auteurs la part de mérite qui leur en revient, de déposséder entièrement le professeur.

Combien d'idées sorties de cette source, dont on fera peut-être honneur un jour à ceux qui n'en ont été que les échos, trop oublieux eux-mêmes de leur origine réelle !

Ce que nous disons pour ces travaux spéciaux dictés ou inspirés par le maître, à plus forte raison le dirons-nous des derniers volumes de la première édition et du premier volume de la deuxième édition des *Éléments de pathologie chirurgicale* qui, bien que rédigés par une autre plume que la sienne, n'en sont pas moins en réalité son œuvre, par le plan qu'il en avait tracé d'avance et qui a été fidèlement suivi, par la masse considérable des faits en grande partie empruntés à son expérience personnelle, par l'ensemble des appréciations et des jugements toujours conformes aux siens, et enfin par l'approbation implicite qu'il a donnée à toute rédaction. »

Quelle que soit la part que l'histoire réserve à Nélaton dans la confection de cette œuvre, et nous venons de faire voir combien elle est en réalité importante, il n'y a qu'une voix aujourd'hui pour la placer

au premier rang des ouvrages classiques de notre époque. Espérons que, pour avoir donné à cette seconde édition les développements plus considérables que nécessitent les acquisitions journalières de la science et pour y avoir apporté le tribut de notre expérience personnelle, on ne nous accusera pas de l'avoir fait déchoir du rang élevé où l'a placée l'opinion publique.

ÉLÉMENTS

DE

PATHOLOGIE CHIRURGICALE

BOSTON MEDICAL
APR 2 1918
LIBRARY

CHAPITRE IV

AFFECTIONS DE L'APPAREIL DE L'OUIE

Historique. — Les maladies de l'appareil de l'ouïe ne sont bien connues que depuis quelques années. En effet, la plupart des auteurs, jusqu'à une époque peu éloignée de nous, n'y attachaient qu'une très-minime importance.

Le père de la médecine ne les envisage que comme des complications fâcheuses survenant dans le cours de maladies fébriles aiguës. Celse, qui le premier leur consacra un chapitre spécial, institue contre elles, particulièrement contre l'otite aiguë, un traitement rationnel, et indique le moyen d'enlever le cérumen et les corps étrangers du conduit auditif; ses conseils furent bientôt oubliés, et les données empiriques de Galien, pendant près de quinze siècles, dominèrent toute la pathologie. Toutefois, pendant ce temps, plusieurs médecins, Bérenger, Vésale, Ingrassias, Eustachi et un peu plus tard, Duverney, Vieussens, Hoffmann, etc., firent connaître assez bien l'anatomie normale de l'oreille.

A la même époque, Fabrice de Hilden invente le *speculum auris*, si avantageux pour le diagnostic et le traitement des maladies de l'appareil auditif.

Dans les premières années du XIXe siècle, un Français, du nom de Guyot, maître de poste à Versailles, complétement étranger à la médecine, imagine le cathétérisme de la trompe d'Eustache. Dès 1824, il soumet à l'Académie des sciences de Paris un procédé dont il s'était servi sur lui-même et qui consiste à pousser des injections liquides dans la trompe d'Eustache à l'aide d'une sonde introduite, par la bouche, jusque dans le pavillon de la trompe. Cette découverte donne une impulsion nouvelle à l'otologie. Cependant, un certain nombre d'années s'écoule avant qu'on en retire tous les avantages qu'elle devra procurer.

Au commencement du XIXe siècle, on applique au traitement des maladies de l'oreille l'électricité, le magnétisme, la perforation du tympan. Quelques travaux paraissent à cette époque qui doivent être signalés, en particulier ceux de Franck des Monceaux et d'Alard, en France; de Rauch (de Saint-Pétersbourg); de de Beck, de Vernig, d'Hufeland, en Allemagne et de Cleland, de Wathem, de Wright, de Curtis, de Saunders, de Buchanan, en Angleterre.

Il faut ensuite arriver jusqu'au milieu de ce siècle pour voir l'otologie entrer définitivement dans la voie du progrès.

C'est un Français, Itard, qui, le premier, substitua à l'empirisme des traitements rationnels, basés à la fois sur des données anatomiques plus précises et des moyens d'exploration très-perfectionnés; les progrès dus à ce médecin dans la partie de la science qui nous occupe sont à l'abri de toute contestation. On pourra d'ailleurs s'en convaincre en lisant son traité spécial qui surpasse de beaucoup toutes les publications antérieures, dues pour la plupart à des Anglais. (Itard, *Traité des maladies de l'oreille et de l'audition;* Paris, 1842.)

Après lui, Deleau, Triquet, Menière père, Bonnafont, Denonvilliers, en France; Kramer et Lincke, en Allemagne, et enfin, dans ces dernières années, Garrigou-Desarènes, Prat, Ladreit de la Charrière, Ed. Fournié, Menière fils, en France, Wilde, Toynbee, Troltsch, Politzer, Schwartze, Grouber, Voltolini, en Angleterre et en Allemagne, ont largement contribué à élever le niveau des études otologiques.

Nous avons consulté avec soin tous ces travaux, et nous avons recueilli tous les matériaux qui nous ont paru les plus utiles pour le diagnostic et le traitement des maladies de l'appareil auditif.

Ceci posé, nous étudierons d'abord, dans un article spécial, comme nous l'avons fait pour le nez, les moyens d'exploration, que l'on désigne sous les noms d'*otoscopie* et d'*auscultation de l'oreille;* nous passerons ensuite en revue, conformément à l'ordre anatomique : 1° les affections du pavillon de l'oreille ; 2° celles du conduit auditif ; 3° celles de la membrane du tympan ; 4° celles de la caisse du tympan ; 5° celles de l'apophyse mastoïde ; 6° celles de la trompe d'Eustache ; 7° celles de l'oreille interne, et, pour terminer, nous dirons quelques mots de certains troubles fonctionnels communs à la plupart de ces maladies et de la surdi-mutité.

ARTICLE PREMIER.

MOYENS D'EXPLORATION

Otoscopie, Cathétérisme, Auscultation.

Le pavillon, par sa position superficielle, n'exige, pour son examen, aucun instrument spécial. Il n'en est pas de même du conduit auditif externe, de la membrane du tympan et de la trompe d'Eustache ; ces différentes parties ne peuvent être examinées qu'à l'aide de moyens spéciaux ; ce sont ces moyens d'exploration que nous allons passer en revue.

1° Exploration du conduit auditif externe et du tympan.

Nous rappellerons en quelques mots les dispositions anatomiques de ce conduit.

Le conduit auditif externe chez l'adulte, moitié fibro-cartilagineux, moitié osseux, s'étend de l'origine de la conque au cercle tympanal ; il mesure une longueur qui varie, suivant les individus, entre 25 et 30 millimètres. Mais par suite de l'obliquité de la membrane du tympan

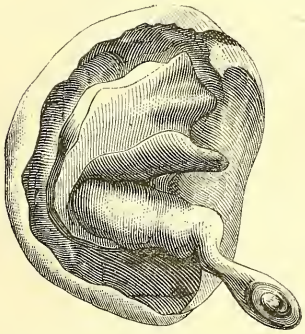

Fig. 1. — Conduit auditif chez l'adulte.

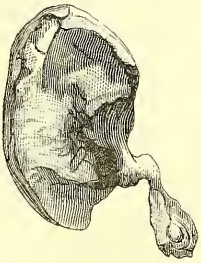

Fig. 2. — Conduit auditif à l'âge de 15 ans.

en bas et en avant (voy. fig. 1), ses parois supérieure et postérieure sont un peu plus courtes que ses parois inférieure et antérieure. Il n'a pas partout la même largueur ; il va en se rétrécissant jusqu'à l'union de ses deux tiers externes avec le tiers interne, va ensuite en s'élargis-

sant, et mesure ainsi 6 à 7 millimètres dans son plus petit diamètre et 8 à 9 dans son plus grand.

Sa direction, comme on peut le voir sur la fig. 1, est oblique en avant, en dedans et en bas; il présente en outre deux inflexions, la première dirigée en bas et en arrière; la seconde se portant en bas et en avant. Il en résulte que lorsqu'on veut explorer le conduit auditif,

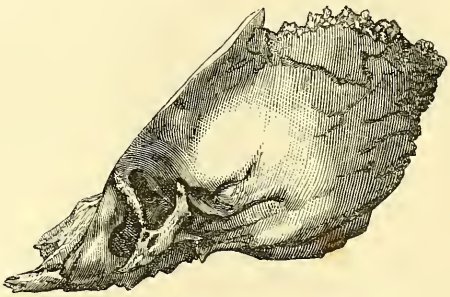

Fig. 3. — Conduit auditif osseux chez l'enfant de 8 ans.

il faut, pour effacer cette courbure, attirer en haut et en arrière le pavillon de l'oreille.

La conformation du conduit auditif présente de grandes variations suivant les âges. C'est ainsi que chez le nouveau-né, comme on peut le voir sur la fig. 4, le conduit osseux fait complétement défaut;

Fig. 4. — Conduit auditif osseux chez l'enfant nouveau-né.

(Ces pièces ont été déposées par nous au musée Orfila.)

celui-ci ne commence à apparaître que vers l'âge de trois ans, et il n'est complétement développé qu'à l'âge de quinze ans (voy. fig. 2), mais il présente ceci de particulier, qu'il offre à cet âge une courbure beaucoup plus prononcée qu'à l'âge adulte, ce dont on peut se rendre compte en comparant les fig. 1 et 2.

Chez certains individus qui ont l'ouverture de l'oreille large et dépourvue de poils, on peut, sans le secours d'aucun instrument, bien apercevoir le conduit auditif, l'oreille externe et le tympan en les

éclairant avec une lampe ; mais, dans la grande majorité des cas, ce procédé est insuffisant ; il faut alors recourir à un éclairage puissant et à l'emploi d'un *speculum auris*.

Moyens d'éclairage. — Le meilleur moyen d'éclairage est sans contredit la lumière solaire, dont un rayon est dirigé sur le conduit auditif et le tympan. Quelques chirurgiens se servent à cet effet d'un petit miroir réflecteur analogue au miroir laryngoscopique de Semeleder. Ce miroir, d'un foyer de 13 à 14 centimètres, d'un diamètre de 7 à 9 centimètres, est percé au centre et se monte sur des lunettes à l'aide d'une griffe articulée qu'a imaginée M. G. Desarènes ; mais ce mode d'éclairage exige certaines conditions atmosphériques qui font souvent défaut ; c'est pourquoi le chirurgien doit s'habituer à se servir d'une lumière artificielle et d'un réflecteur pour en augmenter l'intensité.

On peut aussi se servir de l'éclairage au gaz ou au magnésium, qui donne une lumière plus intense. Mais une lampe, munie d'un réflecteur, suffit dans la majorité des cas et présente l'avantage d'être à la portée de tous les praticiens.

Le réflecteur le plus simple est une cuiller en argent placée derrière la lampe. M. G. Desarènes a imaginé un réflecteur spécial dont

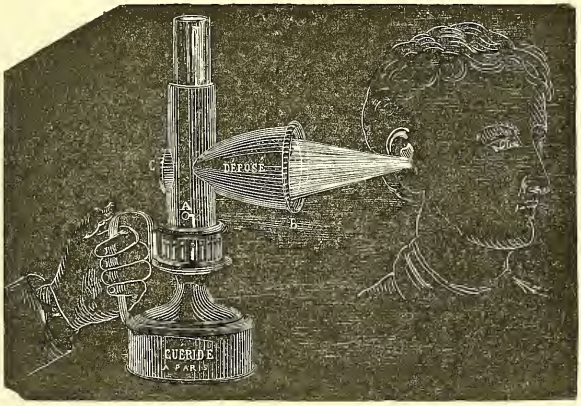

Fig. 5. — Otoscope de M. G. Desarènes.

l'invention est attribuée à tort à Cleland, et qui porte le nom d'*otoscope parabolique*. Il se compose d'une parabole métallique argentée très-brillante, dans laquelle une ouverture est ménagée pour laisser passer une lampe ordinaire dont la lumière correspond au foyer de la parabole ; de là tous les rayons lumineux sont renvoyés parallèlement sur une lentille plan-convexe placée à l'ouverture et viennent se réunir en un foyer situé à 15 centimètres. On les dirige dans l'oreille sur la partie à examiner (voy. fig. 5). La lentille est doublée d'un

verre bleu destiné à rendre blanche la lumière jaunâtre de la lampe.

Speculums. — Le *speculum auris* sert à dilater et à ramener dans l'axe du conduit auditif osseux la partie membraneuse, assez pour bien apprécier les plus légères différences de coloration, d'éclat, de position, soit du tympan, soit des osselets, etc.

Cet instrument, imaginé en 1646 par Fabrice de Hilden, a subi depuis plusieurs modifications. Celui de Fabrice de Hilden est un petit entonnoir à deux valves terminé par deux branches. Il a été modifié par Itard, Kramer, Triquet, Bonnafont et G. Desarènes. On reproche à cet instrument d'être lourd, ce qui oblige le chirurgien à le soutenir pendant l'examen, d'avoir les branches trop longues et de laisser passer les poils par les fentes qui séparent les valves. Ce dernier reproche n'est pas fondé, car, pour l'éviter, il suffit de faire exécuter à l'instrument un léger mouvement de rotation de façon à coucher les poils qui pourraient gêner l'examen. Son poids est un inconvénient autrement grave. M. Bonnafont a perfectionné ce spéculum en diminuant la longueur des branches ; et pour faciliter leur introduction et leur écartement il y a fait appliquer une rondelle métallique qui roule sur une vis, de telle sorte que l'emploi de l'instrument exige les deux mains (voy. fig. 6).

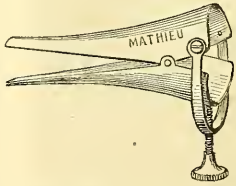

Fig. 6. — Spéculum de M. Bonnafont.

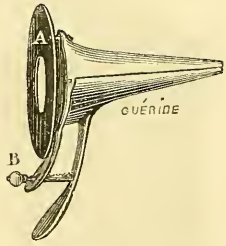

Fig. 7. — Spéculum de M. G. Desarènes.

Celui de M. G. Desarènes se manœuvre d'une seule main, est assez court et assez léger pour qu'une fois introduit il se maintienne seul dans le conduit auditif (voy. fig. 7).

Certains chirurgiens se servent de spéculums pleins analogues à celui qui est représenté ci-contre (fig. 8).

En Angleterre, on emploie ces spéculums montés sur un otoscope. Tel est celui de Brunton (voy. fig. 9). Il se compose d'un cylindre métallique portant un pavillon évasé en forme d'entonnoir A servant à concentrer les rayons lumineux sur un miroir placé à l'intérieur et incliné à 45 degrés. Ce miroir est percé d'un trou correspondant à l'oculaire B. A cet otoscope s'ajustent des spéculums de différents diamètres C. M. Menière fils a très-heureusement modifié cet instrument ;

il a fait pratiquer sur toute la longueur du spéculum une fente assez large pour y faire passer stylets, pinces, ciseaux, porte-caustiques, etc., de cette façon il laisse en place l'otoscope muni du spéculum pendant qu'il opère.

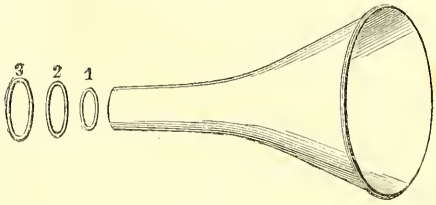

Fig. 8. — Spéculum plein. (Les numéros 1, 2 et 3 représentent des spéculums de différents diamètres.)

Ces spéculums pleins présentent plusieurs inconvénients; ils entrent à frottement, ce qui est une cause de douleur pour le malade; en outre, ils entraînent le cérumen ou le pus accumulés sur les parois du conduit auditif et se trouvent ainsi bouchés, ou bien, quand on les retire, ils laissent dans l'oreille un bouchon de cérumen.

Lorsque le chirurgien veut examiner l'oreille à l'aide du spéculum, il fait asseoir le malade, la tête légèrement inclinée du côté opposé à celui de l'oreille explorée, s'assied auprès de lui, prend le spéculum

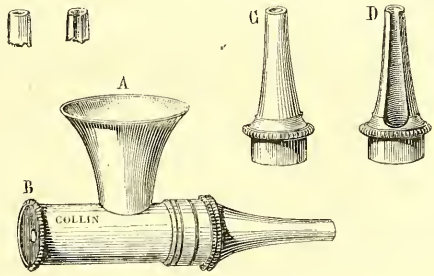

Fig. 9. — Otoscope anglais.

(D représente le spéculum muni de la rainure imaginée par M. Em. Menière.)

entre le pouce et le médius de la main droite, place l'index dans l'ouverture et introduit l'instrument fermé s'il est bivalve. Pour ne pas rendre cette introduction difficile ou douloureuse, il relève, de la main gauche, en haut et en arrière, le pavillon de l'oreille. Cette précaution est indispensable chez les jeunes sujets. Le spéculum, une fois introduit, est ouvert doucement, s'il est bivalve, fixé à l'aide de la vis ou crémaillère au point voulu, et laissé en place.

Le chirurgien prend, de la main gauche, la lampe armée de l'otoscope parabolique, incline la tête du malade dans tous les sens et imprime au spéculum de légers mouvements, ce qui lui permet d'explorer successivement les différentes surfaces et de noter les changements de coloration, les saillies anormales, les troubles de sécrétions

de la sensibilité, etc., qui ont lieu du côté du conduit auditif et de la membrane du tympan. Mais, pour se rendre compte de ces particularités, il est utile, quand on pratique cet examen, de bien connaître les points de repère suivants:

A la partie supérieure du tympan, la petite apophyse du marteau forme une saillie blanchâtre; partant de là et allant de haut en bas, l'œil de l'explorateur découvre successivement le manche du marteau, d'un blanc jaunâtre, qui se termine en s'élargissant un peu vers le centre de la membrane appelé *ombilic du tympan;* en arrière, il aperçoit par transparence la longue branche de l'enclume qui forme un reflet blanchâtre de 1 ou 2 millimètres de longueur. Il peut ainsi facilement distinguer ce que l'on a appelé le *triangle lumineux* (*speckof bright light*), de Wilde. Cette tache brillante a en effet la forme d'un petit triangle équilatéral dont la base, de 1/2 à 2 millimètres, arrive presque jusqu'au bord inférieur du tympan et dont le sommet s'étend un peu en avant et au-dessous de l'extrémité inférieure du manche du marteau; elle serait due, suivant Wilde, à la réflexion de la lumière sur la partie antérieure du tympan dans son point le plus saillant, ou, suivant Politzer, aux différences de courbure des moitiés antérieure ou postérieure du tympan et à la concavité produite sur cette membrane par la traction du manche du marteau. Tout ce qui vient augmenter ou diminuer la concavité normale du tympan modifie la forme du triangle lumineux; tout changement dans son éclat, dans sa forme, annonce une lésion du tympan, de la caisse, des osselets ou même de la trompe.

La saillie moins prononcée du manche du marteau et de sa petite apophyse est un signe de retrait du tympan, et ce signe est d'une grande valeur.

2° Exploration de l'oreille moyenne et de la trompe d'Eustache.

De tous les moyens qui ont été imaginés pour explorer l'oreille moyenne et la trompe d'Eustache, le cathétérisme est sans contredit le plus utile. Toutefois, avant de faire connaître les diverses méthodes de cathétérisme, nous allons indiquer les autres procédés d'exploration de la trompe.

1° *Procédé de Valsalva.* — Ce chirurgien recommande au malade de faire une profonde inspiration, de fermer le nez et la bouche et d'exécuter une expiration forcée. De la sorte, l'air est fortement comprimé dans le pharynx et les fosses nasales et ne trouve issue que par les trompes d'Eustache. Quand celles-ci sont libres, il y pénètre, se précipite dans les caisses, exerce une brusque pression contre la

membrane du tympan et détermine un bruit particulier aisément perçu par le malade.

2° *Procédé de G. Desarènes.* — Le malade, pendant qu'il fait un effort d'expiration, avale sa salive pour que l'air s'engage plus facilement dans les trompes et les caisses. On sait, en effet, que, dans ce mouvement de déglutition, le voile du palais s'élève, se tend et sert de point d'appui aux muscles péristaphylins externes qui élargissent les orifices des trompes.

3° *Procédé de Toynbee.* — On fait prendre au malade une gorgée d'eau et on lui ferme le nez pendant qu'il la déglutit. Par suite de ce mouvement de déglutition, le vide se produit dans l'arrière-cavité des fosses nasales; il en résulte que l'air presse extérieurement sur le tympan et lui fait exécuter un mouvement de dehors en dedans, contrairement à ce qui se passe dans le procédé de Valsalva.

4° *Procédé de Politzer.* — Le malade assis, la tête légèrement renversée en arrière, maintient dans sa bouche une gorgée de liquide ; le chirurgien introduit l'embout d'une poire à air dans la narine à la profondeur de 2 ou 3 centimètres, ferme le nez et lui recommande d'avaler ; au même instant, on insuffle de l'air.

Ce procédé, trop vanté en Allemagne, est basé, comme on voit, sur cette observation que le voile du palais, en s'élevant au second temps de la déglutition, vient fermer toute communication entre la portion buccale et la portion nasale de la cavité pharyngienne, et que l'air insufflé, pendant le même temps, dans les fosses nasales, ne peut trouver d'autre issue que la trompe d'Eustache dès l'instant où la communication avec les narines se trouve interceptée.

Pour faire circuler l'air dans la caisse du tympan, quelques chirurgiens pensent qu'il suffit d'en injecter dans le conduit auditif externe, et d'imprimer de la sorte quelques mouvements au tympan. Pour mieux y parvenir, Siegle (de Stuttgard), MM. Miot, Cousin et G. Desarènes ont imaginé des otoscopes ou des spéculums pneumatiques, c'est-à-dire fermés à leur grande extrémité et munis d'un tube par lequel l'opérateur aspire ou refoule l'air contenu du conduit auditif.

Ces divers procédés sont tout au plus suffisants pour reconnaître la perméabilité de la trompe; mais ils ne sauraient, dans la grande majorité des cas, remplacer le cathétérisme.

Cathétérisme de la trompe d'Eustache. — Nous allons rappeler en quelques mots, avant de faire connaître les différents procédés de cathétérisme, les dispositions anatomiques de la trompe d'Eustache. Ce conduit, destiné, comme on sait, au passage de l'air dans la caisse et à l'écoulement au dehors des mucosités qui y sont sécrétées, déjà signalé par Aristote, a été bien décrit pour la première fois en 1562

par Bartholemeus Eustachius, dont il porte le nom ; il est composé de deux portions : l'une, osseuse, taillée dans le rocher, et d'une longueur de 11 à 12 millimètres ; l'autre, cartilagineuse, intimement unie à la première, ayant la forme d'un cylindre aplati et incomplet, d'une longueur de 22 à 23 millimètres ; celle-ci va en s'évasant jusqu'au pharynx, où elle se termine par une lame fibreuse qui permet à la trompe de s'ouvrir plus ou moins sous l'action des muscles péristaphylins. La longueur totale de la trompe d'Eustache est donc de 33 à 35 millimètres. A partir du point de jonction de ses deux portions, la trompe va en s'évasant de manière à présenter les plus grands diamètres à ses deux extrémités ; à son ouverture dans la caisse, elle a 4 millimètres de hauteur sur $2^{mm}1/2$ de largeur, à son orifice pharyngien, 9 millimètres de hauteur sur 5 de largeur, enfin, à sa partie la plus rétrécie, qui est osseuse, 2 millimètres de hauteur sur 1 de largeur. Les différents dilatateurs de la trompe, tels que cordes à boyau, cathéters, bougies, etc., ne devront donc pas dépasser le plus petit de ces diamètres.

L'orifice pharyngien de la trompe, auquel on a donné le nom de *pavillon*, a la forme d'une ellipse à grand diamètre dirigé légèrement de haut en bas et d'avant en arrière ; les deux parois sont souvent en contact, et, quand elles s'entr'ouvrent, leur écartement ne dépasse généralement pas 4 à 5 millimètres.

La trompe, dans la longueur de son trajet, présente deux courbures qui rappellent assez bien la forme d'une S allongée, ce dont il est facile de se convaincre en y introduisant, comme l'a fait Deleau le premier, une sonde molle ; celle-ci, quand on la retire, présente en effet cette forme.

La situation exacte du pavillon de la trompe est la suivante : son orifice guttural se trouve sur une ligne fictive qui, passant sous le cornet inférieur, serait prolongée jusqu'à la paroi postérieure du pharynx, à une distance de cette paroi qui varie entre 8 et 15 millimètres ; si d'autre part on fait passer, par la partie postérieure et inférieure de la cloison, un plan tombant perpendiculairement sur cette ligne, l'ouverture du pavillon est située à un demi-millimètre en arrière de ce plan.

Les travaux d'Eustache ne portèrent aucun fruit jusqu'à ce que Guyot, maître de poste à Versailles, conçut l'idée de pousser dans ce conduit des injections liquides en introduisant par la bouche une sonde en étain jusque dans le pavillon. L'Académie des sciences n'ayant pas fait à la communication de Guyot l'accueil qu'elle méritait, son invention tomba peu à peu dans l'oubli jusqu'à l'époque où un médecin anglais, Cleland, proposa d'introduire par le nez la sonde de Guyot pour ne pas s'exposer, comme ce dernier, à toucher et à exciter le voile du

palais, et pour en rendre l'application moins difficile et moins pénible pour le malade. La voie suivie par Cleland est d'ailleurs la seule par laquelle se pratique aujourd'hui le cathétérisme.

L'importance du cathétérisme est telle, au point de vue du diagnostic et du traitement des maladies de l'oreille moyenne, que nous allons faire connaître avec quelques détails les divers procédés opératoires auxquels on peut avoir recours pour le pratiquer.

Cette opération se fait à l'aide de sondes en caoutchouc durci, de sondes molles munies d'un mandrin, ou de sondes métalliques. Les sondes qui méritent particulièrement d'être mentionnées sont celles d'Itard, de Deleau et de Garrigou-Desarènes.

La sonde d'Itard est en argent, d'une longueur de 15 centimètres. Elle porte à l'une de ses extrémités un pavillon de 5 à 6 millimètres d'ouverture, muni d'un anneau destiné à indiquer la position de l'instrument une fois introduit dans la narine ; elle va ensuite en s'amincissant de telle sorte qu'à un demi-centimètre de l'autre extrémité elle n'a plus qu'un millimètre de diamètre ; à ce niveau, elle porte une courbure peu prononcée, et se termine par un bec mousse (voy. fig. 4, 5 et 6 de son *Traité des maladies de l'oreille*, 1821).

Celle de Deleau est en caoutchouc et porte un mandrin qui lui sert à donner la forme voulue. Cette sonde est trop molle, et, le le mandrin, quand on le retire, détermine une douleur assez vive.

Quelques chirurgiens emploient des sondes en caoutchouc durci ; mais elles sont fragiles, d'un volume plus considérable pour un même diamètre d'ouverture et difficiles à nettoyer.

Les sondes de M. G. Desarènes sont métalliques et ont une lon-

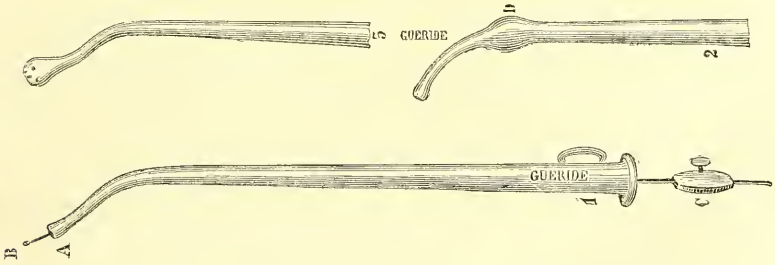

Fig. 10. — Sondes de M. G. Desarènes.

gueur de 15 à 16 centimètres (voy. fig. 10), elles présentent une extrémité large, destinée à recevoir la canule d'une poire insufflatrice ou d'un appareil à fumigations et munie d'un anneau comme la sonde d'Itard. Elles vont aussi en se rétrécissant jusqu'au bec, qui est mousse et arrondi ; à 11 centimètres de l'anneau se trouve une première courbure dont la concavité est opposée à cet anneau et qui est d'une

étendue de 1 centimètre environ ; puis la sonde se redresse et décrit une seconde courbure en sens inverse, de telle sorte que la portion de l'instrument qui doit pénétrer dans la trompe a la forme d'une S allongée, comme celle que présente la trompe elle-même à sa partie interne. Les sondes ainsi construites ne présentent plus l'inconvénient que Malgaigne reprochait avec raison aux sondes qui n'ont qu'une seule courbure et qui, une fois introduites, ont leur ouverture appliquée contre la muqueuse de la paroi externe et supérieure de la trompe. Celles-ci, en effet, sont très-défavorables pour faire pénétrer dans le canal d'Eustache, soit une bougie dilatatrice, soit une corde à boyau, et exposent, en blessant la muqueuse, à déterminer un emphysème.

Au niveau de leur seconde courbure, ces sondes sont munies d'un renflement destiné à oblitérer tout le pavillon de la trompe et à s'opposer au retrait de l'air avant qu'il ait pénétré dans la caisse.

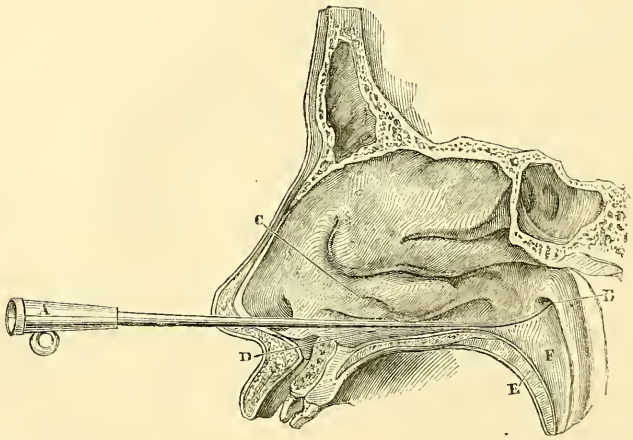

Fig. 11. — Cathétérisme de la trompe d'Eustache avec une sonde à grande courbure.

A. Sonde. B. Orifice de la trompe d'Eustache. — C. Cornet inférieur. — D. Méat inférieur. — Pour pénétrer dans la trompe, il faut abaisser fortement la sonde après qu'elle a été placée comme l'indique la figure.

Ce renflement est nécessaire pour les cas où l'air insufflé aurait beaucoup de peine à franchir une portion rétrécie ou engouée de la trompe et tendrait à revenir de suite dans l'arrière-gorge.

Voyons maintenant comment, à l'aide de ces sondes, se pratique le cathétérisme :

Le malade est assis, la tête légèrement renversée en arrière, appuyée contre le dossier d'un siége ; le chirurgien se tient à sa droite, s'il

opère de la main droite. Quelques médecins auristes, M. Menière fils, entre autres, préfèrent se tenir debout derrière le malade et appuyer leur avant-bras sur la tête de ce dernier de façon à suivre tous ses mouvements, et que la main qui tient la sonde soit toujours au même niveau et à la même distance de l'orifice extérieur des narines.

Avant de se servir de la sonde, on la trempe dans l'alcool, afin d'éviter toute chance de transmission de maladies contagieuses, puis dans un peu d'huile pour en faciliter le glissement. Ceci fait, on introduit la sonde par la narine et on la fait pénétrer par l'une des cavités nasales jusque dans la trompe, suivant l'un des procédés que nous allons faire connaître.

Procédé d'Itard. — Ce médecin ayant observé que la distance qui sépare le bord postérieur de l'ouverture des narines de l'orifice de la trompe d'Eustache est la même que celle qui existe entre les dents incisives et la partie membraneuse du palais, mesure d'abord cette dernière distance; cette mesure est indiquée sur la sonde qui est conduite alors par la narine, le long du plancher des fosses nasales, l'anneau indicateur placé verticalement en haut et le bec regardant en bas; dès que la sonde est introduite de la longueur voulue, il suffit de lui faire exécuter un mouvement de rotation en dehors pour que le bec se trouve au niveau et dans la direction de la trompe (fig. 11).

Procédé de Kramer. — La sonde étant introduite jusqu'à la paroi postérieure du pharynx, on lui fait décrire un quart de cercle en haut et en dehors, puis on la ramène d'arrière en avant dans une longueur de 8 à 15 millimètres jusqu'à ce qu'elle soit arrêtée par la légère saillie que forme la paroi postérieure du pavillon de la trompe. Il suffit alors, pour l'y faire pénétrer, de retirer et de relever légèrement le bec de la sonde.

Ce procédé serait très-bon s'il n'exposait pas à loger la sonde dans l'une des anfractuosités de la paroi latérale du pharynx, dans la fossette de Rosenmuller, par exemple, qui se trouve un peu au-dessus et en arrière et donne à peu près la sensation de l'orifice de la trompe.

Procédé de Triquet. — Il consiste à engager la sonde, le bec tourné en haut et en dehors, sous le cornet inférieur, et à la pousser ainsi jusqu'à ce qu'on rencontre l'ouverture de la trompe qui se trouve située en arrière et au même niveau.

Ce procédé n'est pas toujours applicable, à cause de l'étroitesse du cornet inférieur qui rend difficile et douloureux le passage de la sonde. Il expose, en outre, à blesser la muqueuse, à provoquer des hémorrhagies et à déterminer l'emphysème du tissu cellulaire sous-muqueux.

Procédé d'Alp. Guérin. — M. Alp. Guérin donne le conseil d'introduire le doigt dans la bouche pour guider le bec de la sonde (voy. fig. 12).

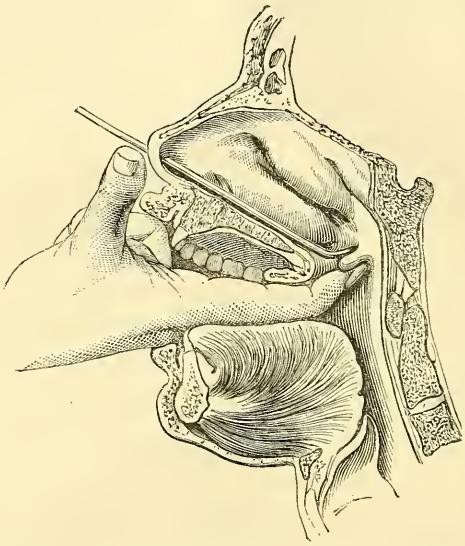

Fig. 12. — Cathétérisme de la trompe d'Eustache.
(Procédé de M. A. Guérin.)

Procédé de G. Desarènes. — Le chirurgien tenant la sonde

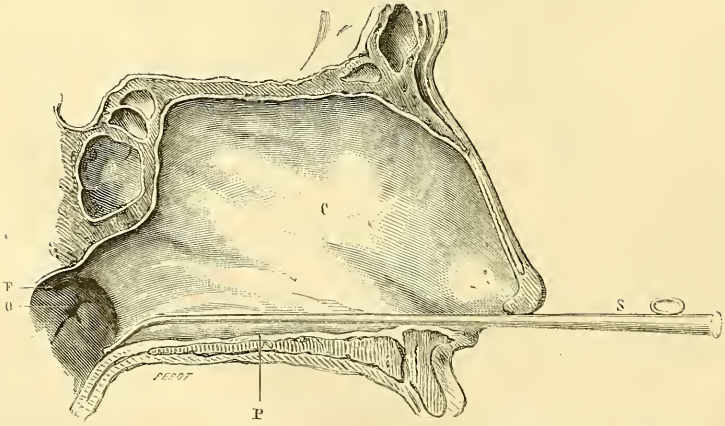

Fig. 13. — Cathétérisme de la trompe d'Eustache. (Procédé de M. G. Desarènes.)

comme une plume à écrire, l'anneau placé verticalement en haut, lui fait suivre le plancher nasal en longeant la cloison jusqu'à son

bord postérieur. Celui-ci doit être pris comme point de repère : pour le reconnaître, on imprime au bec de la sonde de légères oscillations jusqu'au moment où l'on peut lui faire exécuter un mouvement de rotation en dedans : et comme l'ouverture de la trompe se trouve au même niveau ; il suffit, pour y faire pénétrer le cathéter, de lui faire décrire un demi-cercle en dehors, lorsque le bec est appuyé contre le bord postérieur de la cloison; mais, en même temps, il faut avoir soin de porter la main en dedans et un peu en haut, afin de ne pas s'engager dans la fossette de Rosenmuller (voy. fig. 13).

Ce procédé offre plusieurs avantages : le bord postérieur de la cloison est un point de repère facile à retrouver, si, par suite d'un mouvement brusque du malade, le chirurgien s'est égaré. En outre, l'instrument est mis en contact avec des parties peu sensibles, telles que le plancher et la cloison, de sorte que son passage n'entraîne aucune douleur. Dans la plupart des autres procédés, au contraire, la sonde vient titiller le voile du palais, et provoque des nausées qui fatiguent les malades. En outre, s'il arrive qu'une affection du nez, qu'une déviation de la cloison, un épaississement de la pituitaire, un rétrécissement de la narine ou une tumeur des arrière-narines rendent le cathétérisme impossible d'un côté, il suffit de prendre une sonde dont la grande courbure est plus prononcée que dans les sondes dont nous venons de parler, de l'introduire par la narine saine, jusqu'à la partie postérieure de la cloison, arrivé là, de lui imprimer un mouvement de rotation suffisant pour la faire passer derrière le vomer et pénétrer dans la trompe en portant la grosse extrémité de la sonde contre l'aile du nez du côté opposé.

Les moyens de reconnaître que la sonde est bien introduite dans la trompe sont : la direction en dedans et un peu en bas de l'anneau indicateur, l'immobilité de la sonde pendant un mouvement de déglutition, enfin la sensation de résistance fournie par le bourrelet cartilagineux situé à l'orifice interne de la trompe. D'ailleurs, tout malade ayant subi une seule fois le cathétérisme reconnaît parfaitement lui-même si l'instrument est bien engagé dans la trompe.

Les sondes, une fois introduites, servent à injecter de l'air, des vapeurs ou des liquides. Guyot et les auteurs qui suivirent jusqu'à Cleland, Itard et Deleau, ne firent que des injections de liquides; Deleau, le premier, en 1838, préconisa les injections d'air atmosphérique. Depuis lors, on a toujours recours à la douche d'air pour reconnaître la perméabilité de la caisse.

On se sert pour cela de différents instruments dont le plus simple est une poire de caoutchouc terminée par une extrémité conique de métal ou d'ivoire qui est introduite dans l'extrémité libre de la

sonde; une ouverture sur le côté de cette poire, alternativement fermée et ouverte au moyen du pouce, fait l'office de soupape (voy. fig. 14).

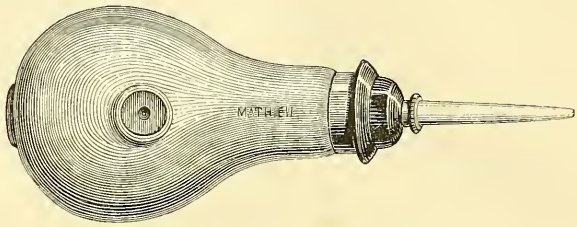

Fig. 14. — Poire insufflatrice pour injecter de l'air dans la trompe (Désarènes).

Auscultation de l'oreille. — Laennec, dans le *Traité de l'auscultation médiate,* Paris, 1837, 4e édit., t. III, p. 935, consacre un chapitre spécial à l'auscultation appliquée au diagnostic des maladies de la caisse, du tympan, de la trompe d'Eustache et des fosses nasales. Deleau père a donné par la suite une grande extension à ce moyen d'exploration.

Laennec se servait du stéthoscope ordinaire qu'il appliquait soit contre l'apophyse mastoïde, soit contre le pavillon lui-même. Cet instrument est aujourd'hui remplacé par un tube de caoutchouc muni à ses deux extrémités d'olives d'ivoire, auquel on donne le nom d'*otoscope,* et que nous appellerons plus volontiers *stéthoscope auris,* puisque, d'après l'étymologie, le mot *otoscope* doit être réservé à l'examen de l'oreille à l'aide de la vue. L'une des extrémités doit être introduite dans l'oreille du malade, aussi profondément que possible, de façon à obturer presque complétement le conduit auditif, et introduit l'autre extrémité dans sa propre oreille.

A l'état normal, l'air poussé dans la caisse à l'aide d'une sonde donne lieu à un bruit doux que Deleau a comparé à celui de la pluie tombant sur les feuilles d'un arbre et qu'il a désigné sous le nom de *bruit de pluie ;* ce bruit est plutôt comparable au murmure pulmonaire chez un jeune sujet bien portant.

A l'état pathologique, les bruits perçus ont été divisés en *bruits secs* et en *bruits humides.*

Nous verrons plus loin le parti qu'on en peut tirer au point de vue du diagnostic.

Le chirurgien, dans certains cas, doit examiner simultanément l'état de la trompe et celui de la caisse ; il a recours alors au cathétérisme de la trompe suivi d'une insufflation d'air et, en même temps, à l'auscultation de l'oreille.

ARTICLE II.

AFFECTIONS DU PAVILLON DE L'OREILLE

Nous étudierons successivement dans cet article : 1° la compression et la contusion ; 2° les plaies ; 3° les brûlures, les engelures et la congélation ; 4° les inflammations ; 5° les affections ulcéreuses ; 6° les tumeurs ; 7° les vices de conformation ; 8° les corps étrangers.

1° Compression — Contusion.

Compression. — Le pavillon de l'oreille, constitué dans ses trois quarts supérieurs par une charpente cartilagineuse et dans son quart inférieur par une masse de tissu cellulo-graisseux, présente une forme irrégulière, des saillies et des enfoncements qui l'empêchent généralement d'être atteint dans sa totalité lorsqu'il est soumis à une compression ; le plus souvent c'est la conque, et surtout le bord externe qui est lésé. La conque, en effet, partie moins mobile et plus résistante, se trouve aisément prise entre le corps vulnérant et la région mastoïdienne qui est résistante.

Ce genre de traumatisme s'observe surtout chez les athlètes et les lutteurs. Lorsqu'il intéresse le cartilage, il le rompt plutôt qu'il ne le fracture. Jarjavay et Menière ont cité des cas qui ne laissent aucun doute sur ce sujet. Il donne lieu parfois à des ecchymoses ou à des tumeurs sanguines auxquelles on donne le nom d'*othématomes*. Nous en parlerons plus loin dans le chapitre relatif aux kystes sanguins et aux tumeurs du pavillon.

Contusion. — Le pavillon de l'oreille se dérobe facilement aussi à l'action des corps contondants ; les effets d'une contusion superficielle se traduisent par des déchirements de la couche épidermique et du derme qui revêtent l'aspect d'une brûlure assez forte.

A un degré plus prononcé, le corps contondant décolle les téguments à la surface du cartilage et donne lieu à un épanchement sanguin (voyez *Othématome*). Sous l'influence de la pression, la peau peut se rompre d'un seul ou des deux côtés à la surface du cartilage, et que celui-ci soit ou non intéressé, il en résulte une plaie contuse offrant ceci de particulier que, sous les téguments décollés, un travail inflammatoire se déclare qui produit des sécrétions séro-sanguinolentes, ou même purulentes. De là une difformité apparente sur les deux faces de l'oreille, dont les téguments paraissent soulevés comme

s'ils étaient écartés par une collection liquide, qui rappelle assez bien celle des othématomes.

Le degré le plus grave de la contusion est celui dans lequel le corps contondant produit l'arrachement, la désorganisation ou même le sphacèle d'une partie ou de la totalité du pavillon ; mais ce mode de terminaison est moins fréquent peut-être à l'oreille que dans beaucoup d'autres régions, en raison de la vitalité du pavillon qui est entretenue par la présence de filets nerveux et d'un réseau sanguin très-riche dans toute l'épaisseur du double tégument et du fibro-cartilage qui le composent (voy. fig. 15).

Le chirurgien doit tirer parti de cette vitalité pour diriger la cicatrisation de façon à éviter toute trace de difformité apparente, et surtout à empêcher le rétrécissement de la partie cartilagineuse du conduit auditif.

2° Plaies.

Les plaies du pavillon de l'oreille peuvent être produites par des instruments piquants, tranchants ou contondants.

a. *Plaies par instruments piquants.* — Ces plaies présentent généralement si peu de gravité que la plupart des femmes ont recours aux bijoutiers pour se faire perforer le lobule afin d'y attacher des *boucles d'oreilles.* Cette petite opération se fait au moyen d'un poinçon que l'on pique dans le lobule maintenu par sa face interne contre un bouchon. La plupart du temps, cette opération n'entraîne aucun accident ; toutefois, chez les sujets lymphatiques, elle peut être suivie d'inflammation suppurative. Triquet parle d'eczémas, d'érysipèles qui se sont propagés à toute la tête.

b. *Plaies par instruments tranchants.* — Ces plaies sont variables suivant leur nombre et leur étendue : les unes sont limitées à la peau du pavillon ou à une partie seulement de son épaisseur ; d'autres, l'atteignant dans toute son épaisseur, forment une boutonnière ; quelques-unes s'étendent jusqu'au bord libre et partagent le pavillon en deux parties, dont l'une reste adhérente au crâne et dont l'autre est flottante ; il en est enfin qui occupent toute la largeur du pavillon et qui séparent entièrement une portion de celui-ci du reste du crâne.

Les premières ne présentent rien de particulier ; elles se comportent comme les plaies ordinaires.

Pour les plaies en boutonnière, il suffit d'un simple bandage contentif ; les lèvres de la solution de continuité se trouvant maintenues en contact, la cicatrisation s'obtient facilement.

Lorsqu'il y a un lambeau qui n'est plus retenu que par un pédicule,

les chances de réunion varient suivant l'étendue du lambeau et l'épaisseur du pédicule. Dans tous les cas, on doit réunir aussitôt et aussi exactement que possible les parties divisées à l'aide de points de suture comprenant le cartilage. Il y a un assez grand nombre d'observations dans lesquelles la réunion fut ainsi obtenue, même chez des malades dont le pavillon ne tenait plus que par un mince pédicule.

Quelques auteurs, A. Paré entre autres, prétendent que souvent, dans ces cas, la cicatrisation n'a pas lieu, par suite de la présence, dans le lambeau, du cartilage dont le peu de vitalité s'opposerait à tout travail de cicatrisation; le lambeau serait alors frappé de gangrène et laisserait, en tombant, une difformité choquante. Il n'en est rien; la gangrène n'est nullement à craindre, et la piqûre du cartilage par les points de suture ne présente aucun inconvénient; au contraire, la suture réussit d'autant mieux qu'il n'existe pas de muscles assez développés pour tirailler les épingles.

Lorsque la division porte sur le point de jonction de la conque et du conduit auditif, il peut arriver, comme nous l'avons vu chez plusieurs malades, que ces parties demeurent boursouflées après la réunion et donnent lieu ultérieurement à un rétrécissement du conduit auditif.

Si une portion du pavillon se trouve complétement détachée, il est à craindre que la cicatrisation fasse défaut. Cependant, il n'est pas impossible qu'un chirurgien puisse l'obtenir, comme on l'a vu pour le nez ou pour l'extrémité d'un doigt. Magnin (*Bulletin de la Société de médecine de Paris*, t. VI, p. 507), Manni (*Archives générales de médecine et de chirurgie*, t. VI, p. 300), Bérenger-Féraud (*Gazette des hôpitaux*, 1870) citent quelques exemples de réunion après division complète d'une partie ou de la totalité du pavillon, alors même que l'accident avait eu lieu depuis un certain temps.

On sera donc autorisé à tenter la réunion dans des cas de ce genre, pourvu que la blessure soit récente ou du moins que la partie détachée ait été conservée dans les conditions spéciales que nous avons fait connaître en traitant de l'autoplastie (voy. t. III, p. 693).

c. *Plaies par instruments contondants.* — Les plaies contuses doivent être traitées comme les précédentes. Il est quelquefois nécessaire d'aviver les bords de la solution de continuité.

Quand une partie ou la totalité du pavillon de l'oreille a été complétement détachée par un corps contondant, on peut espérer en obtenir la réunion, même après plusieurs heures; nous en avons vu quelques exemples. Dans ces cas, les points de suture doivent être faits à l'aide de fils de fer ou d'argent très-fins et très-rapprochés.

Si la partie détachée est complétement détruite, Dieffenbach a

proposé, pour remédier à la difformité qui en résulte, de recourir à l'autoplastie. Dans ce cas, on taille sur la région mastoïdienne, ou sur la tempe, un lambeau auquel on donne une dimension double de la perte de substance : on l'amène doucement en rapport avec la partie cartilagineuse du pavillon qui demeure intacte, et, sans tordre le pédicule, on recourbe la peau sur elle-même; on réunit ensuite, par plusieurs points de suture. Il faut avoir soin de glisser sous le pont formé par la peau, à l'endroit où elle passe du crâne à l'oreille, une mèche enduite de cérat, ou mieux de fermer cette plaie pour éviter la réunion sur ce point. La cicatrisation est habituellement complète du vingtième au trentième jour.

Plaies par armes à feu. — Les projectiles de guerre agissent à la manière des instruments contondants : tantôt ils se bornent à produire de simples déchirures ou à traverser le pavillon, tantôt ils déterminent des pertes de substance dont l'importance diffère suivant qu'une partie seulement ou la totalité du pavillon est emportée, ou bien, qu'outre ces désordres, le projectile est assez volumineux pour détacher, en même temps, une étendue plus ou moins considérable de parties molles ou dures situées dans le voisinage.

Le pronostic varie dans ces différents cas. La blessure laisse souvent une difformité choquante. Il est à remarquer que chez quelques malades les délabrements laissent moins de trace qu'on aurait pu d'abord le supposer. Ainsi, chez un malade dont l'oreille avait été divisée en deux moitiés par une balle, après la chute des eschares, Nélaton avait obtenu un résultat tellement inespéré, que la difformité était à peine sensible.

Chez d'autres, il reste une perte de substance que l'autoplastie peut facilement combler.

Enfin, dans les cas où un projectile volumineux aurait emporté, outre l'oreille, une partie du conduit auditif externe, des régions mastoïdienne, temporale, parotidienne ou massétérine, comme je l'ai vu deux fois pendant le dernier siége de Paris, avec le docteur Arnout, on peut être étonné, au milieu de tous ces désordres, de voir la plaie qui succède à la perte de substance se cicatriser et le conduit auditif lui-même réapparaître au milieu de la cicatrice, sans qu'il soit oblitéré.

3° Brûlures. — Engelures. — Congélation.

Brûlures. — Nous ne les mentionnerons ici que pour signaler les adhérences vicieuses qui peuvent résulter d'une cicatrisation mal

dirigée, telles que l'adhérence du pavillon aux téguments du crâne, le rétrécissement et l'occlusion du conduit auditif externe. Le chirurgien doit donc surveiller de très-près la cicatrisation.

Engelures. — Le pavillon de l'oreille est fréquemment le siége d'engelures; celles-ci suivent la même marche que dans les autres régions. Toutefois, elles peuvent revêtir une forme maligne, et s'accompagner d'érythèmes, d'ulcérations, de croûtes avec rougeur et gonflement du pavillon et de l'entrée du conduit auditif.

Dans ce cas, il faut y porter la plus grande attention, afin d'éviter une otorrhée qui, s'étendant au conduit auditif et au tympan, peut entraîner des désordres graves, principalement chez les sujets strumeux.

Le traitement consiste à faire de bonne heure, avec la lancette, des mouchetures sur les grosses veines du pavillon, à onctionner avec la pommade boratée ou à lotionner avec une solution de 2 grammes de sulfate pur d'alumine dans 100 grammes d'eau.

Congélation. — La congélation est encore plus redoutable; elle peut déterminer la gangrène d'une partie ou même de la totalité du pavillon.

Le traitement est le même que pour les autres régions.

4° Inflammations.

Les inflammations qui s'observent le plus fréquemment au pavillon de l'oreille sont l'*érythème*, l'*eczéma* et l'*érysipèle*. Le *phlegmon* et l'*abcès* y sont assez rares.

Érythème. — L'érythème du pavillon est de cause traumatique, succède, par exemple, à la perforation du lobule, peut apparaître à la suite d'un courant d'air froid ou se rattache à une cause générale telle que le lymphatisme ou la scrofule.

Les symptômes sont, au début, une rougeur disséminée sur le lobule, sur les replis de l'hélix, de l'anthélix, du tragus et un gonflement diffus, superficiel, accompagné de démangeaisons plus ou moins vives. Un peu plus tard, le pavillon prend un aspect violacé, le gonflement augmente au point d'effacer les plis et les rainures. L'oreille a été comparée, dans ces cas, à une tomate; d'autres fois on voit apparaître des phlyctènes contenant une sérosité noirâtre qui, en s'écoulant, ulcère le derme, ou bien de petites plaques gangréneuses sous lesquelles on trouve des ulcérations plus ou moins profondes donnant lieu à une suppuration sanieuse et fétide. La cuisson devient pénible, s'accompagne de battements, peut même déterminer l'obstruction du conduit auditif par les portions tuméfiées, des bourdonnements et une surdité complète.

En pareil cas, la maladie dure longtemps et guérit difficilement; elle peut disparaître spontanément, au moment de la puberté, mais cette heureuse terminaison est rare.

Le traitement consiste à combattre d'abord la cause générale, et à faire des applications locales d'alcool, ou des embrocations avec le baume de Fioraventi, le glycérolé au borate de soude. Lorsque le gonflement est considérable, on doit recourir à l'application de petites émissions sanguines locales.

Eczéma. — Cette inflammation est aiguë ou chronique.

L'*eczéma aigu* est de cause locale, comme celui qui succède à un traumatisme, ou se développe sous l'influence d'une cause générale. Il s'observe chez les deux sexes et à tous les âges.

Il débute par des symptômes inflammatoires, rougeur, chaleur et gonflement de la peau, accompagnés de douleur et de fièvre. Un peu plus tard se forment de petites vésicules qui, en se rompant, donnent issue à un liquide rougeâtre. Ce liquide se concrète et forme des croûtes jaunâtres caractéristiques au-dessous desquelles le derme est exulcéré, excorié. On a donné à cette forme de la maladie le nom d'*eczéma impétigineux.*

D'autres fois il fournit un suintement abondant qui sort de véritables plaies autour desquelles se fait une sécrétion épidermique exagérée; c'est la *forme squameuse.* Dans cette forme, il n'est pas rare de voir des excoriations profondes à la peau et même de la suppuration.

La marche de la maladie est variable : l'inflammation demeure localisée à une partie du pavillon, ou s'étend à toute l'oreille, au conduit auditif, au cuir chevelu et aux parties environnantes.

Sa durée diffère aussi suivant les cas; parfois elle disparaît après quelques jours de traitement; dans d'autres cas, elle est très-rebelle et finit par passer à l'état chronique.

L'*eczéma chronique* est surtout fréquent chez les enfants scrofuleux et chez les jeunes filles mal réglées. Il apparaît aussi chez les femmes à l'époque de la ménopause.

Les symptômes locaux sont les mêmes que ceux de la forme aiguë, mais les démangeaisons, les cuissons qu'éprouvent les malades sont plus vives.

C'est une maladie très-rebelle et qui persiste souvent des années, malgré les traitements les mieux dirigés.

Le pronostic n'est pas sans gravité : l'inflammation peut se propager dans le conduit auditif, déterminer une otite, et entraîner, après sa guérison, certaines difformités, telles que l'épaississement de la peau ou l'effacement des saillies et des dépressions du pavillon.

Traitement. — Le traitement varie suivant qu'on a affaire à la forme aiguë ou à la forme chronique.

Pour combattre l'eczéma aigu, il suffit de pratiquer, dès le début, des lotions avec de l'eau de pavot ou une décoction de feuilles de noyer, avec de l'amidon en poudre, de mettre des cataplasmes ou de faire des fumigations émollientes. Si l'inflammation augmente, on peut appliquer des sangsues au devant du conduit auditif, sur le trajet de l'artère auriculaire antérieure.

Lorsque l'eczéma est chronique, s'il se rattache à la scrofule, il faut d'abord combattre cette diathèse par un traitement général. Dans les autres cas, on se trouve bien de faire prendre de l'arséniate de fer à l'intérieur.

Le traitement local consiste à débarrasser la peau des squames qui la recouvrent avec des cataplasmes, à l'aide de lotions émollientes, à toucher les parties enflammées avec un pinceau trempé dans un mélange à parties égales d'huile de cade et d'huile d'amandes douces, à laver avec de l'eau tiède, amidonnée, et à saupoudrer ensuite avec un mélange de poudre d'amidon et de calomel.

Lorsque la maladie est ancienne et l'oreille très-tuméfiée, on peut avoir recours aux courants continus pour prévenir la difformité du pavillon.

Érysipèle. — L'érysipèle du pavillon de l'oreille se montre à la suite d'une plaie, d'une contusion, d'un eczéma chronique ou d'une affection ulcéreuse de cette région. Tantôt il est primitif, débute dans le pavillon, y reste limité ou se propage aux parties voisines; tantôt il est consécutif et a pour point de départ un érysipèle de la face ou du cuir chevelu qui s'étend au pavillon.

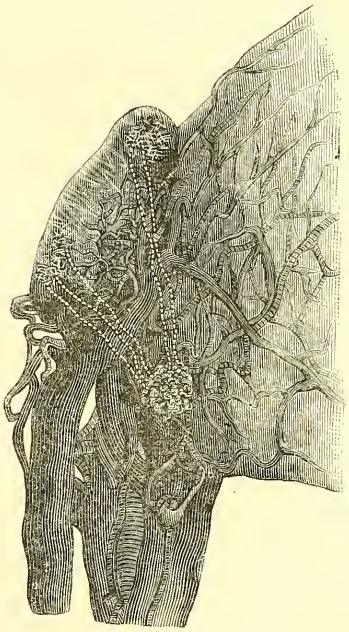

Fig. 15. — Vaisseaux sanguins et vaisseaux lymphatiques de la région postérieure de l'oreille.

On voit que les vaisseaux capillaires de la face postérieure du pavillon de l'oreille sont en rapport avec des artérioles et des veinules dont le réseau est considérable. Les vaisseaux lymphatiques forment un réseau superficiel et vont se rendre aux ganglions mastoïdiens. (Pièce déposée par nous au musée Orfila.)

L'anatomie explique pourquoi l'érysipèle présente, dans cette région, quelques caractères particuliers. En effet, le tissu cellulaire sous-cutané étant plus abondant sur les bords et la face interne du pavillon que sur sa face externe, il en résulte qu'à ce niveau la peau est lui-

sante, tendue et douloureuse, bien qu'elle soit à peine tuméfiée, tandis que les bords et la face interne acquièrent souvent un développement énorme.

Cette variété d'inflammation donne lieu parfois à l'engorgement des ganglions lymphatiques situés dans les régions parotidienne et sous-maxillaire (voy. fig. 15).

Le traitement est le même que pour les autres régions. Toutefois, si le gonflement devient trop considérable, il est bon de ponctionner avec la lancette.

Inflammations phlegmoneuses et suppuratives. — Ces inflammations sont rarement spontanées, mais elles succèdent assez fréquemment au traumatisme. On a vu la simple perforation du lobule donner lieu à des abcès et même à la nécrose du cartilage. Au point de vue du traitement, elles ne présentent rien de particulier.

5° Affections ulcéreuses.

Syphilides. — On observe sur la face interne du pavillon, et particulièrement à la jonction de la conque avec les téguments du crâne, des *syphilides papuleuses* qui se fendillent et dégénèrent en un sillon érosif, en une gerçure ou une *crevasse* se recouvrant de petites croûtes. Parfois aussi, indépendamment de la papule, on voit se produire sur le trajet même du sillon cutané auriculo-temporal une série de petites élevures grenues, comme verruqueuses et papillaires. Ces végétations sont sèches, grisâtres et squameuses; elles semblent constituées par une hypertrophie papillaire recouverte de lamelles épidermiques. Leur physionomie toute spéciale en fait un signe important pour le diagnostic de la syphilis.

On rencontre aussi sur le pavillon la syphilide décrite sous le nom d'*impetigo rodens*, forme grave, présentant ce caractère particulier que les croûtes se recouvrent d'une ulcération arrondie, creuse, à bords entaillés, à fond jaunâtre et qui, mise à nu par la chute de la croûte, montre une suppuration abondante. Cette forme est rebelle à tout traitement.

Ces deux variétés ont été très-bien décrites par M. A. Fournier dans ses *Leçons sur la syphilis.*

On trouve encore sur le pavillon des *chancres*, des *lupus ulcéreux* et des *ulcères cancéreux.*

Le *chancre* est rare; il n'offre rien de particulier.

Le *lupus*, dont les auteurs ont omis la description, prend quelquefois naissance sur le pavillon et revêt des caractères semblables à ceux que nous avons fait connaître en parlant du nez (voy. t. III,

p. 678). La description que nous en avons donnée à propos de cette région, dont les tissus offrent une certaine analogie avec ceux de l'oreille externe, nous dispense d'entrer dans de longs détails pour établir le diagnostic.

C'est avec les ulcérations cancroïdales que le lupus est le mieux confondu; mais le cancroïde, outre son aspect extérieur, qui est caractéristique, ne tarde pas, pour peu qu'il ait une certaine importance, à se propager aux ganglions lymphatiques et plus tard à provoquer la cachexie. Le lupus, au contraire, est susceptible d'acquérir les plus grands développements, de détruire le pavillon en

Fig. 16. — Lupus ayant pris naissance dans le pavillon de l'oreille.

On voit qu'il a successivement détruit le pavillon, le conduit auditif externe, l'oreille moyenne, la région mastoïdienne et une partie des régions parotidienne et temporale. (De notre collection.)

totalité et, à la suite, le conduit auditif, les régions mastoïdienne, parotidienne, d'envahir même l'occipital, l'articulation temporo-maxillaire, sans se propager aux ganglions, comme cela eut lieu chez une malade qui a fait en 1872 l'objet de l'une de nos leçons cliniques à l'hôpital Saint-Antoine, et dont nous donnons le dessin ci-contre (voy. fig. 16).

Chez cette femme, âgée de soixante-dix ans, malade depuis une

dizaine d'années, l'étendue de l'ulcération, bien plutôt que la suppuration, qui était peu abondante, finit par amener un épuisement mortel avant que les médicaments locaux et généraux qui lui ont été prescrits pendant les quelques semaines de son séjour à l'hôpital aient permis d'enrayer la marche de cette redoutable affection.

Quant aux *ulcérations cancéreuses*, nous les décrirons en parlant des tumeurs.

6° Tumeurs.

Les tumeurs du pavillon de l'oreille sont liquides ou solides.

Tumeurs liquides.

Les tumeurs liquides sont les *kystes* et les *tumeurs érectiles*.

Kystes, othématomes. — Nous avons vu se développer sur le pavillon de l'oreille diverses espèces de kystes, mais nous ne parlerons ici que des kystes séro-sanguins ou othématomes.

Sous le nom de *kystes sanguins*, d'*hématomes* ou d'*hématocèles* du pavillon de l'oreille ou d'*othématomes*, on désigne les tumeurs remplies de sang ou de sérosité sanguinolente que l'on observe à la face externe, et particulièrement à la fosse naviculaire du pavillon.

Étiologie. — Les auteurs ont beaucoup discuté l'origine de ces tumeurs. On a prétendu d'abord qu'elles s'observent exclusivement chez les aliénés; Bird, Belhomme, Merlan, Lelut, entre autres, ont défendu cette manière de voir. Depuis lors, Jarjavay a démontré qu'elles se développent aussi chez les lutteurs et les athlètes, et M. Prat a fait sur ce sujet des études historiques et pratiques du plus haut intérêt (1). Dans ces derniers temps, les observations de Schwartze, Wendt, Toynbee, sans parler des nôtres, ont prouvé que l'othématome peut apparaître sur des personnes saines d'esprit et exerçant toute autre profession que celle de lutteurs.

Quoi qu'il en soit, le traumatisme est l'une des causes les plus fréquentes de ces épanchements de sang. C'est là ce qui explique leur présence chez les lutteurs : il est à remarquer que chez ceux-ci l'othématome occupe presque constamment l'oreille gauche. Voici l'explication qu'en donne M. Prat : Pendant la lutte, les athlètes ont pour habitude de conserver autant que possible la liberté de leur main droite avec laquelle ils frottent vigoureusement l'oreille gauche de

(1) Ces études ont été faites par M. Prat sur des médailles et des statues, représentant des athlètes, dont l'origine remonte à l'époque romaine.

leur adversaire en exerçant sur elle un mouvement continuel de rotation dans le même sens, jusqu'à ce que l'oreille se tuméfie, saigne et devienne tellement douloureuse qu'il est impossible à l'adversaire de ne pas lâcher prise. Ces frottements, souvent répétés, déterminent des épanchements de sang qui d'abord se renouvellent à chaque lutte, et finissent par persister sans que rien puisse les faire disparaître. Le traumatisme peut expliquer aussi la fréquence de ces tumeurs chez les aliénés ; mais quelques auteurs ont voulu leur assigner d'autres causes. C'est ainsi que pour Belhomme, leur formation serait due à un ralentissement général de la circulation, se faisant surtout sentir dans les parties isolées, telles que le pavillon de l'oreille. D'autres, comme Bird, ayant constaté la coïncidence fréquente des othématomes avec des signes de congestion encéphalique, ne les envisagent que comme des phénomènes congestifs. D'autres, enfin, pensent que ces sortes de tumeurs se rattachent souvent à une altération préexistante de l'organe, telle, par exemple, qu'une dégénérescence enchondromateuse du pavillon.

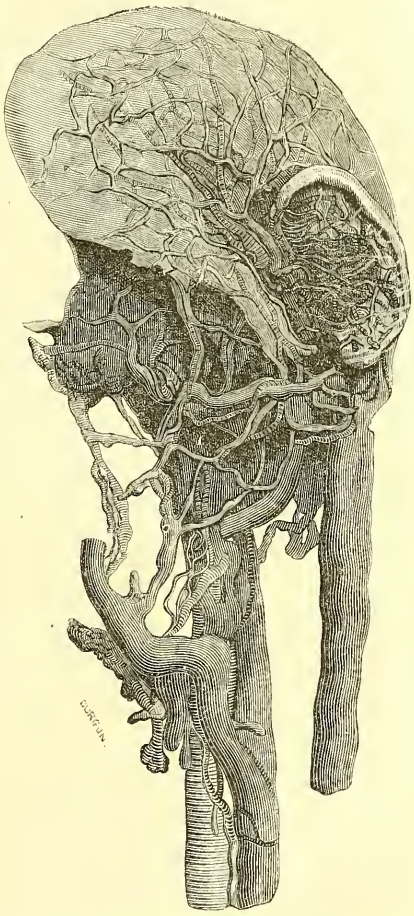

Fig. 17. — Vaisseaux sanguins de la face antérieure du pavillon de l'oreille.

On a retiré par dissection les téguments et les nombreux capillaires qu'ils contiennent pour montrer le grand nombre d'artérioles et de veinules situées à la surface de la couche cartilagineuse. — Les veines anastomosées avec celles de la région parotidienne vont se rendre dans la jugulaire externe et les artères auriculaires antérieures proviennent de la carotide externe. (Pièce déposée par nous au musée Orfila.)

Anatomie pathologique. — L'anatomie explique la facilité avec laquelle se produisent ces épanchements sanguins.

Les veines auriculaires situées en avant et en arrière de l'oreille sont nombreuses. Elles s'anastomosent en arrière avec celles de la région correspondante du crâne, et en avant avec celles

de la région parotidienne. Elles vont se jeter au-dessous du lobule dans la jugulaire externe.

Les artères proviennent des artères auriculaires antérieure et postérieure et forment un réseau un peu plus profond. Elles sont le point de départ de capillaires sanguins extrêmement nombreux, qui se rendent aux couches cutanée et cartilagineuse du pavillon (voy. fig. 17). Ces réseaux capillaires forment de la sorte plusieurs plans superposés et, lorsqu'un froissement assez fort vient à les rompre, ils deviennent aisément le point de départ d'épanchements sanguins.

Le contenu de ces kystes est un liquide visqueux, inodore, mélangé à du sang noir et coagulé; leurs parois sont le plus souvent constituées, d'un côté, par la peau et le périchondre, de l'autre par la surface externe du cartilage, et alors le cartilage est lui-même altéré; il présente un ramollissement sur quelques points qui finissent par se détacher et par adhérer au périchondre. Dans d'autres cas, l'épanchement siégeant à la fois sur les deux faces du fibro-cartilage, celui-ci se mortifie et finit par s'éliminer.

Symptomatologie. — Au début, on observe tous les signes de l'inflammation; l'oreille se tuméfie, devient rouge, luisante, et donne au toucher une sensation de chaleur ; bientôt apparaît une tumeur bleuâtre, manifestement fluctuante, surtout à son centre, et présentant sur ses bords une légère crépitation. Son siége est variable. Le plus souvent elle a son point de départ dans la cavité de l'hélix, quelquefois à la fossette scaphoïdienne de l'anthélix; mais bientôt elle envahit les autres parties du pavillon.

Marche, durée, terminaison. — La marche de l'othématome est rapide; il peut arriver à son complet développement en quelques heures.

Sa durée, quand on l'abandonne à lui-même, est de trente à quarante jours.

La terminaison est variable : il se fait un travail de résorption ; ou bien il survient une suppuration plus ou moins abondante ; enfin dans quelques cas la tumeur s'ouvre d'elle-même et les surfaces se recollent sans suppuration.

Pronostic. — Si l'on n'intervient pas de bonne heure, le pronostic offre une certaine gravité, car cette affection entraîne, après sa guérison spontanée, un épaississement plus ou moins considérable du cartilage, quelquefois même son élimination et des déformations fort disgracieuses. Chez les lutteurs, M. Prat a vu l'atrophie complète, et c'est alors, dit-il, qu'ils sont le plus propres à la lutte.

Traitement. — Quelques auteurs estiment qu'il suffit d'un traitement palliatif consistant à appliquer des compresses froides, à passer

un séton ou bien à pratiquer quelques ponctions. Nous pensons qu'un pareil traitement serait insuffisant, et nous donnons la préférence aux injections irritantes, ou mieux encore à l'ouverture du kyste par une large incision. Pour faciliter ensuite le recollement des parois, on cautérise avec le nitrate d'argent, et l'on exerce une légère compression au moyen d'un appareil ouaté.

Tumeurs érectiles. — Les tumeurs érectiles de l'oreille sont rares ; elles sont veineuses, artérielles.

Les *tumeurs érectiles veineuses* sont caractérisées, comme dans les autres régions, par des taches superficielles, plus ou moins étendues.

Nous renverrons, pour leur traitement, à ce que nous avons dit, dans un volume précédent, pour les tumeurs érectiles veineuses en général (voy. t. I, p. 726).

Les *tumeurs érectiles artérielles* sont rarement localisées en un point quelconque du pavillon; le plus souvent elles s'accompagnent de varices artérielles des régions voisines, et particulièrement du cuir chevelu.

La peau du pavillon offre une coloration bleuâtre et les téguments sont hypertrophiés.

Traitement. — Lorsque la tumeur est bien circonscrite, on peut avoir recours aux procédés ordinaires d'ablation ; mais, quand les vaisseaux du voisinage sont en même temps dilatés, leur ligature, et parfois même celle de la carotide primitive, est le seul mode de traitement qui puisse amener la guérison.

M. Peixoto rapporte l'observation d'un malade ayant subi une première fois, sans succès, la ligature des artères auriculaires, et chez lequel il se décida à pratiquer celle de l'artère carotide primitive. Quand le fil tomba, une abondante hémorrhagie eut lieu, mais on y remédia en passant sur le tronc brachio-céphalique une ligature qui exerça seulement une légère compression pendant quelques jours. La guérison fut complète (*Académie de médecine*, 1854). Un fait analogue fut publié en 1853 dans les journaux américains : le docteur Mussey lia, une première fois sans succès, la carotide primitive du côté malade; les hémorrhagies continuant à se répéter assez fréquemment, ce chirurgien n'hésita pas à lier l'autre carotide primitive. Cette tentative hardie réussit pleinement, puisque, non-seulement les hémorrhagies ne se renouvelèrent plus, mais encore les tumeurs disparurent.

La ligature des carotides primitives est une grave opération, et nous pensons, avec les auteurs du *Compendium de chirurgie*, qu'on ne doit y avoir recours que dans les cas où les moyens ordinaires ont échoué et où les hémorrhagies, se répétant trop souvent, mettent la vie du

malade en danger. Il vaut mieux d'ailleurs ne pas attendre aussi longtemps et tenter la guérison en combinant l'un des moyens ordinaires avec la ligature de l'une des artères principales, la carotide externe, par exemple.

Tumeurs solides.

Les tumeurs solides qu'on rencontre sur le pavillon sont fibreuses, crétacées, sébacées, dermoïdes, éléphantiasiques, enchondromateuses et cancéreuses.

1° *Tumeurs fibreuses.* — Les fibromes se développent surtout au lobule, sur le trajet cicatriciel fait pour le passage des boucles d'oreilles (voy. fig. 18). C'est pourquoi, d'après O. Saint-Vel, on les observe si fréquemment chez les négresses, qui ont l'habitude de porter des boucles d'oreilles lourdes et volumineuses. On comprend pourquoi, dans ce cas, la tumeur occupe les deux oreilles et est symétrique. Triquet a observé une tumeur de ce genre sur la face interne du pavillon, mais ce cas doit être regardé comme exceptionnel. Quelques auteurs pensent qu'il s'agissait d'une affection *chéloïde.*

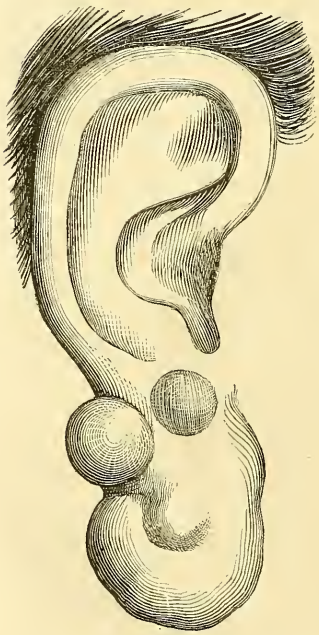

Fig. 18. — Tumeurs fibreuses du lobule de l'oreille.

Ces tumeurs sont dures, arrondies; elles peuvent acquérir le volume d'un œuf de poule; elles présentent une marche très-lente, leur dureté spéciale les fait aisément distinguer des autres tumeurs qui se développent dans cette région.

Elles sont susceptibles de récidiver.

C'est pourquoi leur ablation doit être faite aussi complétement que possible.

2° *Tumeurs crétacées.* — Ces tumeurs sont constituées par des dépôts d'acide urique. D'après Garrod, elles seraient l'un des symptômes extérieurs les plus fréquents de la goutte. Elles siégent sur le bord supérieur de l'hélix, sont multiples, ont généralement le volume d'un grain de millet ou d'une lentille et sont indolentes. Toutefois, si les malades veulent en être débarrassés, l'excision paraît être le seul moyen de traitement à leur opposer. Pour en éviter le

retour, on doit faire suivre aux malades un régime antigoutteux.

3° *Kystes sébacés.* — On observe parfois des kystes sébacés sur le pavillon; mais ces sortes de tumeurs ne donnent lieu à aucune considération spéciale.

4° *Kystes dermoïdes.* — Il en est de même des kystes dermoïdes du pavillon de l'oreille : on doit pratiquer leur ablation quand ils deviennent trop volumineux ou quand ils paraissent s'étendre du côté du conduit auditif externe.

5° *Tumeurs éléphantiasiques.* — Ces tumeurs sont fort rares et ne présentent rien de particulier.

6° *Tumeurs enchondromateuses.* — Le pavillon peut être refoulé par les enchondromes de la région parotidienne. Mais il est très-rare de voir ces tumeurs s'y développer primitivement. Cependant il en a été observé un certain nombre d'exemples. Leur diagnostic est difficile; c'est ainsi que récemment, à l'hôpital Saint-Louis, nous avons opéré une tumeur du pavillon offrant tous les caractères d'un enchondrome. Un premier examen microscopique fait trop rapidement y avait en effet décelé la présence de cellules fibro-cartilagineuses. Mais un examen plus attentif pratiqué ultérieurement par M. Renaut a démontré qu'elles étaient épithéliales (voy. *Epithéliomes*).

7° *Tumeurs cancéreuses.* — La forme de cancer que l'on observe le plus fréquemment sur le pavillon de l'oreille est la *cancroïde.* Tantôt il prend naissance dans le pavillon, tantôt il l'atteint secondairement.

Il débute par de petites saillies verruqueuses qui ne tardent pas à s'ulcérer et à envahir, en les détruisant, les tissus voisins. Le pavillon est bientôt détruit dans sa totalité, et le conduit auditif lui-même est rapidement envahi si l'on n'a soin d'arrêter les progrès de cette destruction par l'excision ou tout au moins par d'énergiques cautérisations.

Le docteur Campbell dit avoir observé, en même temps que le goître, particulièrement chez les habitants de la vallée de Nipal, des tumeurs auriculaires charnues, inégales et analogues, dans leur structure, au *sarcome.* Ces tumeurs, probablement de nature cancéreuse, sont très-gênantes pour l'audition, parce qu'elles attirent fortement en bas le pavillon, de telle sorte que le méat auditif se trouve fermé.

Elles doivent être traitées par la cautérisation, la ligature, l'excision, ou même, selon le conseil de M. Bouisson, par l'amputation partielle ou totale du pavillon de l'oreille.

Épithéliomes. — Lorsqu'ils se développent dans le pavillon de l'oreille, ils donnent lieu à de petites tumeurs indurées qui s'ulcèrent habituellement de bonne heure et revêtent des caractères semblables à ceux qu'on trouve journellement dans les tumeurs qui se développent

autour des orifices des autres régions de la face. Un peu plus tard, les ganglions qu'ils reçoivent de la région s'engorgent et à l'état local se joignent les symptômes généraux caractéristiques. Chez certains malades, l'épithéliome, au lieu de prendre naissance à la surface de la peau, débute au contact du tissu cellulaire sous-cutané, s'étend dans ces couches, sur les deux faces du pavillon et du conduit auditif et donne lieu à une tumeur bosselée, lobulée, adhérente à la peau par places, d'aspect bleuâtre et comme indépendante des téguments amincis sur d'autres places. Elle peut dédoubler les téguments du pavillon et acquérir un grand volume sans déterminer leur ulcération, même au

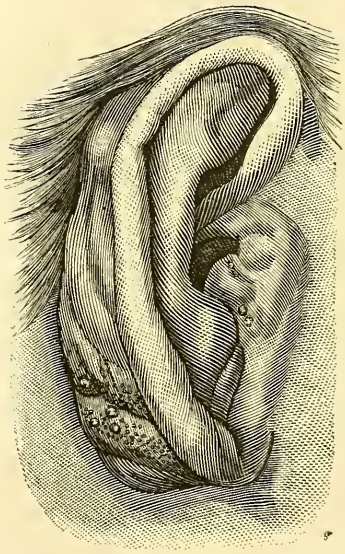

Fig. 19. — Épithéliome tubulé offrant les caractères d'un enchondrome.

(De notre collection.)

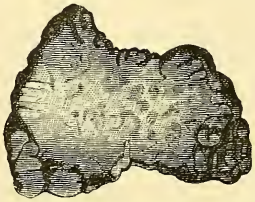

Fig. 20. — Coupe de la même tumeur.

niveau des points circonscrits qui semblent faire corps avec la surface de la tumeur, sans qu'il y ait de ganglions envahis dans le voisinage et sans qu'il y ait de douleurs lancinantes. Dans un cas de ce genre que nous avons observé à l'hôpital Saint-Louis (voy. fig. 19, 20, 21), la dureté de ces lobes était analogue à celle des enchondromes, si fréquents dans cette région, si bien que le diagnostic était presque impossible pendant la vie.

Il ne fallut rien moins que l'examen microscopique, pratiqué par M. Renaut, pour découvrir que nous étions en présence d'un épithéliome lobulé avec transformation muqueuse.

Voici la note qu'il nous a remise :

Sur une coupe, on voit, entre les faisceaux du tissu conjonctif, une foule de traînées épithéliales (*a*) formant des cordons pleins. De distance en distance, ces contours offrent à leur centre une dilatation remplie par un globe réfringent (*b*). Les sections des cordons épithéliaux qui se trouvent perpendiculaires à leur axe, présentent, soit l'apparence d'un bourgeon plein coupé transversalement, soit

transversalement, soit l'aspect du canal sécréteur d'une glande sudoripare. Il existe au centre une masse réfringente qui va en grandissant, de telle sorte qu'un certain nombre de tubes s'ouvrent les uns dans les autres ou s'accollent simplement. Il en résulte de vastes îlots arrondis formés d'un grand nombre de tubes accolés. Sur certains

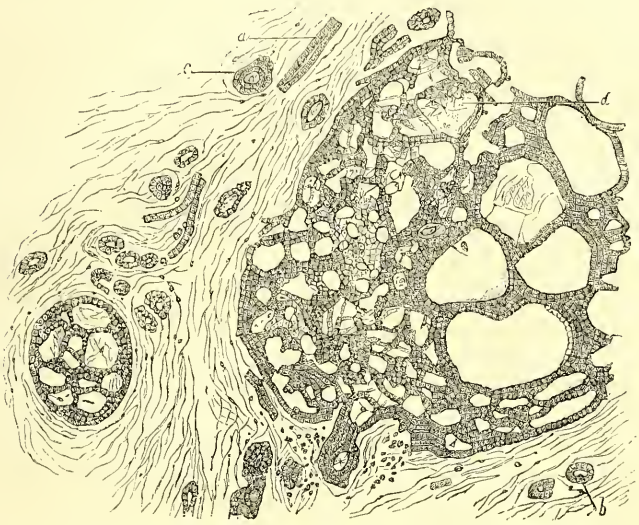

FIG. 21. — Dessin micrographique de la même tumeur, fait d'après une pièce de notre collection préparée et examinée par M. Renaut.

points, les cloisons formées par l'accollement des tubes se rompent et tout l'îlot est occupé par une masse de mucine (*d*), renfermant des débris de cellules épithéliales.

Cette variété de tumeur épithéliale doit être désignée sous le nom d'épithéliome tubulé présentant la transformation muqueuse, ou, d'après la nomenclature de M. Robin, de tumeur hétéradénique.

Le pronostic de ces tumeurs offre une certaine gravité à cause de la facilité avec laquelle elles récidivent après leur ablation.

Le seul moyen d'éviter cette récidive est de les enlever largement.

7° Vices de conformation.

Les difformités du pavillon de l'oreille, dont nous allons parler, sont l'absence, l'hypertrophie totale ou partielle de cet organe, les adhérences vicieuses, les altérations de forme de la conque, et les fistules.

Ces difformités sont congénitales ou acquises.

1° L'*absence complète ou incomplète* du pavillon varie dans l'un et l'autre de ces cas.

Dans le premier, elle ne paraît pas entraîner de troubles de l'audition. Steinmetz rapporte le fait d'un enfant chez lequel le pavillon était remplacé, du côté droit, par trois lobules cutanés, du côté gauche par un seul et les deux conques fermées. Malgré cette difformité, les fonctions auditives s'exécutaient normalement.

Quand, au contraire, le pavillon a été plus ou moins complétement détruit par suite d'un traumatisme, d'une brûlure ou de la gangrène, l'ouïe devient dure. Dans certains cas, cette dureté disparaît peu à peu et l'ouïe reprend sa finesse normale ; d'autres fois cette amélioration n'a pas lieu. Ces différences tiennent, sans nul doute, à des différences correspondantes dans la sensibilité des parties profondes de l'oreille. Chez certains sujets, cette sensibilité serait assez exquise pour rendre inutiles les fonctions du pavillon, c'est-à-dire la collection des ondes sonores, tandis que chez d'autres la présence du pavillon serait indispensable pour percevoir les sons.

Lorsqu'il y a absence totale du pavillon, la prothèse seule peut être de quelque secours aux malades.

Quand une partie seulement du pavillon fait défaut ou a été détruite, il faut recourir à l'autoplastie, en suivant un procédé analogue à celui que nous avons fait connaître à propos des plaies par instruments contondants (voy. p. 20).

2° L'*hypertrophie générale* du pavillon constitue une difformité des plus choquantes. C'est pourquoi des chirurgiens ont tenté d'y remédier en excisant un lambeau triangulaire à sa partie postérieure et en suturant les bords de l'incision.

L'*hypertrophie partielle* s'observe presque toujours sur le lobule et consiste en un allongement démesuré de cette partie du pavillon, qui se porte sur la joue.

Il faut exciser les parties tuméfiées avec des ciseaux suivant une ligne préalablement tracée à l'encre; Boyer pratiqua cette opération sur un jeune homme chez lequel la difformité disparut complétement.

3° *Aplatissement du pavillon de l'oreille.* — Le pavillon de l'oreille, sans contracter d'adhérences aux parois crâniennes, est quelquefois assez aplati contre elles pour que l'audition soit notablement gênée.

On ne peut remédier à ce vice de conformation, mais on le prévient en ayant soin de ne pas exercer de compression continue sur l'oreille, comme celle qui résulte des coiffures trop serrées qu'on fait porter à beaucoup d'enfants.

4° Les *adhérences vicieuses* de la face interne du pavillon aux parties latérales du crâne, dont nous avons parlé à propos des plaies ou des

brûlures à la suite desquelles la cicatrisation a été mal dirigée, sont quelquefois assez étendues pour que le pavillon tout entier soit appliqué contre le crâne. Cette difformité est toujours nuisible à l'audition. Pour la faire disparaître, il faut détacher ces adhérences par la dissection et s'opposer à leur reproduction par un pansement méthodique, ou mieux, suivant le conseil des auteurs du *Compendium*, par l'application d'un lambeau autoplastique sur la surface saignante du crâne.

5° *Accolement du tragus et de l'antitragus.* — Il résulte de cet accolement que le méat auditif se trouve complétement fermé aux ondes sonores. Dans ce cas, il faut le dilater au moyen d'un petit tube introduit dans le conduit. Si ce moyen échoue à cause de l'élasticité des parties, il faut alors, suivant le conseil de Boyer, exciser ces deux prolongements. Enfin, si le malade se refusait à cette opération, on lui ferait porter un cornet acoustique.

6° *Fistules congénitales.* — Betz (de Heilbrooen) a signalé l'existence sur le pavillon de *fistules congénitales.* Il rapporte l'observation d'un malade chez lequel existait sur le lobule une ouverture fistuleuse qui conduisait dans un trajet de 2 millimètres de long, dirigé horizontalement en arrière, entre le cartilage de la conque et la peau et se terminant en cul-de-sac. Les parois de cette ouverture étaient indurées. Elles étaient recouvertes par une croûte grisâtre.

8° Corps étrangers.

On observe parfois dans l'épaisseur du pavillon la présence de corps étrangers, de petits projectiles, de grains de plomb ou de fer, etc.

Les boucles plus ou moins épaisses, à anse métallique, dont on se sert dans tous les pays à titre d'ornements, et qu'on laisse dans le lobule perforé, sont elles-mêmes des corps étrangers dont la présence est habituellement inoffensive. Mais elles sont susceptibles de déterminer, par suite de leur poids relativement considérable, divers accidents, tels que l'abaissement, l'allongement disgracieux et pénible, parfois même la déchirure du lobule. Dans notre service, à l'hôpital Saint-Louis, nous avons eu l'occasion d'observer une jeune fille dont les lobules étaient réduits en plusieurs lambeaux par suite de boucles d'oreilles appliquées successivement sur plusieurs points (fig. 22). Dans ces derniers temps, il est devenu de mode de les remplacer par des boucles en forme de mors, de serres-fines pinçant le lobule sans le perforer. Mais la pression continue exercée par ces mors contre les deux faces du lobule finit généralement par entraîner des accidents analogues à ceux dont nous avons parlé à propos de la compression. Pour les éviter, on a imaginé

le système suivant : le lobule perforé est traversé par une tige portant à son extrémité externe un diamant ou un bijou quelconque et, à son extrémité interne, une petite virole plate que l'on éloigne ou rapproche à volonté de la peau au moyen d'un pas de vis extrêmement fin. Or il peut arriver, comme cela eut lieu dans un cas rapporté par

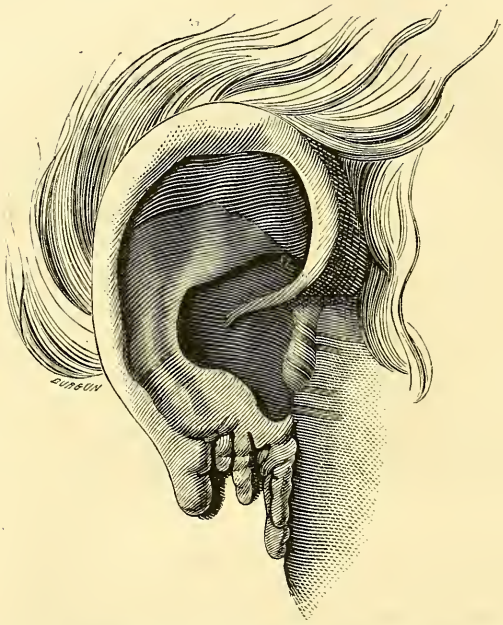

Fig. 22. — Déchirure du lobule produite par des boucles d'oreille.

M. de Saint-Germain (*Gazette des hôpitaux*, août 1873), que cette virole pénètre, par l'ouverture interne, dans les tissus, y séjourne et y détermine, à la manière d'un corps étranger, des accidents inflammatoires d'une certaine importance.

Le seul mode de traitement est l'extraction de ce corps étranger faite au moyen d'une petite incision.

Lorsque le lobule est en partie détruit par ces déchirures, il faut recourir à l'autoplastie.

Un lambeau de forme ovalaire est pris immédiatement au-dessous du conduit auditif externe, sur la peau de la région mastoïdienne. Les incisions qui servent à le circonscrire sont tracées de façon qu'il n'y ait aucun tiraillement. La grande extrémité de ce lambeau est en bas : on commence par elle la dissection et l'on arrive ainsi jusqu'à sa petite extrémité qui est en haut et qui est laissée seule adhérente pour conserver les vaisseaux nécessaires à la nutrition.

Au milieu de ce lambeau est la partie sur laquelle s'implantait autrefois le lobule ; elle est avivée de toute l'épaisseur qu'avait cette implantation. Cet avivement permet, dès que le lambeau est rendu mobile, de l'attirer par son centre en le repliant de façon à suturer avec la partie avivée du pavillon la partie avivée du côté de la peau. Une fois cette partie centrale appliquée et maintenue par les sutures, on replie le lambeau de façon que les deux moitiés de la face cruentée viennent se mettre en contact et que, par cet adossement, le lambeau tout entier prenne le siége et la forme aplatie d'un lobule normal. Les

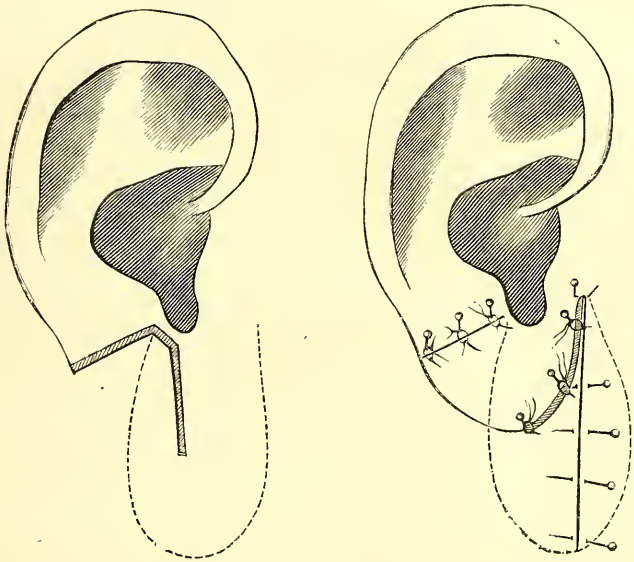

Fig. 23 et 24. — Restauration du lobule de l'oreille par un lambeau anaplastique pris au-dessous du conduit auditif externe (De notre collection.)

bords de ce nouveau lobule sont complétement isolés, excepté au niveau de la partie adhérente à la plaie qui reste là où avait été pris le lambeau ; pour éviter que les bords saignants aient quelque tendance à s'écarter et à reprendre leur place primitive, il est bon de les réunir l'un à l'autre à l'aide de serres-fines et de faire disparaître, en même temps, la plaie sous-jacente en rapprochant ses bords avec deux ou trois points de suture entortillée. Par ce procédé, nous avons obtenu un lobule dont la forme et les dimensions ne laissaient rien à désirer.

Pour mieux le faire comprendre, nous en avons fait représenter le dessin ci-contre (voy. fig. 23 et 24).

ARTICLE III.

AFFECTIONS DU CONDUIT AUDITIF EXTERNE.

Nous étudierons successivement dans cet article : 1° les *plaies*, les *fractures* et les *brûlures;* 2° les *inflammations;* 3° les *polypes;* 4° les *tumeurs sébacées;* 5° les *exostoses;* 6° les *corps étrangers;* 7° l'*accumulation de cérumen;* 8° les *vices de conformation.*

1° Plaies, fractures et brûlures.

Plaies. — Elles sont très-rarement limitées à cette partie de l'oreille ; toutefois, les parois seules du conduit peuvent être blessées par suite de l'introduction forcée, ou trop souvent répétée, d'instruments, et particulièrement de crochets, de griffes de pinces destinées à extraire des corps étrangers, et même de spéculums. Nous nous contenterons de les mentionner.

Fractures. — Les fractures de la partie osseuse du conduit auditif succèdent le plus généralement à un coup ou une chute sur le menton, ce qui s'explique par le peu d'épaisseur de la paroi qui sépare le conduit auditif du condyle de la mâchoire inférieure. Chez certaines personnes, cette paroi est si mince qu'elle est transparente. Cette minceur, suivant quelques auteurs, constitue une sorte de prédisposition à ce genre de fracture. Voltolini, Morvan, Sonrier ont rapporté des observations à l'appui de cette manière de voir.

Cette fracture se reconnaît aux caractères suivants : déchirure de la peau qui recouvre la paroi antérieure et inférieure du conduit, hémorrhagie par l'oreille, douleur surtout exagérée par la mastication ou la pression sur le bord inférieur correspondant du maxillaire inférieur.

Ces signes ne sont pas tellement nets qu'il soit toujours possible de distinguer cette fracture de celle du rocher; mais, quand on constate que la membrane du tympan est intacte, que l'ouïe n'est nullement altérée, on peut être assuré que la fracture est limitée à la partie osseuse du conduit auditif. Cette fracture se complique souvent de l'existence d'une fissure à la base du crâne.

Le traitement consiste dans l'immobilisation du maxillaire inférieur, et s'il est nécessaire de faire des lavages pour faciliter les pansements, on se contente de pousser dans le conduit auditif des injections d'eau tiède.

Brûlures. — Elles ne présentent rien de particulier. Nous dirons

seulement qu'après les brûlures au troisième et au quatrième degré, il peut se faire un retrait du cartilage, d'où résulte un rétrécissement ou une oblitération plus ou moins complète du conduit et, par suite, une grande gêne dans l'audition.

Pour éviter cette complication, il faut recourir à l'introduction souvent répétée de mèches et de sondes.

2° Inflammation. — Otite externe.

Contrairement aux auteurs qui confondaient autrefois, dans une même description, sous le nom d'*otites*, les inflammations du conduit auditif externe, de la membrane et de la caisse du tympan, nous décrirons plus tard l'inflammation de la membrane du tympan ou *myringite*, celle de l'oreille moyenne ou *otite moyenne* et celle de l'oreille interne ou *otite interne*, et nous ne nous occuperons, dans cet article, que de l'inflammation du conduit auditif à laquelle nous donnerons le nom d'*otite externe*.

Les inflammations du conduit auditif sont, de la part des auteurs, l'objet d'un grand nombre de divisions ; ils distinguent l'otite externe *catarrhale* et *purulente*, l'otite *traumatique*, *rhumatismale*, *dartreuse*, *blennorrhagique*, etc. Chacune de ces espèces ne mérite pas, suivant nous, une description spéciale, et, à l'exemple des auteurs du *Compendium de chirurgie*, nous n'admettrons que les inflammations *aiguë* et *chronique*, et nous dirons, en terminant, quelques mots de l'*inflammation furonculaire*.

Inflammation aiguë. — Elle s'observe à tous les âges mais surtout chez les enfants. Ses causes les plus fréquentes sont le traumatisme, particulièrement l'introduction trop souvent répétée d'instruments explorateurs, le séjour de corps étrangers, le froid, l'humidité et l'évolution dentaire chez les enfants. On l'observe aussi dans le cours de l'érysipèle, de la fièvre typhoïde ou des fièvres éruptives. Itard, Triquet et plusieurs autres prétendent l'avoir rencontrée dans le cours de la blennorrhagie, d'où le nom d'*otite blennorrhagique* donné par ces auteurs à cette variété. Enfin elle peut survenir spontanément et sans cause connue; elle occupe alors les deux oreilles.

L'otite externe aiguë est caractérisée, au début, par la rougeur et le gonflement des tissus tapissant le conduit auditif, qui, par suite, se trouve rétréci, ou même oblitéré, par une sensation de chaleur, une démangeaison et des picotements dans l'oreille. Un peu plus tard les douleurs deviennent vives, lancinantes, s'exagèrent au moindre attouchement, gênent ou empêchent la mastication et, dans certains cas, deviennent assez violentes pour rendre tout repos impossible, le moin-

dre bruit très-pénible et pour déterminer un mouvement fébrile plus ou moins accentué. Ces douleurs présentent des redoublements surtout pendant la nuit. D'abord localisées au conduit auditif et au pavillon, elles s'irradient bientôt vers les régions temporale, parotidienne, cervicale et sont plus marquées au niveau de l'articulation temporo-maxillaire. Les malades éprouvent en même temps des bourdonnements d'oreilles ou un trouble de l'audition.

Quelquefois ces phénomènes, après avoir été en augmentant pendant les premiers jours, demeurent stationnaires, s'amendent peu à peu, et, après une huitaine de jours, la fièvre tombe et les douleurs finissent par disparaître.

Cette terminaison par résolution est rare; le plus souvent la suppuration apparaît. Celle-ci varie dans sa marche et sa quantité : dans certains cas peu abondante et donnant lieu à un léger écoulement de liquide, lequel se concrète à la surface du conduit en se mêlant aux lamelles épidermiques blanchâtres qui tapissent ses parois, d'autres fois, elle fournit au contraire un écoulement abondant de liquide séro-purulent.

La plupart du temps l'inflammation et l'otorrhée qui l'accompagne restent limitées au conduit auditif externe; mais, par suite du manque de soins, cette inflammation peut se propager aux parties profondes, à la membrane et à la caisse du tympan et l'otite externe se compliquer d'otite moyenne.

Si l'on a recours à un traitement approprié, on voit généralement tous ces phénomènes disparaître après deux ou trois septenaires; dans le cas contraire, les accidents persistent et l'otite passe à l'état chronique.

Traitement. — Le traitement consiste dans l'administration, au début, de quelques purgatifs et, un peu plus tard, de narcotiques à l'intérieur pour provoquer le sommeil et calmer les douleurs.

Localement on emploie les antiphlogistiques, les injections de liquides émollients ou mieux d'eau tiède répétées deux ou trois fois par jour; dans l'intervalle, on applique des cataplasmes et, si les douleurs sont trop vives, on a recours à des injections hypodermiques de chlorhydrate de morphine.

Inflammation chronique. — L'inflammation chronique du conduit auditif, *otite externe chronique*, succède le plus souvent à l'otite aiguë. Toutefois elle peut apparaître d'emblée dans le cours d'une affection diathésique, telle que l'herpétisme, la scrofule et la syphilis. Elle est surtout fréquente chez les enfants; on la rencontre aussi chez les femmes à l'époque de la ménopause.

Les symptômes varient suivant que la suppuration fait défaut ou l'accompagne.

Dans le premier cas, il se fait tout au plus un suintement séreux; mais la peau du conduit est épaissie et parsemée, dans les parties profondes, de lamelles épidermiques, de cérumen et de sécrétions purulentes mélangés ensemble; le derme est ulcéré par places; la membrane du tympan présente souvent les mêmes altérations sur sa face externe. Le rétrécissement du conduit qui résulte de ces lésions détermine un certain degré de surdité. Les malades se plaignent d'une sensation de plénitude et de démangeaisons dans l'oreille.

Dans l'autre cas, une *otorrhée* persistante est le caractère principal de la maladie; le liquide qui s'écoule est alternativement séreux, muqueux, séro-purulent ou franchement purulent, parfois très-abondant, toujours plus ou moins fétide. Dans cette forme, l'examen du conduit auditif révèle une légère tuméfaction des parois, la présence d'une couche purulente et de croûtes jaunâtres au dessous desquelles le derme ramolli est ulcéré, et la vascularisation des parties profondes du conduit ainsi que de la surface externe du tympan.

L'otite externe chronique est une affection très-tenace, dont la marche est irrégulière; tantôt les phénomènes s'amendent et semblent devoir disparaître, tantôt ils reparaissent avec plus d'intensité. Ces alternatives doivent être attribuées à diverses influences, particulièrement à l'action du froid et de l'humidité. Cette maladie dure des années; parfois chez les enfants scrofuleux on la voit disparaître spontanément à l'âge de la puberté.

Le pronostic est grave si la maladie est abandonnée à elle-même et si, dès le début, on n'a recours à un traitement approprié. Dans la forme purulente, si le malade n'a pas soin de laver son oreille, le pus s'accumule au fond du conduit, s'y altère et entraîne la perforation du tympan et la propagation de la maladie à l'oreille moyenne; on observe alors les accidents de l'otite moyenne. La persistance de ces otorrhées peut donner naissance à d'autres complications, telles que la production de polypes avec leurs conséquences. L'ostéo-périostite ducon duit se manifeste parfois aussi dans le cours d'une otite chronique et l'on doit craindre alors de graves complications du côté du cerveau. Enfin l'otite externe chronique est presque toujours suivie d'un rétrécissement du conduit, d'altérations de la membrane du tympan, d'où résulte dans l'audition une certaine gêne qui persiste après la guérison.

Traitement. — Le traitement doit être général et local. Pour le premier, il faut avoir recours à l'emploi des toniques, des amers, et administrer l'huile de foie de morue, les antisyphilitiques, l'arsenic, suivant que l'otite se rattache à une diathèse scrofuleuse, syphilitique ou herpétique.

Le traitement local consiste en lavages trois ou quatre fois par jour

avec de l'eau tiède, en injections de liquides astringents, tels que des solutions de sulfate de zinc, de cuivre, d'alun, de tannin. Lorsque l'inflammation paraît se propager aux parties profondes, on doit pratiquer des frictions irritantes et appliquer dès le début des ventouses et des vésicatoires derrière l'oreille.

Inflammation furonculaire. — Cette sorte d'inflammation a été désignée sous les différents noms d'inflammation furonculaire, circonscrite, d'abcès ou d'hydrosadénite. On l'observe à tout âge, fréquemment chez les femmes, à l'époque de la ménopause, chez les sujets dartreux ou chez les individus qui sont souvent atteints de furoncles dans les autres parties du corps, chez les diabétiques, par exemple.

Cette inflammation a pour point de départ les glandes de la peau, particulièrement les glandes sébacées et les follicules pileux, plus rarement les glandes sudoripares.

Elle est caractérisée, au début, par un gonflement de la peau d'abord limité à une seule paroi et par une coloration rouge sombre ; elle détermine une sensation de chaleur et de tension douloureuse ; quand le gonflement augmente, on voit se former rapidement une tumeur qui obture le conduit ; la douleur devient vive ; la mastication et la parole sont gênées et souvent rendues impossibles. Les malades accusent des bourdonnements, des battements dans l'oreille et de la surdité par suite de l'oblitération du conduit.

Le diagnostic ne présente aucune difficulté ; toutefois, ces furoncles pourraient être confondus avec les abcès qui siégent sur la paroi supérieure du conduit auditif osseux et qui se rattachent à une suppuration de la caisse. Le siége même de ces collections purulentes et l'existence d'une otite moyenne permettront de distinguer ces abcès des furoncles qui nous occupent.

Cette inflammation se termine par résolution, ou par suppuration. Dans ce dernier cas, la peau s'amincit, se perfore et donne issue à du pus mélangé à des détritus floconneux, blanchâtres, dont on favorise la sortie en pressant contre les parois de la tumeur ; les accidents disparaissent aussitôt que la tumeur est ouverte.

Ces furoncles ne présentent aucune gravité, mais ils sont sujets à de fréquentes récidives.

Il est bon, en pareil cas, de joindre au traitement local une médication appropriée et de prescrire des toniques, et surtout des arsenicaux.

Le traitement local consiste dans l'application de cataplasmes et dans des injections émollientes. Wilde et Troltsch préconisent contre cette affection des cautérisations au nitrate d'argent, surtout au début. Pour combattre les phénomènes inflammatoires et les douleurs intenses, les uns vantent les émissions sanguines locales, que d'autres

regardent, à tort, comme dangereuses ; mais il faut surtout ne pas hésiter, si cela devient nécessaire, à pratiquer l'incision.

3° Polypes.

Les auteurs anciens comprenaient sous le nom de *polype* toute production morbide, pédiculée, prenant naissance dans une cavité pourvue d'une muqueuse. D'après cette définition, l'oreille moyenne pourrait être seule le siége de polypes ; il est vrai qu'ils se développent souvent dans cette cavité, mais on en rencontre aussi qui prennent leur insertion sur les parois du conduit auditif ou sur la face externe de la membrane du tympan.

Ces polypes succèdent à une otite externe, à une myringite chronique, à une otite interne, surtout lorsque ces inflammations ont été suivies de suppurations prolongées.

Ils siégent, en général, au voisinage de la membrane du tympan ; leurs dimensions sont variables ; les uns ne dépassent pas le volume d'une tête d'épingle ; d'autres remplissent le conduit auditif, et, dans certains cas, font saillie au dehors. Leur pédicule, souvent très-mince, est parfois aussi large que la masse elle-même du polype. Au point de vue de leur structure, on les divise en *muqueux*, *fibreux* et *sarcomateux*.

Les *polypes muqueux* sont les plus communs. Leur structure est analogue à celle des polypes muqueux des fosses nasales. Ils sont constitués par un tissu conjonctif contenant des noyaux embryoplastiques et des cellules fusiformes, infiltré de mucine, présentant à sa surface des papilles hypertrophiées, allongées, reconvert d'un épithélium généralement cylindrique à la base de la tumeur et pavimenteux à son extrémité saillante. Les vaisseaux y sont nombreux, dilatés et à parois très-minces. On y rencontre des glandes en tubes et des kystes remplis d'un liquide muqueux.

Les *polypes fibreux*, plus rares, prendraient naissance, suivant Stendener, dans la couche périostique du conduit ; ils sont formés par du tissu conjonctif à nombreux prolongements s'anastomosant entre eux, et recouvert par plusieurs couches d'épithélium pavimenteux ; les vaisseaux peu nombreux y sont développés, et l'on n'y observe ni kystes, ni glandes en tubes. Klotz prétend y avoir rencontré des éléments osseux ou calcaires.

Les *polypes sarcomateux* présentent généralement les caractères anatomiques des *fibro-sarcomes* ; ils sont limités extérieurement par une couche d'épithélium pavimenteux stratifié à cellules crénelées, engrenées et subissant à la périphérie la transformation épidermique, et ils sont constitués d'une manière générale par du tissu conjonctif

présentant de nombreuses cellules plates et du tissu embryonnaire. Tels sont en effet les caractères observés par M. Renaut sur une tumeur de ce genre, qui avait été extraite par M. Cusco et qui présentait, en outre, ceci de particulier qu'on y rencontrait de nombreuses cavités arrondies et tapissées d'épithélium cylindrique à cils vibratiles. Ces cavités kystiques étaient plus grandes à la périphérie qu'au centre, leur processus paraissait avoir beaucoup d'analogie avec celui des kystes prolifères (*Archives de physiologie*, 4e année).

Il ne faut pas confondre avec les polypes certaines *fongosités* ou *granulations* présentant extérieurement les mêmes caractères, mais différentes par leur structure. Elles sont dépourvues de couche épithéliale et sont uniquement constituées par une substance granuleuse, circonscrite entre des fibres lamineuses entrecroisées en tous sens.

Les polypes du conduit auditif externe sont facilement appréciables à la vue dès le début de leur développement. En examinant méthodiquement l'oreille, on aperçoit une tumeur plus ou moins volumineuse, rosée ou même rouge; cette tumeur est molle et saigne au moindre contact. Son développement est souvent précédé et toujours accompagné d'une otorrhée plus ou moins abondante.

Le pus qui s'écoule est fétide, strié de sang; on constate parfois de véritables otorrhagies. Rossi dit avoir observé une malade atteinte d'un polype, chez laquelle il se faisait par l'oreille des hémorrhagies supplémentaires des règles. Les malades éprouvent une douleur assez vive au fond de l'oreille, augmentée surtout par la mastication et la toux. Enfin, les polypes de l'oreille donnent lieu à des troubles de l'ouïe et provoquent souvent des phénomènes nerveux tels que vertiges, syncopes, vomissements, névralgies et paralysies partielles.

Le diagnostic des polypes qui s'insèrent dans le conduit auditif externe n'offre pas de difficultés; tout au plus pourrait-on les confondre, au début, avec des granulations ou des fongosités. Cette confusion ne présenterait aucun inconvénient.

Les tumeurs cancéreuses s'en distinguent par leur rareté, leur mode d'implantation qui n'a pas lieu dans le voisinage du tympan, leur coloration plus foncée, leur consistance moindre que celle des polypes fibreux, l'écoulement ichoreux qui les accompagne, la présence de ganglions et la cachexie.

Le prolongement d'un fongus de la dure-mère dans le conduit auditif ne saurait davantage être confondu avec un polype; il s'accompagne de symptômes généraux que nous avons fait connaître (voy, t. III, p. 614).

La marche de ces polypes est variable; tantôt ils acquièrent en peu de temps un volume considérable, tantôt leur complète évolution exige des années entières.

On a vu, dans quelques cas, le polype se détacher de lui-même à la suite d'injections; mais cette heureuse terminaison est exceptionnelle.

Le pronostic n'est pas sans gravité. La suppuration en se prolongeant peut donner lieu à des accidents sérieux ; cependant, les polypes du conduit auditif sont bien moins dangereux que ceux de l'oreille moyenne.

Traitement. — Le traitement varie suivant les dimensions du polype. S'il est très-petit, la *cautérisation* suffit pour le détruire.

Pour peu qu'il ait acquis un certain développement, le seul traitement applicable est l'ablation, au moyen de l'excision, de l'arrachement, de la ligature ou de l'écrasement.

L'*excision* ne peut être appliquée que dans les cas où le polype est implanté près de l'orifice du méat, par un pédicule étroit et facile à saisir à l'aide de pinces. La difficulté de manœuvrer dans le conduit auditif avec un instrument tranchant rend difficile l'emploi de cette méthode.

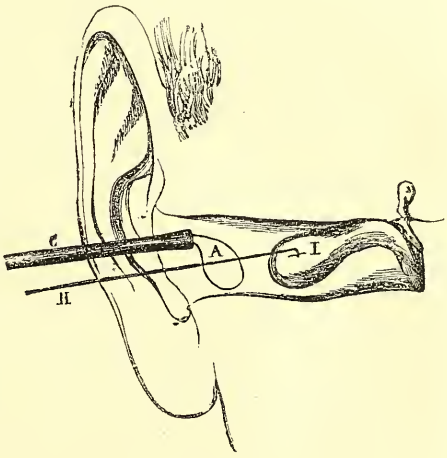

Fig. 25.

Cette figure est destinée à montrer la manière de saisir et de lier un polype du conduit auditif externe à l'aide du lien métallique et du serre-nœud.

L'*arrachement* expose à des hémorrhagies et à des désordres graves, tels que l'arrachement de la paroi du conduit ou de la membrane du tympan elle-même. Il doit donc être abandonné.

La *ligature* (voy. fig. 25) peut être employée, mais uniquement pour les polypes muqueux. Elle se pratique facilement à l'aide du serre-nœud imaginé par le docteur Cintrat. Cet instrument se compose : 1° D'une aiguille creuse du volume d'un stylet ordinaire et divisée suivant sa longueur en deux tubes ; 2° D'une aiguille creuse formant enveloppe comme la canule qui recouvre la lame des trocarts. On fait passer par les tubes de la première aiguille un fil de fer fin que l'on place à cheval sur l'extrémité effilée et dont on fixe les deux

bouts sur un bouton qui glisse sur l'aiguille et se trouve retenu là où l'on désire l'arrêter par un petit ressort qui s'engage entre les dents d'une crémaillère. Une fois le fil tendu, on pousse le bouton et on fait sortir de la première aiguille une anse de fil de la dimension voulue. Puis on passe par-dessus la seconde aiguille-enveloppe, et l'on arrondit l'anse de fil de manière à entourer le polype en se servant de l'érigne comme pour le polypotome. Une fois l'anse de fil bien placée, on fait remonter le bouton, qui retire le fil et serre la tumeur. Cela fait, on fait tourner la première aiguille dans la seconde jusqu'à ce que le fil se rompe, et la ligature se trouve faite très-solidement.

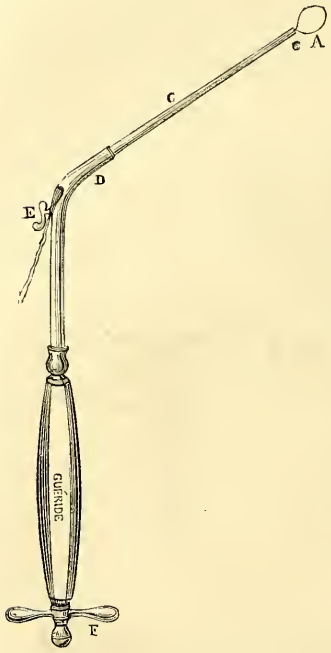

Fig. 26. — Serre-nœud de M. G. Desarènes.

L'*écrasement*, au moyen de polypotomes, est, sans contredit, le meilleur moyen d'ablation des polypes de l'oreille.

Le polypotome de Wilde se compose d'une tige métallique recourbée à sa partie moyenne de façon que la vue ne soit pas gênée par la main de l'opérateur. Cette tige, arrondie dans sa moitié supérieure, carrée dans l'autre moitié, est terminée inférieurement par un anneau destiné à recevoir le pouce. Elle présente, dans sa longueur, une rainure où glisse une tige transversale autour de laquelle s'enroule le fil formant une anse. L'index et le médius étant placés sur cette tige transversale, il suffit de rapprocher ces deux doigts du pouce placé dans l'anneau pour sectionner la tumeur.

L'écraseur de M. G. Desarènes (voy. fig. 26) est construit sur le même principe; mais il se termine inférieurement par une vis qui permet d'agir lentement, régulièrement et de disposer en même temps d'une force plus considérable. Quand on doit extraire un fibrome d'une grande dureté, il faut avoir soin de mettre deux fils de fer enroulés l'un sur l'autre.

M. Em. Ménière ayant reconnu la difficulté qu'on éprouve pour atteindre le polype, à cause de la rigidité de la tige métallique du serre-nœud ordinaire, a eu l'heureuse idée d'apporter à cet instrument la modification suivante : la partie *x z* de la tige (voy. fig. 27)

est en argent, de telle sorte que le chirurgien peut, à son gré, lui donner une courbure quelconque, suivant la position qu'occupe la tumeur.

Une fois le polype enlevé, il importe de cautériser à plusieurs reprises la surface d'implantation.

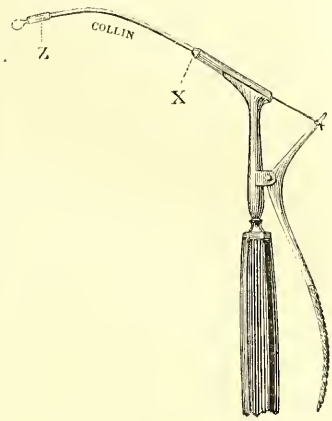

Fig. 27. — Serre-nœud de M. Em. Menière.

4° Tumeurs sébacées.

Les tumeurs sébacées du conduit auditif sont très-rares. Toynbee, qui les a particulièrement étudiées, en a réuni une vingtaine d'exemples ; de notre côté, nous en avons observé quelques cas.

Ces tumeurs s'observent généralement dans un âge avancé.

Anatomiquement, elles sont constituées, comme les kystes, par une matière sébacée que circonscrit une membrane d'enveloppe distincte. On voit au microscope, que cette matière est mélangée à des cellules épidermiques; la membrane d'enveloppe est formée de tissu aréolaire et de tissu fibreux.

Pour bien les apercevoir, il faut porter en haut et en arrière le pavillon de l'oreille et faire écarter le tragus, comme l'indique la figure ci-contre (fig. 28).

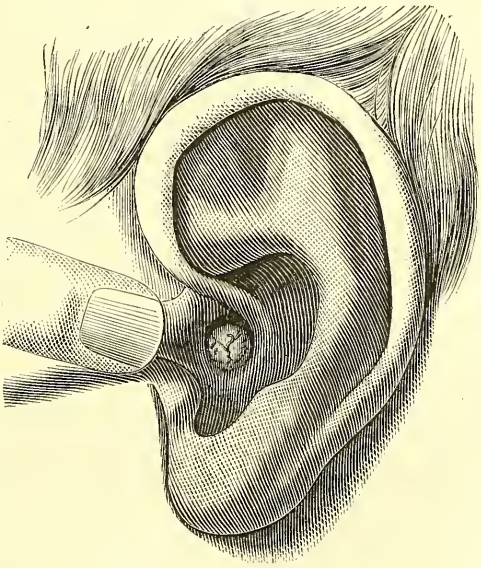

Fig. 28. — Tumeur sébacée du conduit auditif externe. (De notre collection.)

Elles naissent dans toutes les parties du conduit auditif et présentent ceci de particulier, dans leur développement, qu'elles font saillie à l'extérieur et envahissent en même temps les tissus sous-jacents. Elles peuvent arriver ainsi à déterminer la résorption des parois osseuses. Elles s'étendent à la fois du côté du pavillon et du côté de la membrane du tym-

pan qu'elles refoulent, perforent ou détruisent. Elles sont susceptibles d'acquérir le volume d'une grosse noisette et déterminent alors une dilatation plus ou moins considérable du conduit auditif.

Ces tumeurs se présentent sous la forme d'une masse blanchâtre, d'un aspect caséeux et située au-dessous de la couche cutanée. Elles s'accompagnent généralement d'un écoulement de pus très-fétide, ne donnent lieu à aucune douleur et n'apportent qu'un peu de gêne dans l'audition par suite de l'obstruction incomplète du conduit.

Elles pourraient être confondues avec des amas de muco-pus mélangé à des lamelles épidermiques.

Le pronostic peut être assez grave lorsqu'elles sont abandonnées à elles-mêmes, pour qu'elles entraînent une résorption osseuse et même une perforation crânienne.

L'extirpation est le seul mode de traitement qui leur soit applicable. Elle consiste non-seulement dans l'incision de la poche, mais aussi dans l'arrachement de la membrane d'enveloppe, afin d'éviter toute récidive. Chez le malade dont l'oreille est représentée ci-contre (fig. 28), nous avons eu recours à l'écrasement linéaire. Dans le cas où la tumeur est ulcérée, on se contente de faire de fréquents lavages et de cautériser la surface interne de la poche.

5° Exostoses.

Les exostoses du conduit auditif sont le plus souvent congénitales. Suivant Toynbee, elles peuvent avoir une origine goutteuse ou rhumatismale; nous en avons vu aussi d'origine syphilitique. Elles paraissent plus fréquentes chez les hommes.

Uniques ou multiples, ces exostoses naissent indistinctement sur les deux parois du conduit. Elles sont constituées par du tissu compacte et leur insertion se fait par une large base.

Elles sont dures, arrondies, mamelonnées à leur surface; la peau qui les recouvre est rosée. Généralement indolentes, plus rarement donnant lieu à des douleurs vives et s'irradiant dans toute la tête, elles entraînent toujours un certain degré de surdité.

Leur dureté osseuse permet de les reconnaître et de les distinguer des autres tumeurs.

Leur marche est très-lente.

Le traitement varie suivant qu'elles obstruent complétement ou non le conduit auditif. Dans ce dernier cas, il suffit, pour rétablir l'audition, de dilater le canal avec des tiges de *laminaria digitata*. Lorsque celui-ci est complétement obstrué, l'ablation de l'exostose est le seu moyen de faire disparaître la surdité.

6° Corps étrangers.

Étiologie. — Les corps étrangers du conduit auditif externe sont de deux sortes : ils viennent du dehors, ou ils se développent spontanément dans le conduit. Nous ne nous occuperons ici que des premiers, les autres devant être l'objet d'un chapitre spécial. (Voy. *Accumulation du cérumen dans le conduit auditif externe*, p. 52.)

Les corps étrangers venus du dehors varient par leur nature, leur forme, leur volume, leur poids, leur consistance. Les uns sont animés, tels que mouches, puces, perce-oreilles ; les autres inanimés. Ces derniers se rencontrent souvent chez les enfants qui se font un jeu de se les introduire. Ils présentent un grand nombre de variétés, suivant qu'ils sont plus ou moins volumineux, lisses ou rugueux, durs ou mous, liquides ou pulvérulents. C'est ainsi qu'on observe dans le conduit auditif des noyaux de cerises, des perles, de petits cailloux, des coquillages, des morceaux de verre, des pois, des haricots, du coton, du papier, du sable, de la poudre, etc.

Anatomie pathologique. — Les lésions qui résultent de la présence de ces corps étrangers diffèrent suivant ces variétés.

Les animaux qui s'introduisent dans le conduit auditif donnent lieu, par suite des mouvements qu'ils exécutent, à une vive inflammation, lèsent à la fois plusieurs parties du conduit et la membrane du tympan. Il n'est pas rare de voir des mouches introduites dans l'oreille y déposer des œufs ; et ceux-ci, en se développant, reproduire plus tard les mêmes lésions. Bonnithon dit avoir extrait du conduit auditif d'un enfant de six ans une dizaine de petits vers blancs provenant de la mouche désignée sous le nom de *Musca vomitoria*.

Parmi les corps inanimés, les uns augmentent la sécrétion du cérumen qui s'accumule autour d'eux ; d'autres donnent lieu à une suppuration qui peut amener la perforation du tympan, s'étendre aux cellules mastoïdiennes et jusque dans la cavité crânienne ; ceux qui présentent des aspérités érodent les parois du conduit auditif, déterminent des fongosités qui peuvent les masquer, et entraînent des hémorrhagies.

Symptomatologie. — Les symptômes sont variables : quelquefois ils passent inaperçus ou n'apparaissent qu'à une époque éloignée de l'introduction du corps étranger. Larrey vit un militaire qui avait conservé pendant dix ans un corps étranger dans l'oreille sans éprouver le moindre accident, lorsqu'à ce moment apparut une otite purulente.

Le plus souvent, au début, on observe une sensation de gêne, de douleur dans le conduit auditif, des bourdonnements et un certain degré de surdité, bientôt suivis, en général, des symptômes habituels de l'otite externe aiguë ; il est des cas cependant où celle-ci peut faire complétement défaut. D'autres fois on observe des douleurs intenses, s'irradiant dans toute la tête, présentant des exacerbations pendant la nuit, s'accompagnant de fièvre et de troubles réflexes plus ou moins graves, tels que céphalalgie persistante, salivation abondante, vomissements, engourdissement cérébral, vertiges, convulsions, paralysies. Fabrice de Hilden rapporte l'observation d'une jeune fille qui, à la suite de l'introduction d'un morceau de verre dans l'oreille, fut prise d'une toux sèche, vit ses règles s'arrêter, présenta des convulsions épileptiformes, devint hémiplégique, et conserva une atrophie du bras gauche.

Enfin, dans certains cas, on a vu survenir des accidents méningitiques ayant entraîné la mort des malades. Sabatier, Larrey, Champouillon, entre autres, en ont rapporté des exemples.

Pour reconnaître la présence d'un corps étranger dans l'oreille, il faut soulever le pavillon en haut et en arrière, bien éclairer le conduit, n'introduire le spéculum que dans le cas où ce premier examen ne donnerait aucun résultat, et se garder surtout d'explorer l'oreille avec un stylet, dans la crainte d'enfoncer davantage le corps étranger et de rendre son extraction plus difficile.

Il est aisé de découvrir un corps étranger récemment introduit dans le conduit auditif et n'ayant pas encore déterminé d'inflammation ; mais lorsque celle-ci s'est déclarée et a été exaspérée par des manœuvres imprudentes, le gonflement peut être assez considérable pour gêner l'exploration et la rendre même impossible. Il faut alors attendre avant de procéder à de nouvelles recherches.

Diagnostic. — Il est rare de confondre un corps étranger avec une tumeur du conduit auditif. Cependant M. Gosselin dit avoir commis cette erreur : les commémoratifs l'ayant porté à croire que les accidents étaient dus à la présence d'un corps étranger, il fit sans résultat des tentatives d'extraction et reconnut plus tard qu'il s'agissait d'une exostose éburnée.

Pronostic. — Marche. — Terminaison. — Le pronostic ne présente aucune gravité quand le corps étranger est reconnu et extrait peu de temps après son introduction. Mais lorsqu'il séjourne depuis longtemps dans l'oreille, il peut donner lieu aux lésions et aux accidents dont nous avons parlé.

L'apparition, la marche et la durée de ces accidents sont très-variables : tantôt ils suivent de très-près l'introduction du corps étranger, tantôt ils ne surviennent que très-longtemps après. Leur marche

BOSTON MEDICAL LIBRARY APR 2 1918

est irrégulière, souvent intermittente : ainsi dans un cas rapporté par Yvan, un jeune homme portait depuis vingt ans un noyau de cerise dans l'oreille ; l'inflammation qui en était résultée offrait, tous les mois, une recrudescence, après laquelle l'ouïe reparaissait et la suppuration s'arrêtait. Enfin, quelques-uns de ces accidents, comme nous l'avons vu, peuvent entraîner la mort.

Traitement. — De nombreux moyens ont été proposés pour extraire les corps étrangers du conduit auditif.

S'il s'agit d'un animal vivant, la fumée de tabac lancée en plusieurs bouffées dans le conduit peut en déterminer la sortie. Bérard dit avoir extrait un ver provenant de la mouche carnassière, en plaçant un morceau de viande à l'entrée de ce conduit.

S'il s'agit d'un corps inerte, l'injection d'eau tiède est le premier moyen auquel le chirurgien doit recourir. La force de ces injections doit pouvoir être graduée à volonté; il suffit habituellement d'un jet équivalent à celui que donne la pression d'une colonne d'eau de 4 à 5 mètres de hauteur. L'instrument dont nous donnons le dessin ci-contre remplit cette indication (voy. fig. 29). Il se compose d'une poire de caoutchouc en communication avec deux tubes dont l'un, A, est introduit dans le liquide que l'on veut injecter, et l'autre, B, dans le conduit auditif. Le jet doit être intermittent et dirigé obliquement vers la paroi supérieure du conduit.

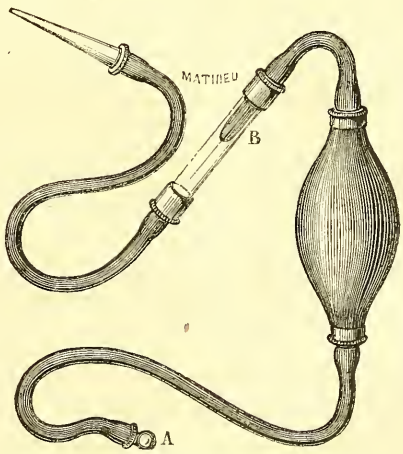

Fig. 29. — Injecteur de M. G. Desarènes pour l'extraction des corps étrangers.

Il est bon, après avoir poussé deux ou trois injections, d'examiner l'oreille à l'otoscope, afin de se rendre compte des déplacements opérés par le corps étranger. Si, en effet, il a été ramené à l'entrée du méat, on peut le saisir avec une petite pince.

Si les injections échouent, si le corps étranger est trop résistant, on l'extrait à l'aide de curettes, de tire-fond, de crochets, de pinces à griffes, ou mieux de la pince articulée de M. Cusco (voy. fig. 30). Lorsqu'il s'agit d'un corps susceptible d'être gonflé par l'eau, tel qu'un haricot sec, il vaut mieux ne pas pratiquer d'injections et avoir recours simplement à une épingle recourbée en crochet et maintenue sur une pince à artères, suivant le conseil donné par M. A. Des-

prés. Toutefois on doit apporter, dans le maniement de ces instruments, les plus grandes précautions, et lorsqu'on y a recours, il faut éclairer le conduit pendant les manœuvres et anesthésier le malade pour épargner la douleur et prévenir les mouvements involontaires qui pourraient gêner l'opérateur.

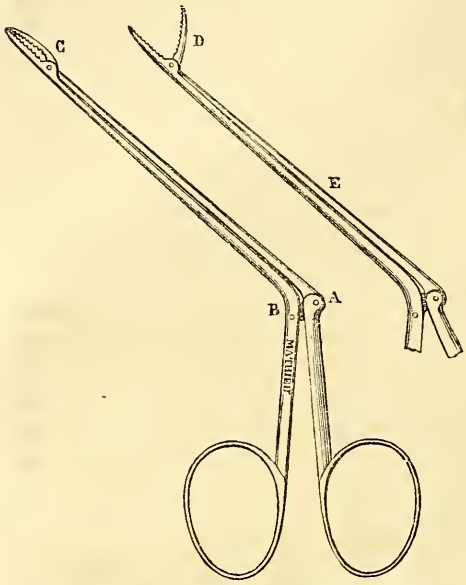

Fig. 30. — Pince à griffes articulée pour l'extraction des corps étrangers du conduit auditif externe.

Enfin, si ces moyens n'amènent aucun résultat, on peut, comme le conseille Paul d'Égine, pratiquer une incision courbe derrière le pavillon de l'oreille et pénétrer par cette voie dans le conduit auditif.

Si le corps étranger est tombé dans la caisse, il suffit encore de recourir à l'injection d'eau en débridant préalablement la membrane tympanique vers la partie postérieure. Ce moyen est préférable à celui qui consiste à pousser l'injection par la trompe d'Eustache, suivant le conseil donné par certains auteurs.

7° Accumulation de cérumen dans le conduit auditif externe.

Étiologie. — La peau qui tapisse le conduit auditif contient dans la couche sous-épidermique, au milieu d'un tissu fibreux mélangé de globules de graisse, des follicules pileux, des glandes sébacées et des glandes spéciales qui sécrètent une substance mollasse, jaunâtre, comparable à de la cire brute, et que, pour cette raison, on a désignée sous le nom de *cérumen* (voy. fig. 31).

Cette substance, qui a été de la part de M. Pétrequin l'objet d'une étude particulière (*Acad. des sciences*, 1869, et *Gazette médicale*, 1872), contient, à l'état normal, de l'eau (un dixième environ), un corps gras composé d'oléine et de stéarine, deux savons de potasse, dont l'un, soluble dans l'eau et l'alcool, est insoluble dans l'éther, dont l'autre, insoluble dans l'alcool et soluble dans l'eau, est formé de deux sub-

stances particulières, l'une soluble seulement dans l'alcool, l'autre seulement dans l'eau, et enfin une matière sèche insoluble dans l'eau, l'alcool et l'éther, renfermant de la potasse, de la chaux et une très-petite quantité de soude. La proportion de ces éléments constituants est très-variable suivant l'âge des individus : la matière soluble dans l'alcool, et qui présente toujours une certaine viscosité, peut être moindre de moitié; en même temps la matière soluble dans l'eau peut être augmentée, et dès lors cette substance se dessèche et durcit facilement. D'autre part, la matière sèche et insoluble peut se trouver en excès, ce qui augmente encore la consistance du cérumen.

Ces variations dans la composition des produits sécrétés et l'hypersécrétion des glandes cérumineuses sont les causes les plus fréquentes de l'accumulation du cérumen dans le conduit auditif. Cette accumulation peut aussi être favorisée par le manque de soins de propreté, par une inflammation, par une étroitesse anormale et une courbure exagérée du conduit, ou par la présence d'un corps étranger. C'est chez des personnes âgées qu'on l'observe le plus souvent.

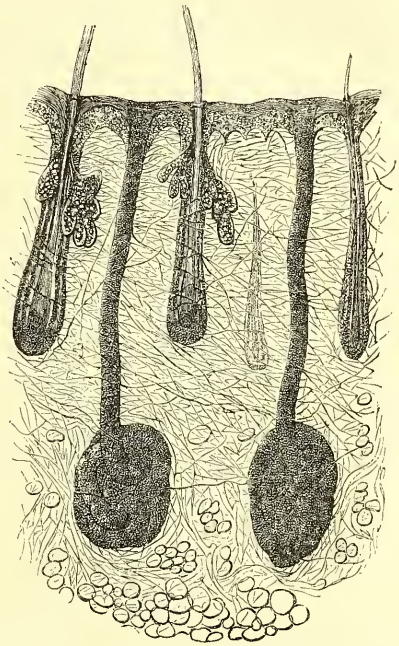

Fig. 31. — Couche sous-épidermique de la peau du conduit auditif.

On y voit, au milieu d'un tissu fibreux mélangé à la partie inférieure de quelques globules de graisse, l'origine de follicules pileux, des glandes sébacées et deux glandes cérumineuses. (D'après la pièce déposée par nous, en 1859, sous le n° 122, au musée Orfila.)

Anatomie pathologique. — Les dépôts de cérumen, ou *bouchons cérumineux*, ne sont donc pas constitués uniquement par les produits des glandes cérumineuses; on y trouve aussi ceux des glandes sébacées, des lambeaux épidermiques et même des poils (voy. fig. 31). Or, la consistance, la coloration et l'aspect de ces bouchons varient suivant que prédomine tel ou tel de ces éléments. Tantôt ils sont amorphes, noirâtres et presque exclusivement composés de matières cérumineuses et sébacées; tantôt ils sont jaunâtres et formés en grande partie de lambeaux épidermiques mélangés à quelques poils. Parfois même, entre ces lamelles épidermiques, se trouve une grande quantité de cholestérine qui leur donne un aspect blanchâtre.

Leur consistance est d'autant plus dure qu'ils sont plus anciens. Chez les vieillards, on les voit acquérir la dureté de la pierre. Chez les enfants, au contraire, ils ont une consistance mollasse.

Leur forme est cylindrique. Leur volume varie; il peut être assez considérable pour obturer complétement le conduit auditif, rarement assez pour entraîner de graves désordres anatomiques, tels que la perforation du tympan, la dilatation du conduit osseux et la résorption d'une partie de ses parois.

On trouve souvent au centre de ces bouchons un corps étranger qui a déterminé une hypersécrétion des glandes cérumineuses.

Symptomatologie. — L'amas de cérumen, tant qu'il n'obstrue pas complétement le canal, ne détermine que des troubles peu marqués, un léger bruissement ou quelques bourdonnements dans l'oreille. Souvent même l'ouïe s'affaiblit peu à peu et finit par disparaître. Lorsque les bouchons cérumineux ont acquis un grand développement, ils peuvent donner lieu à un sentiment de plénitude dans toute l'oreille, à des sensations anormales de bruits divers, à de la dysécée, à des bourdonnements, des frottements, à une pesanteur de tête, de la céphalalgie, aux phénomènes nerveux que nous avons déjà mentionnés; en un mot, à tous les accidents dont nous avons parlé à propos des corps étrangers.

Diagnostic. — Les amas de cérumen se distinguent des corps étrangers par leur aspect extérieur, par les commémoratifs, l'âge avancé du malade, non moins que parce qu'ils donnent plus rarement lieu à des douleurs et à de l'inflammation.

Pronostic. — Bien que le pronostic n'offre généralement aucune gravité, il est des cas assez nombreux dans lesquels, après l'extraction du bouchon cérumineux, on n'obtient qu'une amélioration peu sensible de l'ouïe. Cela tient à ce que sa présence a déterminé une lésion des parties profondes.

Traitement. — Le traitement doit être à la fois local et général.

Le traitement local consiste en lavages et en injections faites avec l'eau tiède. Avant que MM. Pétrequin et Chevallier eussent décrit la composition exacte du cérumen, beaucoup d'auteurs avaient déjà remarqué les bons effets de l'eau tiède en injections. Toutefois un certain nombre d'entre eux conseillaient divers traitements dont la plupart ont été démontrés inefficaces et quelques-uns même dangereux. C'est ainsi qu'on a tour à tour préconisé, comme dissolvants des bouchons cérumineux, l'huile d'amandes douces, la glycérine, un mélange de ces deux substances, l'alcool, l'éther, les injections alcalines, la térébenthine, la teinture d'iode, le fiel de bœuf, etc. Les expériences de M. Pétrequin démontrent qu'aucune de ces substances n'est capable de dissoudre le cérumen. Le chloroforme et le sulfure de

carbone, matières dissolvantes par excellence, en admettant qu'ils soient applicables en pareil cas, ne jouissent pas davantage de cette propriété; tanis ue d l'eau tiède en lavages et en injections suffit pour dissoudre en une ou plusieurs séances le bouchon umineux.

Les meilleurs instruments pour pratiquer ces injections, sont : l'irrigateur Eguisier, la pompe à double courant de Menière, l'irrigateur de M. G. Desarènes, dont nous avons donné le dessin plus haut, et le générateur de M. Fournié. Ce dernier instrument, surmonté de deux tubes, permet de projeter dans le conduit auditif un mélange de vapeurs et d'eau pulvérisée. Il agit ainsi par le double effet du choc de l'eau et de la vapeur (voy. fig. 32).

FIG. 32.—Pulvérisateur pour des inhalations de vapeurs médicamenteuses.

B. Ouverture pour introduire de l'eau. — L. Lampe à alcool. — V. Vase de porcelaine dans lequel on met le liquide médicamenteux.

Lorsqu'il existe un état subinflammatoire, on peut se servir d'eau de mauve, de tilleul, de fleur de sureau ou d'une décoction de tête de pavot.

8° Vices de conformation.

Les vices de conformation du conduit auditif sont : l'absence de ce canal, son excès de largeur, son oblitération complète, son étroitesse.

Absence du conduit auditif. — Cette difformité est congénitale ou acquise. Congénitale, elle est presque toujours compliquée de l'absence de tout l'appareil auditif et de lésions encéphaliques incompatibles avec la vie. — Acquise, elle est consécutive à l'une des affections du pavillon dont nous avons parlé plus haut (voy. *Traumatisme*, *Cancer*, *Lupus*, p. 17).

Excès de largeur du conduit. — Cette difformité peut être *acquise*, comme nous l'avons vu en parlant des tumeurs du conduit auditif (*tumeurs sébacées*, *exostoses*, etc.), ou *congénitale*, comme Itard prétend l'avoir observé sur un grand nombre de sourds. Cette conformation particulière s'observe aussi sur des individus dont l'ouïe n'est nullement altérée, et chez lesquels il n'en résulte rien de fâcheux. Cependant, lorsqu'elle coïncide avec un défaut de courbure du conduit, elle constitue une prédisposition fâcheuse aux inflammations des parties profondes.

Le moyen de prévenir ces accidents est de porter constamment un peu de coton dans l'oreille.

Oblitération du conduit auditif. — Cette difformité peut être congénitale ou acquise.

Congénitale, elle varie suivant que le pavillon existe ou fait défaut. Dans le premier cas, l'oblitération est due à une simple membrane placée de champ, soit à l'entrée du canal, soit à une distance plus ou moins grande de cet orifice. Le chirurgien doit alors s'assurer de l'épaisseur de cette membrane, ainsi que de l'état des autres parties. Il peut déterminer le premier point au moyen de l'aiguille à acupuncture; si la membrane est située un peu profondément dans le conduit, l'aiguille doit être enfoncée avec les plus grandes précautions afin de ne pas perforer la membrane du tympan. Cette même aiguille est utile pour reconnaître si le conduit existe ou non; si, en effet, après avoir traversé les parties molles, elle se trouve arrêtée par une masse osseuse, on peut être certain de l'absence du conduit. Quant à l'état des parties profondes, on s'en assure par l'exploration de l'ouïe à l'aide de la montre : si la caisse et l'oreille interne sont indemnes, le malade perçoit les sons; dans le cas contraire, même en appliquant la montre directement contre le pavillon, il n'entend rien.

Dans le second cas, lorsque le pavillon fait défaut, il peut arriver, ou bien que le conduit auditif soit intact, ainsi que la caisse et l'oreille interne, qu'il soit seulement obstrué par la peau qui passe au devant de son orifice, ou qu'il s'y enfonce un peu en cul-de-sac, et alors l'ouïe peut être conservée; ou bien que le conduit auditif fasse défaut, de même que les parties profondes de l'oreille, et qu'il n'existe sous la peau qu'une masse osseuse.

Lorsque l'oblitération du conduit est compliquée de lésions des parties profondes, le chirurgien doit s'abstenir de toute intervention. Quand, au contraire, on a reconnu l'intégrité de ces parties, il faut détruire la membrane qui ferme le conduit, soit au moyen d'une incision cruciale suivie de l'excision des lambeaux, soit au moyen de la cautérisation. Celle-ci est préférable quand la membrane obtura-

trice est voisine de la membrane du tympan. M. Bonnafont combine heureusement la perforation avec la cautérisation de la membrane, en se servant de la canule même du trocart pour introduire le caustique.

Acquise ou *accidentelle*, l'oblitération du conduit auditif résulte, soit de la présence d'une tumeur ou d'un corps étranger dans le conduit, soit d'inflammations successives à la suite desquelles les parois opposées se sont peu à peu rapprochées et soudées l'une à l'autre, soit de cicatrices consécutives à une brûlure ou à une plaie de la région.

Dans ce dernier cas, il suffit d'exciser la membrane cicatricielle et de dilater ensuite le conduit au moyen de l'éponge préparée.

Étroitesse ou rétrécissement du conduit auditif. — Les rétrécissements du conduit sont congénitaux ou acquis.

Les premiers sont constitués par l'accolement de la paroi postérieure à la paroi antérieure et affectent la forme d'une fente, ce qui leur a fait donner par quelques auteurs le nom de *rétrécissements en forme de fente*. Rarement ils sont *annulaires*. D'ailleurs ils sont rares et ont peu d'importance ; ils exposent seulement davantage à l'accumulation du cérumen, et constituent une complication fâcheuse dans les cas où le conduit est le siége d'une tumeur ou d'un corps étranger.

Les rétrécissements acquis s'observent surtout chez les vieillards.

Par suite des progrès de l'âge, le tissu fibreux qui unit la portion membraneuse du conduit au temporal subit une sorte de relâchement, et il en résulte que la paroi postérieure de cette partie du canal, n'étant plus retenue, s'abaisse et tombe sur la paroi antérieure (Tröltsch). Dans ce cas, ils affectent la forme d'une fente. Quand, au contraire, ils succèdent à une inflammation, ils affectent plutôt la forme annulaire. On les observe indistinctement sur la portion cartilagineuse ou sur la portion osseuse; souvent même ils occupent ces deux portions.

Ils entraînent toujours un certain degré de surdité.

Le traitement consiste dans la dilatation du conduit au moyen de la corde à boyau, de l'éponge préparée ou de tiges de *Laminaria digitata*.

Double conduit auditif. — M. Bernard (de Toulouse) rapporte un cas dans lequel deux conduits existent : l'un occupant la position ordinaire, l'autre placé dans la région mastoïdienne. Cassebohn signale un fait analogue.

La plupart des difformités du conduit auditif, suivant Toynbee, entraînent une gêne de la parole et de la déglutition et coïncident avec une forme carrée de la face.

ARTICLE IV.

AFFECTIONS DE LA MEMBRANE DU TYMPAN.

Nous décrirons successivement sous ce titre : 1° les lésions traumatiques; 2° les inflammations (myringites); 3° les dégénérescences diverses; 4° les vices de conformation. Nous consacrerons ensuite un paragraphe à la perforation artificielle de cette membrane.

1° Lésions traumatiques.

Les lésions traumatiques de la membrane tympanique comprennent la perforation, les plaies, les déchirures et les ruptures.

Ces lésions sont dues à l'introduction d'instruments piquants, tels que cure-oreilles, cure-dents, plumes à écrire, aiguilles à tricoter, ou d'autres instruments rigides; d'autres fois elles succèdent à des contusions violentes de la tête ou à des fractures de la base du crâne (voy. t. III, p. 465), ou même à un choc exercé par des liquides ou par l'air atmosphérique, soit de dehors en dedans, soit de dedans en dehors. C'est ce qui a lieu chez les artilleurs à la suite de l'explosion d'une arme à feu, ou après un violent soufflet appliqué sur l'oreille (Robert); chez des baigneurs se jetant à l'eau la tête la première d'une certaine hauteur (Menière); plus rarement à la suite d'une augmentation brusque de pression de l'air contenu dans la caisse, à la suite de la toux, de l'éternument, du vomissement, d'une injection d'air poussée trop vivement suivant les procédés de Valsalva ou de Politzer, d'un passage trop brusque dans un milieu dont l'air est raréfié, comme cela s'observe pour les aéronautes. Chez eux, en effet, la pression de l'air contenu dans la caisse devient supérieure à celle de l'air extérieur et distend de dedans en dehors la membrane du tympan au point de la rompre.

Le siége et l'étendue de la lésion diffèrent suivant qu'elle est causée par un instrument vulnérant ou qu'elle succède à une pression exagérée. Dans le premier cas, la perforation a lieu indistinctement sur toute la surface de la membrane, et son importance varie suivant l'instrument vulnérant; dans le second cas, la plaie est encore d'une étendue variable, mais elle siége généralement en arrière du manche du marteau, dans la partie la moins épaisse de la membrane.

On ne peut guère constater à l'œil nu l'importance de ces plaies, et il est nécessaire, pour les découvrir, de s'armer de l'otoscope. Dans la majorité des cas, on ne songe même pas à faire cette re-

cherche, à moins que l'on n'y soit provoqué par les antécédents. En effet, la plupart des malades ne se plaignent que d'une douleur vive, d'une otorrhagie plus ou moins forte et d'un certain degré de surdité consécutive. Quand on examine l'oreille, on ne voit qu'un caillot sanguin. Si donc on a recours à l'otoscope, il faut entraîner ce caillot par le lavage, maintenir fermés le nez et la bouche, et recommander au malade une forte expiration; aussitôt l'air passe dans la trompe et produit un bruit particulier déterminé par le passage de quelques bulles d'air à travers la plaie du tympan.

La lésion constatée, il est important de savoir si elle coïncide avec une lésion des parties profondes ou des parties molles du crâne. Les antécédents, joints à d'autres signes, que nous ferons connaître en parlant des affections de l'oreille moyenne, permettent de reconnaître si celle-ci est atteinte. Une fracture de la base du crâne donne lieu à des symptômes que nous avons indiqués dans le volume précédent. Il sera plus difficile de déterminer s'il y a seulement une contusion du crâne, car, lorsque celle-ci est violente, elle donne lieu à des phénomènes peu différents de ceux de la fracture (voy. t. III, p. 450).

Les accidents qui suivent la perforation du tympan sont de courte durée. Le plus souvent il en résulte à peine un léger affaiblissement de la faculté auditive.

Le pronostic est en général sans gravité; cependant il n'est pas rare de voir survenir une inflammation suppurative qui peut s'étendre à la caisse. Quelques auteurs attribuent l'origine de cette inflammation à l'impression du froid sur les parties profondes. Nous pensons que la blessure seule de la membrane tympanique suffit pour l'expliquer. Les autres complications possibles sont la fracture du manche du marteau, l'ébranlement ou même la rupture des osselets.

On s'est demandé si la réunion de la solution de continuité était possible; cette réunion, longtemps contestée, a été mise hors de doute par les expériences de Valsalva et par celles d'Itard.

La terminaison varie suivant que la blessure du tympan est simple ou s'accompagne des accidents dont nous venons de parler. Dans le premier cas, la guérison s'obtient rapidement sans que le malade conserve la moindre faiblesse de l'ouïe; dans l'autre cas, au contraire, celle-ci peut être troublée ou même perdue.

Le traitement est purement palliatif; dans la crainte de voir survenir une inflammation, on a recours à quelques émissions sanguines locales, et si l'hémorrhagie qui succède à l'accident est abondante, on peut toucher avec précaution le point d'où s'échappe le sang avec un petit pinceau imbibé de perchlorure de fer. Un petit tampon d'ouate placé dans l'oreille est suffisant pour favoriser la cicatrisation.

2° Inflammation (myringite).

Les auteurs, jusqu'à une époque peu éloignée de nous, regardaient l'inflammation de la membrane du tympan comme étant toujours liée à l'otite externe ou à l'otite moyenne; c'est pourquoi ils n'en faisaient pas l'objet d'une description spéciale. Saissy, le premier, en 1827, appela l'attention sur ce sujet, qui fut ensuite repris par Wilde et Toynbee. Ce fut Wilde qui donna à cette affection le nom de *myringite.*

Nous décrirons séparément, comme nous l'avons fait pour l'otite externe, la myringite *aiguë* et la myringite *chronique.*

Myringite aiguë. — Elle peut naître primitivement sous l'influence du froid, à la suite de bains de mer ou de rivière, par exemple, ou bien être consécutive à une otite moyenne ou à une otite externe.

Dans ce dernier cas, qui est le plus fréquent, l'inflammation du conduit se propage sur tout le pourtour de la circonférence du tympan et finit par envahir toute la surface en suivant une marche *régulièrement concentrique.*

Les altérations anatomiques portent sur les trois couches de la membrane. La face externe se couvre d'une injection vive, surtout sur les bords et le long du manche du marteau, de petites saillies rougeâtres, granuleuses, polypiformes; sur le feuillet interstitiel, on observe des épanchements plastiques ou de petits abcès caractérisés par des taches blanchâtres; enfin, sur la face interne ou muqueuse, des saillies vasculaires et des rougeurs. Toute la membrane est épaissie. En l'examinant au spéculum, on voit qu'elle a perdu son éclat habituel.

Cet état local est accompagné de bourdonnements, de battements, de bruits désignés sous les noms de bruit de *cascade* ou de *coquillage*, d'une dureté de l'ouïe qui ne manque jamais, de vives douleurs se faisant brusquement sentir dans le fond de l'oreille et qu'exagèrent les efforts de toux et d'éternument, et souvent de phénomènes nerveux, avec agitation, fièvre, délire, etc.

Il est rare que ces symptômes ne se compliquent pas, à un certain moment, de ceux de l'otite externe et de l'otite moyenne. Cette dernière se reconnaît par l'extension de la douleur à tout le côté correspondant de la tête, et particulièrement à la mâchoire supérieure, au niveau des grosses molaires.

La marche de la myringite est la même que celle de l'otite externe.

Elle se termine par résolution, par suppuration ou par perforation. La résolution est rare quand la maladie est abandonnée à elle-même; en pareil cas, les phénomènes disparaissent peu à peu, en suivant, comme dans la période d'envahissement, une marche régulière et

constante du centre à la circonférence; on observe parfois une légère otorrhagie, et tout rentre dans l'ordre.

La suppuration est au contraire fréquente : le derme, dépouillé de son épiderme, devient rouge, se tuméfie, se ramollit et finit par suppurer. En général, l'écoulement est peu abondant; les douleurs et les phénomènes nerveux disparaissent et l'ouïe recouvre sa finesse. Mais la membrane du tympan conserve une légère infiltration, un aspect mat et de l'opacité. D'autres fois il se forme, entre les lamelles du tympan, de petits abcès qui ont été surtout étudiés par Wilde, Tröltsch et Boeck.

Ces abcès se terminent par résolution ou s'ouvrent spontanément : dans le premier cas, ils peuvent devenir l'origine des plaques calcaires dont nous parlerons plus loin. Leur ouverture spontanée donne lieu à des accidents variables suivant leur siége. Tantôt ils n'occupent que la couche cutanée ou la couche muqueuse de la membrane, et, en s'ouvrant, ne déterminent qu'une légère excoriation sur l'une ou l'autre de ces deux couches; tantôt ils se trouvent sur la couche fibreuse intermédiaire ou atteignent deux couches à la fois, et alors entraînent généralement la perforation de la membrane. Cette terminaison fâcheuse s'observe surtout chez les sujets scrofuleux. D'autres fois, chez ces mêmes sujets, ces abcès donnent lieu à la formation de bulles ou de phlyctènes, qui, en se réunissant les unes aux autres, finissent par entraîner une destruction plus ou moins étendue de la membrane. Cette forme particulière de la maladie a été décrite par Triquet sous le nom de *myringite scrofuleuse*.

La myringite aiguë peut passer à l'état chronique.

Son diagnostic ne présente aucune difficulté; l'examen seul des parties suffit pour la faire reconnaître.

Nous ne nous arrêterons pas à la distinguer de l'otite externe, dont nous avons exposé les symptômes, ni de l'otite moyenne, dont nous parlerons plus loin. Nous dirons seulement qu'il est important de s'assurer si elle est simple, primitive ou secondaire à l'une ou à l'autre de ces affections.

Le pronostic offre une certaine gravité, surtout chez les sujets scrofuleux, chez qui, comme nous l'avons vu, elle peut se compliquer de la perforation de la membrane du tympan et d'otite purulente moyenne. Enfin, il persiste toujours un certain épaississement de la membrane et une certaine faiblesse de la faculté auditive.

Le traitement est le même que pour l'otite externe aiguë : lotions fréquentes avec de l'eau tiède amidonnée, fumigations émollientes, émissions sanguines locales, etc.

Quant aux abcès qui se forment sur la membrane du tympan, M. Bonnafont conseille, avec raison, d'en faire la ponction, et il vaut

encore mieux, surtout s'ils sont multiples, pratiquer de légères scarifications sur la membrane. Il faut joindre au traitement local un traitement général approprié à la constitution du malade.

Myringite chronique. — La myringite chronique est consécutive à la myringite aiguë ou elle est spontanée. Dans ce dernier cas, on la rencontre surtout chez les scrofuleux. Quelques auteurs disent l'avoir observée comme accident secondaire de la syphilis. Elle est fréquente aussi chez les sujets dartreux, elle succède alors à l'otite externe.

Les lésions anatomiques de la myringite chronique ont été bien décrites par Toynbee. Elles portent à la fois sur les trois couches de la membrane tympanique. Sur la face externe ou cutanée, on observe des saillies vasculaires arrondies ; d'autres fois cette face est transformée en une plaque homogène, dense et résistante ; dans la couche moyenne épaissie et vascularisée se trouvent des dépôts plastiques ; la face interne hypertrophiée se soulève et vient comprimer la chaîne des osselets au point d'en gêner les mouvements. La membrane est infiltrée et épaissie dans sa totalité, et présente sur la face externe ou sur la face interne des ulcérations pouvant amener autant de perforations.

Les symptômes, moins accusés que dans la forme aiguë, consistent en de légers élancements dans le fond de l'oreille, une sensation de pesanteur et parfois des démangeaisons. Cependant la surdité, qui dans la forme aiguë tient aux bourdonnements et cesse avec eux, est ici plus prononcée et persistante. Dans la majorité des cas, on observe un écoulement de pus peu abondant, mais très-fétide.

L'examen au spéculum montre une rougeur, tantôt généralisée, tantôt localisée à la circonférence ou à la moitié postérieure, au voisinage du manche du marteau. Les autres parties sont alors ternes, jaunâtres.

La myringite chronique peut durer plusieurs années.

Le diagnostic est facile. Il faut s'assurer si l'inflammation s'étend vers les parties profondes. Les symptômes de l'otite moyenne, que nous ferons connaître un peu plus loin, permettront de le reconnaître.

La myringite chronique est une affection rebelle et grave en raison des perforations qu'elle entraîne et de l'otite moyenne purulente consécutive. La guérison est rarement complète ; les malades conservent des bourdonnements dans l'oreille et de la surdité.

Le traitement doit être à la fois général et local.

La médication générale a pour but de combattre la diathèse scrofuleuse, syphilitique ou dartreuse par les moyens appropriés.

Le traitement local consiste en injections et en lavages pratiqués deux ou trois fois par jour pour débarrasser le tympan des produits de sécrétion qui le recouvrent, en lotions astringentes au sulfate de

cuivre ou mieux au sulfate d'alumine, en attouchements avec un pinceau imbibé de teinture d'iode, d'acide acétique, de perchlorure de fer ou même de nitrate d'argent. Pour ce dernier, il vaut mieux avoir recours à l'un de ces petits crayons spéciaux imaginés par M. Bonnafont, ou au porte-caustique que M. Fauvel emploie pour le larynx. On aura recours aussi aux fumigations par la trompe d'Eustache, dans le but de prévenir la propagation de la maladie à l'oreille moyenne. Les injections devront être poussées avec précaution, afin d'éviter la rupture de la membrane. S'il existe depuis longtemps une perforation, le chirurgien doit chercher à tarir l'écoulement qui en résulte par l'introduction de liquides astringents dans l'oreille, et recommande au malade de pencher la tête du côté opposé et en lui faisant exécuter le procédé de Valsalva; de cette façon quelques bulles d'air s'échappent à travers la perforation et entraînent les produits de sécrétion, qui finiraient par remplir la caisse.

Lorsque la myringite chronique est d'origine syphilitique, on doit, suivant le conseil de M. G. Desarènes, avoir recours à des fumigations composées de chlorure de mercure, d'esprit de Mindererus et d'éther acétique.

3° Dégénérescences diverses de la membrane du tympan.

Les dégénérescences que peut subir la membrane du tympan sont l'épaississement et la dégénérescence calcaire ou crétacée.

L'*épaississement* succède ordinairement à la myringite. Il est partiel ou général; il occupe tantôt la couche externe, tantôt la couche interne. Dans le premier cas, la couche cutanée vue à l'otoscope devient blanchâtre, perd son éclat, sa transparence, sa forme concave et ne permet pas de découvrir le manche du marteau. Lorsque l'épaississement porte sur la couche muqueuse, la couche externe a également perdu sa transparence; cependant le manche du marteau reste visible, attendu que l'épaississement est habituellement consécutif à une otite interne et atteint la circonférence de la membrane avant de se porter vers le centre.

Les *dégénérescences calcaires* s'observent généralement sur la couche fibreuse, quelquefois sur la couche muqueuse, rarement sur la couche cutanée. Dans certains cas elles atteignent les trois couches.

Elles sont spontanées, surtout chez les goutteux ou succèdent à une otite ou à une perforation du tympan. Elles coïncident toujours avec un certain degré d'épaississement ou d'ossification (Politzer).

Moos en a décrit plusieurs variétés, suivant que la dégénérescence calcaire se présente sous la forme d'un cercle ou d'un croissant;

qu'elle siége entre les bords et le manche du marteau, dans la couche des fibres annulaires; qu'elle offre une forme rayonnée, correspondant aux fibres radiées de la membrane, ou qu'elle est constituée par des dépôts discoïdes, en forme de fer à cheval.

Les symptômes et le pronostic varient selon qu'il existe ou non des lésions concomitantes des parties profondes. En effet, cette affection en elle-même ne donne lieu à aucun trouble fonctionnel; à peine observe-t-on une légère surdité.

On ne connaît aucun moyen de traitement propre à faire disparaître ces états morbides.

4° Vices de conformation de la membrane du tympan.

La membrane du tympan peut être absente ou être le siége de *perforations congénitales* (Tröltsch) ou d'altérations de forme, de couleur qui ne méritent point une description spéciale.

Elle présente quelquefois une *inclinaison exagérée* qui résulte de la persistance de son état fœtal. Cette anomalie paraît avoir été observée surtout chez des sourds-muets et des crétins. On a cru remarquer qu'elle coïncidait aussi avec un défaut de développement de la base du crâne.

5° Perforation artificielle de la membrane du tympan.

La perforation artificielle de la membrane du tympan, ou *myringotomie*, d'abord essayée sur des chiens par Cheselden, fut pratiquée sur l'homme, pour la première fois en 1760, par Eli. Elle fut très-peu en faveur auprès des chirurgiens jusqu'à l'époque où Astl. Cooper en Angleterre, et Himly en Allemagne, en firent une opération réglée. Depuis elle fut souvent mise en pratique, et surtout préconisée par Buchanam, Saissy, Itard, Deleau, etc. Mais bientôt on s'aperçut qu'elle ne donnait pas toujours des résultats favorables, et elle semblait de nouveau devoir être abandonnée, lorsque les récents travaux de Bonnafont, de Schwartze, de Gruber, de Hinton et de G. Desarènes sont venus préciser nettement ses indications et perfectionner les moyens de l'exécuter.

Les indications sont : le rétrécissement ou l'oblitération complète de la trompe d'Eustache, l'obstruction, l'épaississement, la tension exagérée ou les adhérences de la membrane, la myringite, le catarrhe purulent aigu ou chronique de l'oreille moyenne, un épanchement de sang dans la caisse. On pratique aussi cette opération lorsqu'on veut faire la section du tendon du muscle interne du marteau.

Le lieu d'élection pour pratiquer la perforation varie suivant les cas. Lorsque la membrane présente une voussure, on la fait sur le point le plus saillant. Autrement on choisit la partie qui est en arrière ou celle qui est en avant et au-dessous du manche du marteau. Il faut éviter avec le plus grand soin d'atteindre la chaîne des osselets, et bien prendre garde de ne pas perforer le promontoire et de ne pas faire communiquer l'air extérieur avec l'oreille interne, cette communication pouvant entraîner de graves accidents cérébraux.

La perforation de la membrane du tympan peut être faite au moyen de la cautérisation, de la ponction, ou de l'excision.

La *cautérisation*, conseillée par Richerand, est un des moyens qui s'opposent le mieux à l'occlusion prochaine de l'ouverture. C'est ainsi que M. E. Fournié est parvenu à maintenir cette ouverture en employant le caustique Filhos. On réduit en poudre très-fine un morceau de ce caustique; après avoir mouillé le bout d'un stylet, on le plonge dans la poudre de façon à fixer sur lui par simple contact une minime quantité de caustique, qu'on applique ensuite directement sur le tympan, au-dessous de l'insertion centrale du manche du marteau. Après trois ou quatre jours, l'eschare tombe et est remplacée par une ouverture circulaire que l'on maintient béante en touchant ses bords avec un stylet dont l'extrémité entourée de coton est légèrement imbibée de perchlorure de fer.

La *ponction* peut être pratiquée avec divers instruments. Astl. Cooper employait un petit trocart courbe, dont la pointe était maintenue cachée dans la canule jusqu'à ce que celle-ci fût portée contre la membrane du tympan; on poussait alors un bouton qui faisait brusquement sortir la pointe du trocart, suivant une longueur qui ne dépassait pas 2 à 3 millimètres. L'ouverture ainsi obtenue étant insuffisante, Buchanam remplaça l'instrument d'Astl. Cooper par un trocart triangulaire auquel il imprimait un mouvement de rotation, dans le but d'agrandir l'ouverture.

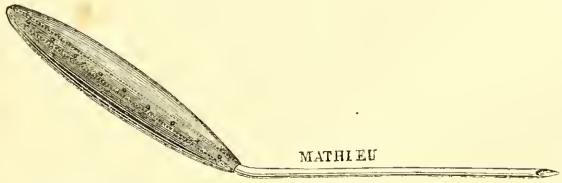

Fig. 33. — Aspirateur porte-canule de M. G. Desarènes pour la perforation du tympan.

M. G. Desarènes, afin de faire sortir plus promptement les liquides contenus dans la caisse, joint l'aspiration à la ponction, au moyen

d'un trocart creux monté sur un manche de caoutchouc qui permet de faire le vide par une simple pression exercée sur ses parois. (fig. 33.)

L'*excision* est employée de préférence à la ponction par un certain nombre de chirurgiens. Pour la pratiquer, les uns se contentent d'une aiguille à cataracte légèrement recourbée. D'autres, avec Schwartze, emploient une aiguille de 5 centimètres, recourbée à angle obtus et dont la pointe présente un double tranchant; cette aiguille, qui doit être assez forte, est montée sur un manche de 5 centimètres. D'autres, enfin, ont recours à la canule cylindrique de Fabrizi. Cette canule, à bord inférieur tranchant, contient une tige évidée en tire-bouchon et terminée par un petit disque dont la circonférence offre de même un tranchant qui regarde celui de la canule. Cet instrument est porté au contact de la membrane qu'il perfore, par un mouvement de rotation, à la manière d'un tire-bouchon; lorsqu'il a pénétré à la profondeur de 2 millimètres, on fait jouer un ressort qui ramène brusquement le disque tranchant contre l'extrémité également tranchante de la canule. On emporte ainsi un morceau circulaire de la membrane. L'application de cet instrument n'est pas sans danger; elle expose à décoller la membrane.

Ces divers instruments permettent bien de perforer la membrane du tympan, mais une fois cette perforation pratiquée, on éprouve les plus grandes difficultés pour maintenir l'ouverture béante. Dans ce but, les uns se contentent de placer pendant un certain temps des bougies dans l'ouverture artificielle, et de pratiquer tous les huit ou dix jours des cautérisations au chlorure de zinc. D'autres conseillent de tailler un petit lambeau triangulaire que l'on applique après avivement sur la membrane également avivée, et que l'on maintient au moyen d'un liquide agglutinatif. Ce dernier procédé n'est certainement pas applicable. De son côté, M. Bonnafont a fait construire par M. Mathieu un perforateur spécial qui, après avoir entamé la membrane et lui avoir fait subir une perte de substance, laisse à demeure une petite canule métallique destinée à s'opposer à la réunion des bords de la plaie (voy. fig. 34). Cet instrument est sans doute très-ingénieux, mais son application est délicate. En outre, la présence de cette canule dans la membrane peut déterminer quelques accidents réflexes, tels que bourdonnements, douleurs, vertiges. Cependant, dans un grand nombre de cas, nous l'avons vu donner de très-bons résultats sans déterminer le plus petit accident.

Aussitôt après l'opération, quel que soit l'instrument employé, il faut laver doucement l'oreille avec de l'eau tiède, et recommander au malade d'y mettre du coton pour éviter l'impression de l'air.

Les suites sont généralement sans gravité. Cependant, chez certains

sujets lymphatiques, elle peut déterminer une myringite et toutes ses conséquences.

La section du muscle interne du marteau est une opération à laquelle on accorde, en Allemagne, une certaine valeur pour remé-

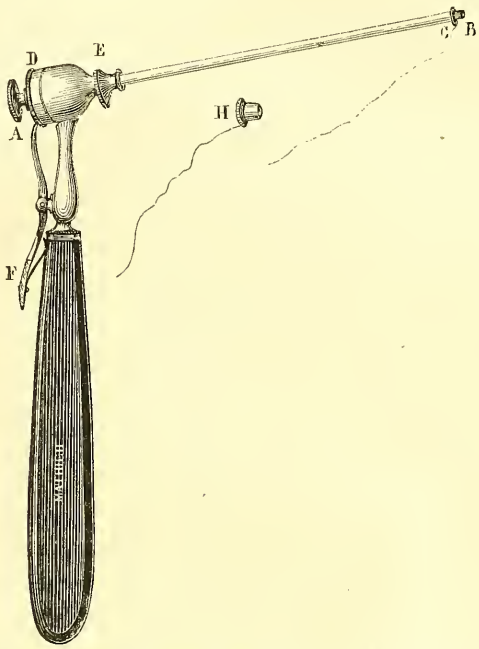

Fig. 34. — Perce-tympan porte-œillet, de M. Bonnafont.

A, bouton qu'on doit tourner de droite à gauche, et destiné à tendre un ressort caché dans la cupule D. — H, porte-œillet muni d'un fil qu'on place sur la lame circulaire B. — En appuyant sur la pédale F, on dégage le ressort qui communique un mouvement de rotation très-rapide à la lame circulaire B. — Pour dégager l'œillet et le fixer dans la membrane du tympan, il suffit de pousser en avant avec l'index le bouton E.

dier à la surdité ayant pour cause la rigidité et la rétraction de ce muscle. Pour la pratiquer, on passe à travers la partie antérieure et supérieure de la membrane une petite aiguille triangulaire tranchante sur les bords, et l'on coupe de bas en haut le petit tendon qui part du muscle situé dans la cannelure placée au-dessus de l'ouverture externe de la trompe et qui se porte vers le col du marteau. Aussitôt l'aiguille introduite dans la caisse, certains malades entendent, il est vrai, beaucoup mieux, mais cette amélioration n'est que passagère, et dans bien des cas on l'obtient par la simple perforation de la membrane. D'ailleurs les recherches qui se poursuivent tant en France qu'en Allemagne permettront bientôt de juger la valeur de cette opération.

ARTICLE V.

AFFECTIONS DE LA CAISSE DU TYMPAN.

Nous étudierons dans cet article : 1° les affections traumatiques ; 2° les inflammations ; 3° les polypes ; 4° les tumeurs diverses ; 5° les corps étrangers.

1° Affections traumatiques.

Les blessures de la caisse sont causées directement par des instruments piquants ou contondants qui pénètrent par l'oreille, tels que poinçons, grains de plomb, projectiles de guerre, ou résultent d'une lésion traumatique du crâne, comme nous l'avons vu en parlant des fractures du rocher (tome III, page 465).

Le plus souvent, dans le premier cas, la cause qui les produit, perfore en même temps la membrane du tympan, lèse les parois de la caisse, la corde du tympan, les osselets ou même les parties profondes.

Ces blessures donnent lieu, dès le début, à un écoulement de sang par l'oreille et par le nez, à de vives douleurs, à de la surdité, et un peu plus tard à tous les signes de l'otite moyenne.

Lorsque c'est la corde du tympan qui est atteinte, on le reconnaît à une sensation de gêne ou de chatouillement sur le côté correspondant de la langue. Quand c'est l'aqueduc de Fallope qui est intéressé, on voit apparaître la paralysie du nerf facial. Si c'est un vaisseau important, la carotide ou l'un des troncs du voisinage, qui est ouvert, l'hémorrhagie prend des proportions inquiétantes. Enfin, lorsque les accidents inflammatoires se propagent aux méninges et à l'encéphale, on observe les caractères de la méningite et de l'encéphalite. Ces dernières complications furent très-accusées chez une malade traitée dernièrement dans notre service à l'hôpital Saint-Louis.

Voici, en résumé, son observation :

Cette femme reçoit un coup de revolver à bout portant, qui donne lieu aussitôt à une abondante hémorrhagie par le conduit auditif externe. Elle entre à l'hôpital, présentant une paralysie faciale et un nystagmus horizontal et rotatoire très-accusé. Dans le fond du conduit auditif on voit quelques caillots animés de mouvements isochrones au pouls et aux mouvements d'inspiration. L'otoscopie, faite par M. G. Desarènes, ne permet pas de découvrir la balle ; mais elle montre la partie profonde du conduit auditif fracturée, avec esquilles, et la membrane du tympan détruite. L'une des esquilles est facilement extraite à l'aide de pinces.

Un mois après, M. Trouvé, avec l'appareil électrique dont il est l'inventeur, chercha vainement à découvrir la balle.

La malade succomba peu de jours après à une méningo-encéphalite aiguë survenue subitement.

L'autopsie, pratiquée par M. Urdy, interne du service, montra, à la base du crâne, l'arachnoïde, la pie-mère et l'espace sous-arachnoïdien antérieur infiltrés de pus, et le chiasma des nerfs optiques baignant, pour ainsi dire, dans un véritable foyer purulent. Les mêmes lésions, moins prononcées, se retrouvaient à la convexité. Le sinus transverse avait été ouvert par la balle. Au niveau du trou auditif interne, du côté blessé, la dure-mère était rouge et en partie décollée,

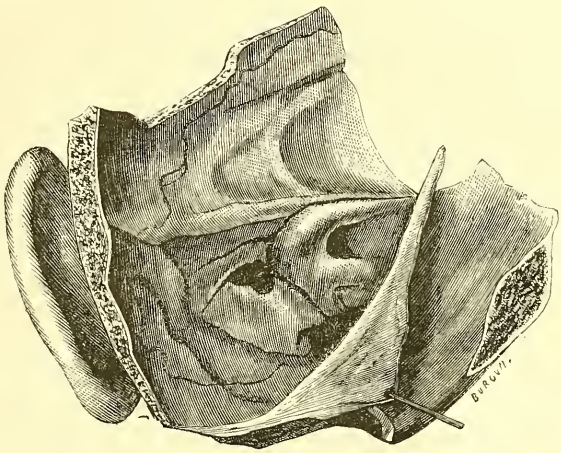

Fig. 35. — Blessure par arme à feu de l'oreille moyenne et de l'oreille interne.

On voit sur cette figure que le rocher a été traversé par une balle au voisinage du sinus transverse.

adhérente au rocher; le nerf facial et le nerf auditif étaient hypérémiés et ramollis. Une coupe pratiquée sur le temporal (voy. fig. 35) montra que l'esquille enlevée pendant la vie appartenait au conduit auditif osseux.

Un stylet introduit par le conduit auditif, en suivant le trajet de la balle à travers le rocher, arriva aisément, sous la dure-mère qui tapisse la face interne de cet os, à un centimètre en arrière du trou auditif interne. Ce trajet intéressait une partie du promontoire, la fenêtre ovale, le vestibule et la lame compacte qui recouvrait la face interne du rocher. La dure-mère était seulement décollée jusqu'au niveau du sinus transverse, et la balle avait dû, en faisant un coude, pénétrer dans ce sinus, ce qui explique l'hémorrhagie si abondante qui s'était produite

au moment de l'accident. La balle était restée dans la partie osseuse du sinus. Les canaux semi-circulaires, le limaçon, toute l'oreille interne étaient remplis de pus.

Lorsque les blessures de la caisse résultent d'une affection traumatique de la tête, elles varient suivant que la membrane du tympan est ou non demeurée intacte.

Dans le premier cas deux choses peuvent se présenter : ou bien le sang s'écoule, par la trompe d'Eustache, dans les fosses nasales et le pharynx; ou bien un caillot s'étant formé dans la trompe, le sang s'épanche dans la caisse et donne lieu à des bourdonnements d'oreille et à de la surdité. Ces *épanchements sanguins*, dans certains cas, finissent par se résorber; d'autres fois ils se font jour au dehors en ulcérant et en perforant la membrane tympanique.

Quand ils séjournent dans la caisse, leur présence est très-difficile à reconnaître, car les accidents auxquels ils donnent lieu se retrouvent dans un grand nombre d'affections; cependant il est possible, chez quelques malades, de les apercevoir à travers la membrane du tympan. Lorsque celle-ci a été rompue, le sang s'écoule librement par son ouverture. S'il y a eu seulement contusion de la tête, cet écoulement est peu abondant et dure à peine quelques heures; quand, au contraire, il est consécutif à une fracture du rocher, il est très-abondant et ne cesse qu'après plusieurs jours.

Cette otorrhagie n'est pas le seul accident que détermine dans l'organe de l'ouïe la fracture du rocher. Outre les lésions du labyrinthe dont nous n'avons pas à parler ici, on observe dans la caisse des disjonctions et des fractures des osselets, particulièrement des disjonctions de l'enclume et de l'étrier, ou de l'enclume et du marteau, et des fractures de la base de l'étrier. Il peut aussi se déclarer secondairement une otite moyenne suppurative entraînant la destruction de ces osselets, leur élimination, et par suite une surdité incurable.

Le traitement consiste à donner issue au sang épanché en ponctionnant la membrane quand elle est intacte, ou en poussant très-doucement des injections dans la caisse quand elle est perforée; à calmer les douleurs et à prévenir l'inflammation par les moyens appropriés, tels qu'injections tièdes, émollientes, narcotiques, et au besoin des émissions sanguines.

2° Inflammation (otite moyenne).

Les inflammations de l'oreille moyenne sont les plus fréquentes de toutes les affections de l'appareil auditif et les plus utiles à bien con-

naître. C'est pourquoi elles ont été, de la part des auteurs, l'objet de descriptions détaillées.

Sans rappeler ici tous les ouvrages publiés sur cet important sujet, nous citerons particulièrement ceux d'Itard, d'Alard, d'Hubert Valleroux, de Schwartze et de Bonnafont, et les travaux plus récents de Level, de Tröltsch et de Parrot.

Ces inflammations ont été divisées en plusieurs espèces et désignées sous les noms divers d'*inflammations simples* ou *catarrhales* de la caisse, de l'oreille moyenne ou même de l'oreille interne, d'*otites moyennes phlegmoneuses*, *purulentes*, de *catarrhe simple* ou *purulent*, etc. Quant à nous, tout en admettant que l'otite peut être simplement *catarrhale* ou *purulente*, et qu'elle peut revêtir différentes formes que nous indiquerons chemin faisant, nous nous contenterons de décrire à part l'*otite moyenne aiguë* et l'*otite moyenne chronique*.

A. — Otite moyenne aiguë.

Étiologie. — L'otite moyenne aiguë est primitive ou secondaire. Primitive, elle a pour cause, soit un traumatisme, tel qu'une fracture des parois osseuses de la caisse, une perforation accidentelle ou artificielle de la membrane du tympan, ou la présence d'un corps étranger; soit l'impression du froid à la suite d'un courant d'air, de bains froids prolongés ou de brusques changements de température; soit enfin une irritation locale produite par des injections de vapeurs ou de liquides irritants, poussées par le conduit auditif externe ou par la trompe d'Eustache, ou bien résultant de l'usage immodéré du tabac à fumer ou à priser.

Secondaire, l'otite moyenne aiguë résulte souvent de la propagation à la muqueuse de la caisse d'une inflammation du voisinage, telle qu'une otite externe, une myringite, un coryza, un catarrhe naso-pharyngien, une angine ou une pharyngite. Parfois elle succède à une affection des régions voisines, à une stomatite, à l'hypertrophie des amygdales, à l'ozène, à une tumeur de la cavité pharyngo-nasale, etc. On l'observe aussi dans le cours de maladies générales comme la fièvre typhoïde, la scarlatine, la rougeole, la variole, la fièvre puerpérale, la phthisie à une période avancée, la pneumonie, la diphthérite, la méningite cérébro-spinale. Enfin elle se rattache souvent à certaines diathèses, en particulier à la scrofule, à la syphilis, à la goutte, au rhumatisme.

Elle apparaît à tous les âges, mais elle est surtout fréquente dans l'enfance et particulièrement chez les nouveau-nés. Déjà signalée par Tröltsch en 1858, l'otite moyenne des nouveau-nés a été de la part

de M. Parrot l'objet d'une étude approfondie (*Comptes rendus de la Société médicale des hôpitaux*, 1869), que sont venues récemment compléter les recherches anatomo-pathologiques fort intéressantes de MM. Barety et Renaut (*Archives de physiologie*, 1869).

Anatomie pathologique. — Les altérations anatomiques qu'on observe dans l'otite moyenne aiguë varient suivant le degré de l'inflammation et suivant qu'elle s'accompagne ou non de suppuration. Au début, la caisse est complétement vide, la muqueuse est seulement hypérémiée, et présente par places un aspect luisant dû à la présence d'une petite quantité de sérosité jaunâtre, s'accumulant vers les parties déclives. Bientôt elle devient violacée, friable ; s'œdématie et se vascularise, surtout vers le promontoire entre la fenêtre ovale et la fenêtre ronde et autour de la pyramide. Par suite de ce gonflement, les dimensions de la caisse se trouvent diminuées; il en est de même de la trompe d'Eustache, dont le gonflement peut devenir assez considérable pour déterminer son obstruction complète.

A un degré plus avancé, l'injection se généralise; la muqueuse devient de plus en plus friable, s'épaissit, et la caisse se remplit peu à peu d'un liquide muqueux, gélatiniforme, dont la couleur varie du vert-bouteille ou du violacé au jaune verdâtre, ou prend la teinte ictérique chez les nouveau-nés atteints d'ictère. Quand ce liquide remplit toute la caisse, il se moule sur ses anfractuosités et englobe les osselets. Si l'on cherche à le retirer avec une pince, comme une sorte de caillot, on emporte la muqueuse avec lui. Quand le liquide devient purulent, la muqueuse de la caisse, plus enflammée, épaissie, contient un pus verdâtre, consistant, filant, qui se répand parfois dans les cellules mastoïdiennes où il se montre crémeux. Ce pus remplit les anfractuosités et s'écoule quelquefois par la trompe d'Eustache. Chez les nouveau-nés, il reste localisé dans la caisse.

Lorsque l'inflammation est très-intense, la muqueuse est le siége d'une vascularisation et de petites taches ecchymotiques plus prononcées en divers points d'élection, tels que la fenêtre ronde, la pyramide, les osselets et les cellules prémastoïdiennes; elle est très-œdématiée, en pareil cas, et facile à séparer de l'os subjacent. Quand l'inflammation se propage à la membrane du tympan, celle-ci se laisse assez facilement perforer chez l'adulte, mais jamais cette perforation n'a été constatée chez le nouveau-né. Par contre, chez ce dernier, la membrane du tympan, plus ou moins enflammée, laisse apercevoir par transparence le pus contenu dans la caisse, et comme ce pus occupe les parties les plus déclives, il donne l'image d'un demi-croissant à concavité supérieure dont les deux branches sont séparées par le manche du marteau. Ce pus devient encore plus apparent lorsque la couche épidermique a été

enlevée. MM. Barety et Renaut comparent cet aspect particulier du pus à celui de l'hypopyon situé dans la chambre antérieure de l'œil. Quoi qu'il en soit, les lésions se bornent habituellement là chez le nouveau-né, tandis que chez l'adulte elles s'accompagnent souvent d'ankyloses des osselets, de dénudations osseuses, de nécrose, de carie.

Au microscope, on constate les phénomènes suivants : Au début, la muqueuse et le liquide exsudé contiennent de nombreux produits de desquamation épithéliale et des cellules embryonnaires; ces éléments présentent un aspect grenu. Les cellules plasmatiques de la couche profonde, de même que l'épithélium, offrent un noyau légèrement gonflé, autour duquel apparaissent de fines granulations dans le protoplasma; parfois la cellule devient entièrement granulo-graisseuse, sans prolifération, et bientôt on constate la formation du pus par génération endogène et la transformation granulo-graisseuse des produits de l'inflammation, qui sont déposés à la surface de la muqueuse. Cette dégénérescence graisseuse atteint les parties molles de la caisse; les cellules de pus se reproduisent avec une grande abondance. Ce processus est analogue à celui du catarrhe de la muqueuse des voies respiratoires; toutefois il est présumable que le catarrhe de la caisse est né sur place et ne provient, par voie de propagation, d'aucune des affections de l'appareil respiratoire si souvent concomitantes chez le nouveau-né. MM. Barety et Renaut ont également démontré que, chez ce dernier, pendant le cours de l'otite purulente, les muscles moteurs des osselets, et principalement celui du marteau, présentent les altérations de la myosite, essentiellement différentes de la dégénérescence graisseuse. Ils ont fait la même observation pour l'otite morbilleuse qui s'observe à un âge plus avancé. Ils n'ont constaté aucune altération des nerfs, ni aucune lésion osseuse chez le nouveau-né. Chez l'adulte, les lésions inflammatoires se propagent quelquefois aux parties osseuses, à l'oreille interne et à l'encéphale.

Symptomatologie. — Les symptômes sont variables, suivant que l'otite moyenne aiguë s'accompagne ou non de suppuration, qu'elle reste bornée à la muqueuse ou qu'elle s'étend au périoste.

Lorsque la muqueuse est seulement congestionnée (*catarrhe aigu simple*), on observe une sensation de plénitude, de gêne, parfois même de la douleur au fond de l'oreille, des bourdonnements et une légère surdité.

A cette première période, on voit que le conduit auditif a conservé sa coloration normale; mais la membrane du tympan est plus brillante et d'un blanc rosé, elle est même rouge à sa périphérie; les vaisseaux qui entourent le manche du marteau sont plus apparents.

Le cathétérisme de la trompe d'Eustache permet aisément de constater la tuméfaction de la muqueuse.

Il est rare que ces phénomènes se dissipent après quelques jours ; le plus souvent apparaissent ceux de la seconde période. La douleur que les malades éprouvent dans le fond de l'oreille devient vive, aiguë, cuisante ; se propage bientôt à la tempe, à l'apophyse mastoïde, aux mâchoires, aux sinus frontaux, et à tout le côté correspondant de la tête; s'exagère pendant la mastication, la déglutition, l'action de se moucher, la toux, l'éternument. Les bourdonnements sont violents, et se font sentir sous la forme de pulsations ou de battements que les malades comparent à des coups de marteau; l'ouïe devient de plus en plus faible et finit par être complétement perdue. Enfin on observe parfois une fièvre assez forte et des troubles nerveux intenses, de l'agitation, du délire, des vertiges, des vomissements, ou même une paralysie faciale (Triquet, Toynbee). Ces phénomènes nerveux peuvent s'expliquer par les relations intimes qui existent entre les vaisseaux de l'oreille moyenne et les méninges. Il en est de même de la paralysie faciale; elle serait due à la propagation de l'inflammation de la muqueuse tympanique au nerf facial.

L'examen de la membrane, à cette période avancée de la maladie, révèle une rougeur plus intense à sa périphérie, l'injection de ses vaisseaux, l'infiltration de ses lames; de brillante qu'elle était au début, elle devient opaque; le triangle lumineux de Wilde n'est plus apparent ; le manche du marteau a lui-même disparu et est remplacé par une ligne rougeâtre due à l'injection des vaisseaux qui l'entourent. Enfin, lorsque la caisse se remplit de liquide purulent, la membrane est refoulée en dehors et fait saillie dans le conduit auditif.

Quant à la trompe, on peut facilement se convaincre qu'elle est obstruée, en ayant recours, soit aux procédés de Valsalva ou de Politzer, soit au cathétérisme; mais à cette période de la maladie il n'est pas prudent de pratiquer le cathétérisme. Pendant que le malade exécute le procédé de Valsalva ou celui de Politzer, l'auscultation, si l'épanchement de la caisse est peu abondant, permet de constater que chaque insufflation est suivie de l'entrée dans la caisse d'une certaine quantité d'air. Au contraire, lorsque l'épanchement est très-abondant, on ne perçoit aucun bruit.

Diagnostic. — L'existence des symptômes que nous venons de passer en revue suffit habituellement pour reconnaître la présence d'une otite moyenne aigue. Cependant cette maladie pourrait passer inaperçue lorsqu'elle survient comme complication dans le cours d'une autre maladie aiguë, telle que la fièvre typhoïde, la rougeole, la variole, la scarlatine, ou bien chez le nouveau-né, en raison des difficultés d'examen inhérentes à cet âge. Il faut donc se tenir sur ses gardes quand,

dans de telles conditions, les premiers symptômes de l'otite commencent à apparaître.

Une fois la maladie constatée, peut-on dire si elle est idiopathique ou si elle est symptomatique d'une diathèse syphilitique, scrofuleuse, rhumatismale ou goutteuse? On a cherché à différencier ces diverses variétés en disant :

1° Que l'otite syphilitique se reconnaît par sa marche insidieuse, et surtout par les antécédents et les symptômes spécifiques concomitants.

2° Que l'otite scrofuleuse se distingue par l'âge et les antécédents du malade, par des phlyctènes se développant sur le tympan, par la rougeur beaucoup plus prononcée de la membrane tympanique, par des tintements plus accusés, et surtout par l'abondance et la persistance de l'otorrhée.

3° Que l'otite rhumatismale s'attaque principalement aux osselets et est presque toujours caractérisée par une rougeur striée concentrique sur le tympan, par l'injection des vaisseaux qui entourent le manche du marteau, par la violence et la fréquence des bourdonnements, par la douleur profonde et pongitive et par l'excessive impressionnabilité du malade aux moindres bruits.

4° Que l'otite goutteuse, qui souvent est le premier ou même l'unique symptôme de la goutte, se reconnaît par une rougeur violacée du tympan, quelquefois par l'élimination d'un ou deux osselets encroûtés de dépôts calcaires, par l'épaississement du tympan et sa transformation cartilagineuse ou même osseuse, et par des douleurs nocturnes plus aiguës.

Quant aux maladies qui simulent l'otite moyenne, ce sont, d'une part la myringite, que nous avons précédemment décrite, et d'autre part la méningite des nouveau-nés. Nous avons vu comment les symptômes locaux permettaient de reconnaître l'existence de l'otite moyenne, et comment, malgré l'absence de toute perforation tympanique, on pouvait apercevoir par transparence le pus accumulé dans les parties les plus déclives de la caisse.

Pronostic. — Marche. — Terminaison. — L'otite moyenne aiguë est une maladie grave, non-seulement en ce qu'elle dépend souvent d'un état diathésique ou d'une maladie fébrile aiguë, mais encore en raison des complications qu'elle peut entraîner à sa suite. Sans parler de ces complications redoutables que nous avons mentionnées et qui peuvent amener la mort, la méningite par exemple, il est à craindre, lors même que la guérison de l'otite est obtenue, de voir une surdité plus ou moins complète succéder à l'otorrhée, à la perforation du tympan ou à des ulcérations de la muqueuse ayant déterminé des brides cicatricielles entre diverses parties de la caisse ; l'inflammation se propager

aux cellules mastoïdiennes, la suppuration entraîner la destruction des osselets, et même, chez les enfants, la surdi-mutité s'établir définitivement. En effet, les recherches modernes tendent à prouver que le plus grand nombre des surdi-mutités sont dues à des otites moyennes survenues dans l'enfance et passées inaperçues.

La durée de cette affection est généralement de quelques jours, d'une ou deux semaines au plus; puis, l'inflammation se termine par résolution, par suppuration, ou passe à l'état chronique.

Lorsque la maladie tend à la résolution, ce qui n'est pas rare; les mouvements de la mâchoire, pendant la mastication, la déglutition ou le bâillement, produisent un bruit de craquement, une sorte de crépitation aisément perçue par le malade. Peu à peu l'ouïe s'améliore sans cependant retrouver jamais sa finesse normale, lors même que l'état du malade s'est graduellement amélioré.

Souvent aussi la suppuration apparaît (*catarrhe aigu purulent* ou *otite aiguë purulente*). Les symptômes augmentent alors d'intensité; l'inflammation se propage aux parties voisines; la région mastoïdienne s'œdématie, devient rouge et douloureuse à la pression. La membrane du tympan devient grisâtre et se voûte du côté du conduit auditif externe. Chez l'adulte, on voit le pus s'écouler par l'oreille externe et le malade en ressent un grand soulagement. Cette otorrhée persiste plus ou moins longtemps et peut passer à l'état chronique. Lorsque, par suite d'un épaississement ou d'une maladie antérieure, la membrane tympanique résiste, le pus pourrait, à la rigueur, s'écouler par la trompe, comme cela eut lieu dans un cas rapporté par Itard; mais ce fait est exceptionnel, car la trompe elle-même est presque toujours obstruée par suite du gonflement de ses parois.

Traitement. — Sans parler du traitement général approprié lorsque l'otite se rattache à une diathèse scrofuleuse, syphilitique ou autre, il est bon tout d'abord d'avoir recours aux dérivatifs, aux purgatifs, et un peu plus tard, si les douleurs deviennent intenses, à l'administration des opiacés à l'intérieur et aux injections morphinées autour de l'oreille.

Localement, on combat l'inflammation, dès le début, par les antiphlogistiques.

Quelques moyens spéciaux doivent être mis en usage lorsque l'otite moyenne est d'origine diathésique. Chez les syphilitiques, par exemple, on badigeonne le tympan avec une solution contenant 0,05 centigrammes de sublimé, et l'on a recours à des fumigations mercurielles. Chez les scrofuleux, on fait des instillations avec une solution de sulfate de cuivre; chez les rhumatisants, des fumigations d'acétate d'ammoniaque, et chez les goutteux, des badigeonnages avec une solution de tannin.

La plupart des auteurs recommandent d'avoir recours au cathétérisme de la trompe et de faire par cette voie des injections de vapeurs émollientes au moyen d'un appareil à fumigations (voy. fig. 36).

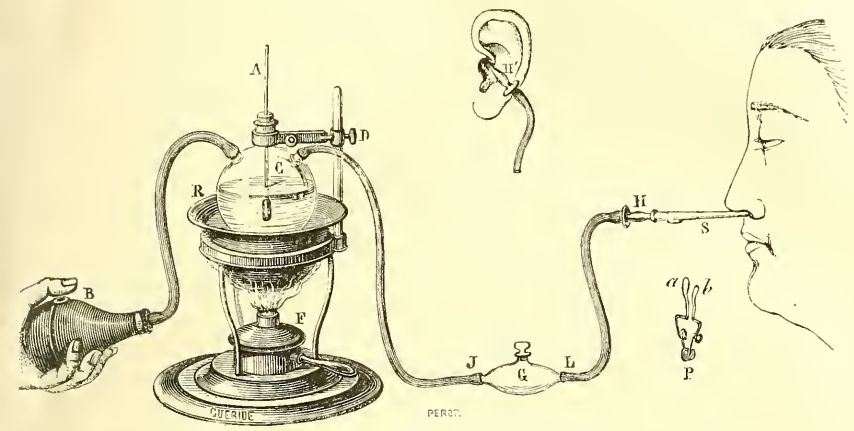

Fig. 36. — Fumigateur de M. G. Desarènes.

C. Ballon destiné à recevoir les liquides à vaporiser. — A. Thermomètre indiquant la température du liquide. — B. Poire de caoutchouc à l'aide de laquelle on pousse les vapeurs à travers les tubes J et L. — F. Lampe à alcool destinée à faire bouillir l'eau du bain-marie R. — D. Vis qui permet d'élever ou d'abaisser le ballon. — G. Flacon à trois tubulures destiné à retenir les vapeurs condensées dans le tube J ; ou bien encore à recevoir un liquide très-volatil, comme, par exemple, l'éther pur, que l'on volatilise par des vapeurs d'eau chaude s'échappant du ballon chauffé à la température voulue. — H. Canule terminant le tube L et pénétrant à frottement dans la sonde S introduite dans la trompe d'Eustache. — H'. Même canule sur l'extrémité de laquelle on place un tube de caoutchouc de 3 centimètres, pour les fumigations dirigées dans le conduit auditif externe.

M. Prat affirme qu'il n'est pas nécessaire, pour vider la caisse des mucosités et des liquides qui l'obstruent, d'avoir recours au cathétérisme de la trompe d'Eustache, ni à la perforation du tympan, et que ce résultat peut s'obtenir à travers la membrane, suivant les lois d'endosmose et d'exosmose formulées par Dutrochet. Il invoque à l'appui de son opinion les faits relatés par Graham. Celui-ci, en effet, démontre que l'eau injectée par le conduit auditif, après avoir mouillé la membrane, l'imbibe, la pénètre, la traverse, et que bientôt les corps dissous dans cette eau à l'intérieur de la caisse pénètrent à leur tour la membrane en sens inverse et finissent par la traverser de dedans en de hors. S'appuyant sur ces données, M. Prat a recours à des lavages à grande eau, à l'aide d'un instrument spécial à double courant (voy. fig. 37),

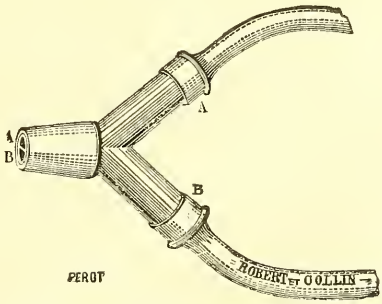

Fig. 37. — Injecteur à double courant de M. Prat.

Le liquide introduit dans l'oreille par le tube A en ressort par le tube B.

et qui a pour but d'assurer le contact prolongé et la pénétration du liquide, sans choc et sans violence. Pour favoriser l'endosmose, il joint le mouvement à la chaleur du liquide, et dans certains cas même fait intervenir la pression et l'électricité ; mais il insiste surtout sur la nécessité de prolonger l'injection assez longtemps pour permettre à la membrane de s'en imbiber complétement.

D'autres, lorsqu'il n'est plus possible de faire pénétrer de l'air dans la caisse par suite du gonflement des parois de la trompe, préfèrent avoir recours à la ponction de la membrane du tympan.

Nous verrons plus loin quelle est la conduite à tenir lorsque l'inflammation s'est propagée aux cellules mastoïdiennes.

B. — Otite moyenne chronique.

L'otite moyenne chronique, désignée aussi sous le nom de *catarrhe chronique de la caisse*, doit être distinguée, suivant qu'elle s'accompagne ou non de suppuration, en *otite moyenne chronique non purulente* et en *otite moyenne chronique purulente.*

1° *Otite moyenne chronique non purulente.* — Cette affection est très-fréquente, s'observe à tous les âges, et revêt différentes formes que nous indiquerons chemin faisant.

Étiologie. — Elle se développe d'emblée dans la caisse, sans cause apparente, et y reste localisée. Cette forme est surtout fréquente chez les vieillards. D'autres fois elle est consécutive à l'otite moyenne aiguë, ou bien succède à un coryza chronique. Dans ce dernier cas, l'inflammation se propage d'abord à la trompe, puis dans l'intérieur de la caisse.

Anatomie pathologique. — Les altérations qu'on observe dans l'otite moyenne chronique non purulente sont variables, suivant qu'elle est *humide* ou *sèche.*

Dans la *forme humide,* ces altérations consistent en une hypertrophie et une hypersécrétion plus ou moins considérables de la muqueuse, moins prononcées cependant que dans l'otite aiguë ; ces altérations s'observent tantôt seulement sur certains points, tantôt sur toute la muqueuse de la caisse et sur la face interne de la membrane du tympan.

Par suite de cette hypertrophie, les fenêtres ronde et ovale sont rétrécies ou même obstruées, les osselets se trouvent immobilisés, leurs articulations s'ankylosent, les ligaments et les tendons se rétractent. C'est ainsi que le manche du marteau est incliné du côté de la caisse, que les tendons du muscle tenseur du tympan et du muscle de l'étrier deviennent immobiles. Enfin, Toynbee dit avoir observé,

dans certains cas, la disjonction de l'enclume et de l'étrier et l'atrophie de la longue branche de l'enclume.

L'hypersécrétion de la muqueuse produit un liquide séreux, parfois séro-purulent, qui peut être assez considérable pour remplir la caisse et refouler au dehors la membrane tympanique. D'autres fois on trouve, suivant Hinton, sur toutes les parties de l'oreille moyenne, des mucosités concrètes, adhérentes aux parois de la caisse ou à la chaîne des osselets.

La *forme sèche* se présente sous divers aspects. Dans certains cas, se développent des productions pseudo-membraneuses, disséminées sur divers points, ou s'étendant de la membrane du tympan, qu'elles immobilisent, à l'une des parois de la caisse et jusque dans la trompe, ou bien remplissant la caisse et enclavant dans leur tissu les osselets ainsi immobilisés (*forme exsudative* ou *plastique*, Toynbee).

D'autres fois on observe une véritable *sclérose* de la muqueuse (*forme sclérémateuse*). La couche périostique de la caisse devient le siége de dépôts calcaires ou même d'exostoses. Cette forme coïncide souvent avec la précédente, rarement avec le catarrhe; parfois elle naît d'emblée. Ces lésions, de même que les fausses membranes, peuvent atteindre toutes les parties de l'oreille moyenne, mais elles se montrent plus souvent sur la paroi labyrinthique et du côté de l'étrier. Il en résulte une sorte d'hyperostose des osselets, des parois des cellules mastoïdiennes, l'épaississement et la crétification des membranes qui ferment la fenêtre ronde ou unissent la base de l'étrier au pourtour de la fenêtre ovale. La membrane du tympan, comme nous l'avons vu plus haut (p. 60), peut être le siége des mêmes lésions. Quant à la trompe, elle participe rarement à ces altérations ; elle est au contraire élargie.

En résumé, qu'on ait affaire à une simple hypertrophie de la muqueuse, ou à la production de fausses membranes ou au sclérème, le résultat est toujours le même : ankylose, immobilisation des osselets.

Symptomatologie. — Les symptômes, de même que les lésions, varient suivant que la maladie revêt la forme humide ou la forme sèche.

Dans la *forme humide*, on observe des bourdonnements, des battements isochrones à ceux du cœur, des sifflements ou tintements, des bruits de toutes sortes, une surdité incomplète, parfois la sensation d'un corps étranger dans le fond de l'oreille, rarement des troubles nerveux, de la céphalalgie, des vertiges, etc.

Les altérations visibles de la membrane du tympan sont à peu près les mêmes que celles de l'otite moyenne aiguë, c'est-à-dire une injection plus ou moins vive, surtout marquée à la périphérie et dans le

voisinage du manche du marteau ; par suite, de notables modifications dans sa coloration, le défaut de transparence, le peu d'apparence ou même la disparition du triangle de Wilde ; la concavité de cette membrane s'exagère, et, lorsqu'elle n'est pas épaissie, on aperçoit par transparence, chez quelques malades, la muqueuse de la paroi labyrinthique qui est rosée. Quand la caisse est le siége d'un épanchement abondant, au lieu de présenter une concavité anormale, la membrane du tympan est refoulée en dehors, et, à travers la voussure, on distingue souvent le liquide épanché, qui forme dans les parties déclives une masse noirâtre à bord supérieur concave.

Lorsqu'on parvient, par les procédés ordinaires, à faire pénétrer de l'air dans la trompe et dans la caisse, les malades éprouvent en général un grand soulagement ; mais le cathétérisme révèle presque toujours un gonflement et parfois même l'obstruction de la trompe.

L'auscultation de l'oreille, combinée avec le cathétérisme de la trompe d'Eustache et l'insufflation d'air dans la caisse, fournit aussi des renseignements importants : si la trompe est perméable à l'air, on perçoit une sorte de râle sous-crépitant, et un bruit de soupape dû aux mouvements de la membrane du tympan ; si au contraire la trompe est obstruée, on ne perçoit aucun bruit, ou du moins on n'entend qu'un gargouillement éloigné, qui, après plusieurs insufflations, se rapproche de plus en plus de l'oreille de l'observateur. Ce bruit est produit par le déplacement des mucosités et des liquides qui obstruent la trompe.

Dans la *forme sèche*, le premier symptôme qu'on observe est la surdité; et encore passe-t-il souvent inaperçu, puisque la maladie n'atteint d'abord qu'une seule oreille. Cette surdité présente quelques caractères particuliers : ainsi tel malade perçoit le bruit de la montre, qui n'entend aucunement les sons articulés; tel autre paraît mieux entendre la voix au milieu du bruit que dans le silence. Ces caractères, suivant quelques auteurs, seraient pathognomoniques de la forme sèche de l'otite moyenne chronique.

Bientôt apparaissent des bourdonnements incessants, souvent très-intenses, et qui sont pour les malades une cause de tourments perpétuels. Ces bourdonnements reconnaissent pour causes, soit une altération concomitante du labyrinthe, soit un excès de pression intra-labyrinthique, soit une lésion des branches nerveuses qui traversent le tympan.

Dans cette forme se retrouvent aussi les phénomènes nerveux que nous avons mentionnés, étourdissements, vertiges, céphalalgie, vomissements, susceptibilité nerveuse exagérée, etc. Les facultés intellectuelles elles-mêmes peuvent être atteintes, et l'on voit des malades tomber dans une véritable hypochondrie.

L'examen des parties révèle une grande sécheresse du conduit auditif externe; la membrane du tympan devient jaunâtre, opaque, parfois même crétacée; elle est généralement rétractée en dedans; le triangle lumineux perd sa forme habituelle et ne représente plus qu'une ligne lumineuse; d'autres fois la membrane offre des dépressions partielles correspondant à autant d'adhérences de sa face interne avec diverses parties de la caisse; le marteau est souvent ankylosé. On peut reconnaître si la membrane a conservé ou non sa mobilité à l'aide du *spéculum pneumatique*, que nous avons décrit en parlant des moyens d'exploration (voy. page 9).

La trompe est tantôt dilatée, tantôt rétrécie. Le cathétérisme ou l'un des procédés de Valsalva ou de Politzer, joints à l'auscultation, permettent de distinguer ces deux états. La pénétration de l'air dans la caisse ne modifie en rien les bourdonnements ni la surdité, contrairement à ce qui a lieu dans la forme catarrhale.

Diagnostic. — Les symptômes que nous avons passés en revue permettent de reconnaître l'existence d'une otite moyenne chronique et de distinguer la forme catarrhale de la forme sèche ou *sclérémateuse* dont nous venons de parler. Nous ne reviendrons pas sur les caractères différentiels que présentent ces diverses espèces d'otites chroniques, suivant l'état diathésique auquel elles se rattachent, ni sur les maladies avec lesquelles elles pourraient être confondues; nous les avons suffisamment énumérés en parlant de l'otite aiguë. Mais il est bien important, au point de vue du pronostic, de distinguer si l'otite moyenne se complique ou non de lésions du labyrinthe. Dans le premier cas la surdité est complète, aussi bien pour les sons transmis par les os du crâne que pour les ondes sonores elle-mêmes. Il est facile de s'en rendre compte en appliquant un diapason mis en vibrations sur la tête du malade. Si la caisse seule est atteinte, celui-ci entendra beaucoup mieux les vibrations du côté malade que du côté sain ou moins malade; le contraire aura lieu si le labyrinthe est lésé ou si le nerf auditif est altéré. L'auscultation simultanée des deux oreilles, au moyen du *stéthoscope auris* à trois branches, complétera l'examen.

Pronostic, marche, terminaison. — L'otite moyenne chronique non purulente est une affection généralement peu grave lorsqu'elle revêt la forme catarrhale; soumise à un traitement approprié, elle guérit ordinairement. Cependant elle peut durer longtemps sans présenter d'amélioration ni d'aggravation; d'autres fois elle passe brusquement à l'état aigu et se termine par suppuration.

La forme sèche présente une réelle gravité en raison des accidents souvent irrémédiables qu'elle entraîne, tels que l'ankylose des osselets, l'oblitération de la fenêtre ronde et de la fenêtre ovale, des lésions

concomitantes du labyrinthe, des troubles fonctionnels intenses et une surdité absolue.

La marche de la maladie n'est pas non plus la même que dans la forme humide; elle est insidieuse au début et, loin de s'amender, les symptômes augmentent graduellement d'intensité jusqu'à la perte complète de l'ouïe. La durée est aussi beaucoup plus longue et l'on voit, le plus souvent, dans cette forme, les deux oreilles se prendre l'une après l'autre.

Traitement. — Le chirurgien doit d'abord avoir recours à des moyens généraux appropriés à la constitution du malade. Quelques-uns, MM. Bertin et Pravaz entre autres, recommandent en pareil cas les bains d'air comprimé.

On a vanté un grand nombre de moyens locaux. Les uns sont applicables au pourtour de l'oreille, particulièrement à la région mastoïdienne; ce sont les révulsifs, les antiphlogistiques ou même des cautérisations ponctuées, suivant le conseil de M. Bonnafont. Les autres, tels que lavages, injections, sont portés par le conduit auditif externe, comme le conseille M. Prat, pour agir sur la caisse par endosmose et exosmose (voy. p. 77, fig. 37). D'autres enfin s'appliquent par la trompe, ce sont le cathétérisme, des insufflations d'air et des fumigations émollientes, excitantes, narcotiques, résolutives ou antispasmodiques, suivant les cas, au moyen d'un appareil spécial (voy. fig. 36), des injections de liquides alcalins, astringents, caustiques ou autres. Si la trompe est rétrécie, on la dilate au moyen de tiges de *Laminaria digitata*. Enfin, dans la forme catarrhale, si l'épanchement de liquide devient abondant et si la trompe est complétement obstruée, il faut recourir à la *perforation du tympan*, dont nous avons parlé plus haut (p. 64). Nous indiquerons plus loin quelle est la conduite à tenir lorsque l'inflammation se propage vers la région mastoïdienne.

Avant de terminer ce qui a trait aux otites moyennes non purulentes, nous voulons appeler l'attention des anatomo-pathologistes sur les surdités qu'on observe si souvent dans le cours ou à la suite de la blennorrhagie et qu'on attribue généralement à la médication employée en pareil cas. Ne pourrait-on pas plutôt les rattacher à une sorte d'arthrite des osselets analogue à l'arthrite blennorrhagique du larynx dont M. Libermann a fourni une intéressante observation (voy. *Gazette des hôpitaux*, 1873)? Nous ne pourrions actuellement fournir aucune preuve anatomique de l'existence de ces *otites blennorrhagiques*, nous nous contentons d'appeler les recherches sur ce point.

2° *Otite moyenne chronique purulente.* — Étiologie. — L'otite moyenne chronique purulente, désignée aussi sous les noms de *catarrhe purulent chronique*, d'*otorrhée interne*, est une affection très-fréquente qui suc-

cède généralement, soit à une otite externe ou à une myringite suivies de perforation tympanique, soit à l'une des formes d'otite moyenne aiguë que nous avons précédemment décrites. Toutes les causes que nous avons énumérées en parlant de ces diverses maladies pourront donc être invoquées pour expliquer l'existence de l'inflammation chronique suppurative de l'oreille moyenne.

Anatomie pathologique. — La caisse est plus ou moins remplie d'un liquide purulent, souvent très-épais. La muqueuse qui la tapisse, dans certains cas, paraît saine ou seulement un peu épaissie; souvent elle présente les altérations que nous avons décrites à propos de la forme aiguë et de la forme chronique simple. D'autres fois elle est recouverte de petites granulations rougeâtres (*otite granuleuse*). Ces granulations peuvent être le point de départ de polypes de la caisse. Il existe presque toujours une ou plusieurs perforations du tympan.

Outre ces perforations, la membrane du tympan, dans les parties non détruites, présente les lésions caractéristiques de la myringite. Enfin, chez certains malades, cette membrane et l'os tympanal lui-même sont complétement détruits.

Le manche du marteau est incliné du côté de la caisse et contracte des adhérences avec le promontoire ou d'autres parties voisines. Souvent il est détruit en partie ou en totalité.

Les osselets sont disjoints, nécrosés et parfois même éliminés par la suppuration.

Enfin, les parois osseuses peuvent être atteintes aussi de carie et de nécrose, et par suite, il peut arriver que les vaisseaux très-importants du voisinage soient lésés; que les parois de la veine jugulaire interne et de la carotide interne soient perforées; que le nerf facial, à travers l'aqueduc de Fallope, soit altéré et que l'inflammation se propage aux méninges.

Symptomatologie. — Cette variété d'otite est surtout caractérisée par une otorrhée, tantôt légère, tantôt extrêmement abondante, constituée par un muco-pus verdâtre ou jaunâtre, ichoreux, sanguinolent, généralement fétide.

On voit dans le conduit auditif externe un certain degré d'inflammation, du gonflement, et parfois des ulcérations; sur le tympan, les signes de la myringite, et dans la caisse, à travers la perforation tympanique, la muqueuse rouge sombre ou rosée, tantôt lisse et unie, tantôt granuleuse sur une étendue d'autant plus grande que la perforation est plus large.

Si la trompe est libre, l'insufflation de l'air dans la caisse et son passage à travers la perforation donnent lieu à un sifflement particulier; si au contraire elle est obstruée, après quelques insufflations on voit le pus sortir goutte à goutte par la perforation.

L'ouïe est toujours troublée. Ce trouble est plus prononcé quand le tympan est perforé et que l'oreille externe est obstruée par le pus; rarement on constate des bourdonnements; on n'observe pas de douleurs, sauf dans les cas où il y a des poussées inflammatoires. Les malades, surtout au début, présentent parfois des phénomènes fébriles.

Diagnostic. — Il est facile de reconnaître l'existence d'une otite moyenne purulente. Toutefois on peut croire qu'elle est externe quand la perforation du tympan est petite et difficile à voir. Mais, dans l'otite externe, l'écoulement du pus apparaît plus tôt et augmente graduellement; dans l'otite moyenne, au contraire, il apparaît plus tardivement, et est en général plus abondant dès le début. En outre, le cathétérisme de la trompe d'Eustache et l'insufflation d'air dans la caisse permettent de reconnaître la perforation tympanique, et par conséquent le véritable point de départ de la suppuration.

Une fois l'otite moyenne purulente constatée, il reste à déterminer l'étendue et la profondeur des altérations, et à savoir si les os sont demeurés intacts ou ont été atteints. Dans ce dernier cas, l'écoulement est plus abondant, le pus ichoreux, sanguinolent, fétide, facilement décomposable et contenant des parcelles osseuses. En même temps les malades accusent des douleurs profondes, térébrantes, revenant par accès et occupant tout le côté correspondant de la tête.

Le chirurgien doit chercher à établir ce point important du diagnostic par une observation attentive des phénomènes, et éviter autant que possible de recourir à l'exploration de l'oreille au moyen d'un stylet ou de tout autre instrument rigide, ces sortes d'explorations pouvant entraîner de graves accidents.

Pronostic, marche, terminaison. — L'otite moyenne purulente chronique est une affection grave, non-seulement en raison de l'otorrhée persistante, de la surdité souvent irrémédiable, des douleurs, des vertiges et des accidents convulsifs qui l'accompagnent, mais aussi en raison des caries osseuses, de la suppuration mastoïdienne, de la paralysie faciale, de la méningite ou même de l'encéphalite qu'elle entraîne par suite de sa propagation aux os, aux cellules mastoïdiennes, aux grosses artères ou veines du voisinage, aux méninges et au cerveau; elle peut aussi entraîner la mort par hémorrhagie provenant de l'artère carotide ou de la veine jugulaire; on en a cité plusieurs exemples.

Cette affection présente une marche assez régulière; dans quelques cas, elle offre des poussées inflammatoires et douloureuses. Sa durée est toujours fort longue, souvent même indéfinie, si l'on n'a pas recours à un traitement bien entendu et à des soins de propreté journaliers.

Elle se termine de différentes manières. Ou bien la perforation du tympan se cicatrise, et cette cicatrisation, n'amenant pas avec elle la guérison, devient une complication fâcheuse dans les cas où il existe des altérations des osselets ou du labyrinthe; ou bien la perforation persiste, et cependant elle n'empêche pas la disparition complète de l'otorrhée et la guérison de l'otite moyenne; ou bien encore la maladie revêt la forme granuleuse, et quand elle est négligée, elle n'a aucune tendance à la guérison.

Traitement. — Un traitement général, approprié à la constitution du sujet, doit être ici rigoureusement appliqué.

Le traitement local consiste en de fréquentes et abondantes injections d'eau tiède destinées à combattre l'accumulation et la décomposition du pus dans la caisse. Si celui-ci devient très-fétide, il faut ajouter à l'eau tiède de l'acide phénique ou tout autre désinfectant. Chaque injection doit être suivie d'instillations de substances astringentes ou légèrement caustiques, telles que l'alun, le tannin, le sulfate de cuivre, de zinc, de nitrate d'argent, le sous-acétate de plomb.

La suppuration de la région mastoïdienne donne lieu à des indications spéciales qu'on trouvera plus loin dans le chapitre qui lui est consacré.

3° Polypes.

Nous avons parlé plus haut des polypes qui prennent naissance dans le conduit auditif externe (voy. p. 43), et nous avons dit que des productions semblables naissent sur la membrane ou dans la caisse du tympan. Les considérations que nous avons développées en parlant des polypes du conduit auditif externe nous permettront d'exposer en peu de mots ce que présentent de particulier les polypes de la caisse.

Ces derniers succèdent le plus souvent à une otite moyenne purulente, et viennent faire saillie dans le conduit auditif externe en passant par une perforation de la membrane tympanique; c'est surtout dans la forme granuleuse de l'otite moyenne qu'il est fréquent de les rencontrer. Ils peuvent aussi prendre un assez grand développement dans la caisse, avant de perforer la membrane du tympan.

Les polypes de la caisse prennent leur point d'implantation, soit sur l'une des parois de cette cavité, soit dans la portion tympanique de la trompe, soit sur la face interne de la membrane du tympan ou même dans les cavités osseuses de l'oreille moyenne.

Leur volume varie : quelquefois ils sont très-petits; dans certains cas ils acquièrent un développement énorme, remplissent le conduit auditif et font saillie au dehors. Leur coloration est rougeâtre ou même rouge vif, lorsqu'ils restent dans le conduit auditif; ils devien-

nent blanchâtres, au contraire, lorsqu'ils apparaissent à l'extérieur. Leur consistance est également variable, de même que leur structure : les uns sont muqueux, ce sont les plus fréquents ; les autres sont fibreux, mais ces derniers atteignent rarement la dureté des fibromes du conduit auditif. Leur surface est tantôt lisse, tantôt irrégulière et constituée par de véritables grains qui leur donnent l'aspect d'une grappe.

Fig. 38. — Papillome de la caisse, coupe transversale au centre de la tumeur.

On y voit des papilles coupées en travers et séparées par des travées interpapillaires que représentent les parties les plus foncées. Les parties un peu moins foncées qui se trouvent disséminées parmi les papilles sont des vaisseaux. (De la collection de M. G. Desarènes).

Leur structure anatomique est généralement celle des tumeurs désignées sous le nom de *papillomes*. C'est-à-dire qu'ils sont formés de nombreuses papilles recouvertes à leur surface d'épithélium pavimenteux, contenant dans leur intérieur de nombreux vaisseaux sanguins et dont le stroma est chargé de cellules lymphatiques ou de globules de pus. Ce sont là les caractères anatomiques que présentait le polype dont le dessin micrographique est ci-contre (fig. 38 et 39). Ce polype, qui a été examiné au microscope

Fig. 39. — Même tumeur, coupe sur le bord du papillome.

Outre les papilles et les travées interpapillaires, on voit sur le bord, à la partie supérieure, le revêtement épithélial.

par M. Ranvier, avait été enlevé par M. G. Desarènes sur une jeune fille de douze ans. Il avait son point de départ dans la caisse et faisait saillie dans le conduit auditif externe, après avoir déterminé une large

perforation du tympan; il mesurait un centimètre et demi de longueur sur 7 millimètres d'épaisseur.

Quand les polypes de la caisse n'ont pas encore perforé la membrane du tympan, les symptômes sont à peu près les mêmes que ceux de l'otite moyenne qui les accompagne, c'est-à-dire des bourdonnements, une surdité plus ou moins accusée, de l'otorrhée, des vertiges, des vomissements, des douleurs névralgiques, une hémiplégie faciale, etc. Cependant il en est un qui les distingue, même avant qu'on puisse apercevoir le polype, c'est l'otorrhagie; mais celle-ci, bien que fréquente, n'est pas un phénomène constant. Parfois on observe aussi des phénomènes de compression sur les parois de la caisse et même sur le labyrinthe.

Quand, à l'aide de ces signes, on soupçonne la présence d'un polype dans la caisse, on doit examiner l'oreille à l'otoscope, afin de suivre les progrès de la tumeur jusqu'à ce que celle-ci ait perforé le tympan et fait au dehors une saillie apparente. A partir de ce moment, sa présence ne peut être douteuse; il revêt le même aspect que les polypes du conduit auditif externe.

La ressemblance est même telle qu'il serait impossible de donner des caractères différentiels entre les polypes de la caisse et ceux du conduit auditif.

Ce que nous avons dit en parlant de ces derniers nous dispense d'insister sur ce point et de revenir sur les moyens de distinguer les polypes des fongosités et des autres tumeurs qui peuvent les simuler.

La marche de ces productions morbides est lente. C'est après plusieurs mois qu'on les voit apparaître dans le conduit auditif.

Le pronostic offre une certaine gravité autant par suite de la phlegmasie chronique qu'ils entretiennent du côté de la muqueuse que de la surdité souvent définitive qu'ils entraînent.

Le traitement des polypes de la caisse consiste dans leur ablation par les mêmes moyens que pour ceux du conduit auditif externe.

4° **Tumeurs.**

Les tumeurs qu'on rencontre dans la caisse du tympan sont des *cancers*, des *exostoses* et des concrétions solides ou demi-solides auxquelles on a donné le nom de *choléastomes*.

Tumeurs cancéreuses. — Le cancer de la caisse du tympan est très-rare. Il est primitif ou secondaire. Primitif, il prend naissance dans la muqueuse ou dans les os; dans le premier cas, il offre généralement les caractères anatomiques de l'épithélioma, et dans le second, ceux de l'ostéosarcome. Secondaire, il provient des régions voisines et le plus souvent de la dure-mère (voy. *Fongus de la dure-mère*, t. III, p. 614).

Les symptômes n'offrent rien de particulier, si ce n'est toutefois l'intensité des douleurs; on constate les mêmes phénomènes que pour les polypes : surdité, bourdonnements, otorrhée, otorrhagies, troubles nerveux, etc.

L'aspect de la tumeur diffère de celui du polype par une coloration plutôt jaunâtre que rosée; en outre, la consistance est plus ferme, et l'écoulement qui l'accompagne plus fétide et mélangé de sang.

Le cancer suit une marche rapide, détermine la formation d'abcès de voisinage, se propage aux os, et entraîne les complications les plus graves, telles que la méningite ou une hémorrhagie mortelle, l'épuisement et la cachexie.

Il n'est malheureusement pas possible de l'attaquer par un traitement chirurgical et l'on doit se contenter d'employer des moyens palliatifs.

Exostoses. — On a publié quelques observations d'hyperostoses ou d'exostoses de la caisse, mais, dans ces cas, la tumeur n'avait jamais acquis un volume assez considérable pour nécessiter l'intervention du chirurgien.

Choléastomes. — Quelques auteurs ont signalé l'existence, dans la caisse du tympan, de concrétions diverses formées par des amas de cholestérine mélangée à du pus desséché et dégénéré.

Ces productions morbides prennent naissance, soit dans la muqueuse, soit dans les os; mais elles sont tellement rares, que nous nous contenterons de les mentionner.

5° Corps étrangers.

Les corps étrangers qu'on rencontre dans la caisse du tympan sont très-variables, comme ceux du conduit auditif (voy. page 49).

Ils pénètrent dans cette cavité, soit directement, en perforant la membrane du tympan, comme cela a lieu dans les blessures par armes à feu et dans les cas où cette membrane est déjà le siége d'une large perforation; soit consécutivement, après avoir séjourné un temps plus ou moins long dans le conduit auditif externe et déterminé, par leur contact, l'inflammation et la perforation de la membrane tympanique.

Une fois dans la caisse, ils y demeurent ou poursuivent leur trajet jusque dans la cavité crânienne, comme dans le cas que nous avons rapporté plus haut (page 68, fig. 35).

Les symptômes fonctionnels auxquels ils donnent lieu, quand ils demeurent dans la caisse, sont plus accusés que ceux des corps étrangers du conduit auditif externe; mais on observe de même de la douleur, des bourdonnements, de la surdité et divers troubles nerveux, particulièrement une paralysie faciale, quelquefois aussi une gêne de

la mastication et de la déglutition. Ces phénomènes sont bientôt suivis des symptômes locaux, qui consistent dans les accidents inflammatoires de l'otite moyenne, dans la production de fongosités mollasses faisant saillie dans le conduit auditif externe, et surtout dans une otorrhée intermittente et rebelle.

Le pronostic n'est pas sans gravité : indépendamment des troubles nerveux souvent très-intenses, on doit craindre toutes les complications de l'otite moyenne et le passage du corps étranger dans la cavité crânienne.

Le traitement consiste à les extraire par les moyens que nous avons fait connaître en parlant des corps étrangers du conduit auditif externe, et surtout par l'irrigation d'eau simple.

Il peut arriver que, le corps séjournant dans la caisse depuis un certain temps, la plaie faite à la membrane du tympan, en se refermant, s'oppose au passage des injections dans la caisse ; il faut alors inciser le tympan et pratiquer des injections. C'est ce que fit avec succès M. Ém. Menière sur un enfant de cinq ans. Celui-ci s'était introduit dans l'oreille un caillou aplati qui, par suite de manœuvres intempestives, avait été repoussé dans la caisse. La membrane du tympan s'étant ultérieurement cicatrisée, M. Ém. Menière fit sur elle, avec un bistouri étroit, une petite incision, reconnut au moyen d'un stylet très-fin la présence du corps étranger dans la caisse, et pratiqua des injections plusieurs fois dans les vingt-quatre heures: le troisième jour le caillou sortait de lui-même, entraîné par l'une de ces injections.

ARTICLE VI.

AFFECTIONS DE L'APOPHYSE MASTOÏDE.

La région mastoïdienne peut être le siége d'*inflammations*, de *fistules*, d'*hypertrophie*, d'*atrophie*, et de quelques autres productions morbides, telles que *tumeurs sébacées*, *choléastomes*, etc. Nous allons passer en revue ces diverses maladies, et nous parlerons ensuite de la *trépanation de l'apophyse mastoïde*.

1° Inflammation.

L'inflammation de la région mastoïdienne peut débuter dans la couche sous-cutanée, dans le tissu cellulaire superficiel ou dans les ganglions lymphatiques, sous le périoste ou dans la muqueuse qui tapisse les cellules mastoïdiennes.

Étiologie. — Les inflammations cutanée et sous-cutanée apparaissent

ordinairement à la suite d'un traumatisme direct, tel que contusion, plaie, ou à la suite d'une inflammation de voisinage qui se propage par les lymphatiques, telle, par exemple, qu'un eczéma du pavillon ou du conduit auditif externe.

L'inflammation des couches périostique ou osseuse succède le plus souvent à une otite moyenne, par propagation, plus rarement à un abcès sous-cutané. On l'a vue parfois, comme dans les autres régions, se lier à une cause générale, diathésique, au rhumatisme ou à la goutte, au tubercule, à la scrofule ou à la syphilis.

Symptômes, marche, terminaison. — L'inflammation de la peau et du tissu cellulaire sous-cutané est facile à reconnaître par la tuméfaction rougeâtre, œdémateuse, caractéristique, qui l'accompagne, qui, de bonne heure, repousse le pavillon de l'oreille en avant ou en dehors et le tient écarté du reste de la tête. Quand elle donne lieu à un phlegmon suppuré, le pus, au lieu de s'écouler au dehors à travers les téguments ulcérés, peut fuser au devant de l'apophyse, décoller les parties molles, perforer la conque, passer à travers les incisures de Santorini, et pénétrer dans le conduit auditif, où il détermine une otite externe; d'autres fois il ulcère et perfore la peau qui le recouvre et donne lieu à une double fistule.

L'ostéo-périostite s'annonce par des douleurs vives, lancinantes, d'abord locales, s'irradiant bientôt dans tout le côté correspondant de la tête, par une rougeur, un empâtement mal circonscrits. Peu de temps après, l'état fébrile apparaît, et des frissons annoncent la formation du pus. Alors se forme un abcès qui se fait jour à travers le périoste et l'os enflammé, carié ou nécrosé; tantôt le pus ainsi formé décolle les téguments, produit un ulcère fistuleux, et la guérison peut être obtenue après l'élimination d'un ou de plusieurs séquestres; tantôt l'inflammation se propage aux parties profondes, aux cellules mastoïdiennes et détermine une otite moyenne.

L'inflammation des cellules mastoïdiennes donne lieu de bonne heure à des douleurs profondes, à des troubles de l'ouïe qui sont dus tantôt à la réplétion par le pus de ces cellules, tantôt à l'otite moyenne concomitante. En même temps la peau de la région devient rouge, tendue, et elle est le siége d'un gonflement douloureux au toucher, qui bientôt s'étend aux régions voisines, particulièrement aux régions pariétale et temporale.

Le pus qui s'est formé dans les cellules mastoïdiennes s'accumule en même temps dans la caisse. Il s'écoule difficilement au dehors par les voies naturelles, c'est-à-dire par la trompe; il se fait jour le plus souvent par le conduit auditif externe, à travers la membrane du tympan largement perforée. Si celle-ci résiste, le pus accumulé dans la caisse et dans les cellules détermine des accidents graves. Dans quel-

ques cas, il nécrose la paroi externe de l'apophyse et vient se faire jour sous la peau; on perçoit alors une fluctuation de ce côté. D'autres fois il fuse dans les régions voisines, soit en haut vers la région temporale, et souvent on constate alors de l'emphysème, soit en avant dans la région parotidienne, où il détermine le sphacèle du tissu cellulaire sous-cutané, soit en arrière dans la région occipitale, où il peut rester quelque temps inaperçu en raison de la profondeur de son siége, soit en bas dans la région cervicale en passant par la rainure digastrique, tantôt en avant du muscle sterno-mastoïdien, le long de la gaîne des vaisseaux carotidiens, tantôt en arrière de ce muscle jusque dans la région sus-claviculaire. Enfin d'autres fois, il se fait jour à travers la paroi interne, et l'on conçoit les dangers qu'entraîne la nécrose de cette paroi par suite de son voisinage avec le sinus latéral, le cerveau et le cervelet. On a rapporté cinq cas de ligature de la carotide nécessitée par ce genre d'affection.

Quand l'os est atteint par la suppuration, on perçoit une odeur caractéristique extrêmement fétide, comparable à celle de l'ozène nasal, peut-être plus fétide encore. Ce phénomène est tellement accusé chez quelques malades, qu'il y aurait peut-être lieu d'en faire une description spéciale sous le titre de *punaisie mastoïdienne*, en insistant particulièrement sur les conditions dans lesquelles il se développe et se maintient, ainsi qu'on l'a fait pour l'*ozène des fosses nasales*, qui a été décrit séparément, bien qu'il ne soit lui-même qu'un symptôme commun à plusieurs maladies.

Diagnostic. — Une fois l'inflammation reconnue à l'aide des signes que nous avons indiqués, il faut pouvoir distinguer si elle est sous-cutanée, périostique ou profonde.

L'inflammation du tissu cellulaire sous-cutané est longtemps superficielle; elle présente une marche aiguë et plus rapide que celle de l'ostéite. En outre, l'incision simple des téguments permettra de la reconnaître.

La périostite ou ostéite superficielle se distingue par l'absence de troubles fonctionnels, par le gonflement diffus de la région, par la douleur plus accentuée et plus superficielle; en outre, elle coïncide généralement avec une périostite de la caisse et du conduit auditif externe facilement appréciable à l'otoscope.

L'inflammation suppurative des cellules mastoïdiennes s'accompagne presque toujours d'une otite moyenne purulente, et, par conséquent, de troubles fonctionnels plus ou moins intenses; le gonflement paraît plus circonscrit, la douleur est moins vive, mais plus profonde que dans la périostite. Enfin, l'examen du conduit auditif permet de constater la rougeur et le gonflement œdémateux de sa paroi supérieure, qui, précisément à ce niveau, correspond, comme on sait, aux cellules mastoïdiennes.

Dans certains cas, l'inflammation superficielle pourrait être confondue avec une simple adénite.

Les adénites sont rarement primitives ; elles sont presque toujours consécutives à une lymphangite dont le point de départ se trouve, soit dans le pavillon de l'oreille, soit dans le conduit auditif externe, soit dans les téguments du crâne et plus spécialement ceux de la région pariétale.

Lorsqu'on a quelque raison de supposer que l'adénite a été le point de départ de l'abcès, il faut rechercher dans les antécédents s'il n'y apas une cause générale dont les traces deviennent quelquefois apparentes et qui a donné naissance à l'inflammation des ganglions.

Les collections purulentes des cellules mastoïdiennes et de la caisse du tympan donnent lieu souvent à des accidents qui peuvent faire croire à l'existence d'une affection cérébrale. C'est ainsi que chez un jeune homme de seize ans, qui depuis deux ans était traité pour une maladie du cerveau, Nélaton, avec MM. Barth et Bonnafont, reconnut l'existence d'une inflammation suppurative des cellules mastoïdiennes et de l'oreille moyenne. Ce malade se plaignait de très-vives douleurs encéphaliques, surtout accentuées au niveau de la région temporale gauche. La région mastoïdienne de ce côté était légèrement tuméfiée et un peu rouge. L'examen otoscopique, pratiqué par M. Bonnafont, montra le conduit auditif tuméfié et la membrane du tympan blanchâtre, cédant à la pression. Nélaton proposa la trépanation de l'apophyse mastoïde, qui fut acceptée ; aussitôt que cette opération eut été pratiquée, il s'écoula une grande quantité de pus, le malade fut soulagé, et peu de temps après il était complétement guéri.

Pronostic. — Nous n'insisterons pas sur son extrême gravité dans les cas où le pus s'est formé dans les cellules mastoïdiennes, cette gravité ressortant de l'exposition même des symptômes et de la marche de cette affection. Toutefois la terminaison, même si l'on abandonne la maladie à elle-même, n'est pas toujours aussi funeste qu'on pourrait le croire ; il peut se faire une sorte de trépanation spontanée de l'apophyse mastoïde, et la maladie peut dès lors marcher vers la guérison. C'est là ce qu'on observe journellement chez les enfants.

Traitement. — Que l'abcès soit cutané, sous-périostique ou profond, le chirurgien doit tout d'abord pratiquer au niveau de l'apophyse mastoïde une large incision comprenant toute l'épaisseur des téguments jusqu'à l'os. Si l'abcès est simplement sous-cutané, cette incision suffit pour en amener la guérison. Il en est de même dans les cas d'abcès profonds avec ouverture spontanée des lames osseuses. C'est ainsi que chez un jeune malade qui avait été traité à l'hôpital

Saint-Antoine, dans le service de M. Lancereaux, pour une fièvre typhoïde, et qui, à la suite, avait été atteint d'un abcès de la région mastoïdienne, une simple incision pratiquée dans cette région donna issue au pus, et nous permit de constater que l'os, par suite de la suppuration, s'était ouvert spontanément, Ce malade guérit très-promptement.

Mais lorsque l'abcès est profond et que l'os n'est point perforé, le chirurgien s'inspirant de la nature, doit pratiquer lui-même la trépanation. Nous décrirons un peu plus loin cette opération.

2° Affections diverses.

Les *fistules*, succèdent au traumatisme ou aux inflammations de l'apophyse mastoïde.

Elles sont très-persistantes. Il faut donc s'attacher à les prévenir. Quand elles sont rebelles et qu'elles ne donnent lieu à aucun écoulement, il est indiqué de les fermer par l'anaplastie.

L'*hypertrophie* de l'apophyse mastoïde succède assez souvent à une otite moyenne chronique et surtout à la forme sèche ou sclérémateuse de cette affection. Les lamelles osseuses qui circonscrivent les cellules deviennent le siége d'une hyperplasie telle, que ces cellules sont de plus en plus rétrécies et finissent même par disparaître.

Cette hypertrophie, au lieu de rester partielle, peut s'étendre à l'os temporal tout entier, comme le démontre une pièce anatomique présentée, en 1854, à la Société de biologie, par M. Fano. Cette pièce avait été recueillie chez un sujet de vingt-trois ans, depuis longtemps affecté d'une otite purulente chronique. Cet os avait acquis, chez ce malade, en l'espace de quatre ans, un volume quadruple de l'état normal. Sa surface était inégale, mamelonnée. La portion mastoïdienne était transformée en une vaste cavité, se prolongeant en avant jusqu'à la racine de l'apophyse zygomatique et en arrière jusqu'à la suture occipitale. Elle mesurait 10 centimètres de longueur et 6 de hauteur. Sa surface, inégale, rugueuse, était criblée de canalicules vasculaires témoignant d'un travail inflammatoire ancien. Ses parois avaient une épaisseur variant de 1 à 4 centimètres. Le tissu osseux était éburné. Le rocher, présentait près de sa base, un infundibulum formé aux dépens de son tissu, en quelque sorte vermoulu et qui communiquait avec la cavité crânienne. Cette grande excavation temporo-mastoïdienne présentait trois ouvertures situées près de la suture écailleuse, et par conséquent trop élevées pour permettre l'écoulement du pus au dehors, ce qui n'a pas été étranger à la terminaison funeste de la maladie. Suivant nous, le seul moyen

de favoriser cet écoulement eût été de recourir à une large trépanation.

L'*atrophie* de la paroi externe de l'apophyse mastoïde peut déterminer l'infiltration de l'air au-dessous du périoste, et donner lieu par suite à un *pneumatocèle du crâne*, comme nous l'avons vu plus haut (t. III, p. 586).

Enfin, on peut observer dans cette région, comme dans celle du crâne des *tumeurs sébacées* (Toynbee) et des *choléastomes*. Leur rareté ne nous permet pas d'y insister plus longuement.

3° Trépanation de l'apophyse mastoïde.

La trépanation de l'apophyse mastoïde, proposée vers le commencement du XVIIe siècle par Riolan comme moyen « d'évacuer les collections purulentes de la région mastoïdienne, de guérir la surdité et de parer à l'obstruction de la trompe d'Eustache», fut pratiquée pour la première fois par J. L. Petit chez un malade atteint de carie du rocher.

Jasser un peu plus tard, en 1766, l'appliqua avec succès au traitement des surdités nerveuses, et son exemple fut bientôt suivi par Hagstroem, Fielitz, Leflœr, etc. Dès lors on vit un grand nombre de chirurgiens la pratiquer sans discernement dans la plupart des affections des oreilles. Cette opération ne devint rationnelle qu'à partir du moment où fut connue la communication des cellules mastoïdiennes avec la caisse du tympan. Riolan et Valsalva l'avaient entrevue; mais ce fut Murray qui, le premier, en 1791, sut mettre à profit cette importante découverte pour préciser les indications et les contre-indications de la trépanation mastoïdienne. Il montra en effet que l'endroit le plus favorable à la perforation était le centre même de l'apophyse, et que le développement incomplet de l'éminence chez les enfants était une contre-indication à cette opération.

Ces données anatomiques semblaient devoir augmenter encore le succès de cette opération, quand un malheureux événement vint la jeter dans un tel discrédit, qu'elle fut, pendant un certain temps, complétement abandonnée : Berger, médecin du roi de Danemark, souffrant depuis longtemps d'une surdité avec otorrhée, se fit trépaner l'apophyse mastoïde par Kœlpin, et succomba peu de jours après à une méningite. Il faut arriver ensuite jusqu'en 1824 pour retrouver une nouvelle observation de trépanation mastoïdienne pratiquée avec succès par Weber.

Saissy en 1827, et Itard peu de temps après, condamnent de la façon la plus absolue cette opération et la regardent comme inutile et dangereuse. Ce dernier prétend que dans tous les cas elle peut être

avantageusement remplacée par la perforation de la membrane du tympan. Cette opinion est encore aujourd'hui défendue par quelques auteurs.

Cependant, en 1838, Dezeimeris avait réuni, dans le journal *l'Expérience*, un grand nombre de faits prouvant l'utilité de cette opération et les services incontestables qu'elle peut rendre. Enfin, en 1873, M. A. Brochin, dans sa thèse inaugurale, rassemblait un assez grand nombre de cas de trépanation mastoïdienne, recueillis pour la plupart dans notre service à l'hôpital Saint-Louis, et rappelait que sur tous les cas connus, on n'avait eu à déplorer que deux décès, celui de Berger et celui d'un malade chez lequel l'opération fut pratiquée pendant qu'il agonisait.

Malgré cela, les opinions sont encore partagées au sujet de cette opération; les uns la condamnent avec Itard, d'autres s'en montrent partisans. Quant à nous, nous l'avons pratiquée un grand nombre de fois, et nous l'avons toujours vue suivie de si bons résultats, que nous n'hésitons pas à déclarer, avec Dezeimeris, qu'elle est une ressource précieuse qu'on a tort de ne pas mettre plus souvent à profit.

Il est indiqué de trépaner l'apophyse mastoïde : 1° quand elle est le point de départ d'une ostéite terminée par suppuration ou par carie, et que le pus, au lieu de se faire jour du côté de la peau, tend à se faire jour du côté opposé; 2° dans les suppurations de l'oreille moyenne, soit qu'elles aient débuté primitivement ou secondairement dans la muqueuse ou dans les parois osseuses. Nous avons montré, en effet, le danger que présentent ces sortes d'affections quand elles sont abandonnées à elles-mêmes (voy. page 84).

Pour pratiquer cette opération, on fait coucher le malade la tête inclinée du côté opposé à l'opérateur; un aide la lui maintient dans cette position. Pour mettre à nu l'apophyse mastoïde, ce qui est difficile quand les parties molles sont très-tuméfiées, on fait une incision cruciale dont la branche verticale passe à un centimètre et demi en arrière du point d'attache du pavillon, et l'horizontale sur le même plan, parallèlement au bord supérieur du conduit auditif. Cette incision doit aller jusqu'à l'os; elle n'intéresse que des artères peu volumineuses et dont il est facile de se rendre maître à l'aide d'une ou deux pinces hémostatiques. Au niveau de l'entrecroisement, le chirurgien décolle avec une rugine le périoste, recherche si l'os est enflammé, carié ou nécrosé, si même il n'est pas le siége d'une trépanation spontanée. Si celle-ci n'a pas lieu, il pratique alors la perforation au niveau de la grande cellule mastoïdienne, en se rapprochant un peu de la partie supérieure de l'apophyse mastoïde. Là d'ailleurs il peut se guider sur un point de repère facile à trouver chez quelques sujets : c'est la branche antéro-postérieure de la base de l'apophyse mastoïde.

Le trépan dont nous nous servons est semblable à celui dont nous donnons le dessin ci-contre (fig. 40) ; il a été construit par M. Guéride sur les indications de M. G. Desarènes. Il mesure une longueur totale de 25 centimètres ; on peut y monter trois couronnes dont la longueur est de 35 millimètres et dont les diamètres varient : la

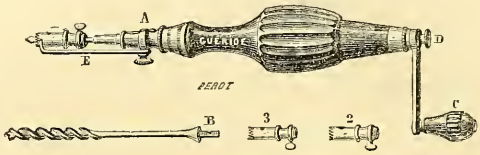

Fig. 40. — Trépan pour l'apophyse mastoïde.

plus petite mesure 5 millimètres de diamètre, la moyenne 6 millimètres, et la plus grande 8 millimètres. L'instrument est muni d'un curseur destiné à limiter la profondeur à laquelle il doit pénétrer. Cette profondeur varie entre 8 et 15 millimètres.

A l'aide de ce trépan, on se contente d'enlever toute l'épaisseur de la lame compacte qui recouvre la grande cellule, ce qui est facile quand elle n'est pas le siége d'une ostéite condensante, comme nous l'avons observé plusieurs fois. Dès que cette lame compacte est extraite, nous nous servons d'un petit perforateur que nous introduisons par l'orifice créé artificiellement à travers la grande cellule dans la direction de l'oreille moyenne, afin de faire une perforation assez large pour placer une canule d'argent de 3 centimètres de longueur et de 2 millimètres de largeur, que nous laissons à demeure pendant plusieurs semaines. Cette canule sert à pousser des injections d'eau tiède ou médicamenteuses dans l'oreille moyenne. Ces injections peuvent être répétées plusieurs fois par jour. On est certain qu'elles pénètrent dans la caisse du tympan quand le liquide reflue par l'oreille, par la bouche ou par le nez.

ARTICLE VII

AFFECTIONS DE LA TROMPE D'EUSTACHE.

La trompe d'Eustache est, comme on sait, le conduit qui fait communiquer la caisse du tympan avec le pharynx, et par suite elle peut être le siége de maladies semblables à celles que nous avons décrites en parlant de ces deux cavités. Nous dirons seulement quelques mots de l'*inflammation*, de l'*obstruction*, des *tumeurs* et des *affections ulcéreuses* de ce conduit.

1° Inflammation.

L'inflammation de la muqueuse de la trompe coïncide généralement, soit avec une otite moyenne, soit avec une angine ou un coryza.

L'otite moyenne, avons-nous dit, détermine un boursouflement de la muqueuse qui a pour conséquence le rétrécissement ou même l'oblitération de la trompe. Cet état de la trompe persiste quelquefois même après la guérison de l'otite, ce qui explique la persistance des bourdonnements et de la surdité chez certains malades.

En pareil cas, on a proposé, ou bien d'insuffler par l'orifice de la trompe, soit par la bouche, soit par les fosses nasales, ce qui est mieux encore, de la poudre d'alun à l'aide d'une sonde qui en est chargée, ou bien de cautériser avec l'azotate d'argent porté à l'aide d'un instrument spécial ou avec l'azotate acide de mercure dilué dont on imbibe un tampon de charpie.

2° Obstruction.

L'obstruction de la trompe d'Eustache est le résultat d'une hypertrophie des amygdales, de la présence, dans la trompe elle-même ou dans le voisinage, de polypes ou autres tumeurs, de brides cicatricielles consécutives à des ulcérations syphilitiques ou de cloisons congénitales; mais le plus souvent elle coïncide avec une angine, un coryza ou une otite moyenne, ou elle est due à une hypersécrétion de la muqueuse (*catarrhe de la trompe*). On distingue, suivant ces causes diverses, les obstructions par compression, par coarctation, par inflammation, par engouement.

Ces obstructions, quelle que soit leur cause, a pour effet de s'opposer au passage de l'air dans la caisse; celui qui est contenu dans cette cavité se résorbe alors assez promptement et, la pression de l'air atmosphérique contre la face externe de la membrane du tympan devenant trop considérable, il en résulte que cette membrane est refoulée de dehors en dedans.

En effet, si on l'examine à l'otoscope, on s'aperçoit qu'elle présente une concavité exagérée, qu'elle est plus brillante qu'à l'état normal, que le manche du marteau est plus oblique, qu'il semble raccourci et que le triangle de Wilde est plus allongé. Quelquefois on voit par transparence la couleur rosée de la paroi interne de la caisse. L'examen au rhinoscope et au toucher de l'arrière-cavité des fosses nasales permet, dans certains cas, de reconnaître la cause de l'obstruction en révélant, au niveau de l'orifice de la trompe, soit une tumeur, soit les lésions caractéristiques du catarrhe naso-pharyngien (voy. fig. 41 et vol. III,

p. 715). Tels sont les signes physiques qui peuvent faire soupçonner une obstruction de la trompe d'Eustache.

Quant aux symptômes fonctionnels, ils varient suivant la cause de l'obstruction, mais, en général, on observe une sensation de gêne, de

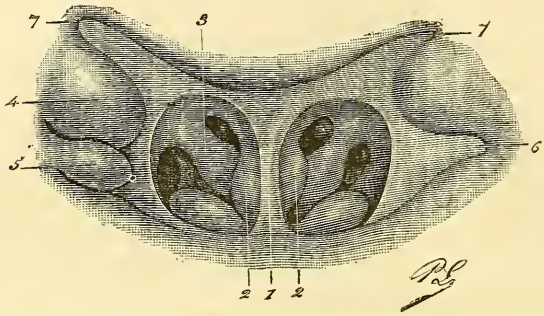

Fig. 41. — Obstruction de la trompe par une inflammation chronique (d'après un examen rhinoscopique fait par M. Ch. Fauvel).

plénitude dans le fond de l'oreille, des bourdonnements, de la surdité, plus rarement des vertiges.

Le diagnostic toutefois ne pourra être sûrement établi que par l'exploration directe de la trompe à l'aide des procédés de Valsalva, de Politzer, du cathétérisme et de l'insufflation et, au besoin, du rhinoscope, comme on le voit sur la figure ci-contre (fig. 41).

Les variations que présentent dans leur marche ces phénomènes, jointes à l'examen direct, permettront, dans certains cas, de reconnaître si l'on a affaire à une obstruction par compression, par coarctation, par inflammation, ou par engouement.

Dans le premier cas, les symptômes sont constants et deviennent de plus en plus accusés à mesure que le corps comprimant augmente de volume.

Dans les obstructions par coarctation, qu'elles résultent de la présence de cloisons congénitales ou de brides cicatricielles, seul le cathétérisme suivi de l'insufflation donne quelques notions précises sur le siége de ces cloisons et de ces brides. Dans ce dernier cas, la présence sur le pharynx ou dans les fosses nasales de traces cicatricielles analogues peut mettre sur la voie du diagnostic.

L'obstruction par inflammation s'accompagne des signes de l'otite moyenne.

Dans l'obstruction par engouement, les symptômes apparaissent et disparaissent coup sur coup, sous l'influence d'une forte respiration, de l'action de se moucher, d'un éternuement ou d'un accès de toux, ce qui s'explique par le brusque déplacement des mucosités.

Le pronostic n'est pas sans gravité et l'obstruction de la trompe d'Eustache constitue toujours une complication fâcheuse. Sa persistance entraîne souvent, outre la surdité, des accidents sérieux, tels que l'atrophie de la membrane du tympan et des muscles intrinsèques, l'ankylose des osselets, etc.

Le traitement varie suivant la cause de l'obstruction : l'obstruction par compression ne pourra disparaître qu'après la destruction du corps comprimant ; le chirurgien devra donc pratiquer l'excision des amygdales ou l'ablation des tumeurs qui obstruent la trompe.

Pour remédier aux obstructions qui dépendent de brides cicatricielles, quelques chirurgiens ont donné le conseil d'avoir recours à l'incision; mais une semblable opération nous paraît d'une exécution difficile. Nous préférons, en pareil cas, pratiquer la perforation artificielle de la membrane du tympan et chercher à maintenir l'ouverture par les moyens que nous avons fait connaître en parlant de cette opération.

Pour combattre l'obstruction par engouement, il suffit d'avoir recours aux procédés de Valsalva ou de Politzer, au cathétérisme suivi d'insufflations d'air ou de vapeurs médicamenteuses et à l'introduction de bougies graduées, imbibées ou non de pommades résolutives ou caustiques.

3° Tumeurs.

La trompe d'Eustache, dans sa partie cartilagineuse et dans sa partie osseuse, peut donner naissance à des tumeurs variées.

Celles qui naissent dans la muqueuse de la trompe sont habituellement décrites sous le nom de *polypes*, de *végétations*. Tantôt elles naissent primitivement à l'intérieur de ce canal, tantôt elles s'y étendent par propagation, après avoir pris naissance dans la muqueuse du pharynx, plus rarement dans celle de l'oreille moyenne.

Lorsque ces tumeurs viennent faire saillie près de l'orifice de la trompe, on peut les reconnaître à l'aide du rhinoscope, plus difficilement à l'aide du doigt; quand elles siégent profondément, elles donnent lieu aux symptômes de l'obstruction dont nous venons de parler.

Les tumeurs qui prennent naissance dans les parties cartilagineuse ou osseuse du conduit n'ont pas été décrites; les traités spéciaux eux-mêmes les mentionnent à peine, et sur ce point nous appelons l'attention des anatomo-pathologistes. Nous en avons vu, quant à nous, quelques exemples chez des malades soumis à notre traitement; nous nous contenterons de citer le cas d'une femme qui nous fut présentée par M. le docteur Moser. Elle se plaignait depuis plusieurs mois de douleurs très-intenses qui siégeaient dans la direction de la trompe et

étaient devenues tellement intolérables qu'elle poussait des cris et ne pouvait plus dormir. Ces douleurs s'irradiaient du côté du pharynx et du conduit auditif, de telle sorte que notre attention fut vivement appelée de ce côté. L'examen du conduit auditif, de la membrane et de la caisse du tympan nous montra que ces organes n'étaient nullement altérés. Du côté du pharynx, à la vue comme au toucher, on put reconnaître une tuméfaction légère, rougeâtre, douloureuse, sans aucune fluctuation apparente. Le cathétérisme était impossible et annonçait une oblitération de ce canal. Le doigt porté par la bouche, au niveau du côté interne de l'articulation du maxillaire, un peu en arrière des piliers du voile du palais, découvrait une tension œdémateuse. Les mouvements de la mâchoire n'étaient cependant pas trop gênés. On reconnut au toucher que la partie cartilagineuse de la trompe, serrée et obstruée, était le centre d'une tumeur dont le vrai caractère vague faisait craindre soit une tumeur maligne, soit une inflammation chronique développée autour d'une collection purulente.

L'événement justifia cette opinion ; un jour, la membrane du tympan s'étant rompue, pendant un léger effort, il s'écoula par l'oreille une grande quantité de pus, et la malade fut aussitôt soulagée.

4° Affections ulcéreuses.

On observe assez fréquemment, au pourtour de l'orifice de la trompe, des érosions limitées, plates et légèrement papuleuses, ou même des ulcérations de la période secondaire de la syphilis, qui passent inaperçues à l'examen ordinaire de la gorge, et que, pour cette raison, M. Ch. Fournier désigne sous le nom d'*ulcères larvés*.

Ces lésions peuvent donner lieu à des bourdonnements continus, à des sifflements, à des douleurs plus ou moins vives et à de la surdité; c'est même là la cause la plus fréquente de la surdité qu'on observe si souvent chez les syphilitiques. Parfois aussi elles se traduisent par tous les signes de l'obstruction de la trompe.

Il n'est pas toujours facile de découvrir ces lésions; cependant on peut y arriver, même sans le secours du rhinoscope, et par l'examen seul de la gorge, en relevant fortement le voile du palais.

Ces accidents cèdent facilement au traitement antisyphilitique.

Avant de terminer ce qui a trait aux affections de l'oreille moyenne, nous donnons ici la description d'une maladie, qui peut avoir pour siége soit l'oreille moyenne, soit l'oreille interne, et dont l'importance mérite un article spécial. Nous voulons parler des tubercules du rocher.

ARTICLE VIII.

AFFECTION TUBERCULEUSE DU ROCHER.

Nélaton, le premier, dans sa thèse inaugurale (1836) a appelé l'attention des chirurgiens sur les tubercules du rocher. Depuis, un grand nombre d'auteurs ont rapporté des observations qui ne laissent aucun doute sur l'existence de cette affection. La plupart de ces observations se trouvent rassemblées dans la thèse de M. Champsaur (1862).

Cette affection, qui passe souvent inaperçue, est fréquente, surtout chez les hommes et à l'âge adulte. Rarement primitive, elle reconnaît le plus souvent pour cause la scrofule et la tuberculisation générale.

Les lésions qu'on observe dans le rocher coïncident le plus souvent avec des lésions analogues dans d'autres parties du squelette ou dans des parties molles. Quelques malades, cependant, succombent à l'affection tuberculeuse du rocher sans présenter aucune trace de tubercule dans aucune autre partie du corps.

La matière tuberculeuse crue ou ramollie, dans le rocher comme dans les autres os, est enkystée ou plus rarement à l'état d'infiltration. A l'état de crudité, elle forme une masse consistante, d'un volume qui varie entre celui d'un pois et celui d'une noix, d'une coloration gris jaunâtre, et dans laquelle le microscope révèle la présence de vésicules graisseuses, de cristaux de cholestérine et de globules présentant de petites granulations élémentaires sans noyaux. Les tubercules sont complétement enveloppés par une membrane, de consistance variable et peu adhérente à l'os et à la matière qu'elle contient. La cavité osseuse qui renferme le tubercule est irrégulière, anfractueuse, lisse, ne présente aucune altération et occupe une situation différente suivant les cas. Quelquefois le rocher tout entier est converti en une immense caverne.

Le tubercule, en se ramollissant, détermine en plusieurs endroits des perforations, envahit les organes contenus dans le rocher, c'est-à-dire l'oreille interne, l'oreille moyenne et la portion osseuse du conduit auditif. Quelquefois il se fait jour directement par l'apophyse mastoïde. Le plus fréquemment il arrive dans la caisse du tympan sous la forme d'une matière jaunâtre, sanieuse, grumeleuse et fétide qui perfore la membrane du tympan et s'écoule par le conduit auditif ou, plus rarement, par la trompe d'Eustache. Il détermine ainsi une otite chronique et amène la destruction de toutes les parties contenues dans l'oreille moyenne et dans l'oreille interne et même la rupture de la carotide interne dans le canal carotidien. Les nerfs facial et auditif sont ordinairement intacts. Enfin, il peut s'étendre du côté de la cavité crânienne et déterminer des phlébites des sinus crâniens.

Dans la plupart des cas, les méninges et le cerveau sont altérés. La dure-mère est noirâtre du côté du rocher, jaunâtre et purulente du côté du cerveau. On trouve parfois toutes les traces d'une méningite et un épanchement de pus dans la cavité de l'arachnoïde. Le cerveau lui-même présente diverses altérations; on y trouve un développement veineux considérable; d'autres fois il est ramolli; dans quelques cas, il est le siége d'un abcès plus ou moins étendu, mais qui ne communique pas avec l'os malade.

L'affection débute par une céphalalgie plus ou moins vive, localisée du côté de l'os malade, s'accompagnant de bourdonnements d'oreille et quelquefois d'une légère surdité, paraissant et disparaissant tour à tour pendant plusieurs mois ou même plusieurs années, et finissant par devenir complète. Puis survient par l'oreille ou par la bouche un écoulement continuel de liquide purulent, blanc, crêmeux, inodore; plus tard cet écoulement augmente et devient fétide, on y trouve des parcelles osseuses et des fragments de matière tuberculeuse. La fièvre apparaît alors avec son cortége de symptômes habituels.

Quelquefois les régions temporale et mastoïdienne s'enflamment, se gonflent et s'ulcèrent; le tissu osseux lui-même est hypertrophié et des abcès se forment dans le voisinage. Rarement on observe la paralysie de la face. Si le pus s'épanche dans le crâne, on observe des symptômes de compression cérébrale; si les méninges sont enflammées, on constate les signes de la méningite.

Le diagnostic des tubercules du rocher est souvent difficile, et ce n'est qu'en recherchant avec une grande attention les symptômes que nous venons d'énumérer qu'on peut arriver à reconnaître cette affection. Toutefois la présence de tubercules dans d'autres parties du corps, surtout dans les poumons, coïncidant avec un écoulement purulent, peu abondant, blanc jaunâtre, inodore, qui se fait par le conduit auditif, pourront mettre sur la voie du diagnostic.

C'est avec la carie du rocher que cette affection présente le plus d'analogies; mais la nature même de l'écoulement, qui est inodore, sa couleur blanc jaunâtre, permettent de le distinguer de l'écoulement auquel donne lieu la carie qui est généralement verdâtre et fétide. Quand la membrane du tympan est perforée, l'introduction d'un stylet par cette perforation permet de constater que les parois osseuses sont lisses et polies et ne présentent pas la friabilité qu'elles offrent dans la carie.

Lorsque les cellules mastoïdiennes sont remplies par la matière tuberculeuse, on peut, suivant Ménière, le reconnaître en insufflant de l'air de la caisse; on s'aperçoit que le bruit produit par cet air ne dépasse pas cette cavité et qu'il y a absence de vibrations dans les parois environnantes.

Lorsqu'il existe un abcès dans le cerveau ne communiquant pas avec le rocher, on ne constate aucun signe qui puisse faire soupçonner la présence de cet abcès.

Cette affection présente une marche très-lente.

Le pronostic est de la plus haute gravité ; en effet, la maladie ne tarde pas à se compliquer d'accidents très-graves tels que la méningite, l'encéphalite ou la phlébite des sinus crâniens ou l'infection purulente, et jusqu'ici tous les cas observés se sont terminés par la mort.

Le traitement consiste à combattre les accidents inflammatoires par les moyens appropriés tels que révulsifs, antiphlogistiques, etc., et à ouvrir de bonne heure les abcès qui se forment à la région mastoïdienne ou ailleurs.

Si les tubercules se sont développés assez près de l'apophyse mastoïde, on peut chercher à agir sur eux directement par les caustiques ; mais nous avons obtenu de meilleurs résultats en évacuant la matière tuberculeuse et, suivant le conseil de Tassel, en trépanant l'apophyse mastoïde dans le but de modifier les tissus par des injections iodées ou alcoolisées.

ARTICLE IX

AFFECTIONS DE L'OREILLE INTERNE.

Nous décrirons uniquement, sous le titre de *maladies de l'oreille interne*, celles du labyrinthe, contrairement aux auteurs qui, sous ce nom, comprennent aussi celles de l'oreille moyenne. Cette division, conforme aux données de l'anatomie normale, est également justifiée par les progrès de l'anatomie pathologique. Toutefois, on ne possède encore que des notions très-incomplètes sur les maladies de l'oreille interne.

Nous parlerons des *affections traumatiques*, des *affections inflammatoires*, et nous dirons quelques mots d'autres maladies plus rares telles que l'*ostéite*, la *nécrose*, les *exostoses*; l'*épaississement* ou l'*atrophie* des parties membraneuses.

I. — Affections traumatiques.

Le labyrinthe sous l'influence du traumatisme peut être le siége de lésions diverses : ces lésions succèdent tantôt à un grand bruit ou à un son très-aigu, produit près de l'oreille, soit par une détonation, soit par le sifflet d'une machine à vapeur, tantôt à un coup violent porté sur l'oreille ou à l'action d'un corps contondant brusquement appliqué contre elle. Quelquefois on ne constate aucune lésion appréciable et cependant on observe des symptômes qui attestent une altération du

nerf acoustique. Les bruits intenses compriment brusquement l'air du conduit auditif externe, et la masse d'air ainsi comprimée refoule ou perfore même la membrane du tympan, enfonce la chaîne des osselets, fait pénétrer quelquefois la base de l'étrier dans la fenêtre ovale et ébranle fortement le labyrinthe. Les causes directes, telles que les coups, les chocs contre l'oreille, donnent lieu à des désordres plus graves, depuis un simple épanchement sanguin intra-labyrinthique jusqu'à la fracture du rocher et de la base du crâne (voy. *Affections traumatiques de la tête*, t. III, p. 433).

Les symptômes sont variables : dès le début, on observe une surdité généralement complète. Cependant, dans certains cas, cette surdité n'est que partielle et n'a lieu que pour certains tons, soit pour les tons graves, soit pour les tons élevés. Un peu plus tard apparaissent d'autres signes que nous ferons connaître en parlant de l'otite interne. Le conduit auditif externe et l'oreille moyenne demeurent généralement intacts; quant à la membrane du tympan, lorsqu'elle a été perforée, la cicatrisation ne tarde pas à se faire.

Le pronostic est assez grave : l'ouïe, en effet, est souvent perdue pour toujours ou tout au moins compromise pour longtemps. En outre, l'inflammation consécutive du labyrinthe peut se communiquer aux méninges.

Le traitement consiste surtout à prévenir cette inflammation par les moyens appropriés.

II. — **Affections inflammatoires (Otite interne).**

Sous ce nom, quelques auteurs ont confondu l'affection qu'on appelle *maladie de Menière* et une autre forme d'otite décrite pour la première fois par Voltolini, désignée sous le nom d'*otite labyrinthique*. Nous allons décrire chacune de ces affections.

Maladie de Menière.

Paul Menière, le premier, a fait connaître cette maladie sous le titre de *lésions de l'oreille interne donnant lieu à des symptômes de congestion cérébrale apoplectiforme* (Gazette médicale, 1861).

Cette affection apparaît quelquefois spontanément, sans cause appréciable, ou dans le cours d'une maladie grave, telle que l'érysipèle, les fièvres éruptives, la fièvre typhoïde, l'état puerpéral, etc. D'autres fois elle survient à la suite d'une insolation ou d'un traumatisme plus ou moins violent. Knapp l'a signalée dans le cours d'un accouchement difficile. Assez souvent on la voit succéder à une otite moyenne; dans quelques cas, enfin, elle se rattache à une diathèse syphilitique.

Elle a été localisée par P. Menière dans l'oreille interne. Dans la première autopsie qu'il put faire, il trouva une exsudation hémorrhagique dans les canaux demi-circulaires, quelque peu étendue au vestibule, nullement au limaçon. Dans d'autres cas où le rocher avait été fracturé par une violence extérieure, il trouva les deux labyrinthes fracturés, leurs cavités remplies de sang coagulé, mélangé à du pus, les parties membraneuses ramollies d'un côté, détruites de l'autre; dans un cas, non-seulement les canaux demi-circulaires, mais la caisse du tympan elle-même était remplie de sang; enfin, chez quelques malades, ces lésions coïncidaient avec les traces d'une méningite basilaire.

Nous verrons, en parlant de la symptomatologie, que l'un des phénomènes constants de la maladie de Menière consiste dans des troubles de l'équilibre. Or, la physiologie nous a appris que ces troubles ont souvent leur point de départ dans l'oreille interne : voici, en effet, ce que Flourens a démontré dans une série d'expériences célèbres que nous avons déjà rappelées ailleurs : Si le canal demi-circulaire horizontal est divisé d'un seul ou des deux côtés à la fois, la tête et souvent aussi le corps de l'animal sont animés de mouvements rotatoires de droite à gauche ou de gauche à droite; si l'on intéresse un seul canal vertical dé chaque côté, l'animal tend à tomber en avant ou en arrière et porte constamment sa tête en haut et en bas; si l'on divise plusieurs canaux demi-circulaires, l'animal exécute des mouvements désordonnés et semble atteint de vertiges. Si les canaux demi-circulaires osseux sont seuls divisés, sans que les canaux membraneux le soient, on n'observe plus ces mouvements anormaux. Enfin la destruction seule des canaux demi-circulaires n'entraîne pas la perte de l'ouïe; la destruction seule des limaçons entraîne la perte de l'ouïe, mais sans déterminer aucun trouble de l'équilibre.

Dans l'état actuel de la science, il est encore impossible de savoir de quelle nature est la maladie de Menière. On peut seulement supposer qu'elle a pour origine une rapide exsudation séreuse ou sanguine se produisant dans le labyrinthe consécutivement à une congestion ou à une inflammation des membranes qui tapissent l'oreille interne.

La maladie de Menière débute brusquement, sans prodromes, souvent même dans l'état de santé le plus satisfaisant; l'individu qui en est atteint ressent tout à coup des étourdissements, des tintements d'oreille, des vertiges; il devient pâle, son visage se couvre d'une sueur froide; il est pris de nausées et de vomissements, perd connaissance et tombe sans mouvements; d'autres fois, sans perdre connaissance, il titube et ne peut ni marcher, ni se tenir debout; il lui semble que tous les objets tournent autour de lui; plus rarement enfin il tend à tourner lui-même toujours du même côté. Une seule

fois P. Menière a constaté une contracture spasmodique des muscles de la face, suivie d'une hémiplégie passagère; mais dans la plupart des cas on n'observe ni contractures, ni paralysies.

La durée de ces phénomènes varie de quelques minutes à plusieurs heures, parfois même à plusieurs jours ; puis ils disparaissent pour ne laisser après eux qu'une certaine tendance au vertige et une surdité rarement incomplète, quelquefois complète, avec des bourdonnements. Ces attaques se reproduisent à des intervalles variables et, chaque fois, après elles, la surdité devient plus complète, quand elle ne l'est pas dès la première attaque, et les bourdonnements deviennent plus intenses.

Cette affection n'entraîne pas seulement la perte de l'ouïe, elle peut être suivie de mort.

Pour la combattre, on a vainement eu recours aux antiphlogistiques, aux révulsifs et à l'électricité.

Otite labyrinthique.

Sous le nom d'*otite labyrinthique*, Voltolini a décrit récemment une forme particulière d'otite interne qu'on observe surtout chez les enfants. Suivant lui, cette otite serait primitive, idiopathique. Suivant d'autres auteurs, elle serait le plus souvent consécutive à une méningite.

Les lésions anatomiques que l'on a trouvées après la mort sont l'hypérémie des labyrinthes ou une infiltration séreuse, sanguinolente ou même purulente. Ces lésions sont d'ailleurs peu connues; bien des auteurs considèrent cette maladie comme une méningite, et particulièrement comme une inflammation des ventricules qui se propagerait aux cavités labyrinthiques.

Cette affection offre des symptômes assez semblables à ceux de la méningite des enfants. Au début, on observe de la céphalalgie parfois accompagnée de vomissements, de la fièvre, une agitation violente et du délire; les enfants qui en sont affectés ne peuvent rester un instant en repos et ne cessent de pousser des cris pendant les deux ou trois premiers jours, puis survient un coma qui persiste plusieurs jours ; la connaissance revient, mais les malades ne peuvent marcher sans perdre l'équilibre, ni se tenir debout sans avoir des vertiges ; en outre, ils sont atteints d'une surdité qui persiste indéfiniment.

On voit, d'après ce qui précède, que cette affection peut être facilement confondue soit avec la maladie de Menière, soit avec une méningite. L'âge des malades la différencie de la maladie de Menière qu'on observe ordinairement chez l'adulte ; quant à la méningite, elle s'en

distingue par la terminaison, qui est autrement funeste que celle de l'otite labyrinthique.

Toutefois son pronostic n'est pas sans gravité, puisqu'elle entraîne généralement une surdité incurable.

Le traitement consiste simplement dans l'emploi des révulsifs.

III. — Affections diverses.

Outre les inflammations dont nous venons de parler, l'oreille interne peut être le siége de lésions diverses, telles qu'*ostéite, nécrose, exostoses*, pour les parties osseuses, *épaississement, atrophie, dégénérescences calcaire ou autre*, pour les parties membraneuses, *tumeurs sarcomateuses, dégénérescence amyloïde* pour le nerf acoustique, etc. Toutes ces lésions se traduisent par des symptômes communs, l'otalgie, les bourdonnements et la surdité. Aussi est-il extrêmement difficile de les reconnaître pendant la vie, soit qu'elles naissent primitivement dans l'oreille interne ou qu'elles se développent consécutivement à des affections de l'oreille moyenne. Toutefois, on peut distinguer si la surdité dépend d'une affection de l'oreille moyenne ou d'une affection de l'oreille interne, en appliquant la montre sur les os du crâne; dans le premier cas, le malade perçoit encore des sons, ce qui n'a pas lieu pour les lésions de l'oreille interne. C'est aussi dans cette dernière qu'on localise le siége des surdités partielles, n'existant que pour certains tons.

ARTICLE X

DE L'ÉLECTRICITÉ.

Quelle que soit leur nature, les affections de l'oreille interne sont l'une gravité d'autant plus grande que le traitement est presque touours inefficace. L'électricité, dont plusieurs auteurs ont trop vanté es résultats en pareil cas, ne nous paraît pas avoir de sérieux avanages sur les autres modes de traitement. Cependant nous dirons, en uelques mots, les procédés auxquels on a recours, pour l'appliquer l'une manière générale au traitement de ces affections.

Ce sont les courants continus auxquels il convient de recourir; nais la situation profonde du nerf auditif empêche de les porter direcement sur lui, et, comme il importe de s'en rapprocher le plus posible, les trois points sur lesquels les excitateurs doivent être portés ont la membrane du tympan, le promontoire et la trompe d'Eustache.

L'anatomie démontre, en effet, que le nerf auditif après sa naissance lu bulbe en deux faisceaux, l'un antérieur, l'autre postérieur, se porte

dans le conduit auditif interne où il se divise en deux branches : une branche vestibulaire pour le vestibule, et une branche cochléenne pour le limaçon. La première donne trois rameaux qui pénètrent dans le labyrinthe osseux par les taches criblées et vont former les nerfs utriculaires, ampullaire supérieur, ampullaire externe, sacculaire et ampullaire postérieur.

Pour porter les excitateurs le plus près possible de ces points, Duchenne (de Boulogne) se contente de remplir d'eau le conduit auditif externe, et faisant pencher la tête du malade, de diriger un excitateur (voy. fig. 42) sur le liquide pendant que l'autre est appliqué dans le voisinage de l'oreille ou sur l'oreille du côté opposé. M. Bonnafont porte l'un des rhéophores, à travers la membrane du tympan sur le promontoire, et l'autre dans l'intérieur même de la trompe d'Eustache. L'aiguille dont il se sert pour conduire l'électricité sur le promontoire est isolée par une enveloppe de gomme élastique, ce qui permet de localiser l'effet du courant autour du promontoire. De même, le mandrin qui passe par la trompe d'Eustache est recouvert d'un fil de soie isolant.

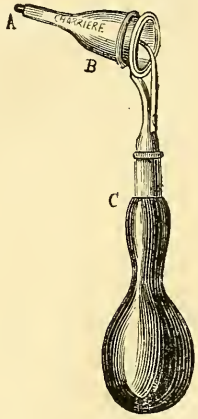

Fig. 42. — Excitateur de l'oreille.

A. Stylet métallique. — B. Gaîne d'ivoire pour protéger le conduit auditif (Duchenne, de Boulogne).

Le traitement par l'électricité a été appliqué par nombre d'auteurs, à toutes les cophoses. Pour nous, il n'est applicable qu'aux surdités dues à la parésie ou à la paralysie du nerf acoustique et, même dans ces cas, les résultats obtenus n'ont pas toujours été aussi favorables qu'on pourrait le croire.

ARTICLE XI

DE QUELQUES TROUBLES FONCTIONNELS COMMUNS A UN GRAND NOMBRE DE MALADIES DE L'OREILLE.

Avant de terminer ce qui a trait aux affections de l'appareil de l'ouïe, nous passerons en revue certains symptômes communs à la plupart de ces affections, particulièrement l'*otalgie*, les *bourdonnements*, les *vertiges* et la *surdité*. Nous terminerons par quelques mots sur la *surdimutité*.

Otalgie.

Les douleurs qu'on désigne sous ce nom se montrent en même temps que des névralgies dentaires ou faciales, chez certains malades. Chez d'autres, elles accompagnent les otites externe ou moyenne. Enfin, d'autres fois, elles sont symptomatiques d'une otite interne et quelques auteurs, qui pensent à tort que cette dernière ne donne lieu à aucune lésion anatomique, ont même voulu lui réserver spécialement le nom d'otalgie.

Quoi qu'il en soit, ces douleurs d'oreille varient suivant le siége de l'inflammation qui leur a donné naissance, et, pour ne parler que des maladies de l'oreille interne, nous ferons observer que l'otalgie, dans ces cas, apparaît généralement tout à coup, vive, lancinante, intermittente, s'irradiant dans les régions voisines, et qu'elle s'accompagne de larmoiement et presque toujours de bourdonnements et de surdité.

Le traitement consiste à combattre la maladie qui lui a donné naissance, mais il faut avoir soin d'y associer les calmants tels que l'opium à l'intérieur, les frictions locales laudanisées, des instillations émollientes dans le conduit auditif, des injections de vapeurs éthérées par la trompe d'Eustache. Si l'otalgie présente le caractère intermittent, il faut y ajouter le sulfate de quinine.

Bourdonnements d'oreille.

Les bourdonnements sont des bruits divers perçus, dans un grand nombre d'affections de l'oreille, par les malades, qui les comparent au bourdonnement d'une abeille, au roulement d'une voiture, au tintement d'une cloche, au sifflement du vent, au bruit de la mer, etc. Ces bruits sont spontanés ou provoqués, faux ou vrais (Itard). Les premiers sont de beaucoup les plus fréquents; tantôt ils surviennent sans cause appréciable, tantôt ils se manifestent indépendamment de toute lésion de l'appareil auditif, dans les états pathologiques accompagnés de troubles circulatoires, tels que la syncope, certaines affections du cœur, l'anémie, les anévrysmes, etc. Les seconds, au contraire, sont provoqués par un bruit extérieur qui a été perçu et qui persiste par le seul fait d'une lésion existant dans l'oreille interne, ou d'une simple irritation du nerf acoustique, à la manière d'une impression anormale et de longue durée.

Quoi qu'il en soit, c'est un symptôme commun à la plupart des affections de l'oreille et qui, au point de vue du diagnostic, n'a pas une très-grande valeur, puisqu'il n'emprunte pas de caractère particulier à la maladie qu'il accompagne.

Comme traitement, on ne connaît aucun moyen de combattre directement cette complication si pénible pour les malades. La distraction et l'exposition à des bruits extérieurs plus ou moins intenses, tels que la musique, le roulement des voitures, l'exercice à feu, peuvent seuls apporter quelque soulagement aux malades en atténuant ou même en faisant momentanément disparaître ces bourdonnements.

Vertiges.

Le vertige est un trouble dans le sens de l'équilibre.

Ce phénomène s'observe fréquemment dans les maladies de l'oreille. On lui donne alors le nom de vertige *ab aure læsa* pour le distinguer du vertige symptomatique des affections cérébrales, de celui qui se rattache aux lésions de l'estomac (vertige *a stomacho læso*), du vertige anémique et du vertige épileptique.

Le vertige *ab aure læsa* fut signalé pour la première fois par Flourens, en 1824, dans ses expériences sur les effets produits par la section des canaux demi-circulaires. Menière, en 1861, l'étudia le premier sur l'homme, particulièrement dans la maladie qui porte son nom. Vulpian et Signol, en 1862, communiquèrent à la Société de biologie le résultat de leurs expériences sur la production de ce vertige chez les animaux. Nous citerons enfin sur le même sujet une remarquable leçon clinique de Trousseau et les travaux plus récents de Goltz, Brunner, Swanzy, etc.

Les causes de ce vertige sont multiples, et nous avons vu qu'on l'observe aussi bien dans les maladies de l'oreille externe que dans celles de l'oreille moyenne et de l'oreille interne. La présence d'un corps étranger, d'un bouchon cérumineux dans le conduit auditif externe, une injection d'eau froide qui vient brusquement frapper la membrane du tympan, l'épaississement ou l'inflammation de cette membrane, les otites moyennes, les polypes de la caisse, en un mot toute cause traumatique ou inflammatoire qui vient augmenter la pression du liquide intra-labyrinthique, suffit pour le produire.

Le mode de production du vertige aural a été l'objet d'un grand nombre d'expériences qui toutes sont venues confirmer celles de Flourens et prouver qu'il avait pour point de départ une lésion des canaux demi-circulaires, soit une lésion traumatique (Flourens, Brown-Séquard, Vulpian, Signol, Goltz, etc.), soit une inflammation ou une congestion de la partie membraneuse de ces canaux (Menière).

Le vertige *ab aure læsa* n'a pas de caractère spécial; il peut revêtir toutes les formes de vertige connues, depuis la simple sensation de tournoiement, soit de l'individu lui-même, soit des objets environnants, jusqu'à la perte de l'équilibre, aux mouvements involontaires et à la chute.

Les accès sont provoqués ou spontanés. Ces derniers surviennent le plus fréquemment dans la station debout. Le début de l'accès est brusque, sa durée est très-variable.

Le vertige s'accompagne, chez quelques malades, de bourdonnements d'oreille, de surdité, de nausées ou même de vomissements, de pâleur de la face, de sueurs profuses et même de douleurs intenses dans le côté correspondant de la tête.

Le vertige *ab aure læsa* peut être facilement distingué du vertige symptomatique d'une affection cérébrale, du vertige *a stomacho læso*, du vertige anémique et du vertige épileptique.

Le vertige symptomatique d'une affection des centres nerveux est toujours accompagné de l'embarras de la parole et de la perte de la connaissance, ce qui n'a pas lieu pour le vertige aural. En outre, sa durée est généralement plus longue que pour ce dernier.

Le vertige *a stomacho læso* survient, soit à la suite d'une indigestion (vertige *a crapula*), soit par le fait d'une abstinence prolongée (*ab inedia*). Le vertige aural, au contraire, survient brusquement, sans cause appréciable et chez des gens dont l'estomac n'est nullement malade.

Le vertige anémique est accompagné d'une décoloration extrême de tous les tissus, des muqueuses labiale et oculaire, et se distingue d'ailleurs du vertige aural en ce qu'il survient chez des gens habituellement pâles et affaiblis.

Enfin le vertige épileptique est généralement précédé de phénomènes divers auxquels on a donné le nom d'*aura*. En outre, l'épileptique, avant d'avoir des vertiges, a eu longtemps de simples *absences*. Rien de semblable dans le vertige *ab aure læsa*.

Le pronostic et le traitement varient suivant l'affection à laquelle se rattache le vertige.

Surdité.

Pendant longtemps on a décrit sous le nom générique de *surdités* des affections produisant ce symptôme sans donner lieu à des lésions appréciables. Depuis lors, grâce aux progrès de l'anatomie pathologique, la plupart de ces surdités ont été décrites séparément dans les chapitres consacrés aux maladies de l'oreille externe, de l'oreille moyenne ou de l'oreille interne. Or, ce que nous avons dit plus haut de ces diverses affections, nous permettra de nous borner à décrire ici brièvement quelques surdités idiopathiques, primitives, improprement appelées nerveuses, parce qu'on suppose qu'elles dépendent d'une lésion des nerfs acoustiques, et d'insister surtout sur les *surdimutités*.

Nous distinguerons, en effet, la *surdité acquise* et la *surdité congénitale* ou *surdi-mutité*.

La surdité acquise est incomplète (dysécie) ou complète, unilatérale ou bilatérale. Elle apparaît sous l'influence des progrès de l'âge, de l'hérédité, des fatigues, des veilles, de la masturbation, des causes morales et des maladies qui épuisent l'organisme. Ce sont des surdités qui se rattachent aux affections cérébrales ou du nerf acoustique qui sont particulièrement désignées sous le nom de *surdités nerveuses*, et elles comprennent encore les surdités consécutives au travail de la dentition, aux convulsions chez les enfants, aux migraines répétées et même à l'administration de certains médicaments, le sulfate de quinine, la jusquiame, la belladone, etc.

D'une façon générale, le diagnostic de la surdité, l'appréciation de ses divers degrés, sont aujourd'hui facilités par l'emploi de moyens spéciaux tels que les *acoumètres*, la *montre* et le *diapason*.

Wolke et Itard ont imaginé chacun un instrument spécial auquel a été donné le nom d'*acoumètre*. Mais ces sortes d'instruments ont été reconnus peu utiles et on leur préfère de beaucoup aujourd'hui la montre ou le diapason (voy. fig. 43).

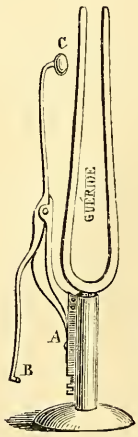

Fig. 43.— Diapason gradué, permettant d'apprécier le degré de surdité.

Pour apprécier le degré de surdité d'un malade à l'aide de la montre, il suffit de la tenir à une certaine distance de son oreille, puis de la rapprocher graduellement jusqu'à ce qu'il en perçoive le tic-tac uniforme et régulier. Mais, dans bien des cas, cela ne suffit pas, et certains malades ne l'entendent même pas lorsqu'elle est appliquée contre l'oreille elle-même ; il faut alors l'appliquer contre les os du crâne : pour peu que le nerf acoustique ait conservé sa sensibilité, les sons seront perçus avec la plus grande facilité. Enfin, si, par ce moyen, le malade ne perçoit aucun son, c'est une preuve que les nerfs eux-mêmes ont perdu toute sensibilité, et le pronostic est alors très-grave, car le mal est sans remède.

Plusieurs médecins auristes ajoutent à l'emploi de la montre celui de diapasons gradués, et M. Bonnafont, se basant sur ces moyens d'exploration, a établi la classification suivante parmi les surdités qu'il appelle idiopathiques :

1° Surdités entendant le tic-tac de la montre sur toutes les parties du crâne. Ces surdités sont parfaitement curables.

2° Surdités n'entendant le tic-tac que sur les apophyses mastoïde et zygomatique. Celles-ci sont encore curables, mais il restera toujours une certaine faiblesse de l'ouïe.

3° Surdités n'entendant nulle part la montre appliquée sur le crâne,

mais entendant, à 5 centimètres de l'oreille, le diapason correspondant à l'*ut* de la troisième octave.

4° Surdités n'entendant pas le diapason, à distance, mais l'entendant appliqué sur le crâne. Ces deux genres présentent peu de chances de curabilité.

5° Surdités n'entendant plus le diapason, mais percevant encore le son du diapason ordinaire.

6° Surdités n'entendant nullement le diapason appliqué sur le crâne. Ces deux dernières sont incurables.

Sans parler ici du traitement curatif approprié aux diverses affections de l'oreille qui entraînent la surdité, nous ferons observer qu'à titre de palliatif, l'emploi des *cornets acoustiques* peut rendre, dans certains cas, de notables services.

On désigne sous le nom de cornets acoustiques des instruments destinés à faciliter l'audition de la parole. Ces instruments se composent d'un tube de caoutchouc, mesurant environ 70 à 80 centimètres de long, terminé à l'une de ses extrémités par un pavillon, dans lequel parle l'interlocuteur et à l'extrémité opposée par un petit embout que le malade introduit dans son oreille.

De cette façon la conversation devient facile.

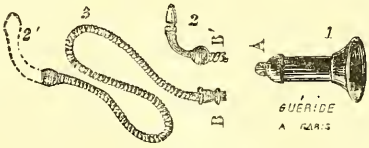

Fig. 44. — Cornet acoustique (G. Desarènes).

On peut à volonté adapter au pavillon I. les tubes B ou B'.

D'autres malades préfèrent un tube beaucoup plus court; on peut d'ailleurs remplir ces deux indications au moyen d'un instrument dont la figure est ci-contre (fig. 44). Il se compose d'un pavillon I, sur lequel se monte à volonté un long ou un petit tube.

M. C. Paul propose d'avoir recours à des cornets acoustiques bi-auriculaires. Il a obtenu de très-bons résultats par l'emploi de ce moyen.

Surdi-mutité.

Non-seulement la surdité congénitale, mais aussi celle qui survient dans les premières années de la vie, s'accompagnent toujours de mutité. C'est pourquoi nous les décrirons simultanément sous le titre de *surdi-mutité*.

Les causes de la surdi-mutité congénitale ont été jusqu'ici assez mal déterminées. On a tour à tour invoqué l'hérédité dont il ne faut pas s'exagérer la valeur, les mariages consanguins, des vices de conformation de l'oreille interne et de l'oreille moyenne, l'atrophie des

nerfs auditifs, leur paralysie ou une lésion congénitale du cerveau, etc. Quant à la surdi-mutité qui survient secondairement chez les enfants nouveau-nés, nous avons vu plus haut que l'une de ses causes les plus fréquentes était l'otite moyenne. Mais toute autre affection de l'oreille survenant chez le nouveau-né, pour peu qu'elle persiste, entraîne forcément avec elle la surdi-mutité. On ne saurait donc trop insister sur la nécessité pour le chirurgien d'apporter la plus grande attention dans le diagnostic et le traitement des affections de l'oreille pour prévenir la surdi-mutité chez les nouveau-nés.

On ne trouve pas toujours de lésions anatomo-pathologiques appréciables chez les sourds-muets et, sur ce point d'ailleurs, les recherches sont loin d'être complètes. Cependant, dans certains cas, on a constaté la perforation de la membrane tympanique, l'oblitération de la trompe, l'absence des membranes de la fenêtre ronde et de la fenêtre ovale, des lésions de la chaîne des osselets, des anomalies dans les canaux demi-circulaires, des lésions du nerf auditif, des lésions labyrinthiques, etc.

Quelques auteurs distinguent plusieurs catégories de sourds-muets, suivant le degré ou l'intensité de la surdité. Itard en reconnaît cinq classes : 1° ceux qui entendent la parole haute et lente; 2° ceux qui ne distinguent que les voyelles; 3° ceux qui ne perçoivent aucun son articulé et n'entendent que les cris; 4° ceux qui n'entendent pas la voix humaine et ne sont sensibles qu'à des bruits violents; 5° enfin, ceux qui n'entendent absolument rien.

Le traitement consiste dans une éducation spéciale qu'on doit faire suivre aux sourds-muets.

Il serait intéressant de passer en revue les remarquables études qui ont été faites à ce sujet, mais comme ces moyens ne sont nullement du ressort de la chirurgie, nous conseillons, toutes les fois que le chirurgien n'aura pas été à même de prévenir la surdité, de recourir aux moyens appropriés qu'on applique de nos jours à l'éducation des sourds-muets et qui sont décrits tout au long dans les traités spéciaux.

CHAPITRE VI.

AFFECTIONS DE L'APPAREIL DE LA VISION.

Historique. — Les maladies de l'appareil de la vision ont, à toutes les époques, fixé l'attention des chirurgiens. Déjà les Égyptiens et les Grecs en connaissaient quelques-unes, mais c'était à des prêtres qu'était confié le soin de les guérir.

Celse et Galien décrivent assez exactement certaines affections externes de l'œil, telles que le ptérygion, le symblépharon, la fistule lacrymale et même la cataracte. Ces descriptions, empreintes d'un véritable cachet scientifique, semblent, pour la plupart, avoir été empruntées à l'école d'Alexandrie.

Après eux, l'oculistique devient de nouveau l'objet d'un grossier empirisme. Les Romains, après Celse, n'ont rien laissé sur ce sujet; quelques-uns ont seulement attaché leur nom à des collyres et l'ont fait graver sur de petites pierres, qui portent en même temps le nom du collyre et celui de l'affection pour laquelle on doit l'employer. On a donné à ces petites pierres le nom de *cachets des oculistes.*

Les Arabes, particulièrement Rhazès et Abulcasis, se sont surtout occupés des affections des paupières et des voies lacrymales.

Au moyen âge, les connaissances rassemblées par Galien et ses successeurs tombent complétement dans l'oubli et sont remplacées par des pratiques superstitieuses. Toutefois, c'est à cette époque que le moine Bacon imagine les lunettes à verres convexes pour remédier à la presbytie.

Ce n'est qu'au commencement du XVIe siècle que paraissent quelques travaux dignes d'être cités; ceux entre autres de Crassus, d'Ambroise Paré, de Guillemeau, son élève, travaux bientôt laissés de côté pour faire place de nouveau à l'empirisme qui a régné pendant le XVIIe siècle.

Au XVIIIe siècle, quelques auteurs, pour la plupart français, se sont attachés à l'étude des maladies extérieures de l'œil. Parmi ces auteurs nous citerons : Maître-Jean, de Saint-Yves, Boerhaave, Sauvages, Guérin, Gendron, Anel, Janin, puis J. L. Petit, Pott, Louis, Lecat, Lafaye, etc. Ce fut vers la fin du dernier siècle (1773) que la fondation, à Vienne, d'une école spéciale d'ophthalmologie, due à l'initiative de Barth, imprima à cette branche de la chirurgie une notable impulsion. A la même époque, Scarpa, en Italie, décrit, dans un excellent ouvrage, toutes les maladies des yeux connues de son

temps, ainsi que les opérations qui leur sont applicables, et Saunders, en Angleterre, fonde une clinique spéciale pour ces maladies.

Au commencement de ce siècle, Beer successeur de Richter, fonde une nouvelle école d'ophthalmologie dans laquelle il professe une doctrine qui fut généralement acceptée en Allemagne et importée en France par Sichel, l'un de ses plus habiles défenseurs. Cette doctrine consiste à rattacher à une origine constitutionnelle la plupart des maladies inflammatoires de l'appareil oculaire. Un peu plus tard, Velpeau démontrait les exagérations de cette doctrine.

Quoi qu'il en soit, grâce aux travaux de ces diverses écoles, l'ophthalmologie fait de grands progrès ; mais on ne connaissait encore que les affections extérieures de l'œil et quelques lésions du cristallin. Quant aux maladies des parties profondes, elles étaient toutes confondues sous le nom d'*amauroses*.

La découverte de l'ophthalmoscope, due à Helmholtz, constitue une ère nouvelle pour l'oculistique. Dès lors, la possibilité d'examiner les membranes et les milieux de l'œil donne lieu à des recherches et à des travaux de la plus haute importance. Nous reviendrons plus loin sur cette précieuse découverte. Pour le moment, il suffit de citer les recherches de Donders sur les anomalies de la réfraction, d'Helmholtz et de Cramer sur les modifications subies par les milieux réfringents dans l'acte de l'accommodation, de Cusco sur l'anatomie pathologique, de de Graefe sur le strabisme et les paralysies oculaires, sur la cataracte, l'iridotomie et divers autres sujets de pathologie oculaire.

Ces immenses progrès, résultant de la découverte de l'ophthalmoscope, furent bientôt vulgarisés en Angleterre, puis en France et en Belgique, principalement par Giraud-Teulon, Sichel, Follin, Testelin, Warlomont, de telle sorte qu'aujourd'hui nous possédons un grand nombre d'ouvrages d'ophthalmologie qui permettent de donner sur cette partie de la science des notions assez précises. Il nous suffira de parler de ceux de Velpeau (1840), de Furnari (1841), de Sichel (1852), de Desmarres (1854), de Denonvilliers et Gosselin (1855), de Mackensie (1856), de Deval (1862), de Wharton-Jones (1862) de Fano (1866), Wecker (1867), Delgado (1868), Bouchut (1866), de Galezowski (1872), de Sœlberg Wells (1872), de Meyer (1872).

Nous avons consulté avec soin tous ces travaux, et nous remercions notre ami, M. le docteur Fieuzal, d'avoir bien voulu collaborer avec nous à quelques-unes de ces recherches.

ARTICLE PREMIER.

MOYENS D'EXPLORATION. — OPHTHALMOSCOPIE.

Certains auteurs décrivent habituellement les divers modes d'exploration du globe de l'œil et de ses annexes, en même temps que leurs affections, dans des paragraphes spéciaux. Contrairement à cet usage, nous suivrons l'ordre que nous avons adopté pour les autres régions et nous consacrerons ce premier article uniquement à l'étude des moyens d'exploration ou de l'*ophthalmoscopie.*

Nous passerons successivement en revue : 1° l'*ophthalmoscopie en général* ou l'exploration à l'œil nu des parties externes; 2° l'*ophthalmoscopie proprement dite* ou l'exploration du globe oculaire comprenant : A, l'exploration de la cornée, de la chambre antérieure et de l'iris au moyen de l'*éclairage latéral;* B, l'exploration du corps vitré, de la rétine, du nerf optique et de la choroïde, au moyen de l'*éclairage direct;* 3° enfin l'*exploration subjective de l'œil* ou l'étude des divers phénomènes communs à la plupart des affections oculaires.

1° Ophthalmoscopie en général ou exploration à l'œil nu.

L'ophthalmoscopie, considérée d'une manière générale, comprend l'ensemble des moyens d'investigation que possède l'art pour arriver à la connaissance des maladies oculo-palpébrales. Cet ensemble de moyens, pour être complet, doit être tour à tour objectif et subjectif.

L'exploration objective se fait à l'œil nu et pour ainsi dire à distance. Un malade se présente; le premier soin du chirurgien doit être d'examiner rapidement l'attitude, l'état du visage, l'expression de la physionomie, dans le but d'acquérir quelques notions premières qui mettent sur la voie du diagnostic ou qui tout au moins donnent des indications pour rechercher dans un sens plutôt que dans tel autre. C'est ainsi que de prime abord on peut distinguer un malade atteint d'amaurose d'un autre affecté de cataracte, en reconnaissant que celui-ci marche la tête penchée en avant, les yeux à demi fermés et faisant effort pour voir, tandis que celui-là, dès que l'amaurose est confirmée, marche la tête relevée, les yeux largement ouverts et ne convergeant vers aucun objet. Ce premier examen, à distance, sans le secours du toucher, permet encore de se rendre compte de l'état des paupières, et des voies lacrymales, de la direction des axes optiques, de la présence ou de l'absence de tumeurs ou de cicatrices.

Après ce premier examen le chirurgien se sert de la main, mais différemment, suivant qu'il s'agit d'un enfant ou d'un adulte.

S'il s'agit d'un enfant, il fait asseoir en face de lui un aide qui le tient solidement sur ses genoux, tandis que lui-même maintient, entre ses cuisses, la tête de cet enfant assez immobile pour écarter ou retourner à son gré les paupières et pour examiner l'état de la cornée ou des conjonctives palpébrale et bulbaire.

S'il s'agit d'un adulte, il le fait simplement asseoir en face de lui, sans le secours d'aucun aide.

L'examen des *sourcils* et des bords de l'*orbite* n'offre rien de particulier; ce sont des parties découvertes et qui, par conséquent, n'exigent l'emploi d'aucun procédé spécial.

L'examen des *paupières* permet d'apprécier leur position, leurs rapports, leurs mouvements, l'état de leur tissu, l'éversion ou le renversement en dedans de leur bord libre, la direction des cils, l'état de sécrétion des glandes de Meibomius, leur degré d'ouverture, leur contraction spasmodique, en un mot, toutes les affections dont elles peuvent devenir le siége et que nous étudierons plus loin.

Pour explorer la *conjonctive palpébrale* ou le *cul-de-sac conjonctival*, le chirurgien prend la peau du bord palpébral et non les cils entre le pouce et l'index de la main gauche, fait glisser légèrement la paupière supérieure au devant de l'inférieure, puis avec la phalange onguéale de l'index de la main droite, ou avec le dos d'un bistouri, il appuie légèrement sur la paupière supérieure, au niveau du bord supérieur du tarse, et en même temps il relève le bord inférieur avec l'index et le pouce de la main gauche; de cette façon la paupière se retourne très-facilement.

Pour faciliter l'examen du cul-de-sac conjonctival, on recommande au malade de regarder fortement en bas.

L'examen de la *conjonctive bulbaire* est facile; les vaisseaux nombreux qui la doublent ne deviennent bien apparents que dans l'inflammation. En dehors de cette rougeur inflammatoire, il existe quelquefois des ecchymoses.

Le tissu cellulaire situé entre la conjonctive et la sclérotique peut devenir le siége d'une accumulation de sérosité. D'autres fois, l'inflammation de la conjonctive s'accompagne d'une forme de chémosis d'une certaine gravité, puisqu'elle peut faire tomber la cornée en sphacèle par compression ou défaut de nutrition. Enfin il existe encore un œdème sous-conjonctival dont de récents travaux ont fait connaître le mode de production.

En examinant l'*angle interne* et la *caroncule lacrymale* on voit que celle-ci est assez souvent pourvue de poils pâles et fins, et qu'à ce niveau apparaissent des inflammations et même des excroissances fon-

gueuses. Le *repli semilunaire* se trouvant en dehors de la caroncule subit les mêmes modifications.

L'exploration des *points lacrymaux* mérite toute l'attention du chirurgien, qui doit s'assurer s'ils ne sont point déviés, rétrécis ou oblitérés. Il explorera de même le *lac lacrymal* et le *sac lacrymal*. Une tumeur lacrymale est, en général, facilement reconnaissable à la seule inspection; mais on est quelquefois obligé d'exercer avec la pulpe du doigt une pression sur cette région pour faire sourdre, par les points lacrymaux, des larmes, du mucus ou même du pus. C'est là le signe d'une dacryocystite, aiguë si la douleur est spontanée, exagérée par la pression, chronique si l'exploration est indolore.

La *glande lacrymale* n'est pas appréciable à l'état normal ; sa portion principale, située dans la fosse lacrymale de l'os frontal, se dérobe à l'examen; mais il est une autre portion, beaucoup plus en rapport avec la paupière supérieure, qui peut être examinée à travers la conjonctive quand on retourne la paupière. On peut voir alors avec un peu d'attention, à l'aide de la loupe, les orifices des conduits excréteurs qui, au nombre de douze environ, viennent s'ouvrir sur une seule ligne, longeant le bord supérieur du cartilage tarse, depuis l'angle externe jusqu'au tiers moyen de la paupière supérieure.

L'examen du *globe oculaire* doit porter sur sa position, sa direction, son volume, sa consistance. Pour procéder à cet examen le chirurgien doit être assis à côté du malade; il écarte les paupières pendant quelques secondes et fait exécuter des mouvements dans le but de faire varier l'incidence des rayons lumineux sur la cornée et de pouvoir ainsi se rendre compte des moindres altérations de cette membrane.

On doit toujours presser modérément sur le globe de l'œil, surtout dans les cas où l'on a affaire à un ulcère de la cornée, car une trop forte pression pourrait amener une perforation.

Pour examiner la *cornée*, le chirurgien relève la paupière supérieure avec le pouce qu'il maintient appliqué contre le rebord du sourcil, tenant ainsi cette paupière plissée et écartée de l'inférieure qu'il abaisse, au besoin, avec l'indicateur de l'autre main. De cette façon l'exploration de la cornée se fait avec facilité et sans douleur pour le malade.

Il est encore un bon moyen qui consiste à promener une bougie allumée devant l'œil; l'image qu'on observe alors est d'autant plus nette que la cornée est plus transparente. Si la courbure varie d'un œil à l'autre, la dimension de l'image dénote cette inégalité.

Il peut arriver, après avoir écarté les paupières, que sous l'influence d'une contraction spasmodique, la cornée se porte en haut de manière à être cachée en partie; il suffit d'attendre quelques secondes sans

cesser de regarder, et elle finit toujours par se présenter d'elle-même à l'exploration.

Cette membrane, à l'état normal, doit être parfaitement brillante, transparente, d'une courbure à peu près sphérique, sensible et lubréfiée par les larmes.

Sa transparence est souvent altérée par des cicatrices, des exsudats, des corps étrangers, des vaisseaux, des opacités blanchâtres produites par la prolifération de cellules graisseuses, dues à l'insénescence (arc sénile, gérontoxon).

La courbure de la cornée doit être soigneusement examinée. On sait qu'elle peut être considérée comme un segment de sphère, et qu'elle fait l'office d'un miroir convexe qui, grâce à l'iris situé derrière elle, comme un écran sombre, donne des objets placés au devant d'elle, une image droite, virtuelle, et d'autant plus petite que ceux-ci sont plus éloignés. Ainsi, en faisant exécuter des mouvements au globe de l'œil, on pourra se rendre compte de l'état de la cornée, et en comparant les images produites sur les deux cornées on peut juger de l'inégalité de courbure qu'elles présentent.

La cornée peut devenir le siége d'une complète insensibilité. Nous insisterons longuement sur ces faits lors de l'étude des kératites en général et des affections profondes du globe de l'œil.

La *sclérotique* peut être le siége de saillies staphylomateuses qui se forment de préférence au pourtour de l'attache de l'iris, quelquefois plus près de l'équateur de l'œil. Pour les observer, il faut faire tourner fortement le globe de l'œil en dedans. La sclérotique est quelquefois tellement mince qu'elle paraît bleuâtre.

L'exploration à la lumière naturelle permet encore de se rendre compte de l'état de la *chambre antérieure*, de l'*iris*, du *cristallin* et même du *corps vitré* ; mais ce serait un examen bien incomplet si l'on n'y adjoignait l'emploi de l'éclairage artificiel. Cependant il est bon d'explorer à la lumière naturelle la coloration et la contractilité de l'iris.

Le diamètre de la *pupille* varie dans différentes conditions normales qu'il est utile de connaître. Elle est notablement plus grande chez les enfants que chez les adultes et, chez ces derniers, son diamètre est en moyenne de 6 millimètres; son maximum atteint 7 à 8 millimètres, et son minimum descend à 2 millimètres. Ce diamètre se rétrécit dans la convergence des axes optiques et inversement.

La forme de la pupille est aussi d'une grande importance, elle doit être ronde; les inégalités qu'on y observe révèlent d'anciennes iritis.

Le mouvement de flottement de l'iris dans les changements de direction du globe oculaire indique toujours un ramollissement du corps vitré, souvent une luxation du cristallin.

On croyait autrefois que la coloration noire de la pupille était le résultat de l'absorption totale de la lumière par le pigment choroïdien, parce qu'on avait remarqué que chez les Albinos la pupille paraît éclairée. On sait aujourd'hui que cette différence tient, chez les Albinos, à la transparence des membranes, telles que la choroïde et l'iris qui sont ordinairement opaques, tandis que dans les yeux peu pigmentés elles laissent passer la lumière.

La coloration du cristallin varie aux divers âges; incolore et transparente chez les enfants, elle devient jaune verdâtre, un peu ambrée chez les vieillards; dans les conditions pathologiques, comme dans la cataracte elle paraît blanche; dans le glaucome elle paraît souvent verdâtre et elle est comme chatoyante dans les cas de tumeur encéphaloïde des parties profondes ou dans les décollements de la rétine. On peut voir derrière l'iris, dans certains cas, un dépôt de pigment sur la capsule antérieure du cristallin affectant la forme circulaire. C'est le résultat produit par les débris d'anciennes adhérences rompues, lorsqu'après une iritis la pupille se dilate.

On observe encore des stries blanchâtres au début de la cataracte, et le corps vitré lui-même laisse voir quelquefois dans le champ pupillaire des corpuscules flottants dans les mouvements du globe, mais il est incontestable que la lumière naturelle devient insuffisante pour asseoir un diagnostic précis.

2° Ophthalmoscopie proprement dite ou exploration de l'œil à la lumière artificielle.

Pour bien examiner le segment antérieur du globe oculaire et à plus forte raison le fond de l'œil, il faut avoir recours à la lumière artificielle, mais différemment suivant qu'on veut examiner les parties antérieures ou les parties profondes de l'œil. Dans le premier cas on emploie l'*éclairage latéral*, dans le second l'*éclairage direct*.

Exploration du segment antérieur. — Éclairage latéral.

Pour explorer à la lumière artificielle le segment antérieur de l'œil, cornée, humeur aqueuse, iris, cristallin et partie antérieure du corps vitré, on se sert d'une lentille biconvexe d'un pouce et demi, 0,041 millimètres ou deux pouces 0,054 millimètres de foyer, au moyen de laquelle on concentre sur le point observé la lumière d'une lampe placée à côté et un peu en avant de l'œil. On se place soi-même du côté opposé pour observer un point situé près du champ pupillaire et on s'approche de la lampe au contraire pour observer un point placé derrière l'iris.

Cette lentille concentre la lumière en un cône lumineux dont la base est à la lentille et la pointe vers la partie de l'œil qu'on veut examiner. On fait varier la distance de la lentille de façon à amener la pointe de ce cône tantôt sur la cornée dont on saisit ainsi les moindres altérations, tantôt sur le cristallin, tantôt plus en arrière vers le corps vitré, de manière à noyer, pour ainsi dire dans ce cône lumineux les parties qu'il traverse et à saisir ainsi les opacités les plus minimes qui, se trouvant placées en avant des parties éclairées, jouent le rôle d'un verre dépoli éclairé par derrière. L'angle sous lequel se rencontrent l'axe optique de l'œil et l'axe du cône lumineux doit être aussi grand que possible, mais il doit varier nécessairement suivant l'état de la pupille et aussi selon la partie que l'on veut examiner.

A l'aide d'une loupe ordinaire ou mieux de la loupe de Brucke, qui grossit de trois à huit fois et n'exige pas comme la loupe ordinaire qu'on se tienne aussi près de l'œil du malade, on peut facilement se rendre compte de l'existence des vaisseaux sur la cornée malade et suivre leur formation.

Cet éclairage permet encore de s'assurer s'il ne reste pas de corps étrangers soit sur la cornée, soit dans le cul-de-sac conjonctival supérieur et de se renseigner sur la consistance du cristallin, comme nous l'établirons quand nous ferons le diagnostic différentiel des diverses espèces de cataracte.

Exploration des parties profondes. — Éclairage direct.

L'exploration de l'intérieur du globe de l'œil par l'éclairage direct, c'est-à-dire par la projection de la lumière artificielle dans le fond de l'œil, est une découverte de date récente dont l'importance est considérable, comme nous le verrons par les résultats obtenus.

Historique. — La cause du miroitement de certains yeux pourvus d'un tapétum, avait depuis longtemps préoccupé l'esprit des observateurs. Mery et de la Hire au commencement du XVIIIe siècle en cherchèrent les premiers l'explication dans les lois de la réfraction. On peut voir dans l'historique de Follin, (*Traité de l'exploration de l'œil,*) toutes les phasés par lesquelles a passé l'explication de ce phénomène et la série des tentatives faites par Carron du Villards, dès 1838, par Cumming et Brucke en 1847 et par d'autres pour éclairer le fond de l'œil. Ces tentatives plus ou moins avortées seraient restées à l'état de simples expériences sans la merveilleuse découverte de Helmholtz qui, en 1851, profitant de toutes les recherches de ses devanciers et de ses contemporains, donna du phénomène une explication aussi simple que naturelle. Il trouva la raison pour laquelle

Brucke et quelques autres avaient réussi à voir à peu près distinctement le fond de l'œil et il précisa les conditions dans lesquelles il fallait se placer pour reproduire le phénomène, en même temps qu'il donna les moyens de faciliter cette expérience.

Dès lors la découverte de l'ophthalmoscopie était faite. Il ne restait plus qu'à chercher les instruments les plus avantageux pour réaliser les meilleures conditions d'examen.

Avant de passer en revue ces instruments, nous rappellerons en quelques mots les notions de physique qu'il est indispensable de connaître pour arriver à une bonne application.

Notions générales. — Ces notions se rattachent surtout à la théorie des miroirs et aux propriétés des lentilles.

Le globe de l'œil est un instrument d'optique composé de milieux translucides, dont l'indice de réfraction est variable. Ces milieux sont circonscrits par des membranes opaques; ils peuvent être considérés comme formant ensemble une lentille unique, convexe, d'un foyer déterminé, ou plus simplement encore, comme une seule surface convexe (*œil réduit de Listing*).

La lumière qui pénètre dans l'œil traverse successivement la cornée, l'orifice pupillaire, dont les dimensions s'approprient à l'intensité des rayons lumineux, puis l'humeur aqueuse, le cristallin et l'humeur vitrée qui la réfractent. Elle arrive ainsi jusqu'à la rétine qui est au foyer même du système dioptrique où se fait la représentation de la source lumineuse, quand l'œil est normalement conformé. La rétine elle-même est une membrane diaphane, aussi insensible à l'état normal qu'une glace sans tain, aussi bien polie et aussi réfléchissante. Arrivée là cette lumière se divise en deux parties, dont l'une est absorbée par la couche de pigment choroïdien, et dont l'autre est réémise suivant les lois physiques, c'est-à-dire qu'elle retourne, en suivant le chemin parcouru, faire foyer au point d'émergence, de telle sorte que le point lumineux qui éclaire le fond de l'œil forme avec ce fond même un foyer conjugué.

C'est ainsi que s'explique ce phénomène physique de la vision droite des objets dont la philosophie a voulu chercher la raison dans un travail d'éducation et de correction du sens de la vue par le sens du toucher qui consisterait à redresser les objets que la conformation physique de notre œil nous fait voir renversés. L'œil, en effet, est comparable à une chambre obscure, fermée en avant par un système de lentilles et dans laquelle l'image des objets extérieurs va se peindre sur la rétine après avoir subi la réfraction que les milieux dioptriques font subir aux rayons lumineux émanés de ces objets. La membrane réfléchissante qui tapisse la couche choroïdo-scléroticale forme un véritable miroir concave, sur lequel les objets

extérieurs vont faire impression. Or, on sait que les miroirs concaves donnent des objets lumineux placés au devant d'eux une image renversée plus petite que l'objet; il se forme donc sur la rétine une image renversée des objets, mais en même temps, car la vitesse de la lumière est instantanée, les rayons qui ne sont pas absorbés par le pigment choroïdien suivent un chemin inverse à celui des rayons immergents et retournent à l'objet lui-même. Par suite de ce retour des rayons lumineux à l'objet, il devient évident que l'objet qui fait une image renversée dans le fond de l'œil n'est pas pour cela vu renversé par le cerveau; en effet, celui-ci saisi de l'impression transmise par le nerf optique, transporte à l'extérieur, c'est-à-dire à l'objet lui-même, l'impression faite sur la rétine; or, en suivant la direction des rayons lumineux partis du fond de l'œil pour retourner à l'objet, le redressement se fait fatalement d'après les lois de l'optique, et on peut dire que l'image étant un effet étroitement lié à sa cause productrice, l'objet, le sensorium ne voit pas l'image mais l'objet. L'explication de la vision droite se fait ainsi naturellement.

Ophthalmoscopes. — Sous ce nom on désigne différents instruments qui ont pour base un miroir, des lentilles et des prismes destinés à permettre à l'observateur de recueillir l'image. Ces miroirs sont pleins, concaves ou convexes et percés d'un trou à leur centre qui permet à l'observateur de placer son œil derrière. Ils servent à projeter les rayons de la lumière d'une lampe, convenablement disposée, sur les parties de l'œil que l'on veut examiner.

Notre but n'est pas de faire l'historique des innombrables instruments destinés à cet usage. Nous nous bornerons à décrire les plus utiles. Mais auparavant nous parlerons des différents procédés d'éclairage.

Procédés d'éclairage. — Il y a deux manières d'éclairer l'œil : suivant qu'on se sert d'images lumineuses ou de cercles de diffusion. Dans le premier cas, c'est l'image même du foyer lumineux qu'on projette sur le fond de l'œil. Dans le second, ce même fond se trouve éclairé après que les rayons lumineux ont subi un entrecroisement en avant de ce fond plus ou moins loin du miroir de l'œil de l'observé et aussi suivant la distance de la lampe et du foyer du miroir employé.

Le procédé d'éclairage par projection d'images lumineuses, peu usité, n'est employé que pour voir l'image droite, d'où le nom de *procédé à l'image droite.*

Le second procédé, au contraire, est journellement employé; il permet d'éclairer à la fois une plus grande étendue du fond de l'œil, qui renvoie alors dans toutes les directions la lumière projetée, de manière à produire dans l'air l'image renversée de ce propre fond, d'où le nom de procédé à l'*image renversée.*

Procédé à l'image droite. — Pour voir le fond de l'œil à l'image droite, l'observateur muni d'un miroir réflecteur percé d'un trou, doit se placer à un ou deux pouces de l'œil de l'observé. Il regarde le fond de l'œil à travers le cristallin comme à travers une loupe et, suivant l'état de réfraction et d'accommodation de son propre œil et de l'œil observé, il verra plus ou moins nettement les détails du fond de ce dernier.

Nous verrons plus loin que l'œil peut avoir son foyer soit sur la rétine même (œil emmétrope), soit en arrière de la rétine (œil hypermétrope), soit en avant (œil myope).

Les conditions d'examen varient suivant ces différents états. Il faut, avant tout, que l'observateur connaisse sa propre réfraction et puisse se rendre maître de son accommodation.

Il en résulte que cet examen présente des difficultés telles qu'il est très-peu employé aujourd'hui. Cependant il est des cas où, comme nous le verrons plus loin, cet examen devient indispensable.

Procédé à l'image renversée. — Pour voir le fond de l'œil à l'image renversée, l'observateur se place en face du malade à une distance à peu près égale à celle de sa vision distincte; il tient de la main droite un miroir réflecteur qu'il s'applique sur le rebord orbitaire au devant de l'œil; il projette, à l'aide de ce miroir, la lumière dans l'œil de l'observé, tandis que de la main gauche, légèrement appuyée sur le front du malade, il tient entre le pouce et l'index une lentille biconvexe d'un foyer de deux pouces un quart. Cette lentille étant elle-même tenue verticalement sur le trajet des rayons émergents, leur imprime une convergence telle qu'ils vont se réunir entre elle et l'œil de l'observateur dans lequel elle reporte l'image réelle et renversée du fond de l'œil observé. C'est donc en deçà de la lentille que l'on doit chercher l'image réelle aérienne, réduite de volume et par conséquent à contours nets; il n'est donc pas nécessaire ici, comme dans le procédé à l'image droite, de tenir compte de sa propre accommodation.

Ce procédé d'examen par l'image renversée, consiste donc à interposer une lentille biconvexe, qui, en réalité, ne *renverse* pas l'image mais la *rapproche* seulement, en changeant la direction des rayons émergents, suivant qu'il s'agit d'un œil emmétrope, d'un œil hypermétrope ou d'un œil myope.

Le siége et les dimensions de cette image varient d'ailleurs suivant la direction des rayons qui reviennent du fond de l'œil.

L'éclat de l'image ophthalmoscopique dépend de l'intensité de l'éclairage, de la dimension de la pupille, de la pigmentation et enfin du degré de transparence des milieux dioptriques.

Le procédé d'examen à l'image renversée donne un champ très-

étendu et comme il est relativement d'une exécution facile, on ne doit pas s'étonner que ce soit le procédé le plus en usage. Cependant, il est loin de suffire, car il ne donne que d'une manière bien incomplète la notion du relief. Le mouvement parallactique imprimé à la lentille et dont l'exécution n'est pas toujours facile, est d'un grand intérêt; il fait reconnaître la profondeur d'une excavation, mais il est loin de donner sur l'état physique des milieux réfringents les renseignements précis que nous offre le procédé d'examen par l'image droite. Avec celui-ci on peut préciser la nature des exsudations et les rapports qui existent entre elles et les vaisseaux rétiniens, ce qui est impossible avec le procédé de l'image renversée ou redressée par un verre dispersif.

Règles générales pour l'examen des yeux avec l'ophthalmoscope. — Pour procéder à l'examen du fond de l'œil, l'observateur place une lampe à côté du malade à la hauteur de son œil et de l'œil de ce dernier et se sert d'un miroir percé d'un trou central.

Le point essentiel dans l'éclairage ophthalmoscopique est de faire pénétrer la lumière, dans l'œil observé, suivant la direction de l'axe visuel de l'observateur, car, c'est à cette condition seule que la lumière peut sortir de l'œil dans la même direction. Or, tous les réflecteurs, pourvu qu'ils remplissent ces conditions, sont également utiles, qu'ils soient plans, comme l'ophthalmoscope d'Helmholtz, ou concaves comme celui de Follin et la plupart de ceux qui sont actuellement en usage, ou même convexes comme celui de Jehender. Mais, d'une façon générale, on peut dire que les plus simples sont les meilleurs.

On peut diviser les ophthalmoscopes en deux grandes classes, suivant qu'ils sont *monoculaires* ou *binoculaires*.

Ophthalmoscopes monoculaires. — Ils sont *mobiles* ou *fixes*.

Ophthalmoscopes mobiles. — Nous citerons seulement ceux d'Helmholtz et de Coccius.

L'*ophthalmoscope d'Helmholtz* se compose d'un petit tube coupé obliquement à l'une de ses extrémités et et muni d'un réflecteur composé de trois plaques de verre poli superposées. Cet instrument, pourvu d'un manche, est tenu devant l'œil du malade de façon que la lumière d'une lampe, réfléchie par les plaques de verre, soit portée dans l'œil du malade et éclaire la rétine et la choroïde. L'éclairage ainsi obtenu étant insuffisant, cet instrument est aujourd'hui complétement abandonné.

L'*Ophthalmoscope de Coccius* (fig. 45) se compose d'un miroir plan A associé à une lentille biconvexe C qui se fixe sur le miroir à l'aide d'une genouillère permettant de faire varier l'inclinaison de cette lentille sur le miroir ou de l'enlever si on ne veut obtenir qu'un éclairage faible. L'éclairage, donné par le miroir plan, ne fatigue nullement l'observé

et permet de reconnaître les opacités les plus délicates des milieux réfringents, qui seraient noyées dans un éclairage intense produit par les miroirs concaves. Le miroir concave se prête mieux à l'examen à l'image renversée, mais on peut arriver, avec le miroir de Coccius, à éclairer suffisamment le fond de l'œil. Cet ophthalmoscope offre l'avantage de pouvoir, avec un seul instrument, faire les deux examens à l'image droite et à l'image renversée. En outre, il donne à volonté un faible ou un fort éclairage ; c'est pour ces raisons que nous lui donnons la préférence.

Il ne faut pas oublier, quand on procède à l'examen à l'image droite, de placer, dans la monture qui se trouve derrière la plaque du miroir ; un verre correcteur nécessité par l'état de réfraction de l'observateur et de l'observé.

Pour faire usage de l'ophthalmoscope de Coccius, on place la lampe à une distance de l'observateur égale ou double de la longueur focale de la lentille convexe, dix pouces par conséquent ; celle-ci étant tournée du côté de la flamme, le miroir est placé obliquement par rapport à la lentille et à l'œil de l'observé.



Fig. 45. — Ophthalmoscope de Coccius.

A. Miroir plan. — B. Verre correcteur. — C. Verre convexe ou collecteur qui fait converger les rayons de la lampe sur le miroir plan.

Dans ces conditions, si le miroir est bien ajusté, la projection de la lumière doit être un disque brillant parfaitement arrondi au centre duquel s'observe un point sombre qui correspond à l'ouverture du miroir, et c'est ce point sombre qu'on dirige dans la pupille de l'œil qu'on veut examiner. Il est bon de maintenir le miroir contre le rebord orbitaire et de s'exercer à regarder par le trou central dans les diverses inclinaisons qu'on imprime au miroir pour diriger le disque éclairant dans la région équatoriale de l'œil observé.

Lorsqu'on veut rendre une lésion du fond de l'œil visible à un certain nombre de personnes, ou que l'on veut dessiner les diverses particularités physiologiques ou pathologiques du fond de l'œil, l'ophthalmoscope mobile devient insuffisant et doit être remplacé par des instruments qui restent fixés sur une table et qui permettent un plus grand éclairage. Ces instruments ont reçu le nom d'ophthalmoscopes fixes.

Ophthalmoscopes fixes. — Il en existe un grand nombre, nous nous contenterons de citer ceux de Follin, de Galezowski et de Cusco.

L'*Ophthalmoscope fixe de Follin* (fig. 46), se compose d'un corps formé de deux tubes de cuivre A qui se meuvent l'un sur l'autre, à l'aide d'une crémaillère *f* et d'un piton à engrenage *c;* à l'une des extrémités de ce corps est placé un miroir concave *a* de 25 centimètres de foyer, étamé, excepté à son centre, et mobile autour d'un de ses diamètres, de manière à pouvoir varier ses inclinaisons; à

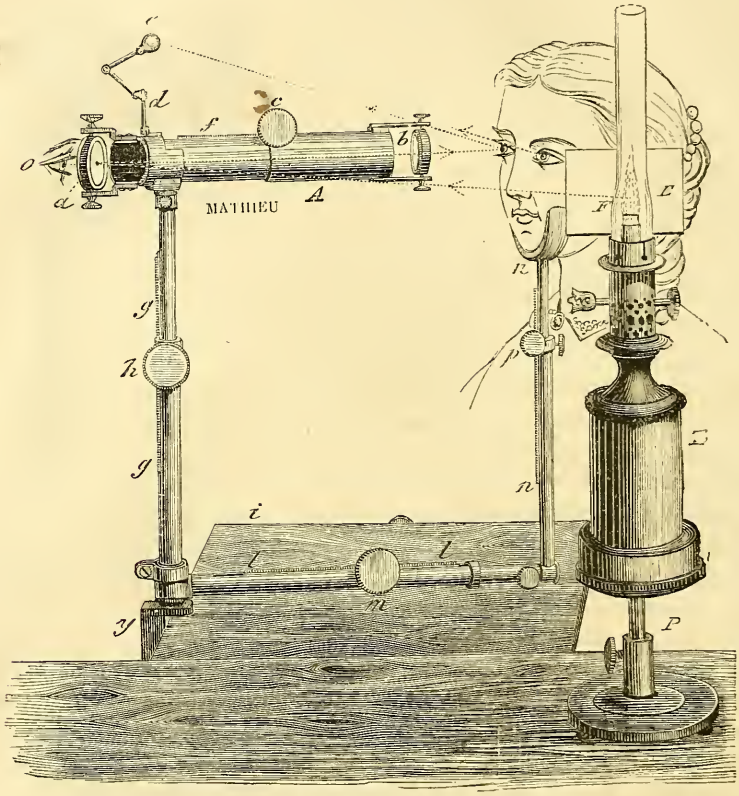

Fig. 46. — Ophthalmoscope fixe de Follin.

l'autre extrémité de ce corps est placée une lentille biconvexe *b*. Par suite du mouvement des deux tubes, le miroir et la lentille peuvent être éloignés ou rapprochés l'un de l'autre. Le corps de l'instrument, garni de diaphragmes à son intérieur, peut tourner sur son axe, ce qui permet d'aller chercher la lumière dans toutes les directions. Ce corps de l'appareil est supporté par une tige *g g*, pouvant être élevée ou abaissée à l'aide d'une crémaillère *h* et fixée par un écrou *y* à une table *i*. De la partie inférieure de cette tige verticale, part une tige

horizontale *l l* qui supporte, à l'autre extrémité, une seconde tige verticale *n n*, mobile, terminée par une plaque concave *k* sur laquelle l'observé pose son menton. Sur le corps de l'instrument est adaptée une tige articulée *d*, mobile, terminée par une boule *e* qui sert à diriger l'œil du malade. Enfin, entre la tige verticale qui supporte le corps de l'instrument et celui-ci, une petite tige articulée en genou qui permet d'imprimer, au corps de l'appareil, des mouvements de haut en bas, de telle sorte que l'observateur peut plonger à volonté dans l'œil du malade.

Cet instrument donne une image très-nette et considérablement agrandie, ce qui le rend très-avantageux pour les démonstrations ophthalmoscopiques.

L'*Ophthalmoscope de Galezowski* se compose de deux tubes rentrant

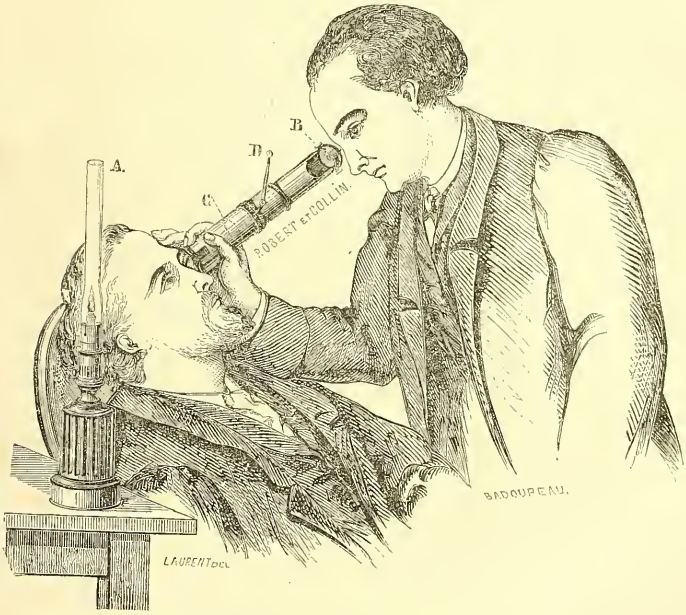

Fig. 47. — Ophthalmoscope fixe de Galezowski.

l'un dans l'autre comme ceux d'une lunette d'approche (fig. 47); sa longueur est de 25 centimètres. Une de ses extrémités est taillée obliquement et garnie d'un bourrelet élastique pour qu'il s'adapte exactement au pourtour de l'orbite et de l'œil examiné. Le tube moyen, qui rentre dans le précédent, supporte une lentille biconvexe de deux pouces un quart de foyer; cette lentille est placée à

une distance de deux pouces un quart de l'extrémité munie du bourrelet. Le troisième tube est le plus mince, il rentre dans les deux précédents, et son extrémité est percée d'une échancrure ovale dans laquelle est fixé un miroir concave de 15 centimètres de foyer ; au moyen d'un mouvement double, ce miroir peut être tourné du côté de la lampe, et réfléchir la lumière dans l'intérieur du tube.

Pour rendre l'image plus nette et l'agrandir, une lentille convexe n° 12 est placée derrière le miroir.

M. Galezowski a fait ajouter à l'instrument une tige articulée, terminée par une boule luisante que l'on dirige vers le point que le malade doit fixer.

Au début des recherches ophthalmoscopiques, il est utile, pendant que l'examinateur regarde à travers le trou du miroir dans l'œil, qu'un aide tienne l'instrument et veille à ce que la cornée étant constamment éclairée se trouve au milieu du disque lumineux.

Le malade peut être assis ou couché.

1° Pour examiner l'œil du malade assis, il faut que sa tête soit appuyée sur le dos d'un fauteuil et renversée en arrière.

La lampe est placé à 25 centimètres du réflecteur.

Le chirurgien saisit l'extrémité bourrelée du tube de la main droite lorsqu'il veut examiner l'œil gauche, et de la main gauche s'il examine l'œil droit, puis il approche de l'œil cette extrémité, en l'appuyant légèrement sur le pourtour orbitaire, de façon que l'échancrure carrée soit appliquée contre le nez du malade. A ce moment, le miroir est tourné du côté de la lampe et l'on s'assure si la lumière réfléchie éclaire la cornée.

Quelques mouvements, imprimés au miroir de bas en haut et de droite à gauche, amènent la lumière au point voulu; en maintenant l'instrument sur place, l'observateur regardant par le trou central dans le tube voit distinctement le fond de l'œil et les vaisseaux de la rétine.

2° L'application de l'ophthalmoscope au lit du malade est encore plus facile : celui-ci est couché sur le dos, la tête ne reposant que sur un oreiller, les yeux largement ouverts; l'observateur se place au bord du lit, du côté droit, lorsqu'il veut examiner l'œil gauche et *vice versa*.

Appuyant ensuite l'instrument sur le bord orbitaire, comme dans la position assise, il tourne le miroir du côté de la lampe qui est posée près de l'œil examiné.

Pour que l'observateur puisse trouver facilement la papille du nerf optique, il faut que le malade regarde du côté de son nez, vers un point imaginaire situé à 8 ou 10 centimètres en dedans de l'extrémité inférieure du tube, et où l'on place la petite boule.

L'emploi de cet instrument remplit d'une part deux conditions très-favorables : d'abord l'extrémité objective du tube porte une sorte de chambre noire, qui emboîte l'œil examiné et empêche la lumière du jour d'y arriver, ce qui permet d'examiner les yeux en plein jour sans qu'il soit nécessaire de les transporter dans une chambre noire; ensuite la distance entre l'œil examiné et la lentille qui se trouve à l'intérieur du tube est fixe et invariable. Mais, d'autre part, il offre des difficultés qui dépendent en partie de la mobilité de l'instrument; la lumière projetée sur l'œil est facilement déplacée.

L'image de la rétine est souvent masquée par un reflet lumineux : pour écarter ce reflet de la partie de la rétine qu'on examine, il suffit d'imprimer au miroir de petits mouvements latéraux.

Laugier a introduit une modification dans cet ophthalmoscope, en adaptant au tube une bougie dont le foyer se trouve à une distance fixe du réflecteur.

L'*Ophthalmoscope de Cusco* se compose d'un miroir et d'une lentille, réunis par une tige, pouvant s'éloigner et se rapprocher à l'aide d'une vis de rappel. Cet instrument offre l'avantage d'être le plus simple, le moins compliqué de tous les ophthalmoscopes fixes.

La vision monoculaire étant insuffisante pour donner l'idée de relief ou la vue stéréoscopique, M. Giraud-Teulon, a le premier, construit un appareil adapté à la vision binoculaire.

Ophthalmoscope binoculaire. — Celui de *M. Giraud-Teulon* (fig. 48) se compose d'un grand miroir concave mobile, derrière lequel se trouvent deux prismes rhomboïdes de crown-glass (A et B), qui se touchent par un de leurs sommets et partagent symétriquement la circonférence du miroir. Un foyer lumineux quelconque *e' e* envoie un cône de rayons sur le miroir, et ceux des rayons qui passent par le trou central s'y divisent en deux faisceaux dont l'un se rend à l'œil droit et l'autre à l'œil gauche, les deux images sont vues simples, comme dans les stéréoscopes, au moyen de deux prismes à bases externes, placés, comme l'indique la figure, derrière les rhomboèdres.

La rétine est examinée, comme avec l'ophthalmoscope simple, à l'image renversée à travers une lentille biconvexe de deux pouces ou deux pouces un quart de foyer qu'on tient devant l'œil.

Toutefois, avant de procéder à l'examen avec cet ophthalmoscope, on doit préalablement l'ajuster, tandis que pour cela l'observateur l'approche de ses yeux, il fixe un objet quelconque et s'assure si cet objet est vu simple et net. Il ne voit alors qu'un seul objet, mais, en fermant alternativement les deux yeux, il s'aperçoit qu'il n'y a qu'un œil qui voit, l'autre ne se trouvant pas sur la direction des rayons lumineux passant par le rhomboèdre. Pour obvier à cet inconvénient,

on tourne le pas de vis situé en V, et à l'aide de ce mécanisme on sépare la partie G de la partie B du rhomboèdre ; on met ainsi celui-ci et le prisme en rapport avec l'œil qui était porté trop en dedans ou écarté trop en dehors. A ce moment, l'observateur voit deux

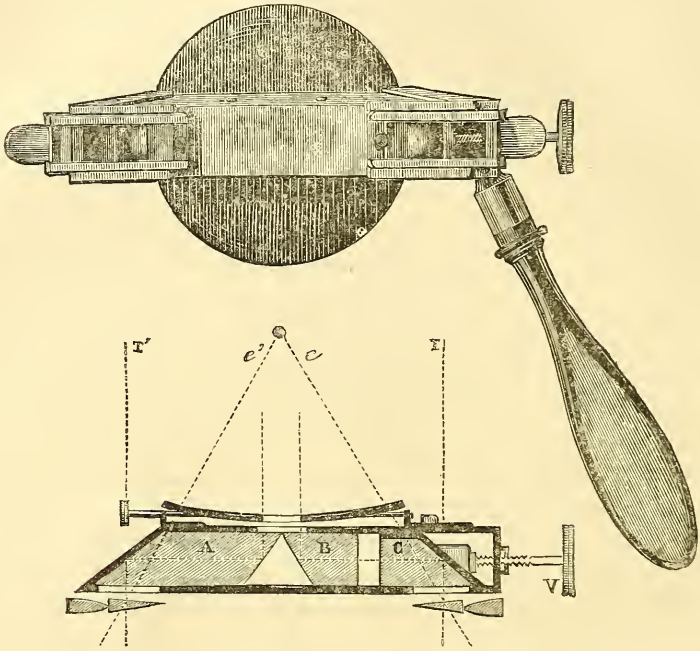

Fig. 48. — Ophthalmoscope binoculaire de Giraud-Teulon.

objets au lieu d'un, mais quelques tours de vis suffisent pour ramener les deux images en un même point.

La lampe est placée derrière le malade, un peu au-dessus de sa tête afin que les rayons lumineux tombent directement d'en haut, ou bien encore sur son côté droit ou gauche. On s'assure d'abord si l'on voit bien le fond rouge de l'œil, puis on procède à l'examen à l'image renversée de la rétine. Pour avoir une image plus nette, on dilate préalablement la pupille.

Outre ces ophthalmoscopes, on a inventé des *ophthalmo-micromètres* qui permettent de juger de l'augmentation ou de la diminution de plaques exsudatives dans le fond de l'œil.

L'*ophthalmo-microscope*, destiné à grossir l'image ophthalmoscopique, ne nous paraît pas d'une utilité suffisante pour en donner la description.

On a tenté également d'obtenir, à l'aide d'instruments appropriés,

des *photographies ophthalmoscopiques* qui n'ont pas donné les résultats que les premières tentatives permettaient d'espérer.

Enfin on a imaginé des appareils à l'aide desquels un observateur peut examiner sa propre rétine. Ces appareils ont reçu le nom d'*auto-ophthalmoscopes*. Coccius, le premier, a imaginé un instrument de ce genre qui consiste en un cylindre, long de deux pouces et large d'un pouce, à l'extrémité antérieure duquel se trouve un miroir plan perforé, tandis qu'à l'extrémité postérieure se place un verre convexe d'un foyer de trois pouces. Ce dernier est caché par un diaphragme dans lequel on a pratiqué une perforation excentrique large d'un quart de pouce. Nous ne décrirons pas plus longuement cet instrument, dont l'emploi offre de grandes difficultés, et qui d'ailleurs ne présente qu'un intérêt très-secondaire au point de vue de la pratique.

Aspect physiologique des diverses parties du globe oculaire. — Pour arriver à reconnaître les altérations pathologiques des milieux ou du fond de l'œil, il importe d'avoir une notion exacte des nombreuses particularités physiologiques qui peuvent se rencontrer à l'état normal. Nous étudierons successivement les *parties antérieures* ou *milieux réfringents* et les *membranes profondes* du globe oculaire.

a. *Examen des milieux réfringents.* — Les *milieux réfringents*, dans un œil sain, doivent offrir une transparence parfaite.

La *cornée* présente quelquefois de petits flocons de mucus qui lui donnent une apparence un peu irrégulière, mais on les fait disparaître en faisant ouvrir et fermer alternativement les paupières.

Le *cristallin*, dans un âge avancé, prend une teinte particulière due aux modifications de sa structure anatomique. Il faut bien se garder de prendre cet état physiologique pour une cataracte au début. L'éclairage oblique peut lui-même, en pareil cas, faire croire à une opacification de la lentille; mais l'examen ophthalmoscopique lève tous les doutes en montrant le fond de l'œil parfaitement distinct.

Le *corps vitré* doit être, à l'état normal, parfaitement transparent. Lorsqu'il présente la moindre opacité, on peut facilement la reconnaître à l'aide de l'éclairage par le miroir plan et par la lentille biconvexe qu'on porte d'abord tout près de l'œil observé et qu'on éloigne lentement jusqu'à l'apparition de l'image réelle renversée de la pupille rétinienne. Dans le parcours qu'on fait ainsi subir à la lentille, les diverses parties du corps vitré se trouvent amenées successivement à son foyer. Par ce procédé on peut même distinguer des opacités constituées par la présence d'un cysticerque et par la persistance de l'artère hyaloïdienne qui représente un cordon allant de l'entrée du nerf optique au pôle postérieur du cristallin.

b. *Examen des membranes profondes de l'œil.* — Il n'est pas moins

important de bien connaître le fond de l'œil sain pour savoir distinguer les cas pathologiques.

L'image ophthalmoscopique du fond de l'œil est produite par les trois membranes qui enveloppent le corps vitré, *rétine*, *choroïde*, *sclérotique*. L'examen de chacune de ces membranes donne lieu à des images quelque peu différentes.

La *sclérotique*, en dehors des cas pathologiques, ne se voit que par transparence à travers la rétine et la choroïde.

La *choroïde* offre un aspect qui varie suivant le degré de pigmentation et suivant la région examinée. Les vaisseaux choroïdiens sont plus ou moins apparents suivant que la couche épithéliale et le stroma choroïdien renferment plus ou moins de pigment. Les *vasa vorticosa*, chez les albinos et chez les myopes, peuvent être suivis jusque dans leurs dernières ramifications. Lorsque le stroma choroïdien est abondamment pourvu de pigment et que l'épithélium choroïdal en possède peu, les gros et les petits vaisseaux sont cachés, et les moyens apparaissent seuls en formant un réseau d'un rouge éclatant dont les mailles ou espaces intervasculaires offrent un aspect presque noir qui les fait ressembler à des produits inflammatoires. Mais la forme de ces espaces, qui varie suivant les régions, conserve une régularité de disposition et une homogénéité qui, jointes quelquefois au pointillé produit par la couche épithéliale, permet d'éviter cette erreur.

La choroïde offre une coloration à peu près uniforme dans toute son étendue, sauf au niveau du point où elle répond au pôle postérieur de l'œil, c'est-à-dire à cette partie de la rétine qu'on appelle la *macula lutea*. En ce point, en effet, la rétine est plus amincie et plus transparente, et laisse voir la choroïde, qui au contraire est plus foncée.

La limite du nerf optique, formée par la sclérotique, n'est visible qu'à travers la couche des fibres nerveuses, et moins celle-ci sera transparente, moins aussi celle-là sera visible ; de telle sorte que, à son entrée dans le globe oculaire, on peut distinguer, selon les cas, trois ou seulement deux couches concentriques qui, de la périphérie au centre, sont : 1° la limite choroïdienne, ou anneau choroïdal se distinguant presque toujours par une pigmentation foncée faisant quelquefois le tour du nerf optique et d'autres fois un simple croissant plus accentué autour de lui ; 2° la limite scléroticale, ou anneau sclérotical, d'un aspect blanc étroit et en forme de croissant d'autant plus visible que la choroïde se termine plus loin du nerf optique ; 3° enfin, la limite nerveuse proprement dite d'un gris rougeâtre.

La *rétine* à l'état normal est complétement transparente, par conséquent invisible à l'éclairage ophthalmoscopique, ou du moins elle ne se présente que comme une membrane de teinte grisâtre à reflets à peine marqués, sauf dans les cas où le stroma et la couche épithéliale

de la choroïde sont très-abondamment pourvus de pigment, reflets périvasculaires que l'on fait changer de place en imprimant des mouvements au miroir, ce qui les distingue des produits d'exsudation périvasculaire. Dans quelques cas cependant elle est très-visible à cause de son épaisseur plus grande dans le voisinage de la papille et le long des vaisseaux qui la soulèvent.

Les particularités les plus importantes que présente la rétine, dans son examen, sont celles qui ont trait à la *macula lutea*, à la *papille* et aux *vaisseaux*.

La *macula lutea* est, comme l'indique son nom, une tache jaune, large de 2 millimètres environ, qui se trouve, au fond de l'œil, exactement sur le diamètre antéro-postérieur, par conséquent un peu en dehors de la papille. Pour l'examiner, on se sert du miroir plan, en recommandant à l'observé de fixer l'image de la flamme reflétée par le miroir et tout près de son centre. Chez les sujets jeunes et dont la pupille est suffisamment dilatée, la macula apparaît, à l'ophthalmoscope, sous forme d'une petite tache obscure, plus ou moins arrondie. Si on l'examine à un fort grossissement, on aperçoit au centre de cette tache un point brillant entouré d'une auréole couleur de rouille, quand le fond de l'œil est rouge brun, et blanche quand il est d'un rouge clair. Dans ce dernier cas, elle est même quelquefois si blanche qu'on pourrait la confondre avec un exsudat rétinien. Ce point de la macula n'est autre que la *fosse centrale* (*fovea centralis*). Son diamètre est quelquefois à peine visible, tandis que dans certains cas elle occupe le tiers environ de la tache jaune.

La *papille* se présente le plus souvent comme une tache blanchâtre de forme arrondie, rarement tout à fait circulaire, fréquemment oblongue, quelquefois anguleuse, très-souvent entourée d'un cercle ou seulement d'un arc de pigment noirâtre. Sa couleur générale est d'un blanc brillant quelquefois jaune rougeâtre ou plus ou moins bleuâtre. L'âge des individus, le mode de distribution des vaisseaux rétiniens, l'éclairage et la coloration des parties environnantes sont du reste autant de circonstances qui influent sur les différentes teintes que peut offrir la papille du nerf optique. En outre, les deux moitiés externe et interne de la papille ne présentent pas la même coloration. La moitié externe offre une coloration blanche nacrée qu'il ne faudrait pas prendre pour un signe d'atrophie papillaire commençante; la moitié interne, au contraire, présente une coloration rouge qu'on doit bien se garder de considérer comme le fait d'une hypérémie.

Pour la découvrir, il suffit de suivre l'un des vaisseaux qui s'offrent à l'examen lorsqu'on éclaire le fond de l'œil dans une direction opposée à celle de ses ramifications, le sommet de l'angle de chaque bifurcation de ces vaisseaux étant tourné vers la papille. En outre, on

recommande à l'observé de diriger l'œil en haut et en dedans, car on sait que l'axe prolongé du nerf optique ne passe pas par le centre de la cornée, mais bien dans son tiers externe. Si on examine avec le secours d'une lentille, c'est-à-dire par l'image renversée, on se tiendra plus éloigné de l'observé et on se portera dans le sens où se trouve placée la papille.

La papille forme, dans la concavité des membranes choroïdo-rétiniennes, une saillie à laquelle ne participe pas toute la section nerveuse. Ainsi le nerf optique présente au niveau de l'anneau sclérotical un véritable collet ou étranglement au delà duquel les fibres nerveuses s'élèvent perpendiculairement à la surface de la rétine, en formant un véritable infundibulum. Au fond de cet entonnoir se voient les tractus fibreux de la sclérotique qui, s'entremêlant avec les fibres de la tunique interne du nerf optique, forment la lamelle criblée. La dépression centrale produite par l'écartement en entonnoir des faisceaux de fibres nerveuses se présente à l'ophthalmoscope comme une tache blanche, brillante qu'on désigne sous le nom d'*excavation physiologique du nerf optique*.

Cette excavation se distingue toujours des excavations morbides, en ce que ces dernières comprennent toute l'étendue du disque optique sur une surface plus ou moins considérable, tandis qu'elle-même est toujours circonscrite par une portion circulaire qui ne se fusionne jamais avec le bord du nerf optique. Cette différence est capitale. Elle tient à ce que les fibres nerveuses se répandent inégalement du fond de l'infundibulum vers la surface rétinienne. On les voit, en effet, se porter de préférence du côté nasal où la saillie qu'elles forment est quelquefois très-considérable.

On peut se convaincre aisément, à l'aide de l'ophthalmoscope, que le niveau de la rétine est, à l'endroit où elle atteint le bord aigu de l'excavation, plus élevé que celui de l'excavation.

L'examen à l'image renversée n'a pas une importance moindre pour le diagnostic de cette excavation. En imprimant de petits mouvements au verre convexe pendant l'examen à l'image renversée, on peut voir le bord aigu de l'excavation physiologique subir des déplacements par rapport à la lamelle criblée, et de même en fixant un vaisseau rétinien sur le bord de l'excavation au moment de son inflexion et en imprimant en même temps au verre convexe un mouvement perpendiculaire par rapport au vaisseau, on voit ce vaisseau subir un déplacement plus considérable qu'une partie de la lamelle criblée située tout près de lui. Pour bien diagnostiquer les différences de niveau du fond de l'œil, il est très-utile de connaître dans tous les détails les cas d'excavation physiologique.

Le disque optique varie, dans son volume apparent, suivant l'état de

réfraction et aussi selon le mode d'examen employé. Chez les myopes la papille paraît plus petite, chez les hypermétropes au contraire elle paraît très-grande. Si on se sert d'une loupe d'un très-petit foyer l'image sera petite, si on emploie une loupe d'un grand foyer l'image paraîtra d'autant plus agrandie que la lentille elle-même sera plus faible ou d'un plus long foyer. On doit s'attacher à se servir d'une lentille de 2 pouces 1/4 pour l'examen habituel à l'image renversée et d'une lentille de 3 pouces ou 3 pouces 1/2, pour voir les détails de la circulation capillaire de la papille. En se servant de la lentille habituelle de 2 pouces 1/4, la papille donne en moyenne une image de 5 millimètres de large sur 6 de hauteur (2 lignes 1/2 à 3 lignes). A l'image droite, la papille est plus grande. Quant à la grandeur réelle de la papille, Jœger a noté des variations assez nombreuses. Pour les yeux d'un grand volume, la papille mesurerait $0^{\text{ligne}},75$ transversalement et $0^{\text{ligne}},70$ dans son diamètre vertical; par contre, dans les yeux d'un petit volume, ces différents diamètres ne seraient plus que de $0^{\text{ligne}},55$ et $0^{\text{ligne}},49$.

Les *vaisseaux rétiniens* prennent leur origine à peu près au centre du disque optique, ordinairement un peu du côté nasal (interne à l'image droite, externe à l'image renversée). De ce point les branches principales des artères et des veines se dirigent d'abord, pour la plupart, en haut et en bas. On reconnaît les artères à leur reflet jaunâtre, les veines à leur couleur plus foncée. Outre les branches principales des vaisseaux centraux on voit de petits vaisseaux sortir de la périphérie du nerf optique pour s'enfoncer dans la rétine. On doit examiner attentivement le trajet de ces petits vaisseaux, car il est de la plus haute importance de bien établir si leur direction est rectiligne ou sinueuse. Il arrive quelquefois que les vaisseaux qu'on a vu émerger du centre de la papille sont voilés dans leur parcours sur une plus ou moins grande étendue; c'est encore là un fait physiologique qu'il faut s'habituer à distinguer des cas pathologiques.

Les vaisseaux contenus dans la couche de fibres nerveuses suivent nécessairement la même direction. C'est pourquoi l'on voit les vaisseaux rétiniens former des crochets en s'infléchissant là où ils atteignent le bord de l'excavation physiologique au segment interne de la papille, tandis que ceux qui descendent la paroi formée par les fibres nerveuses ne sont, par l'effet de la perspective, visibles qu'en raccourci, jusqu'au moment où ils disparaissent dans la lame criblée; quelquefois ces vaisseaux restent même complétement invisibles.

Les veines rétiniennes sont constamment le siége d'un véritable *pouls veineux* qui n'est pas toujours appréciable, mais que, dans tous les cas, on peut produire, en exerçant sur le globe oculaire une très-légère pression. Cette pulsation spontanée est caractérisée par un

accroissement et une diminution alternatifs du calibre des gros troncs veineux au moment où ces vaisseaux plongent dans la partie centrale du disque optique; quelquefois on l'observe sur toute la surface de la papille et sur sa circonférence. La veine se vide en commençant vers le centre du nerf optique pour s'étendre de là à la périphérie; elle se remplit, au contraire, de la périphérie au centre. Pendant une forte inspiration, la colonne sanguine diminue; elle augmente, au contraire, pendant une forte expiration. C'est le contraire qu'on observe pour les artères; la systole de l'artère est isochrone avec la diastole veineuse. Mais si la pulsation spontanée des veines de la rétine est un phénomène physiologique, il n'en est plus de même de la pulsation des artères; que celle-ci soit spontanée ou qu'elle soit produite par une légère pression exercée sur le globe oculaire, elle indique toujours une augmentation dans la pression intra-oculaire et devient un signe d'une grande importance pour le diagnostic du glaucome. On devra donc étudier, avec le plus grand soin, la production de ce phénomène.

Le nerf optique a sa circulation propre qui lui vient des vaisseaux qui se distribuent aux tubercules quadrijumeaux, au corps genouillé, au chiasma, de telle sorte qu'on s'explique qu'une lésion puisse rester limitée à la papille, à la condition que ce soit une lésion de circulation.

3° Exploration subjective de l'œil.

Douleur. — La douleur, dans les ophthalmies, est inconstante et varie beaucoup d'intensité. On ne peut donc en tirer une conclusion rigoureuse sur la nature de l'affection qui la fait naître.

D'une façon générale, les douleurs qui donnent la sensation d'un corps étranger, qui se traduisent par de la chaleur, des picotements aux bords libres des paupières et s'irradient vers le front, indiquent une inflammation de la conjonctive. Celles qui se font sentir autour de l'orbite, dans les tempes avec exacerbations nocturnes, se rencontrent dans les congestions inflammatoires et dans l'iritis. Celles enfin qui siégent dans le fond de l'orbite avec ou sans retentissement péri-orbitaire et sentiment de tension du globe oculaire et qu'exaspèrent les mouvements imprimés aux yeux, sont les signes d'une inflammation profonde.

Les douleurs, liées à une phlegmasie, ont un caractère de continuité qui sert à les distinguer de la névralgie de la branche ophthalmique de la cinquième paire.

La douleur qu'occasionne l'impression de la lumière ou *photophobie*, est très-commune dans les ophthalmies scrofuleuses. Elle se rencontre aussi quelquefois sans lésion apparente de la cornée ou de la con-

jonctive, et, dans ces cas, elle se rapporte à une altération de sensibilité de la rétine.

Altérations de la faculté visuelle. — Ces altérations passent souvent inaperçues, car, dans certains cas, l'examen objectif devient impossible, les milieux réfringents étant plus ou moins opaques. Il faut alors avoir recours à d'autres procédés qui permettent d'explorer la faculté visuelle. Celle-ci peut être altérée dans son étendue (champ visuel), ou dans sa finesse (acuité visuelle). Mais avant de décrire ces altérations, il est indispensable de faire connaître ce que l'on entend par *champ visuel* et *acuité visuelle.*

Champ visuel, vision périphérique. — On donne ce nom à tout l'espace compris entre les lignes extrêmes qui, parties des objets, peuvent trouver accès par l'orifice pupillaire de façon à impressionner la rétine.

On sait que l'œil normal représente, dans ses rapports avec le monde extérieur une chambre noire, dont le fond hémisphérique tapissé par la rétine est situé dans le plan facial de son système dioptrique; la ligne menée du pôle postérieur de l'œil (*fovea centralis*, *macula lutea*), et passant par le centre optique et par un point tout voisin du centre de la cornée, porte le nom d'*axe optique.* Elle répond à la vision centrale, c'est-à-dire qu'elle donne aux images, que les objets extérieurs viennent faire sur la rétine, le maximum de netteté.

A partir de ce point d'exquise sensibilité, la rétine perd de ses éléments sensoriels, de façon qu'à la périphérie la vision est tout à fait confuse et ne permet qu'une appréciation quantitative de la lumière. Les objets extérieurs qui vont faire impression sur la rétine envoient des rayons qui, se croisant au centre optique, frappent cette membrane en un point diamétralement opposé.

Les limites normales du champ visuel ne sont pas égales dans tous les sens. La limite externe, ou angle temporal, coupe presque à angle droit l'axe visuel, 90 degrés; la limite inférieure, ou angle jugal forme avec cet axe un angle de 78 à 82 degrés; la limite supérieure, ou angle frontal, est un peu inférieure et de 75 degrés environ, quant à l'angle interne ou nasal, il est beaucoup plus petit et ne mesure que 55 à 65 ou 70 degrés. L'angle visuel le plus grand est de 160 degrés dans le sens horizontal, et de 155 dans le sens vertical.

Pour la détermination du champ visuel monoculaire, on place le malade, en lui faisant fermer un œil, à un pied de distance d'un tableau noir, au centre duquel est tracé une petite croix blanche. On lui recommande de fixer cette petite croix, pendant qu'on promène un crayon au-dessus, à droite, à gauche et au-dessous du point de fixation, en faisant un trait au niveau du point où il com-

mence à apercevoir le crayon. On réunit ensuite les quatre points cardinaux et les points intermédiaires que l'on aura déterminés de la même manière, on a la circonférence de ce champ visuel. A défaut de ce moyen, on peut se contenter de faire fixer le nez de l'observateur ou l'index d'une main pendant qu'on promène l'autre main dans le champ périphérique; on peut ainsi se rendre un compte approximatif de l'étendue de la vision excentrique de l'observé, en notant le point où il voit arriver la main. Mais, dans tous les cas, il faut bien s'assurer que le malade ne quitte pas le point de fixation centrale.

Dans la vision binoculaire, la seule qui soit complète, le champ visuel se décompose en deux parties : l'une centrale, circonscrite de chaque côté par la limite de l'angle nasal, et dans laquelle s'exerce la vision binoculaire qui donne les images nettes; l'autre périphérique, composée de tout ce qui se trouve en dehors de la partie précédente, et dans laquelle la vision est seulement monoculaire et ne donne que des images confuses.

Cette vision périphérique correspond à la partie interne des deux rétines, et bien qu'elle soit peu propre à faire distinguer les objets, elle n'en est pas moins d'une très-grande utilité.

Les *altérations du champ visuel* sont d'une importance diagnostique considérable, elles caractérisent d'une manière pathognomonique certaines amauroses.

Elles peuvent avoir leur siége dans l'appareil sensoriel ou dans les milieux réfringents. Dans le premier cas, le rétrécissement peut être concentrique, régulier ou irrégulier, intéresser un seul ou les deux yeux à la fois. Par rapport à l'axe vertical de l'œil, tantôt c'est la moitié externe de la rétine qui est paralysée, tantôt c'est la moitié interne. Par rapport à l'horizontale, le rétrécissement du champ visuel porte tantôt sur la moitié supérieure, tantôt sur la moitié inférieure.

Dans certaines affections et en particulier dans le glaucome à marche lente, le rétrécissement concentrique se fait assez régulièrement, avec une diminution plus marquée cependant dans le champ visuel interne, la pression intra-oculaire se faisant surtout sentir sur la partie des fibres nerveuses qui sont les plus exposées, c'est-à-dire les fibres externes. Dans d'autres maladies, par exemple dans les décollements rétiniens, c'est dans la partie opposée au siége du décollement que la lacune existe plus ou moins étendue, suivant l'importance de la lésion.

On donne le nom de *scotomes* à des lacunes fixes situées plus ou moins près de la zone centrale, et dont la gravité varie avec les causes qui les produisent. Quelquefois il suffit d'un exercice forcé de la vision pour amener une congestion rétinienne qui donne lieu à la formation d'un scotome.

On observe dans certaines affections cérébrales une diminution du champ visuel qui est caractéristique : c'est l'*hémiopie*. Tantôt la diminution du champ visuel occupe la moitié externe d'un œil et la moitié interne de l'autre, *hémiopie croisée*, tantôt cette diminution occupe pour les deux yeux, soit la moitié droite, soit la moitié gauche du champ visuel tout entier, *hémiopie homonyme*.

Lorsque l'hémiopie est homonyme, ou, autrement dit, lorsque les deux champs visuels gauches ou les deux champs visuels droits sont paralysés, la lésion a son siége dans l'hémisphère cérébral opposé.

Lorsque l'hémiopie est croisée, ou bilatérale, la moitié externe ou interne du champ visuel de chaque œil est complétement obscure; dans le cas où les deux moitiés externes du champ visuel sont abolies, ce qui est exceptionnel, la lésion a son siége soit au centre du chiasma (tumeur gommeuse, caillot, encéphalite, etc.), soit dans les tubercules quadrijumeaux postérieurs (encéphalite, caillot). Dans le cas où les deux moitiés internes du champ visuel sont abolies, la lésion porte alors sur les fibres externes des bandelettes optiques ou sur les tubercules quadrijumeaux antérieurs.

Dans la recherche de l'hémiopie homonyne, on pourra procéder par l'examen binoculaire, mais, pour l'hémiopie bilatérale, il faut interroger le champ visuel monoculaire séparément pour le côté droit et pour le côté gauche, en faisant usage de la bougie.

L'hémiopie est quelquefois sous la dépendance d'une altération primitive ou secondaire de la rétine, elle est dans ces cas supérieure ou inférieure, tandis que lorsqu'elle dépend d'une affection cérébrale c'est toujours autour du diamètre vertical que s'observe la perte du champ visuel.

On désigne sous le nom de *myodésopsie*, de μυῖα mouche, ειδος forme et οψις vision, la perception réelle de corpuscules voltigeant dans l'air et dont les formes si variées ont été désignées sous la dénomination collective de *mouches volantes*.

La lumière qui pénètre dans l'œil peut rendre visibles, dans certaines circonstances, divers objets contenus dans cet organe, et ces perceptions sont dites *eutoptiques*. Les mouches volantes ont reçu leur nom de ce que on ne peut jamais en fixer une. Les larmes contiennent des corpuscules qui, se répandant sur la cornée, donnent naissance à des gouttelettes claires ou à des nuages lumineux; ils disparaissent par le clignement des paupières. Dans d'autres cas, les mouches volantes simulent des colliers soit isolés, soit réunis en forme de grappe prenant des aspects variés.

On admet généralement que ces phénomènes eutoptiques sont dus

à la présence de corpuscules visibles au microscope dans l'humeur aqueuse et le corps vitré.

Dans certains cas cependant où les mouches volantes apparaissent sous la forme de nuages, l'examen le plus minutieux ne révèle aucune altération dans les milieux réfringents.

Le passage du sang à travers les vaisseaux rétiniens, donne lieu à un phénomène analogue qui consiste dans la perception de petits globules arrondis comme des perles, qui exécutent des mouvements correspondant à ceux de la circulation.

Les corpuscules qui nagent dans le corps vitré ne produisent plus le même aspect à cause de leur éloignement de la rétine sur laquelle ils font ombre.

On ne doit en aucun cas confondre les mouches volantes avec les *mouches fixes ;* celles-ci sont dues à des opacités, soit cornéennes, soit cristalliniennes, le plus souvent légères. Ces apparitions ne changent pas de situation, soit par rapport à l'axe optique, soit par rapport les unes aux autres ; leurs mouvements ne sont qu'apparents et dus au mouvement des globes oculaires. Elles varient par le nombre, le volume et la forme, elles donnent lieu à la formation de taches sur les objets qu'on fixe et sont surtout gênantes en pleine lumière, car dans la demi-obscurité elles disparaissent ou quelquefois prennent l'aspect d'apparitions lumineuses, *photopsie.*

Les mouches fixes se distinguent des scotomes par leurs caractères ophthalmoscopiques, tels que l'opacité. En outre, le scotome se lie toujours à une amaurose partielle qui peut finir par devenir totale en raison de l'accroissement en étendue des points insensibles de la rétine.

Acuité visuelle, vision centrale. — L'acuité visuelle ou vision centrale est celle qui s'effectue dans la partie la plus sensible de la rétine, la macula, et qui permet, par conséquent, de distinguer les objets les plus fins. Elle est d'autant plus nette que la fosse centrale de la macula est plus sensible.

La mesure de l'image rétinienne est donnée par l'angle qu'elle soustend, et l'angle qu'elle soustend est égal à l'angle visuel.

L'angle visuel est celui qui est formé par deux lignes passant par les extrémités de l'objet qu'on regarde et le centre optique de l'œil. Par conséquent, plus un objet est éloigné de l'œil, plus l'angle visuel qui l'embrasse est petit.

D'autre part, il se fait du côté de la rétine un angle opposé par son sommet à l'angle visuel : or comme les angles opposés par le sommet sont égaux, on connaît exactement cet angle à base reposant sur la rétine en mesurant l'angle visuel extérieur. On peut donc déterminer ainsi, à l'aide de calculs assez simples, quel arc soustend sur la

rétine un objet quelconque placé à une distance déterminée de l'œil.

On a constamment besoin d'examiner le degré d'acuité de la vision. Cette détermination est devenue facile depuis les travaux de Jæger, de Snellen, de Giraud-Teulon. Le livre de Jæger, qui fut le premier essai de ce genre, consiste dans une échelle progressivement croissante de caractères d'imprimerie, comprenant vingt numéros qui n'ont pas entre eux un rapport constant et surtout qui n'en ont aucun avec l'élément rétinien qui, sous la plus petite étendue, peut être impressionné.

Le grand progrès réalisé par Snellen et Giraud-Teulon consiste en ce que les caractères types qu'ils ont imaginés et auxquels ils ont donné une exactitude mathématique, prennent pour base la mesure de l'image de l'objet éclairé, le plus petit que l'œil puisse distinguer à l'unité de distance (cette unité étant le pied, 33 centimètres).

L'échelle de Giraud-Teulon est disposée sous forme de tableaux. La progression a pour unité un intervalle de un dixième de millimètre qui, à 33 centimètres ou un pied de distance, soustend sur la rétine un angle de 60 secondes ou une minute, répondant à un arc de $0^{mm},005$.

Un angle visuel de 60 secondes répond à une longueur de $0^{mm},00438$, et d'après les mensurations de Kolliker le diamètre des cônes dans la tache jaune est de $0^{mm},0045$ à $0^{mm},0054$, par conséquent le plus petit objet qui, à un pied de distance puisse être distingué nettement d'un autre semblable à lui et séparé du premier par un intervalle de même étendue, mesure un dixième de millimètre.

Pour que toutes les lettres des quinze numéros dont se compose l'échelle de Giraud-Teulon soustendent sur la rétine un même arc de une minute ou $0^{mm},005$, il faut varier la distance à laquelle ces lettres sont vues et placer les caractères de plus en plus gros, à une distance progressivement plus éloignée.

Ainsi le n° 1, qui mesure un dixième de millimètre, devant être lu à un pied et formant alors sur la rétine un angle visuel d'une minute, le n° 2 qui a un dixième de millimètre de plus que le n° 1, devra être lu à deux pieds, et ainsi de suite pour chacun des numéros suivants. Le n° 3 est égal au n° 2 plus le n° 1, et par conséquent devra être lu à une distance triple, pour que l'angle visuel ne change pas. Le numéro des caractères marqué au-dessus indique la distance en pieds à laquelle ils doivent être lus.

D'après l'échelle de Giraud-Teulon, on convient de regarder comme ayant une sensibilité rétinienne égale à un, l'individu qui lit le n° 1 à un pied, le n° 100 à cent pieds et ainsi de suite, c'est-à-dire l'individu dont la rétine à ces distances peut percevoir nettement une image de $0^{mm},005$.

Pour se mettre à l'abri de l'influence que peut exercer l'état de la

réfraction ou de l'accommodation, on se sert d'une carte percée d'un trou d'épingle pour faire les épreuves de lecture et on prend le soin d'éclairer très-vivement les caractères.

Si l'œil a perdu de son acuité visuelle, il faudra un angle plus considérable qui donnera des images rétiniennes plus grandes.

Pour procéder à la détermination de l'acuité visuelle, on placera l'observé à une distance de vingt pieds si c'est possible ($6^m,48$), ou au moins de 10′ (3 mètres 24), et on fera lire monoculairement pour chaque œil les caractères très-bien éclairés avec une lunette sténopéique ou la carte percée en commençant par le plus gros caractère et s'arrêtant au caractère le plus petit qu'il soit possible de voir distinctement. Supposons qu'à dix pieds le malade ne puisse lire nettement que le n° 20. Il aura alors perdu la moitié de l'acuité normale ; ce qu'on traduit par une formule que Donders a le premier proposée et dans laquelle S désignant l'acuité visuelle, N le numéro du caractère le plus petit qui puisse être lu, D la distance à laquelle il est lu, on a la formule générale $S = \frac{D}{N}$, et dans le cas ci-dessus $S = \frac{10}{20}$ ou $\frac{1}{2}$, par conséquent l'acuité est réduite à la moitié du type normal. Il peut arriver que D soit plus grand que N, et dans ce cas S dépasse la limite normale. Lorsque $D = N$ on dit que l'acuité est normale.

Si on n'a pas sous les yeux des caractères typographiques gradués tels que ceux qui sont représentés dans le livre de Follin (*Leçons sur l'exploration de l'œil*, p. 155), on peut se servir utilement des divers caractères typographiques d'un journal et donner à lire les plus grosses lettres à vingt pieds et le caractère le plus fin à douze pouces ou un pied et en se servant toujours de la carte percée.

L'acuité visuelle varie avec l'âge même dans les yeux normaux. Elle ne se modifie pas jusqu'à vingt-sept ans, mais elle diminue à partir de cet âge de façon à être réduite de moitié dans un âge avancé ; elle est en moyenne supérieure à l'unité de Snellen et de Giraud-Teulon jusqu'à quarante-deux ans. Sa diminution occasionnée par l'âge provient de l'altération de transparence des milieux réfringents et d'un affaiblissement de l'appareil sensoriel. Elle diminue plus rapidement dans l'œil myope que dans l'œil emmétrope. Chez les individus âgés de soixante ans, elle est généralement inférieure à 1/3 si la myopie est égale à 1/4 ou 1/5 (Vræsom de Haan).

Ces observations, quoique fondées, n'empêchent pas de considérer comme suffisamment exacte et rigoureuse, l'unité qui sert de base aux échelles de Snellen et de Giraud-Teulon.

Phosphènes. — On désigne sous ce nom des phénomènes lumineux que l'on produit en exerçant sur le globe de l'œil une compression à l'aide d'un corps dur. Ces phénomènes, signalés par Morgagni, étaient

restés sans signification jusqu'aux travaux de Serre d'Uzès, qui en a tiré un si grand parti pour le diagnostic des affections rétiniennes.

En comprimant le globe de l'œil, on fait naître du côté opposé au point comprimé une image lumineuse, arrondie, ou en demi-cercle rappelant la forme du corps comprimant, et, de plus, l'image a une position inverse. Mais pour qu'il y ait phosphène, il faut que la rétine soit dans un état d'intégrité fonctionnelle parfaite. La pression déterminée au niveau du muscle droit supérieur produit le *phosphène frontal*, qui est le plus brillant; celle qu'on exerce au niveau du droit externe fait naître le *phosphène temporal*, qui vient en seconde ligne pour l'éclat; la pression au niveau du droit interne produit le *phosphène nasal* moins éclatant encore, et enfin la pression sur le droit inférieur produit le *phosphène jugal*, qui est le plus obscur.

Les phosphènes peuvent disparaître en grande partie dans des cas où la vision centrale est encore conservée, mais dans ces cas il y a conservation du petit phosphène, c'est-à-dire de la sensation subjective de lumière sur le point diamétralement opposé à la compression. Quand on parvient à produire facilement tous les phosphènes, on doit en conclure à l'intégrité de la rétine; quand un phosphène manque, on peut conclure que la rétine est atteinte dans le point même où elle est comprimée. Ces moyens d'investigation sont utiles dans les cas d'atrésie pupillaire, de cataracte, et aussi pour délimiter des décollements rétiniens; mais ici l'exploration du champ visuel et l'examen ophthalmoscopique compléteront les données fournies par l'exploration phosphénienne.

Daltonisme. — Le daltonisme ou la dyschromatopsie est une altération fonctionnelle de l'œil qui consiste à ne plus pouvoir distinguer les couleurs les unes des autres. Son nom lui vient de ce que Dalton ne distinguait pas le rouge, qu'il confondait avec le vert; c'est là du reste une forme très-fréquente.

Le daltonisme peut être congénital ou se développer dans certaines amblyopies nicotique et alcoolique, par exemple; dans le premier cas, il est incurable; dans le second, il est lié à l'affection de la rétine ou du nerf optique et se traduit d'abord par la difficulté, bientôt par l'impossibilité de distinguer les nuances secondaires; plus tard, la perception du rouge est compromise, puis abolie. Lorsqu'il n'y a que la notion du gris, on dit qu'il y a *cécité des couleurs*. Pour constater l'existence de ce trouble de la sensibilité rétinienne, on a recours à une échelle de couleurs consistant en de petits cartons colorés qu'on met sous les yeux du malade en lui disant de les prendre à mesure qu'on les désigne, et de les ranger selon l'ordre qu'on lui indique. Il en sera d'autant moins capable que le degré de dyschromatopsie dont il est atteint sera plus prononcé.

On ne sait pas quelle est la cause de ce trouble dans la perception des couleurs; il est assez fréquent, surtout dans ses degrés légers. On ignore encore comment s'opèrent les impressions des ondes lumineuses; on est à cet égard réduit à des hypothèses plus ou moins plausibles, mais dont rien ne démontre la justesse.

ARTICLE IV

MALADIES DES SOURCILS.

Elles sont peu nombreuses; ce sont des *lésions traumatiques*, des *tumeurs* et des *vices de conformation*.

I. — Lésions traumatiques.

La région sourcilière étant l'une des plus exposées, les blessures y sont fréquentes. Nous parlerons des *contusions* et des *plaies*.

Les *contusions* du sourcil ne sont qu'une variété des contusions du crâne (voy. tome III, p. 454). Elles présentent seulement ceci de particulier qu'elles déterminent souvent des ecchymoses des paupières, par suite de la facilité avec laquelle les épanchements sanguins s'infiltrent dans le tissu cellulaire de ces voiles membraneux.

Les *plaies par instruments piquants* sont généralement sans gravité. Cependant lorsqu'elles portent sur le nerf frontal, elles déterminent des douleurs névralgiques très-intenses, s'irradiant sur le trajet de ce nerf, et elles s'accompagnent quelquefois de troubles de la vision. Dupuytren rapporte un cas dans lequel la piqûre de ce nerf avait été jusqu'à entraîner la perte de la vue. Nous reviendrons sur cette complication en parlant des plaies contuses.

Les *plaies par instruments tranchants* peuvent être verticales ou transversales. Les plaies transversales seules présentent quelque gravité, lorsqu'elles s'accompagnent de la section complète ou incomplète du nerf frontal.

Les *plaies contuses* offrent ceci de spécial que, dans la partie externe de la région sourcilière, elles se compliquent fréquemment de la dénudation de l'os, le rebord osseux étant en ce point très-saillant. Elles s'accompagnent souvent aussi d'érysipèle. D'autres fois elles donnent lieu à des mouvements convulsifs des yeux, des lèvres et même à des accidents cérébraux qui, en pareil cas, doivent être rattachés à la commotion cérébrale. Enfin elles entraînent parfois la cécité. Nous avons même vu, à la suite de la cécité de l'œil, du côté

blessé, survenir plus tard une ophthalmie sympathique des plus graves dans l'œil du côté opposé.

Les auteurs expliquent différemment la cécité consécutive aux plaies contuses des paupières. Sabatier l'attribue à la lésion du nerf frontal dont l'irritation aurait amené la paralysie des nerfs ciliaires ou iriens. Ribes pense que cette irritation se transmet au nasal et de là au ganglion ophthalmique par lequel passe le filet destiné à la rétine. Beau croit à l'irritation du nerf frontal par le tissu de cicatrice. Enfin Boyer, et nous adoptons volontiers cette manière de voir, rapporte ces phénomènes à la commotion cérébrale.

Lorsque le chirurgien est appelé à panser ces plaies, il doit commencer par raser le sourcil, s'attacher ensuite à rendre la cicatrisation rapide et faire en sorte que la cicatrice ne soit pas disgracieuse.

Les névralgies qui persistent quelquefois après la cicatrisation ont été rattachées par Dupuytren à la section incomplète du nerf frontal. Il a proposé, pour y remédier, de faire transversalement la section complète du nerf.

Nous verrons plus loin par quels moyens il convient de combattre l'amaurose et l'ophthalmie sympathique.

II. — Tumeurs.

Les tumeurs qu'on observe à la région sourcilière sont des *lipomes*, des *névromes*, des *kystes sébacés*, des *kystes séreux*, des *kystes calcaires* et des *kystes dermoïdes*. Ces derniers sont de beaucoup les plus fréquents. Les kystes sébacés et les kystes séreux ne présentent rien de particulier. Nous dirons seulement quelques mots des lipomes et des kystes calcaires; nous décrirons ensuite les kystes dermoïdes et les névromes.

Lipomes. — Les lipomes du sourcil sont rares. Nous en avons observé quelques exemples; l'un, entre autres, à l'hôpital Saint-Antoine (voy. t. III, p. 570). Ces tumeurs sont souvent confondues, dans cette région, avec les kystes dermoïdes qui sont plus fréquents et offrent avec elles de grandes ressemblances. Cependant on peut reconnaître les lipomes à quelques caractères particuliers tels que leur mollesse, leur empâtement, leur élasticité et les bosselures qu'ils présentent à la surface.

Le traitement est d'ailleurs le même dans les deux cas; il consiste dans l'ablation de la tumeur.

Kystes calcaires. — Ces tumeurs sont très-rares. Elles se développent dans la peau de la région sourcilière. On y trouve des matières organiques, du carbonate de chaux et du carbonate de magnésie (Sichel). Elles sont peu volumineuses, ovalaires, aplaties, et se présentent

sous une forme quadrangulaire. Au toucher, elles offrent une dureté osseuse caractéristique; elles sont mobiles sous la peau, mais souvent adhérentes aux parties profondes.

L'extraction est le seul mode de traitement qui leur convient.

Kystes dermoïdes. — Ces kystes appelés aussi *kystes pilifères*, ne diffèrent pas sensiblement des kystes sébacés des autres régions (voy. t. I, p. 413, et t. III, p. 567). Cependant ils donnent lieu à quelques considérations particulières.

Ils se développent le plus fréquemment à la partie externe du sourcil, et, comme ils sont congénitaux, les auteurs en ont cherché l'explication dans le mode de développement de la face. En effet, la portion céphalique de la paroi qui doit constituer la partie antérieure du corps de l'embryon offre quatre prolongements membraneux (*arcs branchiaux*) séparés par des fentes (*fentes branchiales*). La fente branchiale supérieure sépare la vertèbre cérébrale antérieure, qui doit constituer le front, et le premier arc branchial qui formera les mâchoires, le nez, les joues, les lèvres et le palais; l'extrémité postérieure de cette fente se trouve précisément au niveau de la partie externe de la région orbitaire. Or, par suite d'un arrêt de développement des bourgeons limitant cette fente branchiale supérieure, la soudure peut n'avoir pas lieu dans certains points, une certaine quantité de peau en voie de formation demeurer incluse dans les tissus qui se trouvent dans ces points, et c'est ainsi que quelques auteurs modernes expliquent la présence, dans ces tumeurs, d'éléments du derme, tels que poils, matière sébacée, et des couches épidermiques.

Ces kystes se rencontrent le plus fréquemment chez de jeunes sujets, vers l'âge de sept à huit ans. Ils siégent profondément, sont recouverts par la peau et les muscles, adhèrent au périoste, finissent par déprimer l'os et quelquefois même par le perforer. Quant à leur structure, nous n'avons rien à ajouter ici à ce que nous en avons dit dans un volume précédent (t. I, p. 413). Leur volume est, en général, peu considérable; il ne dépasse jamais celui d'une pomme d'api.

Leurs symptômes n'offrent rien de particulier : la peau qui les recouvre est lisse, unie, elle n'y adhère pas. Ils sont peu mobiles; lorsqu'ils ont acquis un certain volume, ils donnent lieu à de la fluctuation. Ils peuvent entraîner une certaine gêne pour l'abaissement de la paupière supérieure, mais ils n'entraînent aucun trouble fonctionnel, et ne sont nullement douloureux. Leur développement se fait très-lentement; ils peuvent rester stationnaires durant plusieurs années.

On les reconnaît facilement à leur siége et à leur forme.

Ils se distinguent des kystes sébacés qui sont tout à fait superficiels, par leur implantation plus profonde, des kystes calcaires en ce qu'ils

n'ont pas leur dureté osseuse, et des lipomes en ce que ceux-ci ne sont pas aussi adhérents au périoste.

Le pronostic est sans gravité; toutefois, à la suite d'un traumatisme, ils peuvent devenir le siége d'une inflammation plus ou moins grave.

Le traitement consiste à les extraire aussi complétement que possible, dans le but d'éviter la récidive. Le chirurgien doit porter l'incision au niveau du sourcil, afin que la cicatrice soit moins apparente. Si la paroi du kyste est tellement adhérente à l'os qu'il soit impossible de l'extraire sans dénuder celui-ci, il faut alors la détruire par la rugination ou par la cautérisation.

Névromes. — On observe parfois aussi des névromes au niveau du bord sourcilier. Ce sont de petites tumeurs pédiculées, cachées sous la peau et présentant une sensibilité excessive au toucher ou pendant les mouvements de la paupière.

Si les injections sous-cutanées de morphine ne suffisent pas pour calmer la douleur, ces tumeurs devront être extraites.

III. — Vices de conformation.

La région sourcilière peut être abaissée ou présenter une saillie exagérée.

L'*abaissement* du sourcil est déterminé le plus souvent par une vive douleur du côté de l'œil correspondant, par une contraction spasmodique des muscles de l'orbite, ou bien il est le résultat de cicatrices ou de tumeurs du voisinage.

La *saillie exagérée* dépend en général d'une distension des sinus frontaux par des tumeurs liquides ou par des exostoses (voy. *Affections des sinus frontaux*).

Le chirurgien, en présence de cette déformation, devra donc, soit pour en déterminer l'origine, soit pour chercher à y obvier, porter ses recherches du côté de ces cavités.

ARTICLE V

MALADIES DES PAUPIÈRES

Nous passerons successivement en revue les *lésions traumatiques*, l'*œdème*, les *inflammations*, les *affections ulcéreuses*, les *tumeurs* et les *vices de conformation* ; nous parlerons ensuite de la *blepharoplastie* et nous terminerons par quelques mots sur les *troubles fonctionnels des paupières*.

I. — Lésions traumatiques.

Les lésions traumatiques des paupières sont des contusions, des plaies et des brûlures.

Contusions. — Les contusions diffèrent suivant qu'elles atteignent seulement la paupière elle-même ou qu'elles intéressent en même temps une région voisine, le sourcil, le front, la tempe ou la racine du nez. Dans le premier cas apparaît instantanément une extravasation sanguine; dans le second cas, l'extravasation se produit avec plus de lenteur et s'étend progressivement.

Les symptômes varient suivant l'intensité de la contusion. Lorsqu'elle est légère, elle donne lieu à une simple ecchymose qui disparaît après deux ou trois semaines; lorsqu'elle est plus intense, il en résulte une collection sanguine, fluctuante; les paupières restent fermées. On observe quelques troubles fonctionnels, de la douleur, de la céphalalgie.

Le diagnostic n'offre aucune difficulté. Cependant il importe de s'assurer si ces ecchymoses ne sont pas consécutives à une fracture de l'orbite ou du crâne ou bien si elles ne sont pas compliquées d'un épanchement intra-orbitaire.

Le pronostic est sans gravité; la durée ne dépasse pas deux ou trois septenaires.

Le traitement est le même que pour les autres régions. Dans certains cas où le gonflement des paupières empêche la vue, on peut faire une incision pour donner issue au sang. C'est ce que font, en Angleterre, les lutteurs au pugilat.

Plaies. — Les plaies par instruments piquants, tranchants ou contondants sont habituellement sans gravité. Elles diffèrent suivant qu'elles n'intéressent que la peau ou, qu'avec elle, elles intéressent la couche musculaire ou même toute l'épaisseur de la paupière. Les dernières sont simples ou à lambeaux. Dans les plaies à lambeau, ou bien celui-ci ne contient qu'une portion du bord libre, et alors il est très-petit, ou bien, en même temps que les paupières, il contient une portion de l'une des régions voisines et il peut, dans ce cas, être assez considérable pour tomber vers la tempe, vers la joue ou vers la racine du nez. Quelle que soit l'étendue de ces plaies, l'inflammation consécutive est habituellement simple et rarement suivie d'abcès. Par contre, ces lésions peuvent donner lieu à un certain nombre de complications dont l'importance varie suivant l'étendue du traumatisme, suivant les parties atteintes et suivant la marche de la cicatrisation. Par exemple, une plaie verticale comprenant le bord libre,

peut entraîner un coloboma, un trichiasis, un entropion ou un ectropion. La section complète ou incomplète ou même seulement la piqûre de la branche frontale de la troisième paire peuvent donner lieu à la paralysie du releveur de la paupière supérieure, et, par suite, à un prolapsus incurable de cette paupière ; la section de l'un des canaux lacrymaux peut produire un épiphora, etc. Nous reviendrons plus loin sur chacune de ces complications.

Il est donc important, pour les prévenir, de chercher à obtenir la réunion par première intention à l'aide de la suture et de ne pas laisser les fils plus de trois ou quatre jours, afin de ne pas couper la paupière. On y ajoute des pansements simples et un bandage compressif.

Brûlures. — Les brûlures des paupières, comme celles de la face, sont produites par des acides, par l'eau bouillante, par des corps en ignition ou par déflagration.

Par des acides, qu'elles soient causées intentionnellement ou accidentellement, elles peuvent être du troisième ou même du quatrième degré et entraîner des lésions concomitantes de l'œil.

Par l'eau bouillante, elles sont du second degré, généralement sans gravité.

Par des corps en ignition, elles sont le plus souvent le résultat d'une chute dans le feu, comme cela a lieu pour les enfants ou les épileptiques. Elles sont en général du troisième ou du quatrième degré ; rarement limitées à la paupière, elles envahissent quelquefois la conjonctive et donnent lieu ensuite à un symblépharon, à un ectropion, etc.

Par déflagration, elles varient suivant que la poudre a pris feu à l'air libre ou enfermée. Dans le premier cas, elles sont peu profondes, peu intenses; seulement chaque grain de plomb qui a pénétré dans les tissus forme une tache noire indélébile. Dans le second cas, elles sont d'autant plus profondes que les grains de poudre ont été lancés avec plus de force. Il est rare qu'elles n'atteignent pas la conjonctive et le globe de l'œil lui-même. Elles donnent lieu à une vive inflammation qui se termine par suppuration, quelquefois même par la gangrène des paupières. Les accidents les plus graves, la perte de l'œil elle-même peuvent en être la conséquence.

Le traitement est celui de toutes les brûlures, mais il faut surtout s'appliquer, par une compression méthodique, à prévenir le renversement des voiles palpébraux.

II. — Œdème.

L'œdème des paupières est congénital ou acquis. Dans le premier cas, il est caractérisé par une hypertrophie et une exubérance de la peau et du tissu cellulaire sous-cutané. La peau présente de larges plis qui descendent au-devant de l'œil et empêchent la vision. Dans le second cas, il succède à un traumatisme, à une piqûre d'insecte ou à une inflammation quelconque, ou bien il se rattache à une hydropisie générale, à une albuminurie ou à une anasarque d'origine cardiaque ou scarlatineuse.

La peau est uniformément tuméfiée, pâle, transparente; les plis transversaux sont plus ou moins effacés, l'impression du doigt persiste; les mouvements de la paupière sont gênés.

Le traitement n'offre rien de particulier; il est le même que pour les autres régions.

III. — Inflammations.

Comme dans toutes les autres régions, nous avons à distinguer, suivant les couches dans lesquelles elles se développent, les inflammations de la peau, du tissu cellulaire, des glandes et de la conjonctive. Il en résultera, contrairement à l'opinion des auteurs qui confondent toutes ces inflammations sous le nom générique de *blépharites*, que nous aurons à décrire successivement l'érysipèle, le phlegmon et l'abcès, le furoncle, l'anthrax, l'orgeolet, l'inflammation glandulo-ciliaire et la conjonctivite palpébrale.

Érysipèle.

L'érysipèle des paupières est primitif ou secondaire. Primitif, il succède le plus fréquemment au traumatisme. Secondaire, il survient chez des enfants chétifs ou des individus débilités par une maladie grave ou par de mauvaises conditions hygiéniques. Souvent aussi il est consécutif à l'érysipèle de la face. De même que dans les autres régions, il est *simple* ou *phlycténoïde*.

L'érysipèle primitif présente les mêmes symptômes que dans les autres régions. Ce qu'il offre de particulier aux paupières, c'est le gonflement des ganglions cervicaux ou parotidiens qui s'engorgent de bonne heure.

Il se termine habituellement par résolution. D'autres fois il entraîne à sa suite la chute des cils, un phlegmon ou un abcès du tissu cellulaire sous-cutané. Chez d'autres malades, le tissu cellulaire suppure ou se mortifie au-dessous des phlyctènes, ou bien l'inflammation se

propage à la conjonctive et à la cornée. Enfin, dans les cas les plus graves, on voit survenir la phlébite des sinus ou même la méningite.

Le traitement est le même que pour les autres régions de la tête; le chirurgien doit surtout s'attacher à prévenir ou à combattre les complications dont nous venons de parler.

Phlegmon et abcès.

Le phlegmon et les abcès des paupières surviennent ordinairement à la suite d'un traumatisme des paupières, du globe de l'œil ou de la face, d'un érysipèle, d'une ostéite ou d'une carie de la région ou d'une fièvre grave, variolique, scarlatineuse, typhoïde.

Il est habituellement limité à la paupière supérieure. En raison du gonflement auquel il donne lieu, cette paupière se distend au point de recouvrir non-seulement le globe de l'œil, mais encore la paupière inférieure (fig. 49). Il est à remarquer qu'il s'étend rarement à la paupière inférieure, et qu'il se propage souvent à l'orbite et au sourcil. Il envahit rarement la conjonctive, à moins qu'il ne succède à une opération pratiquée sur le globe de l'œil.

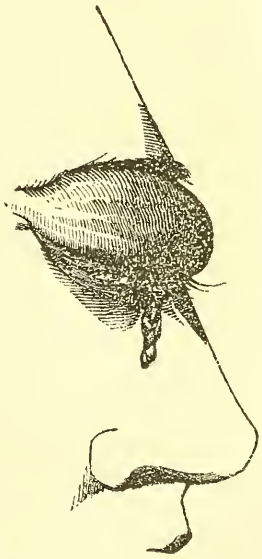

Fig. 49. — Phlegmon avec œdème de la paupière.

Lorsque le phlegmon a débuté dans le tissu cellulaire sous-cutané, et que la suppuration a duré un certain temps, on voit quelquefois le pus fuser en dedans de l'aponévrose et déterminer une ostéite.

Quand, au contraire, la suppuration est consécutive à une affection osseuse, une carie ou une nécrose, par exemple, le pus n'apparaît que plus tard dans le tissu cellulaire sous-cutané.

On ne peut pas confondre le phlegmon de la paupière avec un phlegmon de l'orbite, parce que celui-ci s'accompagne de déviation de l'œil et d'exophthalmie, ni avec une ophthalmie purulente, parce que cette dernière donne lieu à une abondante suppuration et à un chémosis phlegmoneux.

Le chirurgien doit chercher, au début, à obtenir la résolution. Mais dès que la suppuration est formée, on doit inciser profondément et faire cette incision dans le sens transversal, c'est-à-dire parallèlement aux fibres de l'orbiculaire.

Orgeolet, furoncle, anthrax.

L'*orgeolet* est une inflammation de la couche profonde du derme ou du tissu cellulaire qui le réunit au cartilage tarse. Cette inflammation donne lieu à une tumeur qui ne dépasse pas généralement le volume d'un grain d'orge, d'où le nom d'orgeolet. On l'observe fréquemment chez les enfants et surtout chez les jeunes filles mal réglées, chez lesquelles l'orgeolet se montre rebelle à toute médication tant que la menstruation ne se fait pas régulièrement.

On ne peut affirmer, comme le pensent quelques auteurs, que cette inflammation soit limitée aux bulbes pileux et aux glandes qui leur sont annexées.

L'orgeolet est caractérisé par une tumeur violacée, dure, douloureuse au toucher, d'abord limitée au bord libre et envahissant bientôt toute la paupière qui paraît luisante. Il s'accompagne quelquefois de l'engorgement des ganglions préauriculaires; il donne lieu à de vives démangeaisons. Bientôt il forme une saillie blanchâtre qui se rompt et donne issue à un pus épais. D'autres fois, la tumeur, au lieu de suppurer, reste quelque temps stationnaire et se résout ou s'indure.

Chez quelques malades, elle détermine le gonflement des tissus voisins et, par suite, l'oblitération des glandes de Meibomius ou des glandes sébacées; chez d'autres, les récidives sont si fréquentes qu'il semble exister chez eux une véritable prédisposition.

Au début, on peut faciliter la résolution par des applications émollientes. Lorsque la suppuration a lieu, on hâte la guérison en ouvrant la petite tumeur et en y passant le crayon de nitrate d'argent.

Le *furoncle* est fréquent à la paupière supérieure. Il s'accompagne d'une inflammation des parties voisines souvent assez considérable.

Il se distingue de l'orgeolet en ce qu'il occupe une plus grande étendue de la paupière, et du phlegmon en ce qu'il ne donne lieu qu'à une suppuration presque nulle.

On le combat avantageusement, au début, par l'application sur la paupière d'une couche assez épaisse de collodion élastique. Lorsque la maladie est avancée, il faut inciser largement.

L'*anthrax* primitif est très-rare aux paupières; mais souvent il prend naissance dans leur voisinage et s'y étend par propagation.

Il présente ceci de particulier que l'ulcération qui résulte de l'élimination des parties mortifiées détermine, en se cicatrisant, un raccourcissement de la paupière ou son renversement en dehors (ectropion).

Le traitement consiste à pratiquer une large incision cruciale sur la tumeur, de manière à en dépasser les limites. Quelques auteurs

conseillent d'exciser toutes les parties de la peau qui, plus tard, doivent se mortifier. D'autres conseillent d'avoir recours à la méthode sous-cutanée.

Inflammation glandulo-ciliaire (Blépharite).

Synonymie. — Blépharite simple, furfuracée, glandulo-ciliaire, ulcéreuse, diphthéritique, catarrhale, scrofuleuse.

Étiologie. — Cette affection est fréquente chez les enfants scrofuleux, chez les individus vivant dans de mauvaises conditions hygiéniques, chez ceux qui s'exposent à l'action d'une trop vive chaleur ou au contact de poussières irritantes ou de gaz délétères, comme les boulangers, les verriers, les tailleurs de pierre et les vidangeurs. Souvent aussi elle succède aux maladies inflammatoires de la conjonctive et des voies lacrymales.

Anatomie pathologique. — Suivant que ce sont les glandules situées à la racine des cils ou les glandes de Meibomius qui sont primitivement atteintes, on s'est servi des mots de blépharite ciliaire et de blépharite glandulaire pour caractériser la maladie.

Cette distinction est fondée réellement au point de vue anatomo-pathologique. C'est à la racine des cils qu'on observe les premiers désordres, tels qu'un état furfuracé (*Blépharite furfuracée*), qui n'est autre que la chute de petites lamelles blanchâtres formées d'écailles épidermiques, mélangées aux produits morbides dus à l'hypersécrétion des glandes sébacées situées à la racine des cils (*Blépharite glandulo-ciliaire, catarrhale*). La présence de ces matières épithéliales, sébacées et purulentes coïncide avec l'altération des parois qui engaînent les cils et, bientôt après, la suppuration donne lieu, au pourtour des cils et sur le bord libre, à des trajets fistuleux qui, en se réunissant, forment des ulcères en cupule au milieu desquels les cils jouent le rôle de corps étrangers (Cornil et Ranvier). D'autres fois, on voit se former de petites pustules ou quelques boutons d'acné sur le bord libre (*acné ciliaire*). Enfin, dans quelques cas, le bord libre de la paupière et sa face interne, dans une certaine étendue, se recouvrent d'une exsudation pseudo-membraneuse blanchâtre, fortement adhérente aux tissus sous-jacents et au-dessous de laquelle on trouve une surface rouge et légèrement granuleuse (*Blépharite diphthéritique*).

Symptomatologie. — Au début, l'inflammation est caractérisée par une vive démangeaison au niveau du bord libre des paupières. La peau est rouge et tuméfiée. La muqueuse est d'un rouge vif; cette rougeur s'étend d'une commissure à l'autre sous la forme d'une bandelette de 2 à 3 millimètres de hauteur sur laquelle apparaissent en

saillie des stries verticales qui sont dues à l'injection des glandes de Meibomius.

En soulevant avec un stylet les croûtes sèches jaunâtres qui fixent les cils entre eux, on découvre les petites ulcérations saignantes, les pustules et les boutons caractéristiques. La sécrétion visqueuse des glandes de Meibomius apparaît en abondance.

A une période plus avancée, l'inflammation envahit toute la surface de la conjonctive palpébrale (voy. *Conjonctivite palpébrale*).

Outre ces phénomènes, on observe des picotements, la sensation de graviers entre les cils agglutinés et un peu de photophobie.

Diagnostic. — La blépharite glandulo-ciliaire se reconnaît facilement aux caractères qui précèdent. Dans quelques cas, cependant, on pourrait la confondre avec une conjonctivite granuleuse ; mais, dans cette dernière, le bord libre est rose pâle au lieu d'être très-rouge ; les cils ne sont pas agglutinés entre eux, et la marche est habituellement suraiguë.

Marche, complications. — La blépharite glandulo-ciliaire est au contraire lente et progressive dans sa marche et passe souvent à l'état chronique ; quelquefois même elle persiste toute la vie.

Les complications qu'elle entraîne le plus ordinairement à sa suite sont : la chute complète des cils (madarosis), l'oblitération des glandes de Meibomius, la conjonctivite simple ou granuleuse, la kératite ulcéreuse, l'entropion ou l'ectropion, la dacryocystite et même la perte de l'œil.

Traitement. — Au début, on doit appliquer des topiques émollients, des pommades résolutives telles que celles au précipité blanc ou au précipité rouge. Le chirurgien doit pratiquer avec le plus grand soin l'épilation des cils agglutinés, détacher les croûtes qui sont à leur base et cautériser les ulcérations qu'elles recouvrent.

Dans la forme chronique avec tuméfaction du bord libre des paupières, on peut ajouter avec avantage les ponctions avec la lancette.

IV. — Affections ulcéreuses.

Les affections ulcéreuses des paupières se rattachent à la syphilis, à la scrofule, ou au cancer. Ce que nous avons dit de ces sortes d'affections, en parlant des généralités (t. I, p. 373) et du lupus (t. III, p. 678), nous dispensera de les décrire longuement.

Les ulcérations d'origine syphilitique sont les plus fréquentes, qu'elles soient primitives ou secondaires comme les pustules d'ecthyma et les tubercules superficiels, ou même tertiaires, comme celles qui succèdent à la fonte des gommes sous-cutanées ou aux affections du squelette de la région.

A part les pertes de substances qui peuvent en être la suite, les ulcérations scrofuleuses ne donnent lieu à aucune considération propre à la région.

Les ulcérations de nature cancéreuse diffèrent, suivant qu'elles sont plus ou moins larges, plus ou moins profondes et qu'elles sont plus ou moins rapprochées du bord libre.

Quand l'ulcération est petite, superficielle et éloignée du bord libre, on la fait aisément disparaître avec les caustiques ou le bistouri. Cependant quand elle est rapprochée du bord libre ou de la commissure externe, on doit la circonscrire entre les deux branches d'une incision en V, verticale dans le premier cas, horizontale dans le second ; et si l'affection occupe sur le bord libre une trop grande étendue pour qu'on puisse ainsi la circonscrire, il faut alors saisir avec une pince la partie du bord libre ulcérée, l'éloigner du globe oculaire et l'exciser avec des ciseaux. Si l'ulcération est très-large et n'occupe encore que la face cutanée de la paupière, on doit recourir à l'excision avec le bistouri, en respectant la conjonctive. Mais la perte de substance qui en résulte doit être aussitôt comblée par un lambeau autoplastique, contrairement à l'opinion de quelques auteurs qui pensent que les seuls efforts de la nature peuvent produire, avec la conjonctive restante, une restauration suffisante. Enfin, lorsque l'ulcération comprend toute l'épaisseur de la paupière, il ne faut pas hésiter à enlever celle-ci en totalité et à pratiquer ensuite la blépharoplastie par l'un des procédés que nous indiquerons plus loin. Plusieurs fois nous avons pu enlever les deux paupières dans une même séance et les remplacer par des lambeaux empruntés aux régions voisines.

Si une portion osseuse très-étroite est adhérente, il faut la reséquer; mais il faut s'abstenir de toute opération, surtout chez les personnes avancées en âge, lorsque le cancer envoie des prolongements trop étendus dans les régions voisines et principalement dans l'orbite.

V. — Tumeurs.

Parmi les nombreuses tumeurs qu'on observe sur la paupière, les seules qui méritent de nous arrêter, sont les *tumeurs verruqueuses*, le *chalazion*, les *kystes* et les *tumeurs éléphantiasiques*.

Tumeurs verruqueuses. — Les unes, constituées par l'hypertrophie partielle du derme, sont assez fréquentes surtout chez les enfants. Elles sont congénitales ou accidentelles. Celles qui sont congénitales accompagnent souvent le *nœvus maternus*. Chez l'enfant, ces tumeurs forment de petites saillies allongées, tandis que chez les sujets âgés elles sont plus larges, fendillées et quelquefois saignantes. On donne à ces dernières le nom de *poireaux*.

Les autres sont dues au développement des follicules sébacés. Elles ont été décrites par Sichel sous le nom d'*affection verruqueuse des paupières liée à une diathèse lymphatique*. Elles sont petites (1 à 2 millimètres d'élévation), arrondies, lisses, d'une teinte rosée, peu différente de la peau, à sommet blanchâtre percé d'un orifice. Elles sont disposées au bord libre des paupières, par groupe de 10 à 20. Bien qu'elles offrent une grande ressemblance avec les verrues, on peut cependant les distinguer aisément par ces caractères.

Toutes ces tumeurs peuvent être enlevées facilement par les caustiques ou par le bistouri.

Chalazion. — Les auteurs sont loin d'être d'accord sur la nature du chalazion. Les uns le considèrent comme un orgeolet chronique induré, d'autres comme un kyste meibomien modifié par des poussées inflammatoires successives. Suivant H. Thomas (thèse de Paris 1866), le chalazion, complétement indépendant du système glandulaire, siége dans le tissu cellulaire qui sépare le tarse de l'orbiculaire. Il est constitué par des éléments fibro-plastiques ou plus souvent par des cytoblastions, par de la matière amorphe, des vaisseaux et du tissu lamineux (Ch. Robin).

On distingue deux périodes dans le développement de ces tumeurs : dans la première, elles ont habituellement le volume d'une lentille, quelquefois d'une aveline, elles sont molles, souvent mamelonnées et d'aspect jaunâtre. Elles se développent tantôt du côté de la peau, sans contracter d'adhérences avec le cartilage, tantôt du côté du tarse et de la muqueuse auxquels elles adhèrent et qui dans ce cas se ramollissent et se décolorent. Dans la seconde période, elles diminuent de volume, s'indurent et offrent l'aspect d'une tumeur fibreuse ou fibro-cartilagineuse.

Le traitement médical est habituellement insuffisant ; l'ablation seule assure la guérison de la tumeur (voy. *Kystes*).

Kystes. — Nous ne parlerons pas ici des *kystes hydatiques* dont un seul exemple a été fourni par Sichel, ni des *kystes hématiques* dont l'existence est encore douteuse. Nous ne parlerons pas non plus des kystes de la glande lacrymale qui seront décrits plus loin. Nous étudierons seulement les kystes glandulaires que l'on distingue sous les noms de *sébacés*, *ciliaires*, *sudoripares*, *meibomiens* et *sous-conjonctivaux*, suivant que leur point de départ est dans les glandes sébacées, ciliaires, sudoripares, de Meibomius ou sous-conjonctivales.

a. Les *kystes sébacés* sont divisés en cutanés et périorbitaires, selon qu'ils sont superficiels ou profonds. Ces derniers ayant été étudiés à la région du sourcil sous le nom de *dermoïdes*, nous ne nous occuperons ici que des kystes sébacés cutanés ou superficiels.

Ces kystes ont aussi reçu les noms de *millium*, *millet*, *lithiasis*, *lapis*

palpebrarum (on réserve le nom de millet à ceux qui occupent le bord libre). Ces kystes s'observent sur tous les points de la paupière. Ils sont quelquefois congénitaux; ils sont isolés ou multiples. Leur volume ne dépasse pas généralement celui d'une lentille. Ils sont adhérents à la peau dont ils font, pour ainsi dire, partie intégrante, et qui est amincie à leur niveau; ils sont blanchâtres et présentent parfois de petits points noirâtres répondant aux orifices des follicules : leur consistance, molle au début, peut devenir par la suite très-dure et même pierreuse (*lapis palpebrarum*).

Ils peuvent rester longtemps stationnaires ; quelquefois ils disparaissent spontanément; d'autres fois la peau amincie finit par être perforée et par donner passage à la matière sébacée qu'ils contiennent. Cette matière, examinée au microscope, présente des cellules épithéliales, infiltrées de granulations calcaires libres et de cristaux de cholestérine.

b. Les *kystes ciliaires* assez rares occupent le bord libre de la paupière. Ils sont sous-cutanés, la peau qui les recouvre est amincie et vascularisée; ils ne font aucune saillie du côté de la conjonctive. Ils se développent très-lentement, mais sans être douloureux, et quand les malades se présentent, ils offrent généralement le volume d'un pois.

c. Les *kystes meibomiens* sont assez fréquents, tantôt uniques, tantôt multiples, plus fréquents à la paupière supérieure qu'à la paupière inférieure ; ces kystes sont durs, rénitents, du volume d'une petite noisette, adhérents au cartilage tarse ; la peau est mobile à leur surface. Ils font saillie tantôt du côté de la peau, tantôt du côté de la muqueuse. On en distingue trois variétés, suivant qu'ils sont *fongueux*, *muqueux* ou *calcaires*.

La variété *fongueuse* décrite par Bendz sous le nom d'*adénite meibomienne* se rattache toujours à un état sub-inflammatoire des glandes de Meibomius. Les parois du kyste, dans cette variété, sont recouvertes par une matière épaisse jaunâtre, pouvant remplir toute la cavité. Le liquide qu'ils contiennent est épais, quelquefois purulent. Le cartilage tarse est ramolli à leur niveau. Ils s'ouvrent spontanément, dans certains cas, soit du côté de la peau, soit du côté de la muqueuse; l'ouverture reste fistuleuse et donne quelquefois passage aux fongosités qui en tapissent les parois.

La variété *muqueuse* dépend de l'oblitération du conduit excréteur ou de l'altération du produit de sécrétion. Le contenu, au lieu d'être épais, est transparent, légèrement filant. Les parois ne présentent pas de fongosités, comme dans la variété précédente.

La variété *calcaire* est caractérisée par un kyste faisant toujours saillie du côté de la conjonctive; nous en parlerons plus loin.

d. Les *kystes sudoripares*, moins fréquents, s'observent surtout au niveau du bord libre de la paupière inférieure. Ils sont souvent multiples. Ils présentent ceci de particulier que leurs parois sont extrêmement minces, que le liquide qu'ils contiennent est limpide et transparent, qu'ils ne déterminent aucune gêne, et qu'ils peuvent disparaître spontanément.

e. Les *kystes sous-conjonctivaux* occupent les culs-de-sac oculo-palpébraux. Ils sont peu volumineux, contiennent un liquide transparent ; la muqueuse qui les recouvre est vascularisée.

Il sera facile de distinguer ces kystes les uns des autres, aux caractères que nous venons d'énumérer. Le kyste meibomien seul, pourrait être pris pour un chalazion ou un orgeolet. Mais ces derniers, outre qu'ils s'accompagnent du kyste inflammatoire, occupent ordinairement la partie antérieure du bord ciliaire, tandis que le kyste meibomien fait saillie du côté de la muqueuse.

Le seul traitement qui convienne aux kystes palpébraux est le traitement chirurgical, l'emploi des pommades et des topiques étant le plus souvent insuffisant.

La ponction, même suivie de la cautérisation, ne suffit pas toujours pour empêcher la récidive. L'incision, soit du côté de la peau, soit du côté de la muqueuse, jointe à la cautérisation est préférable. Elle doit être transversale. Une fois qu'elle a permis au liquide de s'écouler, il est bon, au moyen d'une curette, de faire sortir tout ce que le kyste contient et de cautériser avec le nitrate d'argent les parois dans tous les sens.

L'ablation compte le plus de partisans, sauf pour les kystes meibomiens à cause de leur adhérence au cartilage tarse.

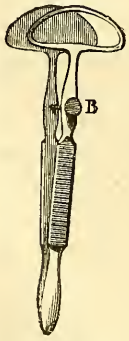

Fig. 50. — Pince de Desmarres.

Elle se fait soit par la peau, soit par la muqueuse. Dans le premier cas, la paupière étant bien tendue, on pratique sur le kyste une incision transversale, on dissèque les bords de la plaie, puis saisissant la tumeur avec une érigne, on l'isole des parties environnantes. Dans le second, l'opération est un peu plus difficile, parce qu'il faut renverser la paupière, mais le procédé opératoire est le même.

Pour faciliter l'opération et surtout pour n'être point gêné par le sang, on peut avoir recours aux pinces de Desmarres ou à celles que nous avons fait construire par M. Guéride.

Les pinces de Desmarres (voy. fig. 50) se composent d'une plaque de métal sur l'une de ses branches, et d'un anneau sur l'autre, de telle sorte que la partie de la paupière qui comprend la tumeur peut être parfaitement fixée.

Quant aux pinces que nous avons fait construire par M. Guéride, elles forment sur chacune des branches une demi-circonférence qui, à l'aide d'une articulation spéciale, peut être portée dans tous les sens. Cette compression est de courte durée et ne peut qu'être avantageuse. Cette pince, analogue à celle que nous avons fait construire pour les tumeurs érectiles des joues, est d'un modèle assez petit pour être applicable aux paupières.

Tumeurs éléphantiasiques. — Les tumeurs éléphantiasiques des paupières sont très-rares. Il en existe à peine quelques exemples; Liston et Carron du Villards en ont publié chacun deux cas, de Graefe et Carnochan un, et nous avons eu récemment l'occasion d'en observer un cas, dans notre service à l'hôpital Saint-Louis.

Ces tumeurs apparaissent le plus souvent dans le jeune âge, quelquefois même elles sont congénitales.

Elles occupent de préférence la paupière supérieure. En général, elles se développent primitivement vers l'extrémité interne du sourcil, mais elles envahissent peu à peu toute la région sourcilière. La peau qui les recouvre s'amincit et devient plus vasculaire.

Elles sont formées, non pas aux dépens d'un tissu isolé, mais par une égale hypertrophie de tous les tissus de la région, du derme, du tissu cellulaire sous-cutané, du tissu adipeux et parfois du tissu musculaire.

Elles peuvent acquérir un assez grand volume. Chez notre malade, la tumeur présentait celui d'un petit œuf de poule coupé suivant son grand axe et dont une moitié aurait été comprise dans les téguments de la paupière supérieure.

Au toucher, elles donnent lieu à une rénitence diffuse; on ne trouve ni fluctuation, ni cloisonnement; on perçoit seulement çà et là quelques inégalités à peine appréciables. Leur consistance se rapproche de celle des tumeurs fibreuses ou fibro-plastiques.

Elles ne déterminent aucun trouble fonctionnel et sont complétement indolentes.

Chez le malade dont nous avons recueilli l'observation, les parties voisines étaient absolument intactes. La sécrétion des larmes était normale. L'examen ophthalmoscopique n'a donné lieu à aucune considération particulière.

La marche de ces tumeurs est très-lente. Elles peuvent rester stationnaires pendant des années; d'autres fois, sous l'influence d'un traumatisme, par exemple, elles acquièrent en très-peu de temps un développement considérable.

Malgré leur rareté aux paupières, le diagnostic de ces tumeurs ne présente pas de grandes difficultés. Les kystes s'en distinguent aisément par leur forme, leurs limites bien nettes et leur consistance;

les lipomes par leur cloisonnement, la mobilité de la peau à leur surface, le défaut d'adhérences. On pourrait plutôt confondre l'éléphantiasis des paupières avec certaines tumeurs fibreuses ou fibro-plastiques. Mais ces dernières sont limitées par un rebord très-saillant; à une période avancée de leur évolution, elles contractent de nombreuses adhérences avec la peau, finissent par s'ulcérer et s'accompagnent de l'engorgement des ganglions.

Le pronostic des tumeurs éléphantiasiques n'est pas grave; toutefois si on les abandonne à elles-mêmes, elles acquièrent un grand volume et constituent, aux paupières, une difformité choquante.

Leur traitement ne comporte qu'une seule méthode, l'ablation, et celle-ci doit être faite aussi largement que possible afin d'éviter la récidive. Chez le malade que nous avons récemment opéré à l'hôpital Saint-Louis, une première ablation avait été pratiquée quatre mois auparavant. Cette ablation ayant été probablement incomplète, la récidive a eu lieu et, cette seconde fois, la tumeur s'est développée rès-rapidement. En outre, l'opération avait eu pour conséquence le prolapsus de la paupière supérieure.

VI. — Vices de conformation.

Ce sont : l'absence des paupières, le coloboma, l'épicanthus, le blépharophimosis, l'ankyloblépharon, le symblépharon, le trichiasis, l'entropion et l'ectropion.

Absence des paupières.

L'absence des paupières est congénitale ou acquise. Congénitale, elle coïncide généralement avec d'autres vices de conformation de la face. Acquise, elle succède à la perte de substance produite par un lupus, une brûlure, ou au traumatisme que laissent après elles certaines affections, telles que le cancroïde ou une pustule maligne.

L'absence des paupières laisse le globe de l'œil trop exposé à l'air, ce qui ne tarde pas à provoquer des conjonctivites, des kératites simples ou ulcéreuses et même la cécité.

Nous verrons plus loin qu'on peut y remédier par la blépharoplastie.

Coloboma.

Ce nom sert à désigner une fente anormale des paupières, que celle-ci soit congénitale ou acquise. Il est à remarquer que le coloboma congénital est plus fréquent à la paupière supérieure et qu'il est bordé par une muqueuse analogue à celle du bord libre, parfois même

pourvue, comme elle, de poils, tandis que le coloboma accidentel présente des bords recouverts d'une simple cicatrice.

Cette affection, comme l'ectropion, laisse le globe de l'œil exposé au contact permanent de l'air, ce qui peut entraîner de graves complications, dont nous parlerons plus loin (voy. ectropion). Le traitement est habituellement facile; il consiste à aviver et à suturer les deux bords.

Epicanthus.

On appelle ainsi un repli cutané semi-lunaire qui, chez certaines personnes, recouvre l'une des commissures palpébrales. Cette affection a été décrite pour la première fois par Ammon. On distingue l'épicanthus externe et l'épicanthus interne suivant qu'il affecte la commissure externe ou la commissure interne.

L'*épicanthus externe* est extrêmement rare. Sichel et Chevillon en citent chacun un cas. Dans celui de Sichel, les deux commissures externes étaient recouvertes par un pli valvulaire, en forme de demi-lune, dirigé verticalement, de plus de 1 centimètre de hauteur.

L'*épicanthus interne* est plus fréquent. Il est ordinairement congénital; parfois même héréditaire. Cependant on l'observe aussi à la suite d'ophthalmies ou de cicatrices vicieuses. Il a la forme d'un croissant dont les deux faces regardent l'une en avant, l'autre en arrière et le bord concave en dehors; les deux extrémités se continuent avec la peau des paupières. Ce repli cutané est plus ou moins développé; tantôt il est à peine visible, tantôt il s'étend jusqu'à la cornée. Il siége sur les deux commissures internes, mais il est plus grand sur l'une que sur l'autre. Les individus atteints de ce vice de conformation ont le nez large, aplati à sa racine, ce qui leur donne une physionomie mongole (Sichel). En pinçant la racine du nez, on le fait disparaître. Lorsqu'il est très-développé, il gêne la vision quand l'œil se porte du côté interne et favorise entre le repli cutané et le globe de l'œil le dépôt d'une matière sébacée dont le contact peut excorier le globe oculaire.

Traitement. — Lorsque l'épicanthus date de la naissance, le chirurgien doit s'en tenir tout d'abord à l'expectation, cette difformité disparaissant en général avec le développement de la face. Mais quand il persiste jusqu'à la fin de l'adolescence, il faut agir : si l'épicanthus est unilatéral, il suffit de l'exciser avec des ciseaux courbes ; s'il est double, on excise, suivant le conseil d'Ammon, une portion ovalaire ou elliptique de la peau qui recouvre la racine du nez. On suture ensuite les lèvres de la plaie.

Blépharophimosis. — Ankyloblépharon. — Symblépharon.

On désigne sous le nom de *phimosis des paupières* ou *blépharophimosis* l'étroitesse de l'ouverture palpébrale, d'*ankyloblépharon* l'adhérence des bords libres des paupières entre eux, et de *symblépharon* l'adhérence des paupières au globe de l'œil.

Le *blépharophimosis* est congénital ou acquis. Quand il est congénital, la réunion porte sur l'angle externe de l'ouverture palpébrale. Chez les enfants obèses, il est formé par l'hypertrophie de la couche graisseuse sous-cutanée qui entoure les paupières.

Quand il est accidentel, il succède à des plaies, à des blépharites, à des conjonctivites ou à l'atrophie du globe de l'œil, et comme cette affection gêne la vision, provoque quelquefois de l'amblyopie ou même du strabisme, il est bon d'en prévenir la manifestation en s'adressant d'une façon méthodique à ces causes accidentelles.

Pour faire disparaître le blépharophimosis, ou bien on incise avec soin la soudure qui existe à l'angle externe des paupières et l'on interpose entre les lèvres de l'incision un lambeau conjonctival, ou bien on pratique au niveau de la commissure externe deux incisions réunies à la manière d'un V ouvert du côté de l'angle interne; on enlève la peau comprise entre ces deux incisions ainsi que quelques fibres de l'orbiculaire, on divise ensuite horizontalement la conjonctive palpébrale pour agrandir la commissure et on forme avec cette membrane un lambeau assez grand pour border les lèvres de l'incision cutanée; on en maintient facilement l'adhésion à l'aide de serre-fines.

L'*ankyloblépharon* est rarement congénital. Il succède habituellement à des brûlures et parfois à un érysipèle phlegmoneux. Il n'est presque jamais complet. En effet, soit vers l'angle externe, soit vers l'angle interne, il existe généralement une ouverture par laquelle suintent les sécrétions conjonctivale et lacrymale. Assez souvent l'ankyloblépharon se complique de symblépharon.

Le traitement est le même que celui du blépharophimosis.

Le *symblépharon*, comme l'ankyloblépharon, succède le plus souvent à des brûlures, quelquefois aussi à des blessures des conjonctives palpébrale et bulbaire, à des ophthalmies granuleuses, diphthéritiques ou purulentes. Il est partiel ou total. Dans le premier cas, il consiste en une simple bride; dans le second, il s'étend du bord libre jusqu'au cul-de-sac conjonctival et à la cornée.

Pour reconnaître la présence de ces adhérences cicatricielles, il suffit de renverser la paupière et de chercher à passer au-dessous d'elles une petite sonde.

Suivant son étendue, le symblépharon détermine plus ou moins de

gêne dans les mouvements de la paupière. Lorsqu'il recouvre la cornée, il trouble la vision.

La gravité du pronostic varie suivant que les adhérences sont partielles ou totales. Il en est de même du traitement.

Dans le premier cas, ou bien il n'y a qu'une bride qui ne gêne en rien les mouvements des paupières, il convient de la respecter; ou bien la bride gêne ainsi que les mouvements des paupières la vision, et pour obtenir la guérison, il faut la lier, la rompre avec une ligature, ou mieux, suivant le conseil de Boyer, passer une sonde cannelée au-dessous d'elle et la sectionner avec le bistouri.

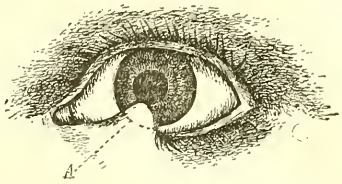

Fig. 51. — Symblépharon de la paupière inférieure.

A. Adhérences cornéales.

Dans le second cas, la guérison est loin d'être assurée. Si l'adhérence est étroite, quelques chirurgiens se contentent de la traverser aussi profondément que possible avec une aiguille courbe entraînant un fil de plomb, dont les extrémités sont tendues et serrées à diverses reprises. Lorsque le trajet du fil de plomb est cicatrisé, ils coupent la bride en augmentant la constriction du fil ou simplement avec des ciseaux. Un moyen préférable consiste à disséquer l'adhérence en traçant un V, et à la laisser appliquée à la paupière. On pratique en même temps sur la conjonctive oculaire, dans le but de la mobiliser, des incisions parallèles à la cornée, et on réunit les bords de cette plaie conjonctivale avec un ou deux points de suture.

Enfin, si l'adhérence est à la fois totale et très-large, il faut recourir

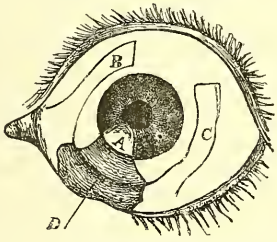

Fig. 52. — Symblépharon opéré par le procédé de Teale.

D. Paupière décollée. — B C. Lambeaux conjonctivaux destinés à être interposés dans la plaie D.

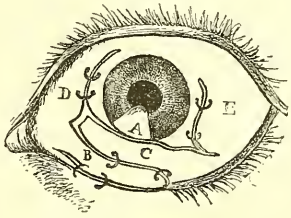

Fig. 53. — Même procédé.

Résultats de l'opération. Des plaies conjonctivales, laissées à la place des lambeaux déplacés, sont réunies par suture.

au procédé de Teale qui est à peu près le même que le précédent, sauf qu'après avoir incisé transversalement la bride de façon à la détacher de la cornée, du globe oculaire et de la paupière, il dissèque

ensuite deux lambeaux dans la conjonctive bulbaire, l'un dans sa moitié externe, l'autre dans sa moitié interne (voy. fig. 52), dispose ces lambeaux de façon, une fois mis en contact au-devant du globe de l'œil, à combler la perte de substance précédemment occupée par le symblépharon, et les réunit l'un et l'autre aux parties saines de la conjonctive par quelques points de suture (voy. fig. 53). Les bords de la plaie qui résulte de la dissection des lambeaux sont également suturés sur quatre points. La réunion une fois obtenue, la paupière est libre et le petit lambeau cutané qui a été abandonné sur le bord de la cornée finit par s'atrophier.

Quand il y a en même temps ankyloblépharon, il faut, au préalable, désunir les bords libres des paupières et s'assurer de l'état de la cornée. Pour prévenir de nouvelles adhérences, quelques chirurgiens conseillent d'enduire de collodion les deux surfaces antérieurement soudées.

Trichiasis. — Districhiasis.

Les cils, au lieu de pousser régulièrement, peuvent, sous diverses influences, prendre une direction vicieuse et se porter sur le globe de l'œil. On donne à ce vice de conformation le nom de *trichiasis*, quand il n'y a qu'une seule rangée de cils déviés, de *districhiasis* quand il y a deux rangées de cils déviés et de *tristrichiasis* quand il y en a trois rangées. On dit que le trichiasis est partiel ou total suivant qu'il occupe une partie ou la totalité de la rangée,

Les causes de cette affection sont quelquefois très-apparentes, comme cela a lieu quand elle succède à une blessure du bord libre, à une blépharite, à un orgeolet, à un érysipèle, à une conjonctivite, à une rétraction cicatricielle. D'autres fois la maladie apparaît sans cause connue. Les uns supposent alors, comme Vidal (de Cassis) et Quadri, que la direction vicieuse des cils se rattache à une disposition particulière des bulbes qui, restés longtemps dans un état embryonnaire, ont pris à un moment donné un développement rapide. Cette manière de voir semble confirmée par les recherches microscopiques de Donders. Les autres, avec Warlomont et Testelin, prétendent que chez les personnes qui ont deux rangées de cils le districhiasis est dû à une dégénérescence graisseuse de la portion ciliaire du muscle orbiculaire qui, venant se fixer sur les bulbes pileux, imprimerait aux cils une direction vicieuse.

Les symptômes sont peu apparents lorsque le trichiasis est partiel. On ne voit souvent à distance qu'un filament muqueux plutôt que le cil lui-même, étendu de la marge palpébrale au globe de l'œil et mobile à la surface de la cornée. Le malade se plaint d'une sensation de corps

étranger. Au contraire, lorsque le trichiasis est total, la paupière est déformée, son bord libre est engorgé, arrondi, bosselé, souvent même renversé en dedans (entropion). Au contact des cils déviés, la conjonctive et la cornée ne tardent pas à s'irriter et à s'enflammer.

Ces complications sont quelquefois rebelles et présentent une gravité réelle chez certains malades. Voilà pourquoi il faut lutter le plus tôt possible contre cette redoutable affection.

Les moyens employés dans ce but ont plus ou moins de valeur.

Les uns sont palliatifs, tels que la frisure des cils (Beer), leur redressement avec une aiguille armée d'un cheveu double formant une anse (Celse), leur agglutination par le collodion appliqué sur la face externe de la paupière, l'épilation à l'aide d'une pince à branches larges et finement dentées.

Les autres, plus radicaux, sont la cautérisation des bulbes ciliaires (Duval (d'Argentan), Willams (de Cincinnati), les ligatures cutanées (Gaillard, Pagenstecher), l'excision d'un petit pli de la peau, l'extirpation des follicules des cils déviés, le déplacement du champ d'implantation des cils et la ligature combinée ou non avec l'incision.

La cautérisation des bulbes ciliaires est pratiquée soit avec le cautère actuel, soit, ce qui vaut mieux, avec les caustiques et en particulier avec la potasse taillée en crayon qu'on applique dans la direction des bulbes.

L'emploi des ligatures cutanées tel que l'indique M. Gaillard est une méthode simple dans son application et qui donne de bons résultats. On saisit avec des pinces, tout près du bord ciliaire, un repli de la peau de 3 à 4 millimètres de largeur et on le traverse avec une aiguille munie d'un fil double en passant aussi près que possible du tarse lui-même. On fait ensuite un nœud que l'on serre fortement et on laisse cette ligature s'éliminer par la suppuration. Deux ou trois de ces ligatures suffisent en général. Quant à nous, nous préférons recourir aux sutures entortillées, mais nous avons soin d'enfoncer les épingles jusque dans l'épaisseur même du tarse et tout près du bord libre. Nous avons eu plusieurs fois recours, depuis quinze ans, à ce procédé, qui nous a donné d'assez bons résultats.

L'excision d'un pli cutané n'est applicable que dans les cas de trichiasis partiel. Le procédé de Desmarres père consiste à saisir avec une érigne double le pli de la peau, le plus près possible du bord libre de la paupière et à l'exciser avec un bistouri ou un couteau à cataracte. L'incision doit être assez profonde pour comprendre une partie du tarse. La plaie ovalaire qui en résulte, en se cicatrisant, rétracte en dehors la partie correspondante du bord de la paupière et entraîne dans le même sens les cils déviés.

L'extirpation des follicules des cils est applicable au trichiasis partiel

et au trichiasis total. Les uns excisent tout simplement le bord palpébral en entier avec les cils qui y sont implantés ; mais ils enlèvent en même temps les follicules des glandes de Meibomius. Ce procédé est d'une exécution facile, mais il a le défaut d'empêcher les yeux et les paupières d'être suffisamment garantis. Pour éviter cet inconvénient, Sœlberg Wels se contente d'enlever la portion externe des paupières dans laquelle sont implantés les cils. Vacca Berlinghieri fait à 2 millimètres du bord libre une incision transversale et parallèle à ce bord, dissèque le lambeau cutané de bas en haut en pratiquant aux extrémités deux incisions verticales. Il excise ensuite chaque bulbe ciliaire. Ce procédé a été lui-même modifié par MM. Galezowski et Anagnostakis. Le premier dissèque séparément la peau et la conjonctive à partir de leur bord libre et resèque uniquement l'interstice dans lequel sont implantés les bulbes ciliaires. Le second fait une incision parallèle au bord palpébral, saisit avec une pince toute la couche musculaire située au-dessus du tarse et l'excise avec des ciseaux. Il passe ensuite trois ou quatre fils de soie par le bord inférieur de la plaie cutanée et par la couche fibro-celluleuse qui recouvre le cartilage dans l'endroit où les fibres musculaires ont été enlevées et les réunit.

Pour n'être pas gêné dans tous ces procédés, par l'écoulement de sang pendant l'opération, on peut recourir aux pinces de Pope, de Snellen (voy. fig. 54), ou à celles que nous avons fait construire pour

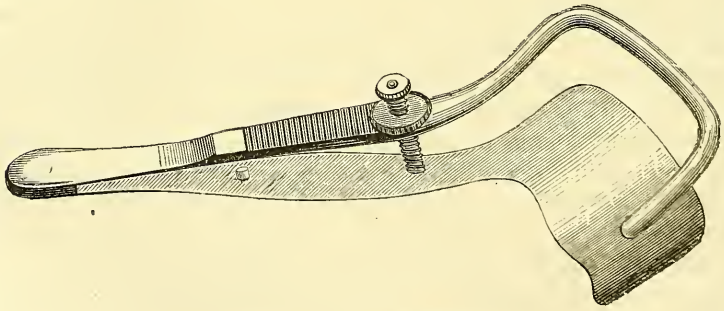

Fig. 54. — Pince de Snellen.

obtenir l'hémostase préventive. (Voy. *Clinique chirurgicale de l'hôpital Saint-Louis, année* 1874. *De l'emploi des pinces hémostatiques.*)

La méthode qui consiste à déplacer le champ d'implantation des cils est aujourd'hui la plus usitée. Le procédé qui mérite la préférence est celui de Jœsche modifié par Arlt (voy. fig. 55). Ce dernier enfonce dans l'épaisseur du bord libre, entre les cils et les orifices des

glandes de Meibomius, à la profondeur de 3 millimètres et demi un couteau à cataracte qui ressort par la peau ; ce couteau est conduit dans toute cette profondeur d'un angle à l'autre. La bande de peau sur laquelle s'implantent les cils est ainsi séparée et n'adhère plus que par les deux extrémités. Il pratique une seconde incision à quel-

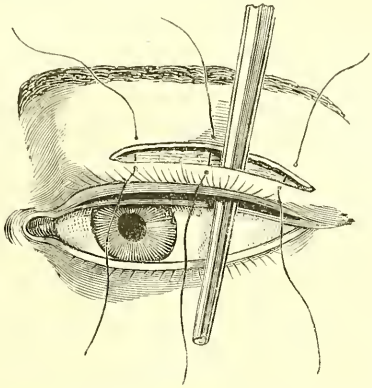

Fig. 55. — Opération de Jœsche modifiée par Arlt, pour le trichiasis.

ques millimètres au-dessus qui rejoint la première aux deux extrémités, enlève le petit lambeau compris entre les deux incisions et suture les deux lèvres de la plaie. Ce procédé a été légèrement modifié par de Graefe qui fait aux deux extrémités du lambeau cutané deux incisions verticales, le dissèque à une hauteur de 5 à 6 millimètres avant d'exciser le lambeau ovale et horizontal. Le lambeau cutané comprenant les cils est attiré en haut et contracte des adhérences avec les parties sous-jacentes, de telle sorte que les cils ne peuvent plus atteindre le globe de l'œil.

Lorsque le trichiasis s'accompagne d'entropion, ces procédés deviennent insuffisants ; il faut avoir recours à l'un de ceux que nous ferons connaître en parlant de l'entropion.

Entropion.

On donne le nom d'entropion au renversement en dedans du bord libre des paupières. C'est surtout à la paupière inférieure qu'on l'observe. On distingue l'entropion en *spasmodique* ou *aigu*, et en *organique* ou *chronique*.

Cette affection se rencontre surtout chez les individus prédisposés par la brièveté du tégument interne de la paupière, par l'augmentation de courbure du tarse ou par la petitesse du globe de l'œil et son

enfoncement dans l'orbite, comme cela s'observe chez les vieillards (*entropion sénile*), et chez ceux qui éprouvent une irritation sur la face interne des paupières, comme à la suite d'une plaie de la cornée, ou d'une opération de cataracte. Souvent aussi l'entropion est consécutif à des désordres plus graves, tels que les pertes de substance qui succèdent à des plaies ou à des brûlures. Enfin, il apparaît très-fréquemment après une conjonctivite granuleuse ou une ophthalmie purulente.

Il est facile de reconnaître un entropion aux caractères suivants : Les malades éprouvent une sensation douloureuse sur le globe de l'œil. La fente palpébrale est irrégulière, le bord marginal épais, boursouflé, arrondi.

Lorsque l'entropion est simplement spasmodique, on voit, en attirant la paupière en dehors, que cet épaississement n'est qu'apparent, car elle se redresse et reprend son aspect normal, jusqu'à ce que le moindre mouvement reproduise son renversement en dedans; tandis que si l'entropion est organique, la fente palpébrale est rétrécie, les paupières sont raccourcies et rétractées d'un angle à l'autre, le bord marginal est quelquefois échancré et l'on ne peut faire disparaître la difformité lors même qu'on exerce des tractions sur la peau, plus ou moins loin des paupières. Cette résistance, en pareil cas, est due à l'induration, à la rétraction, à la torsion du tarse ainsi qu'au raccourcissement des fibres musculaires de l'orbiculaire et parfois même de la conjonctive.

Le renversement du bord libre apparaît d'autant plus rapidement que la portion ciliaire du muscle orbiculaire a mieux conservé sa contractilité.

L'entropion s'accompagne quelquefois de blépharophimosis et souvent de trichiasis. (Voy. *Blépharophimosis*, *Trichiasis*).

Il est facile de distinguer l'entropion du trichiasis, parce que dans ce dernier les cils sont retournés en dedans, mais les bords libres conservent leur situation normale. Il en est de même pour la blépharite ciliaire dans laquelle il n'existe aucun renversement des paupières.

Le pronostic diffère selon que l'entropion est spasmodique ou organique, suivant aussi qu'il se complique ou non de trichiasis. Quand le premier est consécutif à une opération de cataracte, il peut produire le renversement du lambeau kératique. Mais, en général, quand il est récent et peu considérable, il est assez facile d'en obtenir la guérison. Quant à l'entropion organique, on ne peut le faire disparaître que par un traitement chirurgical bien entendu.

Traitement. — Il varie suivant que l'entropion est spasmodique ou organique, et qu'il s'accompagne ou non de blépharophimosis.

Lorsqu'il est spasmodique, s'il est récent et peu marqué, il suffit

d'enduire de collodion la surface cutanée de la paupière, ou bien d'appliquer des serres fines au voisinage du bord libre et de les maintenir pendant quelques jours (Nélaton); mais pour peu qu'il soit ancien, il faut agir sur le muscle orbiculaire qui est l'unique cause de la déformation, soit en le sectionnant, soit en excisant quelques-unes de ses fibres.

La section sous-cutanée, proposée par Florent Cunier, est la plus rationnelle; voici en quoi elle consiste : on engage sous la peau, au niveau du rebord osseux de l'orbite, un ténotome effilé que l'on fait glisser, en arrière de l'orbiculaire, jusqu'au bord libre de la paupière; on dégage ensuite l'instrument en coupant le muscle d'arrière en avant. D'autres, comme Heidenreich, pensent qu'il est plus facile, pour faire cette myotomie sous-cutanée, de tendre les paupières avec une plaque d'ivoire, que l'on introduit sous elles vers la commissure externe, et d'enfoncer le ténotome près du bord libre, sous le tiers externe de la paupière inférieure.

L'excision d'une portion de l'orbiculaire, proposée par H. Key, se fait en mettant à nu, par une incision, les fibres du muscle les plus rapprochées du bord palpébral que l'on veut exciser.

Parfois la contracture du muscle orbiculaire se complique d'un relâchement considérable du tégument externe qu'il importe de faire disparaître. Pour y parvenir, le procédé de de Graefe est le meilleur (voy. fig. 56) : il consiste à pratiquer sur chaque paupière, à 3 millimètres du bord libre, une incision parallèle à ce bord, et à circonscrire, à l'aide de deux autres incisions courbes, un lambeau triangulaire qui est enlevé; les deux bords de la plaie sont ensuite disséqués de façon à les rapprocher facilement et à les réunir par quelques points de suture.

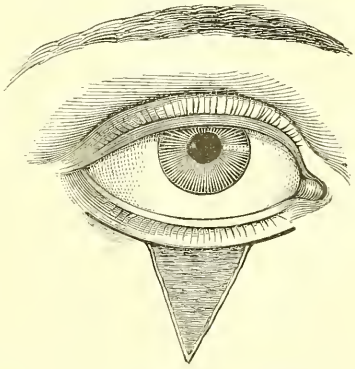

Fig. 56. — Procédé de de Graefe pour l'entropion.

Lorsque l'entropion est organique, on n'obtient de bons résultats qu'à la condition d'exciser une portion du cartilage tarse. Nous éliminerons donc comme insuffisants les procédés qui consistent à cautériser la peau (Hayner, Walton, Quadri, Helling), à l'inciser (Segond), ou même à en exciser une partie (Hippocrate, Janson, Paul d'Égine, Gerdy, Celse, Guthrie), ainsi que ceux dans lesquels on se borne à faire, dans toute l'épaisseur de la paupière, soit une incision verticale sur la ligne médiane (Ware), soit deux incisions semblables à ses deux

extrémités (Crampton, W. Adams), ou bien seulement à inciser le cartilage tarse dans sa longueur (Ammon), en un mot tous les procédés dans lesquels on se contente d'incisions uniques, multiples, verticales, horizontales ou obliques dans l'épaisseur de la paupière, pratiquées soit de dehors en dedans, soit de dedans en dehors. Nous laisserons aussi de côté, comme exagéré, le procédé de Saunders qui excise en totalité le cartilage tarse. Nous décrirons seulement ceux qui ont pour but l'*évidement partiel du cartilage tarse*. Ceux qui méritent la préférence ont été proposés par Streatfeild, Snellen, de Græfe et Warlomont.

Procédé de Streatfeild. — La paupière étant maintenue avec les pinces de Desmarres ou celles que nous avons fait construire, deux incisions légèrement courbes sont pratiquées horizontalement dans la peau et le muscle jusqu'au cartilage, l'une à 1 millimètre, l'autre à 3 millimètres du bord libre. Ces deux incisions se rejoignent à leurs extrémités, on les continue profondément dans l'épaisseur du cartilage, suivant un direction oblique l'une par rapport à l'autre, de manière, si l'on considère une coupe de paupière vue de profil, à former un ≺ à ouverture antérieure. On saisit avec des pinces le lambeau de parties molles et de cartilage ainsi obtenu et on l'excise. La plaie est abandonnée à elle-même et, en se cicatrisant, elle fait basculer la partie du tarse qui est restée contiguë au bord libre et qui finit par se redresser avec la paupière.

Procédé de Snellen. — Snellen incise la peau à 3 millimètres du bord libre, la dissèque de bas en haut dans une certaine étendue, excise une bandelette du muscle orbiculaire, et au lieu de toujours pratiquer l'excision en ≺ du cartilage à 1 ou 2 millimètres au-dessus du bord libre, comme le faisait Streatfeild, l'excise à 4, 5 ou 6 millimètres au-dessus de ce bord, suivant que l'entropion est plus ou moins prononcé de telle sorte qu'il est maître de graduer le redressement de la paupière. Il réunit ensuite par suture au lambeau ciliaire la partie de tarse située au-dessus du ≺. De cette façon le sol ciliaire est fixé au squelette de la paupière et l'entropion ne peut plus se reproduire.

Procédé de de Graefe. — Après avoir fait sur la peau une incision parallèle au bord libre, de Graefe excise un triangle cutané et excise ensuite un triangle tarsien dirigé en sens inverse du triangle cutané. Puis il pratique la suture (voy. fig. 57).

Procédé de Warlomont. — Enfin Warlomont combine le procédé d'Arlt que nous avons décrit en parlant du trichiasis avec celui de Snellen : il incise la paupière à 2 ou 3 millimètres du bord libre, la dédouble dans toute la longueur de l'incision cutanée, excise l'orbiculaire, fait, s'il y a lieu, une excision en V sur le cartilage et fixe la bande ciliaire au niveau du bord supérieur du cartilage tarse.

Lorsque l'entropion s'accompagne de blépharophimosis, il convient de choisir un procédé à l'aide duquel on puisse en même temps combattre les deux affections. Le meilleur est, sans contredit, celui de

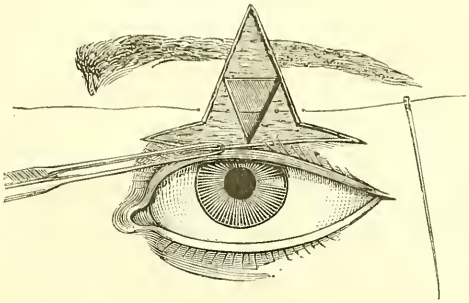

Fig. 57. — Opération de de Graefe pour l'entropion avec excision triangulaire du cartilage tarse.

Pagenstecher qui combine l'opération du blépharophimosis avec le procédé de M. Gaillard.

Procédé de Pagenstecher. — On pratique une section de la commissure externe dans toute son épaisseur et dans la direction du ligament palpébral externe de telle sorte que la plaie de la conjonctive ait une étendue de 4 à 6 millimètres, tandis que celle de la peau présente 6 à 8 millimètres de longueur. Par une traction modérée, exercée en haut et en bas sur les bords de la plaie, on transforme la section horizontale en une section verticale et il est facile alors de réunir les bords correspondants de la muqueuse avec ceux de la peau et d'éviter ainsi la réunion des lèvres de la plaie. Des ligatures sont ensuite placées sur les paupières redressées; pour y arriver, on soulève la peau devenue plus lâche, de manière à avoir, dans un pli parallèle au bord libre, un grand nombre de fibres de l'orbiculaire. On enfonce à la base de ce pli une aiguille munie d'un fil, on la fait glisser le plus près possible du tarse et on la fait sortir en dehors des orifices des glandes de Meibomius. On serre fortement le fil et on le laisse s'éliminer par la suppuration. Deux ou trois ligatures suffisent en général.

Ectropion.

L'ectropion est le renversement de la paupière en dehors (voyez fig 58); on dit qu'il est *supérieur*, *inférieur*, *double* ou *quadruple* suivant qu'il occupe la paupière supérieure, inférieure, les deux ou les quatre paupières à la fois. L'inférieur est le plus fréquent.

L'ectropion est rarement congénital. Il en a été cité à peine trois ou quatre exemples (Ammon, Riberi, Seiler).

L'ectropion accidentel varie suivant les causes qui le produisent : c'est ainsi qu'on appelle *inflammatoire* celui qui succède à une inflammation chronique, telle qu'une blépharite ciliaire, une conjonctivite ou une dacryocystite ; *paralytique ou sénile*, celui qui résulte d'une

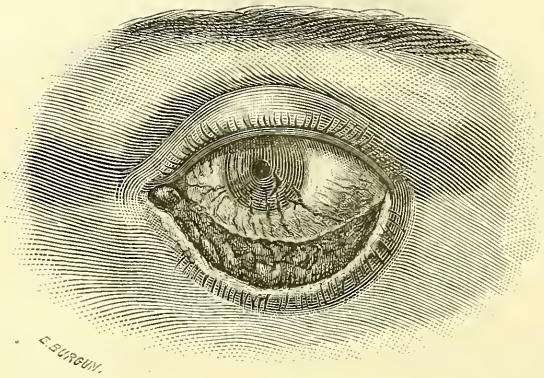

Fig. 58. — Ectropion (De notre collection).

paralysie ou d'une parésie du muscle orbiculaire ; enfin *cicatriciel ou mécanique* celui qui est formé par une rétraction cicatricielle consécutive à des pertes de substance résultant de plaies, de brûlures, d'abcès ou d'ulcères. Mais l'ectropion peut être aussi la conséquence de tumeurs de l'orbite ou du globe oculaire.

On l'a encore distingué en *cutané*, *musculaire*, *muqueux ou conjonctival*, suivant qu'il a été produit par une affection portant sur la peau, sur le muscle orbiculaire, ou sur la conjonctive. Enfin on dit que l'ectropion est *général ou partiel*, selon qu'il occupe toute l'étendue, ou seulement une partie du bord libre, soit l'interne (ectropion latéral interne), soit l'externe (ectropion latéral externe).

Le mécanisme de la formation de l'ectropion varie suivant que la traction exercée sur le bord libre est le résultat d'une action musculaire, du poids exagéré des parties constituantes de la paupière ou du raccourcissement de la peau. C'est ce dernier qui est la cause la plus fréquente de l'ectropion. Voici comment il se forme : par suite de la bride cicatricielle, la couche cutanée se détache des tissus sous-jacents de la paupière et n'y tient plus qu'au bord libre. En se rétractant de plus en plus, le tissu inodulaire attire d'abord le bord libre, puis le cartilage tarse et lui fait subir un mouvement de bascule. Pendant ce temps les fibres musculaires, en se contractant, se rapprochent de plus en plus les unes des autres et finissent par se réunir en un faisceau, en même temps qu'une grande partie d'entre elles s'atrophient.

L'ectropion se reconnaît facilement à la déformation de la paupière. Le bord libre est plus ou moins projeté en avant, l'éversion de la paupière est quelquefois plus accusée, les larmes s'écoulent d'une façon continue sur les joues, ce qui tient non-seulement à la déviation des points et des canaux lacrymaux, mais encore à l'hypersécrétion due à l'influence de l'air sur l'œil qui n'est plus suffisamment garanti par la paupière.

C'est encore l'action de l'air sur le globe de l'œil qui explique pourquoi, dans le cas où l'ectropion est très-prononcé, la cornée finit par s'enflammer ainsi que la conjonctive et pourquoi cette inflammation se propage au globe oculaire lui-même. Il est donc important, pour prévenir ces accidents, de recourir de bonne heure à un traitement chirurgical bien entendu.

Traitement. — Le traitement de l'ectropion varie suivant qu'il est inflammatoire, paralytique ou cicatriciel.

Lorsqu'il est inflammatoire, il suffit, s'il est peu marqué, de combattre l'inflammation par les moyens habituels et d'appliquer un bandage compressif sur les paupières.

Lorsqu'il est paralytique, on doit chercher à réveiller la contractilité du muscle orbiculaire par les courants continus. Mais, pour peu qu'il soit ancien, ces moyens sont insuffisants et il ne faut pas hésiter à recourir à l'un des procédés dont nous allons parler.

Lorsqu'il est cicatriciel, qu'il soit partiel ou total, il faut donner la préférence aux procédés qui permettent le mieux de faire disparaître la difformité et les troubles fonctionnels qui l'accompagnent, en particulier le larmoiement. On comprend d'ailleurs que ce dernier symptôme sera plus difficile à corriger, quand l'ectropion siége à la commissure interne ou autour des points et des canaux lacrymaux, et plus spécialement encore quand les deux paupières sont détruites, comme on pourra s'en convaincre en analysant les divers procédés qui ont été proposés et qui ont pour but, soit de raccourcir la conjonctive, soit de raccourcir le bord palpébral, soit de redresser le cartilage tarse, soit d'agrandir la surface du tégument externe.

Veut-on *raccourcir la conjonctive?* Il faut avoir recours à la cautérisation, à la scarification, ou à l'excision. Cette dernière porte uniquement sur une portion de conjonctive que l'on saisit avec des pinces, et que l'on résèque avec des ciseaux ou le bistouri. Elle est préférable à la cautérisation et à la scarification.

Veut-on *raccourcir le bord palpébral?* C'est ce qu'a fait Dieffenbach sous le nom impropre de *tarsorhaphie* (voy. fig. 61). Il excise immédiatement en dehors de l'angle externe de la paupière inférieure un lambeau cutané triangulaire à sommet inférieur, et fait ensuite à travers la paupière une incision verticale, parallèle au côté du triangle le

plus rapproché; cette incision comprend le bord libre, les bulbes ciliaires, le cartilage. Cela fait, il dissèque la peau intermédiaire à l'incision et à la perte de substance assez pour faire glisser la partie avivée de la paupière, au devant de cette perte de substance et il la réunit par quelques points de suture à la partie avivée. Ce procédé donne de bons résultats.

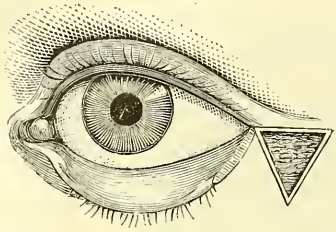

Fig. 59. — Procédé de Dieffenbach à petit lambeau triangulaire de l'angle externe.

Veut-on *redresser le cartilage tarse?* On peut y arriver à l'aide de plusieurs procédés. Nous supposons toujours qu'il s'agit de la paupière inférieure.

Dieffenbach fait à travers la paupière renversée, immédiatement au-dessous du cartilage tarse, une incision qui comprend toute l'épaiseur de la paupière, y compris la conjonctive, décolle le cartilage dans une certaine étendue, et le redresse assez pour le remettre à sa place. Il saisit ensuite le bord supérieur de la plaie conjonctivale qu'il réunit, par quelques points de suture entortillée, au bord inférieur de la plaie cutanée.

William Adams enlève au milieu de la paupière un lambeau triangulaire dont la base correspond au bord libre et dont le sommet est tourné vers la joue. Ce lambeau doit comprendre toute l'épaisseur du tégument, du cartilage et de la muqueuse. Il faut proportionner l'étendue de la base à celle de la déformation. Les deux bords de la plaie sont réunis par la suture entortillée.

De Graefe ajoute à cette opération une incision concentrique au niveau du bord inférieur de l'orbite. Il prend également soin d'attirer les fils vers le fron où il les fixe avec du diachylon.

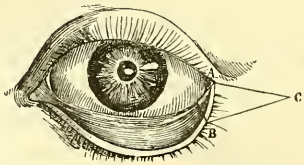

Fig. 60. — Procédé de Desmarres.

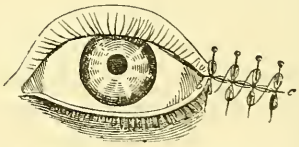

Fig. 61. — Même procédé (réunion).

Desmarres, au lieu de pratiquer la perte de substance, comme W. Adams, au milieu de la paupière, la fait près de l'angle externe (voy. fig. 60 et 61).

Veut-on *agrandir la surface du tégument externe?* On débride et l'on dissèque le tissu cicatriciel et ce tégument.

Celse pratiquait parallèlement au bord libre une incision courbe à

concavité inférieure, disséquait au-dessus et au-dessous et maintenait écartées les lèvres de la plaie par un pansement à plat.

Chelius, après avoir incisé près du bord libre et relevé la paupière à la manière de Celse, pratiquait plusieurs incisions verticales dans l'épaisseur de l'orbiculaire.

Enfin Huguier faisait trois incisions en demi-lune, et toutes trois parallèles au rebord orbitaire.

Ces procédés sont tout au plus suffisants pour certains cas où l'ectropion est peu marqué. Quand il est très-étendu, la blépharoplastie seule permet d'agrandir assez la surface du tégument externe.

Blépharoplastie.

Les considérations générales que nous avons présentées au sujet de l'*autoplastie* (t. III, p. 693), nous permettront d'être bref en ce qui concerne la blépharoplastie.

Cette opération a pour but, comme son nom l'indique, de reconstituer, au moyen de lambeaux cutanés empruntés aux parties voisines, des paupières absentes, au moment de la naissance, ou plus ou moins détruites (voy. *Absence, affections traumatiques des paupières, ectropion*).

Elle fut appliquée pour la première fois à la restauration de la paupière inférieure, en 1818, par de de Graefe et Dzondi qui taillèrent un lambeau sur la joue. Fricke, en 1829, reconstitua par le même procédé la paupière supérieure.

Jobert et Blandin, en 1835, furent les premiers qui pratiquèrent la blépharoplastie en France; depuis cette époque, cette opération a reçu de nombreux perfectionnements pour la plupart apportés par des chirurgiens français. Pour ne parler ici que des plus importants, nous citerons la *Blépharorhaphie* exécutée, en 1842, par Mirault (d'Angers) et le *procédé par pivotement* imaginé, en 1856, par Denonvilliers.

Il est indiqué de recourir à la blépharoplastie quand il faut remédier à un ectropion cicatriciel d'une assez grande étendue ou combler une perte de substance, récente ou ancienne, qui laisse à découvert le globe de l'œil, comme celles qui succèdent aux blessures de guerre, aux brûlures, aux inflammations phlegmoneuses ou autres, au lupus, à la gangrène, à la pustule maligne, aux ulcérations syphilitiques, et aux opérations pratiquées par le chirurgien pour faire disparaître une affection grave, un épithélioma, par exemple.

Les divers procédés de blépharoplastie peuvent être divisés en deux groupes, suivant qu'ils appartiennent à la *méthode française* ou à la *méthode indienne*. Pour plus de clarté, nous supposerons toujours, dans la description de ces procédés, qu'il s'agit de la paupière inférieure.

bien que la plupart d'entre eux soient également applicables à la paupière supérieure.

A. — Méthode française. — Cette méthode a pour but, comme on sait, de disséquer, dans une certaine étendue, les téguments voisins de la paupière détruite pour les rendre mobiles, pour leur faire prendre la place de la perte de substance et pour replacer le bord libre dans sa position normale.

Elle comprend un grand nombre de procédés; voici les plus importants.

Procédé de Wharton Jones. — Deux incisions partent des deux commissures et se réunissent en V à un centimètre au-dessous du bord libre (voy. fig. 62). La peau est ensuite disséquée pour faire remonter le lambeau triangulaire. On rapproche les bords de la plaie au-dessous

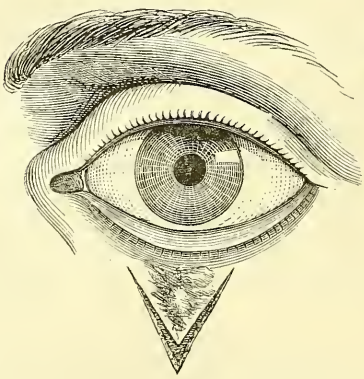

Fig. 62. — Procédé de Wharton Jones.

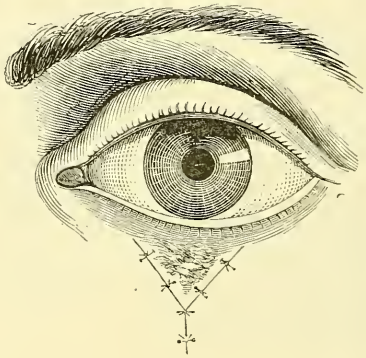

Fig. 63. — Même procédé (réunion).

du lambeau de façon que l'ensemble de l'opération prend la forme d'un Y (voy. fig. 63). On réunit par quelques points de suture la branche verticale et les deux branches obliques de cet Y. Ce procédé peut être appliqué aussi bien pour la paupière supérieure que pour l'inférieure.

Procédé d'Ammon. — Une incision transversale est faite à un centimètre au-dessous du bord libre, et deux incisions verticales vont des extrémités de la première jusqu'à la commissure de l'œil. Ces incisions circonscrivent ainsi un lambeau quadrilatère. On dissèque ensuite les téguments assez pour permettre au bord libre de remonter et on pratique la suture.

Procédé de Dieffenbach. — Ce chirurgien fait à un centimètre au-dessous du bord ciliaire (fig. 64) une incision qui lui est parallèle et excise un lambeau triangulaire B A C à sommet inférieur et ayant pour base la longueur même de cette incision. Cela fait, de chaque

côté de la base de ce triangle, il fait partir une incision oblique en bas et en dehors E et D, dissèque les deux lambeaux compris entre cette incision et le côté correspondant de la perte de substance trian-

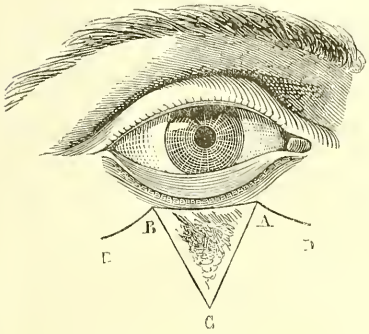

Fig. 64. — Procédé de Dieffenbach.

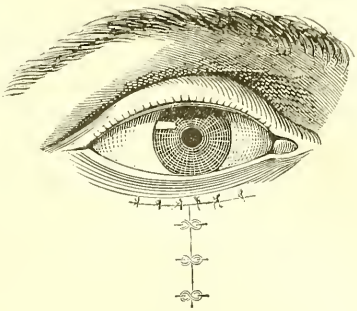

Fig. 65. — Même procédé (réunion).

gulaire, afin de réunir plus facilement l'un à l'autre les bords de cette dernière (voy. fig. 65).

Procédé d'Alph. Guérin. — Ce chirurgien pratique au-dessous de l'ectropion (voy. fig. 66) une incision en Λ B A B dont le sommet est dirigé du côté du bord palpébral. Il fait ensuite deux autres incisions obliques en haut et en dehors B D, B C qui commencent aux

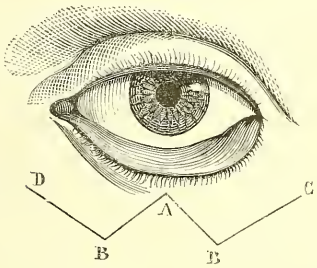

Fig. 66. — Procédé d'Alph. Guérin.

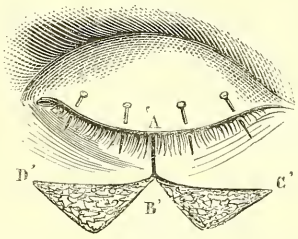

Fig. 67. — Même procédé (réunion).

extrémités de ses branches et s'arrêtent latéralement à une hauteur égale à celle de son sommet. Il dissèque les téguments compris entre chacune des incisions obliques et la branche correspondante du Λ, rend ces téguments mobiles à la manière de deux lambeaux latéraux qu'il rapproche au-dessus de son sommet (voy. fig. 67), de telle sorte que les deux bords qui correspondent au Λ sont suturés

au-dessus de lui sur la ligne médiane A' B'; la nouvelle paupière se trouve ainsi remontée de toute la hauteur du A.

Procédé de Nélaton. — Une première incision curviligne est faite parallèlement au bord libre, à la manière de Celse, une seconde faite au-dessous, suivant la même direction, rejoint la première au niveau de l'angle externe de l'œil. Nélaton circonscrit ainsi un lambeau curviligne à concavité supérieure qu'il rend mobile par dissection. Il fait ensuite, du côté externe du lambeau, une perte de substance correspondant exactement par ses dimensions à la hauteur dont on veut élever la paupière inférieure. Puis il fixe par des points de suture l'extrémité libre du lambeau à la lèvre la plus éloignée de la perte de substance; il suture aussi les bords du lambeau, en commençant par les plus rapprochées de l'extrémité.

Par ce procédé, Nélaton a surtout cherché à produire l'ascension de la paupière et à exercer en même temps une action constante dans ce sens.

Procédé de Richet. — Ce chirurgien pratique, à 2 millimètres au-dessous du bord palpébral et parallèlement à ce bord, une incision curviligne se terminant aux deux angles de l'œil. Il fait ensuite une seconde incision parallèle à la première, à un centimètre au-dessous, dissèque le lambeau ainsi obtenu, le divise verticalement sur sa partie médiane et en remonte les deux moitiés. Or, comme ces deux portions, en remontant, deviennent un peu longues, il retranche le surplus, les réunit entre elles et à la paupière inférieure. D'autres fois M. Richet supprime l'incision médiane et suture directement en haut cette sorte de pont (*autoplastie en pont*), mais après avoir pris soin de retrancher, à la partie inférieure, un petit lambeau triangulaire et de rapprocher les deux côtés du triangle sur la ligne médiane.

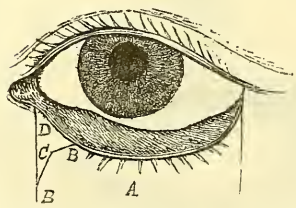

Fig. 68. — Procédé de de Graefe pour les cas graves d'ectropion.

Procédé de de Graefe. — Supposons que l'ectropion est étendu. Une incision horizontale est pratiquée du côté de la muqueuse, derrière les points d'implantation des cils, depuis le point lacrymal inférieur jusqu'à la commissure externe (voy. fig. 68); des extrémités de cette incision descendent sur la joue deux incisions verticales et parallèles de 2 centimètres de longueur, formant ainsi un lambeau quadrilatère que l'on dissèque dans toute son étendue. On saisit avec des pinces le bord supérieur de ce lambeau et on l'attire fortement en haut vers le front. On le maintient dans cette position pendant qu'on réunit par des points de suture les bords des incisions verticales, en commençant les sutures par en bas. Les extrémités du

lambeau, dépassant alors plus ou moins les angles palpébraux, sont raccourcies à l'aide de deux incisions faites des deux côtés suivant un angle plus ou moins obtus qui est fixé dans le point occupé précédemment par l'angle interne du lambeau.

B. Méthode indienne.— La blépharoplastie par la méthode indienne consiste à restaurer la paupière à l'aide d'un lambeau emprunté dans les régions voisines. Quel que soit le procédé auquel on a recours, s'il s'agit d'un ectropion, l'opérateur doit toujours commencer par remettre en place le bord libre de la paupière, et il y parvient facilement en faisant au-dessous du bord palpébral renversé une incision parallèle à ce bord, qui passe à travers les téguments et sert à disséquer la face externe du cartilage tarse jusqu'auprès de la conjonctive. Il peut ainsi remettre en place le bord libre, le cartilage tarse et la muqueuse qui les double en laissant au-dessous une perte de substance plus ou moins importante qu'il s'agit de combler par un lambeau interposé.

Un grand nombre de procédés ont été proposés par les chirurgiens du commencement de ce siècle, particulièrement par Fricke, Blandin, Jobert, Jungken, A. Bérard, Velpeau, Dieffenbach, Sédillot, etc., pour appliquer la méthode indienne à la blépharoplastie. Ils ne diffèrent les uns des autres que par le lieu où est pris le lambeau, ou par ce que ce lambeau est simple ou double. Voici les plus importants.

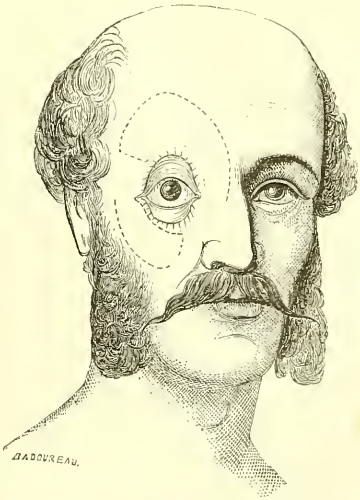

Fig. 69. — Procédé de Fricke.

Procédé de Fricke. — Si la cicatrice est étroite, ce chirurgien l'incise parallèlement au bord palpébral, dissèque la peau jusqu'au bord libre et replace la paupière dans sa position normale en exerçant une traction continue dans la direction de la fente palpébrale. Si la cicatrice est plus grande, il l'entoure par deux incisions elliptiques et l'excise (voy. fig. 69). Pour combler la perte de substance qui résulte de la mobilisation de la paupière, il emprunte un lambeau sur la tempe, pour la paupière supérieure, sur la joue pour la paupière inférieure, en lui donnant la forme de la perte de substance qu'il doit combler. Ce lambeau une fois mis en place, on réunit les bords de la plaie de la tempe ou de la joue.

Procédé de Dieffenbach. — Ce chirurgien dissèque en forme de

triangle (voy. fig. 70) dont la base est tournée en haut la perte de substance qu'il s'agit de combler BAC. Il taille ensuite un lambeau à l'aide de deux incisions dont l'une AE est le prolongement de l'incision horizontale qui forme la base du triangle et dont l'autre EF, partant de l'extrémité externe de cette dernière, descend parallèlement au bord

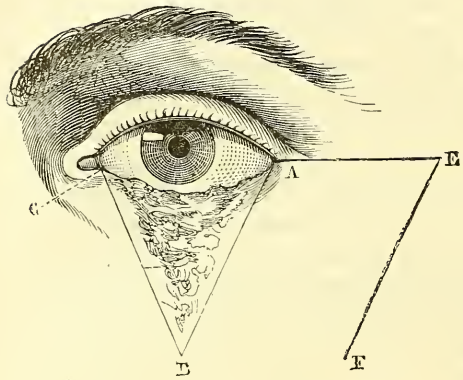

Fig. 70. — Procédé de Dieffenbach.

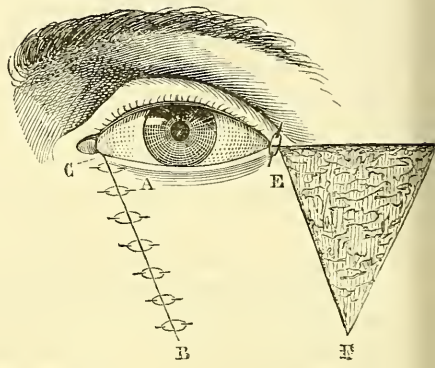

Fig. 71. — Même procédé (réunion).

externe de ce triangle. Il dissèque ce lambeau, recouvre avec lui la perte de substance, en laissant à sa place une plaie qui se cicatrise par granulation (voy. fig. 71). Mais cette cicatrisation, en s'opérant, exerce sur les parties voisines et en particulier sur la nouvelle paupière une traction qui peut être nuisible. C'est pour éviter cet inconvénient que Burow a imaginé le procédé suivant.

Procédé de Burow. — Comme dans le procédé de Dieffenbach, il fait une perte de substance triangulaire ABC à sommet inférieur (fig. 72), prolonge l'incision horizontale en ligne droite vers la tempe et la donne pour base à un autre triangle DEA dont le sommet est dirigé en haut, la longueur de cette incision doit être égale à celle qui forme la base du premier triangle.

Le lambeau temporal DEA étant excisé, à partir du point A on dissèque la peau dans une étendue assez grande pour pouvoir facilement mobiliser le lambeau cutané DAC et on l'attire vers l'œil de telle sorte que son angle A vienne se placer en B, à la commissure interne, et que son bord DA forme le bord libre de la paupière. On réunit par la suture les bords CA et CB. On dissèque ensuite la peau, le long de l'incision ED de façon à pouvoir rapprocher les bords ED et EA et on les réunit aussi par la suture (voy. fig. 73).

On opère d'une façon inverse pour la restauration de la paupière supérieure.

Ces procédés peuvent donner de bons résultats. Toutefois, il résulte du déplacement des lambeaux une sorte de tiraillement qui souvent s'oppose à leur réunion. Les chirurgiens ont cherché à remédier à cet

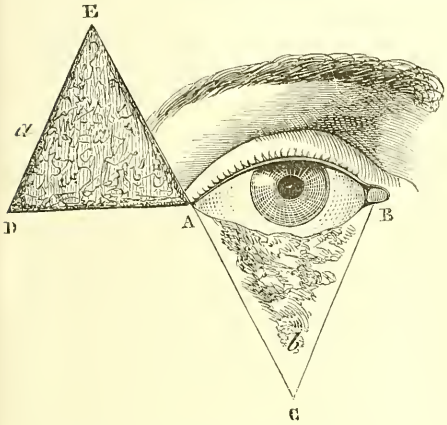

Fig. 72. — Procédé de Burow.

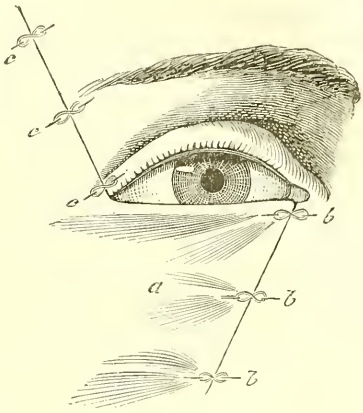

Fig. 73. — Même procédé (réunion).

inconvénient. Il suffit de fixer de chaque côté de la plaie des bandelettes ou des fils recouverts de collodion et de s'en servir pour faire à la surface de la peau une suture sèche collodionnée.

Procédés de Denonvilliers ou méthode par pivotement. — Denonvilliers dans le but, d'une part, d'éviter autant que possible les inconvénients qui résultent de la torsion du pédicule dans la méthode indienne, et de profiter, d'autre part, des avantages de la méthode française, employait une méthode mixte, dans laquelle le lambeau emprunté au voisinage de la perte de substance à combler, était taillé de façon que la torsion fût remplacée par une inclinaison, par une sorte de *pivotement*. Par cette méthode on assure bien mieux la vitalité du lambeau, et on laisse moins de difformité.

1° *Procédé ordinaire.* — Bien que les deux premiers temps soient les mêmes que dans les autres méthodes, nous dirons que dans le premier, non content de couper les brides et de disséquer le bord libre de la paupière pour le bien relever, M. Denonvilliers décolle également le bord supérieur de la perte de substance de façon à pouvoir soutenir son lambeau et que, dans le second temps, il pratique la blépharorhaphie.

Dans un troisième temps, il choisit le lieu où il prend le lambeau et le dessine à l'avance. Les joues, le front et les tempes étant plus vascu-

laires sont par lui choisis de préférence parce qu'ils jouissent d'une plus grand vitalité. Il ne refuse pas le tissu cicatriciel pour faire son lambeau dès l'instant où il est ancien et où il ne comprend pas toute l'épaisseur des parties molles.

Pour la paupière inférieure, ce lambeau est le plus souvent emprunté à la région malaire (fig. 74); pour la paupière supérieure, il peut être fronto-nasal ou fronto-temporal.

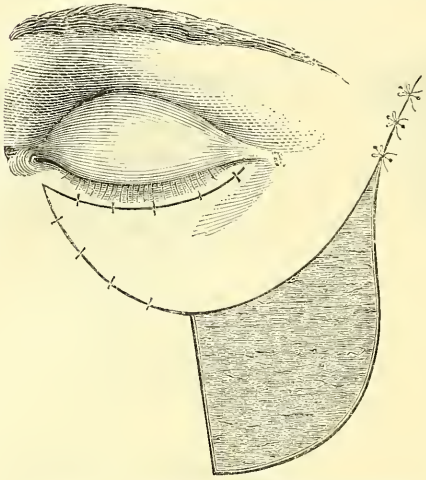

Fig. 74. — Procédé ordinaire de Denonvillers.

La direction qu'il donne à ce lambeau est oblique, mais il conseille de ne jamais dépasser la verticale, c'est-à-dire que le point où il est taillé ne doit jamais faire plus d'un angle droit avec la perte de substance à combler.

Ces lambeaux diffèrent des lambeaux ordinaires en ce qu'ils n'ont pas, à proprement parler, de pédicule; la partie qui reste adhérente devant être la plus large. Le bord le plus voisin de la plaie à combler est naturellement moins étendu que le plus éloigné qui présente une plus longue courbure.

Une fois qu'il a disséqué son lambeau, suivant les règles que nous venons de décrire, il l'attire de façon que sa face saignante recouvre la perte de substance.

Dans un quatrième temps, il suture les bords du lambeau à ceux de la perte de substance au moyen de fil d'Écosse très-fin. Il conseille de ne pas trop multiplier les points de suture. Le premier est placé au sommet du lambeau, on place ensuite les points destinés à fixer le bord le plus éloigné de la paupière, et ensuite ceux qui doivent réunir le bord le plus rapproché. Il recommande en outre de porter l'aiguille, à chaque point de suture, plus en dedans sur les lèvres de la plaie que sur le lambeau. Les fils peuvent être enlevés en moyenne du troisième au quatrième jour.

2° *Procédé par échange.* — Celui-ci est surtout applicable pour les ectropions très-accusés qui siégent au voisinage de l'angle externe. On trace deux lambeaux triangulaires à direction croisée. L'un de ces triangles est circonscrit par deux incisions dont l'une, supérieure, est située obliquement sur la paupière supérieure et sur le rebord orbitaire supérieur, et dont l'autre, inférieure, commençant à l'extrémité externe

de cette dernière, est située au-dessous du bord libre de la paupière inférieure, lui est parallèle et comprend le tissu de cicatrice. De l'extrémité interne de l'incision supérieure, au niveau du sourcil, part une troisième incision légèrement courbe qui descend sur la tempe en circonscrivant un second triangle accolé au premier mais dirigé en sens inverse et ayant, par conséquent, son sommet opposé au précédent. Ces deux lambeaux triangulaires sont disséqués ; on soulève le lambeau supérieur et l'on pousse à sa place le lambeau inférieur. L'espace laissé libre par l'élévation de ce dernier est comblé par le lambeau supérieur. L'angle palpébral se trouve ainsi relevé d'une façon notable (voy. fig. 75).

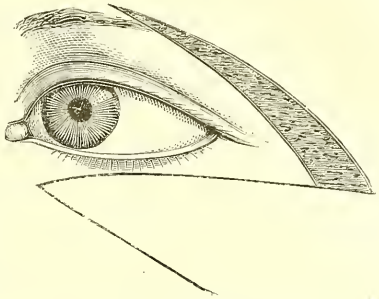

Fig. 75. — Procédé par échange de Denonvilliers.

3° *Procédé en fourche.* — Ce procédé est surtout destiné à réparer la partie interne des deux paupières détruites. On taille sur la partie moyenne du front, au-dessus de la racine du nez, un lambeau à deux pointes dont l'une, très-petite, est destinée à compléter la paupière inférieure, tandis que l'autre doit compléter la paupière supérieure. On met des épingles, on fait une suture entortillée pour faire adhérer les parties et l'on rapproche les bords de la plaie frontale.

Ce procédé est applicable aussi pour réparer un seul des deux bords palpébraux ; le lambeau est simple au lieu d'être bifurqué à son extrémité. Dans ces deux derniers procédés, la blépharorhaphie est inutile.

Nous avons, avec M. Denonvilliers, pratiqué un grand nombre d'opérations de ce genre et les résultats obtenus étaient en général très-satisfaisants ; quelques-unes de ces observations ont été publiées dans les thèses de MM. Cazelles (Paris, 1860) et E. Cruveilhier (Paris, 1866).

La plupart des procédés que nous venons de décrire ne donnent de bons résultats qu'à la condition d'obtenir la réunion immédiate, sans quoi les lambeaux se déplacent, et l'ectropion se reproduit ; c'est pour éviter ces inconvénients que Mirault (d'Angers) et Maisonneuve ont imaginé la *blépharorhaphie.*

Blépharorhaphie. — Cette opération consiste à suturer entre elles les deux paupières, après ou avant la blépharoplastie, dans le but d'éviter la rétraction consécutive du tissu cicatriciel. Mirault (d'Angers) le premier, en 1842, pratiqua cette opération, mais il ne publia l'observation qu'en 1851. Or, Maisonneuve, en 1846, et Huguier, en 1849, avaient déjà publié des faits semblables ; à la même époque, Denonvilliers et

Nélaton avaient beaucoup vulgarisé cette méthode et en avaient décrit avec soin le manuel opératoire.

La blépharorhaphie comprend deux temps : 1° l'avivement du bord palpébral; 2° la suture.

L'avivement doit porter sur le bord libre de la paupière, dans toute sa longueur, y compris l'angle externe, mais il ne doit intéresser que la lèvre interne. On le pratique avec le bistouri ou avec des ciseaux. Il est bon de ne pas le faire d'un seul coup, mais de n'inciser chaque fois que 2 ou 3 millimètres en laissant des intervalles de temps assez longs pour surveiller l'état des paupières.

La suture se fait à points séparés, avec un fil très-fin. Quatre ou cinq points suffisent en général. Il faut avoir soin de ménager, au grand angle de l'œil, une issue aux larmes et aux produits de sécrétion de la conjonctive. Les fils peuvent être retirés après trente-six ou quarante-huit heures.

VI. — De quelques troubles fonctionnels des paupières.

Nous dirons quelques mots du *blépharospasme*, de la *paralysie du muscle orbiculaire*, et du *ptosis*.

Blépharospasme. — On désigne sous ce nom une contraction spasmodique du muscle orbiculaire. Quelques auteurs réservent cette dénomination au spasme tonique de ce muscle et distinguent le *clignotement*, le *tremblement* et le *tressaillement*, suivant le degré de la contraction.

Quoi qu'il en soit, ces états convulsifs peuvent être spontanés, comme on l'observe chez les choréiques et chez les femmes hystériques. Le plus souvent ils succèdent à des conjonctivites, à des kératites, au trichiasis ou à la présence d'un corps étranger entre la paupière et le globe de l'œil.

Le traitement de cette affection consiste à combattre la cause qui lui a donné naissance. On a vanté le bromure de potassium à l'intérieur et les injections sous-cutanées de morphine dans la région temporale. Quelquefois on arrête le blépharospasme par une simple compression exercée sur le point d'émergence du nerf sus-orbitaire. Enfin, dans un cas, où il était d'origine traumatique, de Graefe a fait avec succès la section de ce nerf.

Paralysie du muscle orbiculaire, — Elle se rattache habituellement à une lésion du tronc ou de l'une des branches du nerf facial qui se distribuent à ce muscle.

Elle se reconnaît facilement aux caractères suivants : le malade peut bien encore relever la paupière supérieure, parce que le muscle releveur ne prend pas part à la paralysie, mais il ne peut ni la baisser, ni

la presser contre le globe de l'œil, ni cligner les yeux. Cette paralysie entraîne souvent à sa suite du larmoiement, des conjonctivites et des kératites.

Le traitement est le même que celui des autres paralysies. Quand elle est essentielle, on retire de bons effets de l'emploi des courants continus ; mais il faut se servir de courants très-faibles afin de ne pas déterminer des excitations nuisibles dans l'œil lui-même.

Ptosis. — *Blépharoptose.* — Ces noms servent à désigner l'abaissement de la paupière supérieure. On distingue plusieurs variétés de ptosis, suivant leur origine, d'où les noms de *congénital*, *par hypertrophie et relâchement des téguments*, de *paralytique* ou de *traumatique* qui leur ont été donnés.

Le ptosis *congénital* est dû à une action insuffisante du muscle releveur ou à une action exagérée de son antagoniste, le muscle orbiculaire.

Le ptosis par *hypertrophie* et *relâchement des téguments* succède généralement à des inflammations chroniques de la paupière. Sichel a décrit, sous le nom de *ptosis lipomateux*, une variété particulière qui est due à un dépôt de tissu cellulo-graisseux dans l'épaisseur des paupières.

Dans ces dernières formes, le muscle releveur n'a pas perdu sa contractilité, mais il est devenu trop faible pour soulever les téguments hypertrophiés ou allongés.

Le ptosis *paralytique* succède à la paralysie du releveur de la paupière. Il se produit sous l'influence du froid, de la syphilis, du rhumatisme, d'une fièvre grave ou d'une lésion cérébrale ; dans ces divers cas, il s'accompagne souvent de la paralysie des autres branches du nerf moteur oculaire commun.

Le ptosis est dit *traumatique* quand il succède à des blessures des paupières, dans lesquelles le muscle releveur et le rameau nerveux qui l'anime ont été divisés. Dès-lors, il devient impossible de découvrir l'œil. Dans certains cas, les fibres musculaires et nerveuses qui avaient été divisées s'étant réunies, on a vu les malades retrouver la faculté de relever la paupière (Mackenzie), mais ce sont là des cas exceptionnels, et le plus souvent on est obligé de recourir à une opération chirurgicale.

Le traitement varie suivant les diverses variétés de ptosis.

Quand il est congénital ou qu'il est dû à une hypertrophie ou à un relâchement des téguments, il n'y a pas lieu d'employer les moyens médicaux et l'on peut avoir recours à l'opération de de Graefe, qui consiste à faire sur la paupière, à 5 ou 6 millimètres du bord libre, une incision transversale s'étendant d'une commissure à l'autre, et permettant de mettre à nu les fibres de l'orbiculaire. Celles-ci sont

saisies avec une pince et excisées sur une étendue de 8 à 10 millimètres; on pratique ensuite la réunion, en ayant soin de comprendre dans la suture la peau et les fibres musculaires.

Dans les cas de ptosis paralytique, on doit d'abord avoir recours aux moyens habituellement employés dans le traitement des paralysies. Si ces moyens échouent, on peut se servir de la pince à ptosis, imaginée par Sichel. Cette pince est faite d'un morceau de fil d'archal trempé, plié en deux et formant à l'une de ses extrémités un ou deux tours de spirale qui agissent à la façon d'un ressort. On introduit un pli de la paupière entre ses branches. Enfin dans les cas rebelles à ce moyen, on pratique l'opération de de Graefe.

Lorsque le ptosis est d'origine traumatique, il faut avoir recours à un traitement chirurgical. Dans le but de remplacer l'action du releveur par celle du frontal, Hant (de Manchester) excise un lambeau cutané de la paupière supérieure au moyen de deux incisions transversales et parallèles, situées l'une au-dessous du sourcil et s'étendant jusqu'au delà des commissures, l'autre tout près du bord libre. Les deux lèvres de la plaie sont réunies. On rapproche ainsi de la portion adhérente à la région sourcilière sur laquelle agit le muscle frontal, le bord libre de la paupière.

Mais il importe de savoir que cette opération, lors même qu'elle est faite régulièrement, donne rarement les résultats que l'on voudrait atteindre. En outre, elle entraîne un vice de conformation fort disgracieux en ce qu'elle laisse la paupière supérieure en apparence moins longue que celle du côté opposé, ce qui peut aussi présenter quelque inconvénient pour l'exercice de la vision.

ARTICLE VI.

MALADIES DE LA GLANDE LACRYMALE

Les affections chirurgicales de la glande lacrymale et des conduits lacrymaux comprennent les *lésions traumatiques*, les *inflammations*, les *fistules*, les *corps étrangers*, les *tumeurs* et les *troubles fonctionnels*.

Lésions traumatiques.

La glande lacrymale peut être intéressée dans les plaies pénétrantes de l'orbite. Lorsque les canaux excréteurs sont atteints en même temps que la glande, il faut tâcher d'obtenir une réunion aussi exacte que possible pour prévenir la formation d'une fistule lacrymale ou

d'une tumeur due à la rétention des larmes, complications que nous décrirons plus loin sous le nom de fistules de la glande ou des canaux excréteurs et de dacryops.

Inflammation de la glande ou dacryadénite.

On admet deux variétés de dacryadénites, suivant que l'inflammation occupe la portion palpébrale ou la portion orbitaire de la glande.

Dacryadénite palpébrale. — L'inflammation de la portion palpébrale se rattache surtout au lymphatisme, à la scrofule. Dans quelques cas elle a été considérée comme étant d'origine syphilitique. Rarement elle succède au traumatisme. On l'observe surtout chez les enfants.

Cette inflammation atteint une ou plusieurs glandules.

Les symptômes qui la caractérisent sont, au début, une douleur vive, lancinante, à l'angle externe de l'œil. Cette douleur s'exagère par la pression exercée à ce niveau et par les mouvements de la paupière supérieure. Celle-ci est rouge, gonflée ; l'œdème se propage à la conjonctive et donne lieu à un chémosis assez prononcé pour faire une saillie apparente. Si l'inflammation des glandules va jusqu'à la suppuration, ce qui arrive du troisième au quatrième jour, on les voit saillir à la surface conjonctivale et la plus légère pression sur la paupière suffit pour provoquer un écoulement de pus. A partir de ce moment les douleurs cessent et l'œdème disparaît.

La marche est généralement aiguë. La durée est de cinq à six jours.

On pourrait confondre la dacryadénite palpébrale avec une conjonctivite catarrhale ou même purulente ; mais, dans la première, l'examen de la conjonctive montre aisément qu'elle ne prend aucune part à l'inflammation, outre qu'elle ne cause pas de douleur ni de tuméfaction à la partie externe de la paupière supérieure.

Le traitement consiste dans l'emploi de fomentations et de cataplasmes émollients. Dans les cas où le gonflement est considérable, il ne faut pas hésiter à pratiquer des émissions sanguines locales et même de larges incisions sur la conjonctive boursouflée.

Dacryadénite orbitaire. — Elle succède en général à une conjonctivite chronique ou à une ophthalmie scrofuleuse. Rarement elle est d'origine syphilitique. Elle peut aussi survenir à la suite de l'occlusion de l'œil nécessitée par une opération.

Tantôt l'affection n'atteint qu'un seul côté, tantôt elle atteint les deux côtés à la fois. La paupière supérieure est rouge, tuméfiée, surtout vers son angle externe. Au toucher, on sent une tumeur dure, peu mobile, circonscrite, presque indolente, formée par la partie antérieure de la glande hypertrophiée.

Le globe oculaire est dévié de sa position normale ; il est porté en

bas et en dedans ; il en résulte une certaine gêne dans ses mouvements. Les malades, en outre, se plaignent d'une sensation de plénitude dans l'orbite. La sécrétion des larmes est augmentée ; en s'écoulant, elles déterminent une sensation de brûlure.

Cette affection présente une marche très-lente et se termine par induration ou par suppuration.

Le traitement consiste à combattre la diathèse à laquelle se rattache la dacryadénite, à prévenir la formation des abcès et, s'il y a lieu, à les ouvrir, en ayant soin d'éviter la formation de fistules.

Fistules de la glande lacrymale et des conduits. — Dacryops fistuleux.

Les fistules de la glande sont rares. Cependant leur existence a été mentionnée par Beer, Rognetta, Bowman, de Graefe, Arlt, Rosas, Schmidt, Jarjavay. Elles siégent à la partie externe de la paupière supérieure. Elles succèdent soit à un traumatisme, soit à un abcès de voisinage, soit à une ulcération de la paupière supérieure, soit à une opération pratiquée sur la glande elle-même.

Ces fistules sont simples ou compliquées de tumeurs dues à la rétention des larmes. Simples, elles donnent lieu à l'écoulement d'un liquide transparent, tout à fait semblable aux larmes. Mais souvent, en s'oblitérant, elles déterminent des poussées inflammatoires et des abcès qui, en s'ouvrant à l'extérieur, rétablissent chaque fois le trajet fistuleux. Celui-ci communique avec les canaux excréteurs de la glande lacrymale. Ces fistules se reconnaissent à l'existence d'un petit pertuis s'ouvrant, sur la face cutanée, plus rarement sur la face conjonctivale de la paupière supérieure, vers son tiers externe.

Lorsqu'elles sont compliquées d'une tumeur, on leur donne le nom de *dacryops fistuleux*, celui de dacryops étant réservé pour désigner les kystes de la glande. Cette tumeur apparaît, comme ces derniers, à la partie externe de la paupière supérieure. Elle atteint quelquefois le volume d'une amande. Elle est molle, réductible, disparaît sous une pression continue, augmente de volume toutes les fois que la sécrétion des larmes devient plus abondante. Elle provoque une sensation de sécheresse du côté de la conjonctive, quelquefois même une gêne dans les mouvements de la paupière et de légères douleurs.

Cette affection n'offre pas de gravité. Cependant il est à remarquer qu'il est très-difficile d'en obtenir la guérison.

Les moyens de traitement qui ont été proposés sont les injections iodées dans le trajet fistuleux, à l'aide de la seringue d'Anel, les cautérisations au nitrate d'argent, avec le cautère actuel ou la galvanocaustique (Beer). Quand ces moyens échouent, on peut, comme de Graefe l'a fait avec succès, recourir à l'ablation de la glande ou même

transformer la fistule externe en fistule interne par un procédé analogue à celui qu'on emploie pour les fistules du conduit de Sténon. C'est ainsi que Rognetta, Bowman et Jarjavay ont obtenu de bons ésultats.

Corps étrangers.

Les corps étrangers de la glande lacrymale sont trop rares pour nous arrêter. Disons seulement qu'on y a rencontré plusieurs fois des fragments de projectiles de guerre. Larrey père en cite un cas remarquable : une moitié de balle était venue se loger dans la glande lacrymale. La glande fut extraite avec le corps étranger, et le malade guérit sans que l'œil cessât d'être lubréfié.

On y trouve aussi parfois de petits calculs, composés de phosphates et de carbonates calcaires, auxquels on a donné le nom de *dacryolithes*.

Tumeurs.

Celles qui méritent d'être mentionnées sont, parmi les tumeurs liquides, les kystes, et parmi les tumeurs solides, les adénomes, les fibroplaxomes, les chondromes et les cancers.

1° Kystes. — Les kystes de la glande lacrymale siégent dans la portion orbitaire ou dans la portion palpébrale.

Les *kystes de la portion orbitaire* sont très-rares. Leur existence a été mise en doute par Desmarres père et par les auteurs du *Compendium de chirurgie*. Ils ont surtout été étudiés par Schmidt qui leur a donné le nom de *glandula lacrymalis hydatoidea*. Cet auteur suppose qu'ils succèdent à la rupture de l'un des acini de la glande et à l'accumulation des larmes dans le tissu cellulaire interposé aux lobules.

Warton Jones et Fehre prétendent avoir vu de véritables kystes hydatiques dans l'épaisseur de la glande lacrymale. Ces tumeurs sont trop rares pour que nous y insistions.

Les *kystes de la portion palpébrale* sont très-fréquents et méritent une description plus complète. On les désigne sous le nom de *dacryops*, et on les divise en dacryops simples et en dacryops fistuleux suivant que leur cavité communique ou non avec l'extérieur par un trajet fistuleux. Nous avons étudié les derniers en parlant des fistules, nous ne nous occuperons donc ici que du dacryops simple.

Ces sortes de tumeurs succèdent à un traumatisme de la paupière, tel qu'une brûlure ou une opération chirurgicale.

Jusqu'à ces dernières années, les auteurs n'ont pas été d'accord sur leur mode de formation. Les uns, avec Schmidt et Beer, croient simplement à l'accumulation et à l'enkystement des larmes dans le tissu

cellulaire des paupières; d'autres pensent que les larmes ne pouvant plus s'écouler au dehors par suite de l'oblitération cicatricielle d'un conduit de la glande, s'accumulent dans ce conduit ou dans le cul-de-sac glandulaire et y donnent lieu à une dilatation kystique. Cette manière de voir a été confirmée par Dubrueil et Legros qui ont trouvé la face interne du kyste tapissée par un épithélium cylindrique, semblable à celui des canaux excréteurs.

Le liquide contenu dans ces tumeurs est transparent, incolore, très-analogue aux larmes ; l'analyse chimique a démontré qu'il en différait par la présence d'une plus grande quantité d'albumine. Leur siége le plus habituel est l'angle externe de la paupière supérieure. Leur volume varie entre celui d'un pois et celui d'une petite noix. La tumeur qu'ils forment est mobile, transparente, fluctuante, indolente, sans changement de coloration à la peau.

Le traitement consiste à évacuer le liquide qu'ils contiennent et à empêcher qu'il se reproduise.

Dans ce but, les uns font recours à la ponction suivie d'une injection iodée, ou à un séton passé à travers toute la paupière; d'autres à l'ablation de la tumeur pratiquée du côté de la conjonctive, ou à l'excision de cette portion conjonctivale combinée avec la cautérisation.

2° Adénomes. — Chondromes. — Fibroplaxomes. — Cancers.

Les *adénomes* se distinguent en adénomes proprement dits et en fibro-adénomes, suivant que l'hypertrophie porte plus spécialement sur le tissu glandulaire ou sur le stroma fibreux. Cette hypertrophie est habituellement partielle et porte sur un seul lobule de la glande, comme l'ont observé Lebert et Gluge. Ce dernier a même constaté que les canaux de ce lobule hypertrophié étaient élargis et dilatés sous forme d'ampoules.

Ces tumeurs sont congénitales ou acquises. Elles siégent, en général, dans la portion orbitaire, rarement dans la portion palpébrale.

Les *chondromes* occupent la portion orbitaire. On en connaît à peine quelques cas.

Les *tumeurs fibro-plastiques* sont assez fréquentes. En même temps qu'elles, on trouve généralement dans l'orbite ou dans les membranes du cerveau d'autres tumeurs analogues. Ces tumeurs offrent ceci de particulier qu'elles sont parfois vertes, d'où le nom de *chloroma*, qui leur a été donné. Lebert attribue cette couleur à la présence d'un principe particulier.

Les *tumeurs cancéreuses* se développent primitivement dans la glande ou ne l'atteignent que par propagation. Les unes, très-rares, sont squirrheuses, les autres sont encéphaloïdes.

Toutes ces tumeurs offrent, dans leurs symptômes, tellement d'analogie avec les tumeurs de l'orbite, dont le siége est d'ailleurs assez

rapproché, que nous nous contentons de les mentionner ici, nous réservant d'en faire le diagnostic en parlant de ces dernières.

Quelle que soit la nature des tumeurs solides de la glande, il importe de les enlever aussi largement que possible et de comprendre dans cette ablation la glande elle-même. Pour mettre la glande à découvert, on peut, comme Velpeau ou comme Textor, inciser horizontalement la paupière, parallèlement à ses plis, au voisinage des plus profonds, sur la partie saillante de la tumeur. Après l'opération, les pansements sont faciles, la cicatrice disparaît au fond du sillon orbito-palpébral supérieur. Aussi préférons-nous ce procédé à celui de Helpin qui pratique l'incision un peu trop haut, au milieu du sourcil préalablement rasé. L'opération d'ailleurs, bien que délicate, n'offre aucune difficulté spéciale. Il importe seulement de savoir qu'elle peut être suivie de ptosis de la paupière (voy. Ptosis). Malgré l'ablation de la glande, l'œil continue à être lubréfié, mais le besoin de pleurer s'accompagne de vives douleurs dans l'orbite.

De quelques troubles fonctionnels de la glande lacrymale.

Xérophthalmie. — Épiphora. — Larmoiement. — Larmes acides, alcalines, sanguinolentes.

La sécrétion des larmes est tantôt diminuée, tantôt augmentée, tantôt altérée dans sa qualité.

La *diminution* de la sécrétion des larmes (*xérophthalmie lacrymale*, *xeroma lacrymal*), lorsqu'elle est peu marquée, ne peut être considérée comme une maladie ; aussi réserve-t-on le nom de xérophthalmie à un état de sécheresse plus ou moins complète de l'œil. Cet état est fort rare. En effet, l'ablation de la glande lacrymale elle-même ne le produit pas. La conjonctive et les autres glandes suffisent à lubréfier la surface du globe. On sait que la section de la cinquième paire diminue la sécrétion de la glande lacrymale et augmente, au contraire, celles des glandes de Meibomius (Cl. Bernard). Il n'y a donc que certaines altérations chroniques de la conjonctive assez fortes pour oblitérer tous les orifices de la glande lacrymale et des autres glandes, qui soient capables de produire la xérophthalmie.

L'*augmentation* de la sécrétion des larmes est fréquente. Elle est caractérisée par un écoulement continuel des larmes qui finit par déterminer un érythème sur la joue. On lui donne le nom d'*épiphora*, par opposition au *larmoiement* qui tient à une difficulté d'excrétion par les voies lacrymales.

L'épiphora s'observe souvent à la suite d'une vive émotion morale ;

dans ce cas il est, pour ainsi dire, physiologique. D'autres fois il dépend d'une irritation de l'œil, des paupières ou de quelques branches de la cinquième paire. Par exemple, l'irritation de la conjonctive entretenue par un corps étranger, les conjonctivites phlycténulaires, les kératites, les iritis s'accompagnent d'un épiphora abondant et souvent périodique.

En résumé, l'épiphora n'étant qu'un phénomène secondaire se rattachant à l'une des maladies que nous venons d'énumérer, le traitement consiste surtout à combattre ces dernières.

Le *larmoiement*, que quelques auteurs distinguent de l'épiphora et décrivent dans le chapitre consacré aux maladies des points et des conduits lacrymaux, dépend, en effet, le plus souvent de l'une de ces maladies. Lorsqu'il est abondant et qu'il dure un certain temps, il détermine une forme spéciale de conjonctivite (voy. CONJONCTIVITE LACRYMALE) et s'accompagne de troubles de la vision.

Le traitement, comme pour l'épiphora, consiste à combattre l'affection dont il dépend.

Chez les phthisiques, les rhumatisants, les malades atteints de fièvres graves, les larmes sont parfois *acides;* ce qui, suivant M. Galezowski, explique l'injection des conjonctives chez ces malades.

Le même auteur prétend que souvent les larmes sont *alcalines*, et qu'il en résulte de fréquentes irritations des paupières et de la cornée elle-même. On peut reconnaître l'alcalinité des larmes en introduisant entre les paupières un papier de tournesol.

Dans l'intoxication saturnine, les larmes contiennent quelquefois de faibles quantités de sels plombiques; la présence de ces sels se reconnaît au moyen d'un papier imprégné d'une solution de tannin.

Enfin, dans quelques cas, on a observé des larmes *sanguinolentes,* chez des femmes mal réglées et sujettes aux hémorrhagies supplémentaires ou chez des sujets très-anémiés.

ARTICLE VII.

MALADIES DES POINTS ET CONDUITS LACRYMAUX.

Nous étudierons dans cet article les *lésions traumatiques*, l'*inflammation*, la *déviation*, le *rétrécissement*, l'*oblitération*, les *tumeurs*, les *corps étrangers* et les *vices de conformation* des points et conduits lacrymaux.

Lésions traumatiques.

Les points et les conduits lacrymaux sont quelquefois intéressés dans les blessures des paupières et, par suite, se trouvent déviés, rétrécis ou oblitérés ; il en résulte un larmoiement souvent très-rebelle.

La blessure du conduit lacrymal entraîne quelquefois après elle une fistule cutanée par laquelle s'écoulent les larmes.

Le traitement consiste surtout à obtenir une coaptation aussi exacte que possible des bords de la solution de continuité. Quelques chirurgiens ont même soin d'introduire et de laisser à demeure dans le conduit oblitéré un fil jusqu'à ce que la cicatrisation soit complète.

Nous verrons plus loin le traitement qu'il faut appliquer contre les fistules. (Voy. FISTULE LACRYMALE).

Inflammation.

L'inflammation des conduits lacrymaux, signalée par quelques auteurs, entre autres par J. L. Petit, Mackenzie, Guérin, Voillemier, comme une maladie spéciale, est rarement limitée aux conduits eux-mêmes. Elle se relie ordinairement à la conjonctivite ou à l'inflammation de la muqueuse du sac lacrymal ou du canal nasal.

Quelquefois un abcès se forme au-dedans ou autour du conduit. La présence du pus dans l'intérieur du canal forme une petite tumeur allongée. Il suffit de presser avec le doigt pour faire sortir ce pus par le point lacrymal. Lorsqu'il s'ouvre au dehors, il détermine une fistule cutanée.

Le traitement consiste dans l'emploi des émollients, si la maladie est aiguë, des caustiques si elle est chronique. S'il se forme un abcès, on doit l'ouvrir en incisant le conduit lacrymal et passer ensuite sur la muqueuse le crayon de nitrate d'argent.

Déviation. — Rétrécissement. — Obstruction.

La *déviation* des points lacrymaux se fait en dedans (inversion) ou en dehors (éversion).

L'inversion se rencontre chez les vieillards, chez les individus présentant une atrophie du globe oculaire, ou dans quelques cas d'entropion.

L'éversion, beaucoup plus fréquente, s'observe surtout à la paupière inférieure. Elle succède le plus ordinairement à l'ectropion, à la blé-

pharite ciliaire, à la conjonctivite chronique, à la rétraction cicatricielle et à l'eczéma des paupières, à des tumeurs de leur face interne, plus rarement à la paralysie de l'orbiculaire chez les vieillards ou chez les convalescents de fièvres graves (Sœlberg Wells).

Le symptôme caractéristique de la déviation des points lacrymaux est le larmoiement.

Le *rétrécissement* est relatif, car les ouvertures des points lacrymaux sont très-variables suivant les individus. Il n'offre d'intérêt que dans les cas où ces points deviennent insuffisants pour l'écoulement des larmes et où, par conséquent, il y a larmoiement. On a accordé au sexe féminin, au lymphatisme, à l'anémie, à l'hérédité elle-même une certaine influence sur la formation du rétrécissement des points lacrymaux. Souvent il succède aux coryzas, aux conjonctivites chroniques, aux érysipèles des paupières, à l'ectropion, etc. Il est inflammatoire ou cicatriciel, aigu ou chronique.

Le signe pathognomonique de cette affection, est une photophobie souvent excessive, surtout exagérée le soir à la lumière artificielle. Cette photophobie s'accompagne d'une cuisson et d'une sensation de brûlure au niveau de l'angle externe des yeux (Galezowski). On constate parfois à la suite de cette maladie des troubles de la vue, tels que des mouches volantes, qui peuvent faire croire à une affection profonde de l'œil. Enfin elle entraîne presque toujours après elle une forme de conjonctivite à laquelle on a donné le nom de lacrymale.

On reconnaît un rétrécissement des points et des conduits lacrymaux au moyen du stylet ou de l'injection d'eau tiède avec la seringue d'Anel. L'emploi seul de ce moyen répété pendant plusieurs jours a souvent suffi pour amener la guérison quand le rétrécissement était lié à un spasme ou à un état inflammatoire passager.

L'*obstruction* complète des points lacrymaux est parfois congénitale, mais le plus souvent elle reconnaît les mêmes causes que la déviation ou le rétrécissement trop prolongés auxquels elle succède.

Desmarres père a démontré que l'oblitération des points lacrymaux pouvait être causée par une production épidermique.

Les symptômes sont les mêmes que ceux du rétrécissement : larmoiement, gêne, photophobie. Cependant ils n'apparaissent que très-tard et même font souvent défaut.

Le traitement de la déviation, comme celui du rétrécissement et de l'oblitération des conduits lacrymaux, consiste à ouvrir une voie aussi large que possible pour l'écoulement des larmes. Dans ce but, on a recours soit à l'*excision simple* des points lacrymaux, soit à l'*excision suivie de l'incision* des canaux, soit à la *dilatation simple* ou *précédée de l'incision*.

L'excision simple conseillée par Velpeau se fait avec des petites pinces à griffes et des ciseaux fins.

L'incision proposée par Bowman peut se faire avec un petit bistouri boutonné à lame fine et résistante. Il est inutile, pour le diriger, d'introduire une sonde cannelée, comme Bowman l'avait proposé. Cette incision a pour but de former un sillon dont les bords demeurent ouverts et que l'on maintient écartés au moyen d'une petite sonde que l'on introduit pendant trois ou quatre jours pour s'opposer à la soudure de ces bords.

La dilatation se fait avec des stylets dont on augmente progressivement le calibre.

Quelques rétrécissements ont été traités par M. Galezowski au moyen de l'excision limitée à la paroi interne des points et des canaux lacrymaux ou de la dilatation forcée à l'aide d'un petit divulseur. Ce moyen, outre qu'il est compliqué, ne nous paraît avoir aucun avantage sur les précédents.

Quand il y a obstruction des points lacrymaux, les mêmes moyens de traitement sont applicables, à la condition toutefois de pratiquer au niveau du point lacrymal obstrué une incision ou une excision assez grande pour découvrir l'embouchure des canaux lacrymaux. Quant à nous, dans tous ces cas, nous donnons la préférence à l'excision des points lacrymaux combinée avec l'incision des conduits ou la dilatation progressive.

Affections diverses.

Polypes. — On rencontre parfois sur la muqueuse qui tapisse les conduits lacrymaux des productions polypiformes qui font saillie à l'extérieur par le point lacrymal correspondant. Ces polypes succèdent généralement aux inflammations granuleuses de ces conduits. Ils se présentent sous la forme d'une petite masse rouge, de la grosseur d'un grain de millet, parfois lobulée, et fixée par un pédicule étroit et plus ou moins long.

Lorsqu'ils s'insèrent assez près du point lacrymal, on peut les inciser directement. Lorsque leur insertion est profonde, il faut préalablement inciser le canal. Il convient ensuite de cautériser le point d'implantation.

Corps étrangers. — On rencontre fréquemment des corps étrangers dans les conduits lacrymaux.

Tantôt ils viennent du dehors ; ce sont des cils, des cheveux, des fragments d'épi de blé, des morceaux de pierre ou de métal, etc. Tantôt ils se développent spontanément dans les conduits ; ce sont des calculs ou *dacryolithes* et des amas de champignons ou de *cryptogames*.

Nous avons parlé des dacryolithes dans l'étude des maladies de la glande lacrymale, nous n'y reviendrons pas.

Les cryptogames se rencontrent uniquement dans le canal lacrymal inférieur. Ils y ont été découverts par de Graefe et Forster. L'examen microscopique a démontré que ces champignons étaient identiques avec le *leptothrix buccalis*.

Ils se présentent sous l'aspect de masses noirâtres ou jaunâtres imbibées de mucus ou de pus et quelquefois entourées de concrétions calcaires.

Les symptômes auxquels donnent lieu les corps étrangers des conduits lacrymaux sont ceux de la dacryadénite ; douleur, gonflement, larmoiement, quelquefois même écoulement par les points lacrymaux d'un liquide muqueux ou muco-purulent, si l'on exerce une pression sur les canaux correspondants.

Dans certains cas, le chirurgien peut apercevoir le corps étranger lui-même, d'autres fois sa présence ne peut être déterminée que par le cathétérisme et l'injection.

Le traitement consiste à extraire le corps étranger, soit par le cathétérisme, soit par les injections, soit par l'incision du canal si ces moyens échouent.

Vices de conformation.

Les vices de conformation qu'on observe aux points lacrymaux sont l'absence ou l'obstruction d'un ou deux de ces points et la présence de *points lacrymaux surnuméraires*.

Nous avons parlé plus haut de l'*absence* et de l'*obstruction* des points lacrymaux. Nous n'y reviendrons pas.

Les *points lacrymaux surnuméraires* se rencontrent assez fréquemment, surtout à la paupière inférieure.

Tantôt il existe deux points, l'un normal, l'autre anormal, séparés l'un de l'autre, tantôt ces deux points sont réunis par une sorte de gouttière.

Ces points surnuméraires sont souvent suivis de canaux, tantôt isolés, tantôt communiquant entre eux, tantôt se terminant en cul-de-sac, tantôt aboutissant jusqu'au sac lacrymal. Ces diverses dispositions seront facilement reconnues au moyen du cathétérisme et des injections.

ARTICLE VIII.

MALADIES DU SAC LACRYMAL ET DU CANAL NASAL.

Ces maladies sont des *lésions traumatiques*, des *inflammations*, des *fistules* et des *tumeurs*.

Lésions traumatiques.

Une violente *contusion* au niveau de l'angle interne des paupières peut déterminer la rupture du sac lacrymal sans intéresser les téguments (*rupture sous-cutanée*).

Les *plaies* de la même région, les *fractures* avec enfoncement des os du nez ou des maxillaires supérieurs peuvent intéresser, rétrécir ou même oblitérer le sac ou le canal nasal. Il en résulte parfois un emphysème peu important du tissu cellulaire. D'autres fois on voit survenir une inflammation que nous allons décrire sous le nom de dacryocystite.

Inflammations.

L'inflammation du sac lacrymal ou *dacryocystite* est *aiguë* ou *chronique*.

Quelques auteurs, se basant sur la rareté de la dacryocystite aiguë primitive, relativement surtout à la fréquence de la dacryocystite chronique, ne considèrent cette forme aiguë que comme une complication survenant au cours de cette dernière. Nous décrirons cependant à part chacune de ces formes et nous parlerons en même temps des *tumeurs* et des *fistules* qui les accompagnent fréquemment.

A Dacryocystite aiguë.

Synonymie. — Tumeur lacrymale enflammée, phlegmon du sac, dacryocystite phlegmoneuse.

Étiologie. La dacryocystite aiguë est rarement spontanée; tantôt elle succède à un traumatisme, à un cathétérisme imprudent, à la présence d'un corps étranger dans le sac; tantôt elle apparaît dans le cours d'une affection des os, surtout chez les enfants en bas âge, d'une phlegmasie chronique, locale ou par propagation ou de cause générale comme celle des fièvres graves, en particulier la scarlatine, ainsi que quelques auteurs, Critchett, entre autres, en citent des exemples.

Symptomatologie. — Au début, on observe une sensation de chaleur vers le grand angle de l'œil s'étendant de la conjonctive à la pituitaire et souvent aux sinus, du larmoiement coïncidant avec une sécheresse exagérée de la narine correspondante. Peu à peu la douleur augmente et l'on aperçoit au niveau du sac, une petite tumeur dure, circonscrite, douloureuse au toucher, qui devient de plus en plus rouge et s'accompagne d'un œdème se propageant à la conjonctive, à la paupière, à la joue. D'autre part, la sécheresse de la narine est bientôt suivie d'une inflammation qui envahit les arrière-narines, les fosses nasales et même le voile du palais (Follin).

Peu à peu l'œdème disparaît, la dacryocystite se termine tantôt par résolution, tantôt par le passage à l'état chronique, tantôt par suppuration. Dans ce dernier cas, la tumeur d'abord dure, rénitente, se ramollit et s'ouvre au dehors en créant une fistule par laquelle s'écoule un pus épais, mélangé de larmes; d'autres fois la tumeur s'ouvre sous la peau et le pus passe alors dans le tissu cellulaire où il détermine un trajet fistuleux souvent assez considérable. Plus rarement, il se forme une ulcération sur la muqueuse du canal nasal et le pus, passant entre la muqueuse et les os, s'écoule par le nez. Enfin dans certains cas, suivant Wecker, il pourrait se former un trajet fistuleux qui viendrait s'ouvrir dans le cul-de-sac conjonctival.

Diagnostic. Il est, en général, assez facile de reconnaître une dacryocystite aiguë aux caractères que nous venons d'énumérer. Toutefois, pour peu que le gonflement qui l'accompagne soit étendu, on pourrait la confondre avec un érysipèle, d'autant mieux que celui-ci peut la produire. Cependant l'érysipèle offre un aspect différent et donne lieu à l'engorgement des ganglions.

Quand la dacryocystite s'ouvre dans le tissu cellulaire sous-cutané, et donne lieu à un trajet fistuleux, elle pourrait être confondue avec un phlegmon suppuré (*anchylops*). Mais pour les distinguer il suffit de pratiquer une injection dans les conduits lacrymaux. Cette injection pénétrera jusque dans la narine au lieu de sortir par la fistule, s'il s'agit seulement d'un anchylops.

Traitement. Au début, les antiphlogistiques, les émissions sanguines locales, l'application de la glace sont utiles pour favoriser la résolution. Dès que la suppuration apparaît, il y a lieu d'inciser la tumeur pour favoriser la sortie du pus et pour prévenir, autant que possible, l'établissement d'une fistule. Dans le but d'éviter une cicatrice, Warlomont conseille de pénètrer dans le sac en incisant les points et les conduits lacrymaux. Ce procédé ne suffit pas toujours pour obtenir la guérison.

Voyons maintenant ce qui a lieu quand la maladie passe à l'état chronique.

B. Dacryocystite chronique. — Mucocèle. — Tumeur et fistule lacrymales.

Synonymie. — Inflammation chronique, catarrhe du sac, tumeur lacrymale.

Historique. — Avant que la disposition exacte des voies lacrymales fût connue, les auteurs émettaient sur la tumeur lacrymale les opinions les plus erronées. C'est ainsi que Celse l'envisageait comme une tumeur cancéreuse, et d'autres comme le signe d'une carie de l'os unguis, etc. Maître Jean le premier, en 1707, entrevit la nature de cette tumeur en se basant sur la découverte des voies lacrymales qui venait d'avoir lieu. Quelque temps après, J. L. Petit, attribua cette affection à une obstruction du canal nasal, et par suite, à une accumulation des larmes dans le sac, d'où la distension simple du sac (tumeur) ou avec rupture (fistule). Scarpa le premier regarda l'inflammation comme le point de départ de la maladie. Enfin les auteurs modernes ont démontré que cette affection reconnaît plusieurs causes sur lesquelles nous reviendrons en parlant du traitement. Ceux dont les travaux méritent le plus d'être signalés, sont : Béraud, Lagneau fils, Bowmann, Fano, Critchett, Follin, Champrigaud, Galezowski, Wecker, Naudier, etc.

Étiologie. — La dacryocystite chronique peut être congénitale, comme cela s'observe dans les cas d'étroitesse du canal, de déviation de la cloison ou du cornet inférieur; mais cela est extrêmement rare. Elle est presque toujours consécutive, soit à un traumatisme tel qu'une plaie, une fracture des os voisins, soit à une tumeur des fosses nasales, de l'unguis ou du maxillaire comprimant, déviant ou rétrécissant le canal nasal. D'autres fois elle est due à la propagation d'une inflammation qui a pris naissance au voisinage, tel qu'un coryza chronique, une blépharite glandulaire (Scarpa), une conjonctivite chronique ou granuleuse. C'est à tort que cette inflammation par propagation est niée aujourd'hui par certains auteurs.

Elle s'observe surtout dans la jeunesse ou l'âge adulte, chez des sujets lymphatiques, scrofuleux ou syphilitiques. Nous avons eu souvent l'occasion à l'hospice des Enfants assistés, de pratiquer l'autopsie de nouveau-nés atteints de syphilis congénitale, chez lesquels nous trouvions le sac lacrymal et le canal nasal enflammés et remplis de pus. Certaines races y paraissent prédisposées tels que les Mongols et les Israélites.

Anatomie pathologique. — Les altérations auxquelles donne lieu la dacryocystite sont variables. La seule qui soit constante est l'inflammation du sac (Béraud). C'est elle qui tuméfie la muqueuse du sac, la rend friable, la vascularise, y fait apparaître des points noirâtres ou jaunâtres au niveau des orifices des glandules. Sous l'influence de la

pression, ces orifices secrètent un liquide analogue à celui que secrètent les glandes de Meibomius. Le boursouflement de la muqueuse produit à son tour une obstruction du canal nasal, par suite une dilatation du sac par un muco-pus mélangé à ce liquide. Ce boursouflement peut aller jusqu'à oblitérer les conduits lacrymaux et le canal nasal d'autant plus facilement que ce dernier contient des valvules dont Béraud a donné une bonne description.

Lorsque les conduits lacrymaux sont oblitérés par la tuméfaction en même temps que le canal nasal, le pus s'enkyste, produit une tumeur dans le sac et souvent plus tard un abcès avec ou sans fistule. Toutefois il est à remarquer que si l'oblitération devient permanente, le muco-pus inclus dans la tumeur donne lieu à une variété d'hydropisie que l'on appelle un *mucocèle*.

Pour que le mucocèle ait lieu, il faut que les conduits lacrymaux et le canal nasal soient oblitérés d'une façon permanente : or Béraud a démontré par la nécropsie que les valvules peuvent être assez tuméfiées par l'inflammation chronique pour se souder par leur bord libre à la paroi opposée et pour produire ce résultat. D'autres fois on trouve dans les glandes de la muqueuse du sac et du canal nasal de petits kystes qui donnent naissance à une variété de mucocèle, offrant tous les caractères des tumeurs lacrymales.

A côté des rétrécissements inflammatoires auxquels on donne le nom de primitifs, il en est d'autres que l'on peut considérer comme secondaires et chez lesquels l'apparition de la tumeur précède l'inflammation. C'est ce qui a lieu dans les rétrécissements congénitaux ainsi que dans ceux qui succèdent aux tumeurs, à l'inflammation, à la carie ou à la nécrose de l'unguis et du maxillaire supérieur.

Il n'est pas rare de voir la muqueuse du canal nasal elle-même s'enflammer, devenir granuleuse, villeuse et porter des productions polypiformes.

Les désordres produits par la dacryocystite chronique diminuent parfois pendant un certain temps pour reparaître ensuite avec plus d'intensité.

Très-souvent le pus, au lieu de rester dans le sac, l'ulcère et vient former, soit du côté de l'orbite, soit du côté de l'unguis, soit vers la peau, un abcès de voisinage, ou bien il donne lieu à des fistules faisant communiquer le sac à l'extérieur, soit du côté des fosses nasales, soit du côté de la peau. Dans certains cas enfin, cette inflammation amène une carie ou une nécrose des os voisins.

Symptomatologie. — Le début de la dacryocystite chronique est généralement insidieux. Le malade se plaint de quelques troubles fonctionnels tels que du larmoiement, une sécheresse anormale de la narine correspondante, une altération de l'odorat et un léger prurit au

niveau du grand angle de l'œil. Mais rarement il s'en préoccupe avant qu'il ait vu apparaître au grand angle de l'œil une tumeur située le plus souvent au-dessous, quelquefois au-dessus du tendon de l'orbiculaire, ce dont le chirurgien s'assure en exerçant une traction sur l'angle externe. Cette tumeur est d'un volume, d'une consistance variables; elle est généralement moins volumineuse le matin que dans la journée. Elle est tantôt dure, résistante, irréductible, tantôt molle, fluctuante et dépressible. En général elle ne s'accompagne d'aucun changement de coloration à la peau. A l'aide de la pression, on fait refluer par les points lacrymaux, quelquefois aussi par la narine correspondante, un liquide tantôt transparent comme les larmes, tantôt jaunâtre, visqueux et muco-purulent.

En même temps que se développe cette tuméfaction, les troubles fonctionnels qui l'ont précédée deviennent de plus en plus accentués. Le larmoiement, en particulier, augmente et il s'exagère sous l'in-

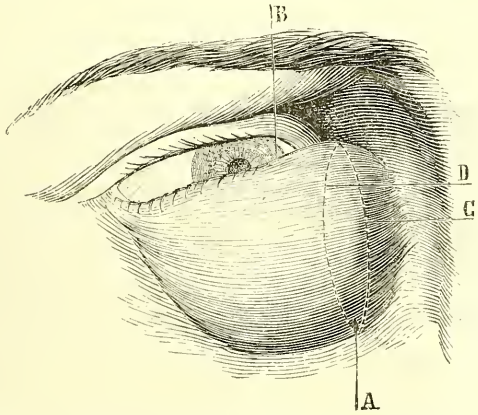

Fig. 76. — Tumeur lacrymale très-développée (Desmarres).

A fistule; — B paupière inférieure masquée par la tumeur; — C D étendue de la perte de substance faite par le chirurgien.

fluence du froid, du vent, des émotions morales. Dans la plupart des cas, les conduits lacrymaux et le canal nasal demeurent perméables.

Lorsqu'ils sont obstrués et que le liquide est enfermé dans le sac, de façon à ne pouvoir être évacué au dehors, comme cela a lieu dans le mucocèle, la tumeur prend habituellement une forme oblongue, quelquefois bilobée, devient d'une consistance plus ferme, comparable à celle du tissu fibreux et peut atteindre un volume considérable (voy. fig. 76).

Marche et terminaison. — La dacryocystite est habituellement très-lente dans sa marche. Tantôt elle semble guérir spontanément et

reparaît par intervalles à l'état aigu. Tantôt à la suite de ces poussées inflammatoires, le pus se vide à l'extérieur et la guérison survient, mais c'est là un mode de terminaison très-rare. Le plus souvent elle donne lieu aux complications dont nous allons parler.

Complications. — Les complications les plus fréquentes sont les abcès, les fistules, la carie et la nécrose.

Au lieu de se faire jour par les points lacrymaux ou par l'orifice inférieur du canal nasal, le pus de la dacryocystite peut ulcérer le sac, s'ouvrir sous la peau dans le tissu cellulaire sous-cutané et donner lieu à une *fistule borgne interne*. D'autres fois elle ulcère la peau elle-même, fait communiquer l'intérieur du sac avec l'extérieur et donne lieu à une véritable *fistule lacrymale*. Enfin dans quelques cas, en même temps qu'il se forme du pus à l'intérieur du sac, il s'en forme à l'extérieur, et ce petit abcès phlegmoneux peut être le point de départ de la fistule.

La *fistule lacrymale* est d'ailleurs une complication qui n'appar-

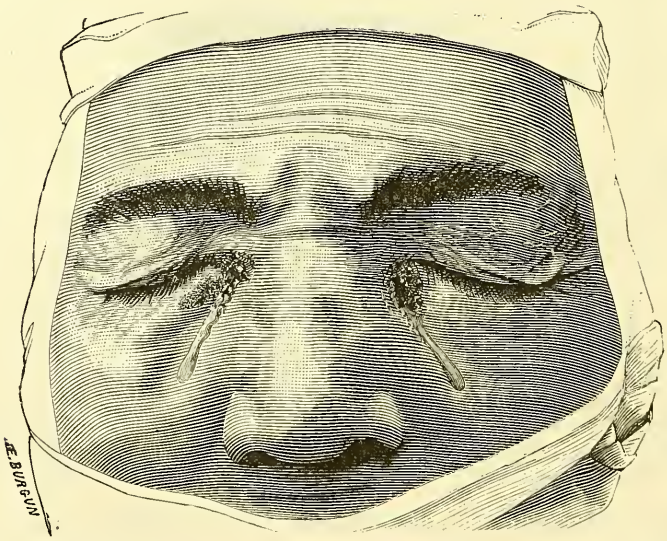

Fig. 77. — Fistule lacrymale d'origine syphilitique (d'après un moule de notre collection déposé dans notre musée de l'hôpital Saint-Louis).

tient pas exclusivement à la dacryocystite et à la tumeur lacrymale; on pourrait l'étudier dans un chapitre spécial, mais, quelle que soit la cause qui la produit, comme elle s'accompagne dans la plupart des cas d'une dacryocystite, nous l'étudierons ici en nous contentant de faire observer qu'elle peut aussi survenir à la suite d'un abcès du

grand angle de l'œil, d'un ulcère de la région du sac et d'une tumeur qui se développe autour du canal nasal, du côté de la pituitaire, du sinus maxillaire ou de l'orbite.

Ces fistules varient beaucoup dans leurs dimensions ; elles sont souvent étroites; leur orifice cutané est plus ou moins large et situé généralement à la partie inférieure du sac, au-dessous du tendon de l'orbiculaire; la peau qui environne l'orifice est amincie, décollée, parfois même détruite et présente des culs-de-sac anfractueux.

Le trajet de ces fistules est rarement direct, il est souvent en forme d'arrosoir. D'abord simples, elles ne tardent pas à présenter des sinus, des diverticules.

Lorsque la fistule est étroite, elle occasionne peu de gêne aux malades ; de temps en temps on voit seulement sortir une gouttelette de pus ou de muco-pus mélangé aux larmes ; mais lorsqu'elle est plus large, l'écoulement est continuel. Un stylet introduit par la fistule pénètre dans le sac.

La *carie* ou la *nécrose* des os voisins sont des complications rares, mais redoutables de la dacryocystite chronique. On les observe surtout chez les sujets syphilitiques ou scrofuleux.

Les divers accidents que nous venons de mentionner ont donné lieu de la part de quelques auteurs à la division de la dacryocystite en cinq périodes : *larmoiement*, *blennorrhée*, *abcès*, *fistule*, *carie*. Mais aucun de ces phénomènes n'étant constant, cette division ne saurait être admise.

Diagnostic. — Ce qui précède nous dispensera de parler longuement du diagnostic. Cependant nous dirons qu'au début l'inflammation, quand elle est légère, pourrait passer inaperçue et qu'il faut, à cette période, observer avec le plus grand soin les symptômes locaux et fonctionnels qui se présentent. Un peu plus tard, lorsqu'il se forme une tumeur lacrymale, il faut encore rechercher quelle est la cause de l'inflammation, si elle est liée à une affection du voisinage ou à un état général. Il faut, par exemple, distinguer de bonne heure une dacryocystite se rattachant uniquement à un rétrécissement simple des canaux excréteurs des larmes de celle qui se rattache au lymphatisme ou à la syphilis. Pour y parvenir le chirurgien devra non-seulement interroger les antécédents du malade, mais encore examiner avec soin l'état du squelette de la région. En effet, lorsque la dacryocystite reconnaît pour cause la syphilis, il n'est pas rare de la voir des deux côtés et s'accompagner d'un enfoncement du dos du nez qui semble élargi. Si la maladie n'est pas enrayée, on voit quelquefois l'inflammation du squelette qui entoure le sac et le canal lacrymal s'ajouter à celle qui s'était développée primitivement dans les canaux excréteurs, et au bout d'un certain temps, le doute n'est

plus permis, comme on peut s'en convaincre en voyant la figure ci-contre (voy. fig. 77).

On a encore cherché à différencier entre elles les diverses variétés de tumeurs lacrymales, suivant que la tumeur est simplement inflammatoire ou qu'elle est due à la rétention du mucus dans le sac oblitéré, ou bien à un kyste développé dans le sac. Les deux dernières variétés, décrites sous le nom de *mucocèle*, se distingueraient, a-t-on dit, de la forme inflammatoire par les caractères du liquide qui est plus clair, moins purulent, par l'impossibilité de faire refluer à l'aide de la pression, soit par l'orifice inférieur du canal lacrymal, soit par les points lacrymaux, les produits de sécrétion de la glande et de la muqueuse.

Ce que nous avons dit montre que souvent toutes ces variétés se relient entre elles et que le mucocèle de même que les kystes des petites glandes a été presque toujours précédé d'un état inflammatoire local.

Quand il y a du pus en dehors du sac lacrymal, il est quelquefois difficile de dire si l'on n'a pas affaire simplement à un abcès primitif de la région et, quand les os sont enflammés, si l'ostéite ou la carie est primitive ou secondaire. Mais dans ces cas, la marche de la maladie peut mettre sur la voie.

Pronostic. — Il est parfois grave, comme on l'a vu par l'énoncé seul des accidents qui peuvent survenir. Mais lors même qu'il ne survient pas de complications, la maladie nécessite toujours par elle-même un traitement fort long.

Traitement. — Avant les travaux d'Anel (1712), les chirurgiens traitaient empiriquement les tumeurs lacrymales par la *compression sur le sac* au moyen d'un bandage spécial appelé *oculiste*. Ce mode de traitement, préconisé par Dionis, Fabius d'Aquapendente, Scultet, Arnaud, etc., était associé à un traitement médical qui variait suivant les cas. Il est aujourd'hui complétement abandonné.

Depuis, de nombreuses méthodes ont été proposées, les unes pour *rétablir ou oblitérer les voies naturelles*, d'autres pour *créer une voie artificielle*, enfin quelques chirurgiens ont proposé de *supprimer la glande lacrymale*.

Nous allons faire connaître ces méthodes et nous dirons ensuite quelques mots du traitement médical.

A. Rétablissement des voies naturelles. — Les moyens destinés à ce but sont : le cathétérisme et les injections, la dilatatation et la cautérisation,

1° *Cathétérisme et injections.* — On a donné à ce mode de traitement le nom de *méthode d'Anel*, parce qu'elle a été imaginée par lui en 1712.

Le *cathétérisme* se fait avec un stylet très-fin passé de haut en bas, soit par le point lacrymal supérieur, soit par le point lacrymal inférieur, ou de bas en haut par le canal nasal.

Cathétérisme par le point lacrymal supérieur. — Le malade étant assis en face le jour, la tête un peu renversée en arrière, le chirurgien, placé devant lui, relève de la main gauche la paupière en la tirant un peu en dedans. Il introduit de la main droite le stylet d'Anel dans le point lacrymal, d'abord de bas en haut, puis, après 2 millimètres de trajet, obliquement de dehors en dedans et de haut en bas, en suivant la direction du bord libre de la paupière, jusqu'à la commissure interne. On arrive ainsi facilement dans le sac; on cesse alors de tendre la paupière, et, en faisant décrire au stylet un quart de cercle en haut et en dedans, on le ramène à la direction perpendiculaire et on l'enfonce de haut en bas et de dehors en dedans, suivant la direction du canal nasal jusqu'à ce qu'il ait pénétré dans la cavité nasale correspondante.

Cathétérisme par le point lacrymal inférieur. — La paupière est tendue et le malade regarde en haut. Le stylet est enfoncé perpendiculairement de haut en bas dans le point lacrymal, après un trajet de 2 millimètres, on lui imprime un mouvement de rotation en bas et en dehors jusqu'à ce qu'il soit parallèle au bord libre de la paupière. Il est alors poussé directement en dedans jusqu'à la commissure et pénètre enfin dans le sac lacrymal. Si on veut le pousser jusque dans le canal nasal, on lui fait décrire un quart de cercle en dedans et en haut.

Cathétérisme par le canal nasal ou *Méthode de Laforest.* — C'est en effet ce chirurgien qui le premier, en 1773, eut recours à cette méthode.

Le malade étant assis la tête à demi renversée, on porte par la narine de haut en bas et de dedans en dehors un stylet à courbure appropriée. On fait ensuite exécuter à l'instrument un demi-tour, en portant l'extrémité libre de bas en haut et de dehors en dedans, vers l'arcade que forme le cornet inférieur, pour chercher l'orifice inférieur du canal nasal. On reconnaît que la sonde a pénétré, lorsqu'elle est arrêtée sans pouvoir vaciller. On fait alors exécuter un mouvement de bascule à l'extrémité de la sonde par de petites secousses réitérées et on la dirige d'avant en arrière et de bas en haut.

Ce procédé est d'une exécution difficile. On a cherché à la rendre plus facile en y apportant certaines modifications. C'est ainsi que Cabanis passait d'abord un fil de haut en bas, par le point lacrymal supérieur et se servait de ce fil, sorti par la narine, pour entraîner une sonde flexible de bas en haut, dans le canal nasal. Gensoul (de Lyon) prenait l'empreinte du canal nasal et faisait faire un cathéter dont l'une des extrémités avait la forme exacte de ce conduit et dont l'autre était munie d'un pavillon permettant d'imprimer des mouvements de bascule à l'instrument. Spirondi se sert de sondes métalliques aux

deux extrémités et en gomme élastique à la partie médiane. Malgré ces modifications ingénieuses, le cathétérisme par le canal nasal est aujourd'hui à peu près abandonné. On préfère presque toujours le pratiquer par les points lacrymaux.

Mais le cathétérisme seul est insuffisant : il faut y joindre les injections. Elles se font par les mêmes voies : ou bien directement dans le sac par une fistule, lorsqu'elle existe, ou bien par une ponction pratiquée à travers sa paroi antérieure.

Injections par les points lacrymaux. — Elles se font à l'aide de la seringue d'Anel (fig. 78), ou de l'appareil de M. Fano. La première est

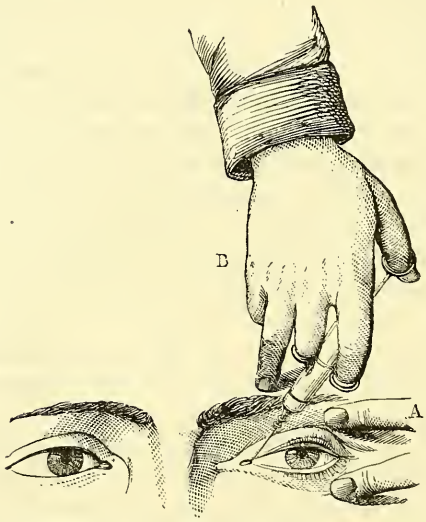

Fig. 78. — Injection par les points lacrymaux à l'aide de la seringue d'Anel.

une petite seringue dont la canule est assez petite et assez effilée pour être facilement introduite dans le point lacrymal inférieur de la même façon qu'on y introduit le stylet d'Anel. L'appareil de Fano est plus compliqué; il consiste en une pompe foulante en communication avec une canule capillaire pouvant être maintenue dans le sac pendant aussi longtemps qu'on le juge nécessaire. En raison même de la difficulté de son application, cet ingénieux instrument est peu employé.

Injections par le canal nasal. — Elles sont pratiquées à l'aide d'une sonde creuse, préalablement introduite de bas en haut dans le canal nasal, comme nous l'avons indiqué, et dans laquelle on injecte des liquides astringents ou iodés; cette sonde est ensuite fixée et laissée en place jusqu'à la fin de la cure.

L'*injection par la fistule*, proposée par Heister et Saint-Yves, est

d'une exécution trop facile pour que nous en donnions la description. Elle est d'ailleurs rarement employée. Il en est de même de l'*injection par une ponction pratiquée à la paroi antérieure du sac* et de la modification proposée par M. Verneuil, qui consiste à combiner cette ponction avec l'aspiration.

2° *Dilatation.* — Elle se fait par les voies naturelles, par une ouverture pratiquée directement à la paroi antérieure du sac, par une incision des conduits lacrymaux et du ligament palpébral interne. Elle diffère également suivant qu'elle est temporaire, progressive ou permanente.

Dilatation par les voies naturelles ou *Méthode de Méjean.* — Pour dilater progressivement les conduits lacrymaux et le canal nasal, Méjean introduisait par le conduit lacrymal supérieur, jusque dans la fosse nasale correspondante, un stylet armé d'un fil. Une fois ce fil attiré au dehors, il fixait à son extrémité inférieure la petite mèche de charpie qu'il entraînait en haut dans le canal nasal.

Ce moyen étant d'une exécution difficile, on l'a remplacé par l'introduction de tiges de *laminaria* qu'on laisse pendant un certain temps se gonfler au-dessus et au-dessous du point rétréci et qu'on remplace ensuite par une autre bougie de *laminaria* rendue imperméable par un vernis dans toute sa longueur, sauf au niveau du point qui doit correspondre au rétrécissement et qui doit seul se dilater (Critchett).

D'autres préfèrent introduire des sondes par le canal nasal, et les remplacer après quelques minutes, par un stylet conique assez long pour que l'une de ses extrémités repose sur le plancher des fosses nasales, tandis que l'autre extrémité, recourbée en crochet, est fixée dans l'angle interne (Williams, de Cincinnati); ce moyen permet de combiner la dilatation avec les injections. Des instruments spéciaux ont été construits pour faciliter ce procédé (Warlomont, Galezowski).

Dilatation par une ouverture artificielle pratiquée à la paroi antérieure du sac lacrymal. — Quand il n'y a pas de fistule, on a proposé de pratiquer une ouverture assez grande pour dilater le canal nasal. Voici comment on pratique cette opération : un aide maintient la tête du malade et attire au dehors la commissure externe des paupières de façon à faire saillir le tendon direct de l'orbiculaire. Le chirurgien tient le bistouri de la main gauche s'il doit opérer sur le côté droit, ou bien il se place derrière le malade. L'inverse a lieu s'il doit opérer sur le côté gauche. Supposons qu'il s'agisse de pratiquer l'opération de ce côté : Il glisse l'index gauche sur le rebord inférieur de l'orbite, vers l'angle interne de l'œil, jusqu'à ce qu'il soit arrêté par la crête osseuse qui limite en avant la gouttière lacrymale. Plaçant alors le rebord orbitaire entre l'ongle et la pulpe de ce doigt, il enfonce de l'autre main, dans le sac lacrymal, un bistouri droit et mince dont le dos est tourné

vers le nez. Il porte ensuite l'instrument destiné à la dilatation dans le canal nasal, c'est-à-dire un peu obliquement de haut en bas et de dehors en dedans (voy. fig. 79).

On a d'ailleurs proposé, pour obtenir cette dilatation, des instruments très-différents.

Les instruments qui ont été vantés pour la dilatation temporaire sont : la bougie de J. L. Petit, le séton de Lecat, de Desault, le clou de Scarpa. De nombreux procédés ont été imaginés dans le but de faciliter l'introduction journalière de ces corps dilatants, soit par l'ouverture du sac, soit par l'orifice inférieur du canal nasal. Mais cette méthode étant à peu près abandonnée de nos jours, nous ne nous y arrêterons pas davantage.

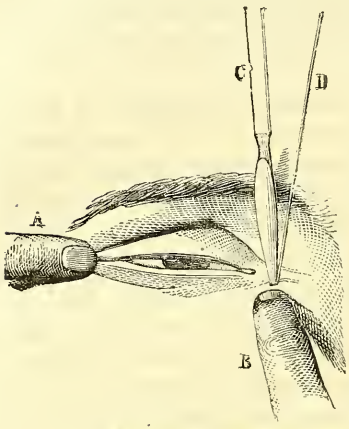

Fig. 79. — Dilatation par une ouverture artificielle pratiquée à la paroi antérieure du sac.

Procédé de Dupuytren. — Dupuytren se proposait d'obtenir par cette voie la dilatation permanente à l'aide d'une canule. Cette canule, en or ou en argent, mesure 20 à 25 millimètres de longueur, offre une courbure en rapport avec celle du canal nasal, est un peu plus large en haut qu'en bas et est munie à son bord supérieur d'un bourrelet qui présente à l'intérieur une rainure circulaire tandis qu'à son extrémité inférieure elle est taillée en bec de flûte. Elle se monte sur un mandrin qui représente une pince à branches croisées et recourbées à angle droit, de telle sorte qu'en pressant sur la portion horizontale on écarte les branches de la portion verticale. Ces branches, dès qu'elles sont écartées, ne glissent plus dans la canule, mais sont arrêtées au contraire par les bords de la rainure circulaire.

Pour introduire la canule dans le sac lacrymal, on la glisse le long du bistouri qui a servi à ponctionner le sac. Dès qu'elle est introduite dans le canal nasal, le bistouri est retiré. On enlève ensuite le mandrin et on laisse à demeure la canule. Pour la retirer, on a recours de nouveau au mandrin ou à une simple pince à pression continue.

Cette méthode, après avoir compté beaucoup de partisans, est aujourd'hui très-rarement employée, à cause d'un certain nombre d'accidents auxquels peut donner lieu le séjour permanent de la canule.

Dilatation combinée avec l'incision des conduits lacrymaux ou *Procédé*

de Bowman. — Les stylets Bowman (fig. 80) sont en argent, malléables et cylindriques, et comme ils servent à obtenir une dilatation progressive, le diamètre varie entre celui d'un crin de cheval et 1 millimètre. Au lieu d'introduire ces stylets, comme dans le procédé de Dupuytren,

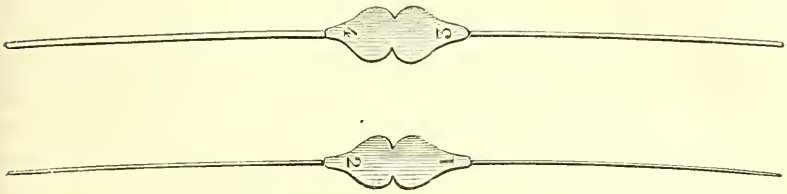

Fig. 80. — Stylets de Bowman.

à travers une ouverture du sac, Bowman incise les points et les conduits lacrymaux, de préférence les supérieurs avec le couteau de Weber (fig. 81) jusque dans le sac, et introduit ses stylets par cette voie. Il est facile de sentir que le stylet est dans le sac quand il touche

Fig. 81. — Couteau de Weber pour l'incision du conduit lacrymal.

les parois osseuses. On le pousse alors dans le canal nasal, en relevant l'extrémité externe de l'instrument contre la tête du sourcil, et on laisse l'instrument en place pendant une demi-heure.

Dilatation combinée avec le débridement sous-cutané du ligament palpébral interne ou *Procédé de Weber.* — Les bougies dont se sert Weber sont élastiques et ont 1 millimètre et demi de diamètre à leur petite extrémité. D'autres fois il se sert de sondes métalliques, biconiques, longues de 30 à 35 millimètres, dont l'une des moitiés mesure 1 millimètre à sa petite extrémité, 2 millimètres à sa grosse extrémité, et dont l'autre moitié ne mesure pas moins de 2 à 3 millimètres et demi à sa grosse extrémité.

Le calibre de ces sondes est trop gros pour que l'incision des points et conduits lacrymaux suffise à leur livrer passage dans le sac lacrymal. Voilà pourquoi Weber y ajoute le débridement sous-cutané du ligament palpébral interne. La section de ce ligament se fait avec le couteau représenté ci-contre (fig. 81), dont on glisse la pointe le long de la paroi postérieure du sac, en attirant vers la tempe la commissure externe, pendant qu'on fait basculer en avant le manche du couteau.

Les procédés de Bowman et de Weber ont été légèrement modifiés

par quelques chirurgiens. C'est ainsi que Stilling de Casse, au lieu de pratiquer l'incision des conduits sur leur face externe, la fait sur la paroi interne, à l'aide d'un couteau triangulaire, long de 12 ou 13 millimètres, large de 3 millimètres à sa base et de trois quarts de millimètres à son extrémité tranchante, mais arrondie (fig. 82). Ce couteau est introduit, le tranchant dirigé en avant.

Fig. 82. Couteau de Stilling.

D'autres combinent entre eux plusieurs de ces procédés en incisant le conduit lacrymal et le ligament palpébral interne avec le couteau de Weber, en sectionnant le rétrécissement avec le couteau de Stilling et en pratiquant le cathétérisme et des injections modificatrices.

3° *Cautérisation.* — Elle se fait à l'aide du cautère actuel, du cautère électrique, de pâtes caustiques ou du nitrate d'argent, soit de haut en bas par le sac lacrymal, soit de bas en haut par les fosses nasales.

De haut en bas. — Le sac lacrymal étant largement ouvert, on y introduit un cautère rougi au feu et ayant la forme du canal nasal, ou une mèche enduite de nitrate d'argent. Pour ne point brûler les lèvres de la plaie, on introduit préalablement une canule jusqu'au point rétréci.

Desmarres père remplace cette canule par deux larges érignes qui

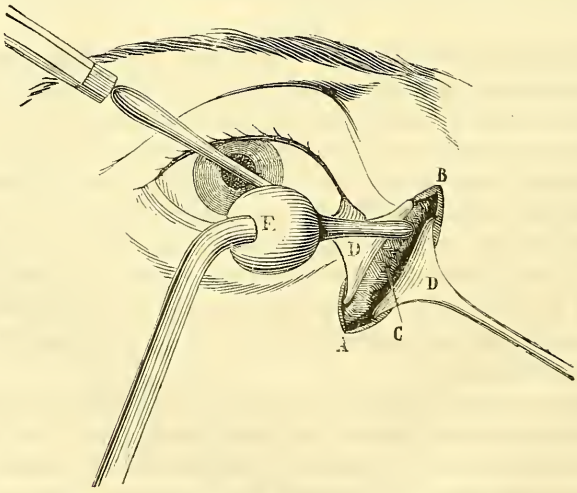

Fig. 83. — Cautérisation du sac lacrymal au fer rouge.
DD. Élévateur écartant une plaie faite à la peau AB. — E. Cautère.

servent à faire écarter les lèvres de la plaie au moment où il introduit dans le canal un petit cautère rougi à la lampe (fig. 83).

Deslandes sonde le canal avec un mandrin avant d'introduire du nitrate d'argent. Celui-ci est placé dans un porte-caustique composé de deux tiges parallèles et courbes, dans l'intervalle desquelles on fait fondre et couler le caustique. Il tourne à plusieurs reprises cet instrument sur son axe, et cautérise ainsi tous les points de la circonférence du canal.

D'autres prennent l'empreinte du rétrécissement à l'aide d'une bougie de laminaria et la reportent sur un instrument spécial qui consiste en une sonde creuse (fig. 84) dans laquelle glisse un stylet terminé par

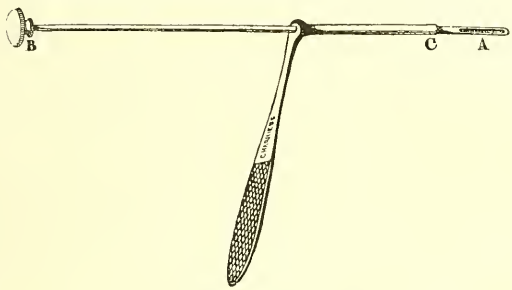

Fig. 84. — Canule creuse C que l'on introduit dans le canal nasal et tige B munie d'une cavité A où est renfermé le caustique.

une cuvette destinée à contenir le nitrate d'argent fondu. La sonde étant introduite jusqu'au niveau du rétrécissement, il suffit d'appuyer sur un bouton pour faire saillir la cuvette.

Il n'y a pas lieu d'insister sur les divers autres modèles de sondes que l'on a imaginés pour porter le caustique.

De bas en haut. — Gensoul et après lui plusieurs chirurgiens ont porté le nitrate d'argent dans le canal nasal à l'aide de porte-caustiques analogues aux sondes qu'on emploie pour pratiquer le cathétérisme par la méthode de Laforest.

Bermond pratiquait la cautérisation au moyen d'un séton enduit d'une pâte caustique qu'il introduisait suivant le procédé de Méjean pour le cathétérisme.

B. Oblitération des voies naturelles. — Au lieu de se servir de la cautérisation pour rétablir la perméabilité des voies naturelles, on a proposé de l'employer pour les oblitérer. On a cherché à y parvenir, soit en cautérisant les points lacrymaux (Bosche), soit en ouvrant le sac lacrymal pour y introduire le fer rouge (Scultet), ou bien un mélange de précipité rouge et de nitrate d'argent (Nannoni, Delpech), ou même la pâte de Vienne (Desmarres).

C. Création d'une voie artificielle. — Les moyens employés dans

ce but sont la formation d'un canal artificiel dans la direction du canal normal oblitéré, la perforation de l'os unguis, la pénétration dans le sinus maxillaire.

Formation d'un canal artificiel. — On pratique au moyen d'un forêt un conduit artificiel dans la direction du canal normal et on maintient ce conduit ouvert à l'aide d'une canule à demeure (Wathen, Dupuytren, Malgaigne).

Perforation de l'os unguis. — Le sac étant largement ouvert, on met l'unguis à nu, on enlève la muqueuse et on remplit la plaie de charpie; vingt-quatre heures après, on introduit de haut en bas, de dehors en dedans et d'avant en arrière, une tige pointue jusque dans les fosses nasales en perforant la partie inférieure de l'os unguis. Cette ouverture est maintenue béante au moyen de canules à demeure (Woolhouse).

On peut aussi, pour perforer l'os unguis, se servir du cautère actuel (Saint-Yves), d'un emporte-pièce (Monro), ou d'une pince en forme de canule emporte-pièce (Foltz, de Lyon).

Pénétration par le sinus maxillaire. — On établit une communication entre le sac lacrymal et le sinus maxillaire, en dirigeant la pointe d'un trocart à travers la paroi externe du canal nasal. Une canule est ensuite placée dans l'ouverture artificielle (Laugier).

D. Suppression de la glande lacrymale ou méthode de Bernard. — Cette opération a été faite en effet pour la première fois par Paul Bernard, en 1843. Voici comment on la pratique : On sectionne la peau au-dessous du tiers supérieur externe du bord de l'orbite; on coupe le feuillet fibreux qui s'étend du périoste de l'orbite au bord supérieur du cartilage tarse, assez largement pour introduire le doigt dans l'orbite et pour sentir un corps dur, poli, arrondi, qui n'est autre que la portion orbitaire de la glande elle-même.

Si cette incision ne suffit pas, on en fait une autre à travers la commissure palpébrale externe qui est dirigée en dehors vers la précédente. On dissèque ensuite le lambeau compris entre ces deux incisions, on le renverse de façon à découvrir largement l'angle supérieur et externe de la base de l'orbite et, par suite, la portion orbitaire de la glande. Celle-ci est disséquée avec des crochets et des pinces spéciales.

Considérations. — Tels sont les nombreux procédés qui ont été proposés pour le traitement de la dacryocystite chronique. Ils ne sont pas également applicables à tous les cas.

La méthode d'Anel peut suffire lorsque l'inflammation est simple. La dilatation est préférable dans les cas où elle se complique d'un rétrécissement ou d'une oblitération soit des conduits lacrymaux, soit du canal nasal. Si elle est insuffisante, on doit la combiner avec l'incision des conduits lacrymaux et pratiquer des injections modi-

ficatrices, ou bien avoir recours à la cautérisation du point rétréci. Nous ne parlons pas de la formation d'un canal artificiel, de la perforation de l'os unguis ni de la pénétration par le sinus maxillaire qui sont des moyens à peu près abandonnés aujourd'hui et qu'il faut réserver pour les cas où le périoste serait largement décollé ou détruit par des abcès chroniques. Quant à la suppression de la glande lacrymale, elle n'est indiquée que pour les cas rebelles. Elle seule permet d'obtenir, dans ces cas, une guérison radicale.

Lorsque l'inflammation se complique de fistules dont on ne peut obtenir la cicatrisation à cause du décollement de la peau, il faut exciser cette dernière dans une certaine étendue et remplacer la perte de substance, si cela est nécessaire, par un lambeau autoplastique (voy. *Autoplastie*, *blépharoplastie*).

S'il existe plusieurs trajets fistuleux, il faut les réunir en un seul par des incisions multiples.

Enfin, lorsque la dacryocystite se rattache à une diathèse ou à une affection générale, il faut associer le traitement médical au traitement chirurgical. C'est ainsi qu'on doit recourir à l'emploi des mercuriaux et de l'iodure de potassium lorsque la maladie est d'origine syphilitique, des toniques et des antiscrofuleux quand elle se rattache à la scrofule.

Polypes.

On observe quelquefois des polypes nés spontanément dans le canal nasal ou dans le sac lacrymal, mais cela est très-rare. Il était autrefois plus fréquent d'en rencontrer sur des individus opérés de tumeurs ou de fistules lacrymales par le procédé de Dupuytren qui consistait, comme on sait, à laisser dans le canal une sonde à demeure (voyez plus haut).

Ces polypes forment un tumeur ronde, dure, circonscrite, dont le volume peut atteindre celui d'une noisette. Ils s'accompagnent en général des symptômes de la dacryocystite et de l'oblitération du canal nasal. Mais il est bien difficile de savoir si le dacryocystite a précédé ou suivi la formation du polype.

Le diagnostic ne peut être établi que par l'incision du sac.

Le traitement, une fois cette incision pratiquée, consiste dans l'ablation de la tumeur.

ARTICLE XIX.

MALADIES DE LA CONJONCTIVE.

Elles comprennent les *lésions traumatiques*, l'*hypérémie*, les *inflammations*, le *ptérygion*, les *tumeurs*, les *ecchymoses sous-conjonctivales* et l'*emphysème sous-conjonctival*.

Lésions traumatiques.

Les *plaies* de la conjonctive sont accidentelles ou consécutives à des opérations chirurgicales.

Elles sont plus ou moins graves, suivant qu'elles atteignent la conjonctive bulbaire ou la conjonctive palpébrale. Lorsqu'elles portent sur la conjonctive palpébrale, elles donnent lieu à une légère inflammation de cette muqueuse et se cicatrisent rapidement sans déterminer aucun autre accident. Lorsqu'elles portent, au contraire, sur la conjonctive bulbaire, elles sont plus dangereuses, surtout si elles s'accompagnent d'une perte de substance dans la partie correspondante du globe de l'œil. En effet, elles sont généralement suivies en pareil cas de symblépharon (voy. *symblépharon*) ou de cicatrices qui déforment les paupières.

Leur traitement consiste dans la suture des bords préalablement avivés.

Les *brûlures* de la conjonctive sont produites par les mêmes causes que celles des paupières.

D'autres sont causées chez les individus soumis à l'usage de l'iodure de potassium à l'intérieur, et dans les yeux desquels on insuffle de la poudre de calomel (Galezowski). Il en est aussi qui sont le résultat de l'action de la chaux éteinte et qui se compliquent de l'infiltration des molécules de chaux dans les mailles de la cornée (Gosselin).

Celles qui résultent de la déflagration de la poudre à canon enflamment parfois les conjonctives bulbaire et palpébrale au point de causer une plaie qui suppure et qui est suivie d'un *ankyloblépharon*. En outre, dans beaucoup de cas, la cornée ne tarde pas à perdre sa transparence et à s'épaissir au point d'entraîner la perte de la vue.

Pour combattre les effets fâcheux des brûlures, il est bon d'appliquer sur les conjonctives des compresses froides ou même de la glace, et de faire des injections d'eau fraîche entre les paupières.

Les instillations d'atropine sont également indiquées. Ces moyens, outre qu'ils modèrent l'inflammation, apaisent la douleur.

Pour remédier aux effets produits sur la cornée par la chaux vive ou éteinte, il est bon d'instiller fréquemment de l'eau distillée et saturée de sucre.

Il importe beaucoup de prévenir le symblépharon. Dans ce but, les uns ont recours à des instillations d'huile entre les paupières; d'autres fendent l'angle externe, quand il n'est pas atteint, renversent les bords palpébraux et les unissent à la tempe jusqu'à cicatrisation complète. Tyrral propose d'introduire une plaque métallique entre les parties ulcérées. Lorsque ces moyens échouent, on a la ressource de faire traiter le symblépharon lui-même (voy. *Symblépharon*).

Hypérémie de la conjonctive.

L'hypérémie de la conjonctive n'est le plus souvent que le premier stade de l'inflammation et, à ce titre, sa description sera faite à propos de la conjonctivite. D'autres fois, au contraire, elle demeure à l'état simple pendant un temps plus ou moins long et est entretenue par diverses influences.

Celles-ci sont le plus fréquemment locales, comme le contact temporaire d'un corps étranger, ou prolongé des cils déviés, comme le séjour dans un air vicié par la fumée ou par des vapeurs méphitiques. D'autres fois l'hypérémie reconnaît une cause de voisinage, comme une maladie de la glande lacrymale, des glandes de Meibomius, des conduits excréteurs des larmes, ou de la pituitaire. Enfin l'hypérémie peut être un phénomène secondaire d'une altération des membranes internes de l'œil, surtout de la rétine, et on l'observe chez les individus exposés à une vive lumière, chez les hypermétropes ou les astigmates qui ne se servent pas de verres appropriés à leur état de réfraction et dont les efforts d'accommodation déterminent une hypérémie de la rétine d'abord et de la conjonctive ensuite.

L'hypérémie conjonctivale se reconnaît aux caractères suivants : la portion palpébrale et la portion oculaire sont injectées au point que beaucoup de vaisseaux qui, à l'état normal, sont à peine apparents, le deviennent et forment un réseau à mailles larges qui se prolonge parfois jusque vers la cornée, que les papilles se montrent sous un aspect velouté, tandis que les glandes de Meibomius ne sont plus reconnaissables par transparence.

Lorsque l'hypérémie passe à l'état chronique, elle abandonne la conjonctive bulbaire et elle ne persiste que sur la conjonctive palpébrale et sur celle du cul-de-sac.

Sous l'influence de ces altérations, les paupières paraissent tendues et comme accolées au globe de l'œil. Si la tension et l'accolement

sont légers, ils ne causent qu'un peu de gêne dans les mouvements de ces voiles membraneux. Si, au contraire, l'accolement est plus marqué, ces mouvements sont pénibles et les malades se plaignent de tiraillements et de picotements analogues à ceux que donne la sensation d'un corps étranger. Ces phénomènes sont habituellement plus accusés vers le soir et s'accentuent davantage sous diverses influences telles que le vent, le froid, une lumière vive, la poussière, la fumée, etc.

La sécrétion de la conjonctive n'est généralement pas altérée, ce qui permet de distinguer facilement l'hypérémie simple de la conjonctivite catarrhale. On confond quelquefois l'état rugueux et velouté de la conjonctive, déterminé par l'hypertrophie des papilles (*état papillaire*), avec de véritables granulations. Nous verrons plus loin, en parlant de ces dernières, qu'elles offrent un aspect bien différent.

Il suffit habituellement de soustraire les malades aux influences qui entretiennent ou augmentent l'hypérémie pour la faire disparaître. Il est bon également, dans tous les cas, de leur faire porter des lunettes à verres colorés pour modérer l'effet fâcheux d'une lumière trop vive. On peut encore, quand cela ne suffit pas, prescrire des douches, des pulvérisations ou des compresses d'eau simple, et instiller des collyres astringents aux sulfates de cuivre, de zinc ou à l'acétate de plomb. Ce n'est que dans les cas où la maladie est chronique et rebelle à ces divers moyens qu'il est indiqué de recourir aux collyres opiacés additionnés d'un peu de nitrate d'argent, pour transformer temporairement cet état en un état aigu plus facile à guérir.

Inflammations — Conjonctivites.

Les inflammations de la conjonctive sont fréquentes et présentent un grand nombre de variétés que nous étudierons successivement sous les noms de *conjonctivites simple* ou *catarrhale*, *purulente*, *diphthéritique*, *granuleuse*, *phlycténulaire*, *exanthématique*.

Conjonctivite simple (forme catarrhale.)

Étiologie. — Cette variété de conjonctivite reconnaît toutes les causes locales de l'hypérémie, mais à un degré d'intensité plus forte.

Elle s'observe fréquemment chez les individus exposés à un courant d'air froid, à un air confiné, à des exhalations de vapeurs méphitiques (*ophthalmie des vidangeurs*), ammoniacales ou sulfureuses; ou chez ceux qui ont une affection catarrhale des muqueuses voisines. Certains

états généraux y prédisposent, tels que le lymphatisme, la syphilis. On l'a vue survenir sous la forme épidémique, surtout dans les changements brusques de température et prendre une marche périodique dans les pays marécageux où règne la fièvre intermittente. Enfin, elle peut se propager par contagion.

Variétés. — Les conjonctivites simples sont désignées sous les noms de *palpébrale*, *angulaire*, *lacrymale*, suivant les différents points de la conjonctive qui sont atteints par la phlegmasie.

La *conjonctivite palpébrale* est localisée sur le feuillet muqueux de la paupière, et on désigne habituellement sous ce nom l'inflammation limitée à la face interne des paupières. C'est également par elle que débute ordinairement la conjonctivite catarrhale. C'est elle aussi qui conserve les dernières traces de l'inflammation.

La *conjonctivite angulaire* n'atteint que les points de la conjonctive oculaire correspondant aux commissures palpébrales. C'est surtout au côté externe qu'on l'observe.

La *conjonctivite lacrymale* a été particulièrement étudiée par M. Galezoswki. Elle est produite par le séjour des larmes dans le cul-de-sac conjonctival, ou par une altération des voies lacrymales.

Anatomie pathologique. — A l'état aigu, la conjonctive enflammée se couvre de vaisseaux qui se dilatent, dont quelques-uns même se rompent. Son épithélium disparaît par places, laisse, dans d'autres, les papilles plus saillantes, plus vasculaires, hypertrophiées; quelquefois le sommet de ces papilles, mis à nu, se couvre d'ulcérations superficielles qui laissent plus tard des cicatrices. Par suite de cette hypertrophie, on ne distingue plus par transparence les glandes de Meibomius. Au-dessous de la conjonctive on reconnaît que le tissu cellulaire sous-jacent s'infiltre, s'œdématie; souvent même, il est le siége de petites ecchymoses. Cette vascularisation de la conjonctive est d'autant plus prononcée que l'inflammation est plus aiguë; on voit alors les vaisseaux fortement serrés les uns contre les autres s'irradier vers la cornée et produire un trouble grave dans la nutrition de la conjonctive et de cette membrane.

Si la maladie prend la forme catarrhale, la secrétion de la conjonctive augmente, on voit le liquide secrété former des filaments qui se cachent dans les plis du cul-de-sac et dont quelques-uns viennent se placer au-devant de la cornée. Au microscope, on constate que ces produits sont formés de cellules épithéliales détériorées, mélangées à des globules de pus et nageant dans un liquide louche, albumineux.

Lorsque l'affection passe à l'état chronique, les phénomènes inflammatoires disparaissent sur la conjonctive bulbaire, mais ils persistent sur la conjonctive palpébrale et sur celle du cul-de-sac qui s'épaissit, se boursoufle et prend un aspect velouté. Les papilles reprennent leur

aspect normal, et les orifices des glandes de Meibomius finissent par se rétrécir et même par s'oblitérer, d'où l'engorgement consécutif de ces glandes.

Symptomatologie. — Bien que les symptômes de la conjonctivite soient ceux de l'hypérémie, cependant il est à remarquer qu'ils sont plus accusés, qu'ils s'accompagnent en outre du gonflement des paupières dont la peau rougit et devient luisante, surtout vers les angles palpébraux. Mais ce qui distingue surtout l'hypérémie de la conjonctivite catarrhale, ce sont les troubles de sécrétion qui font défaut dans la première, tandis qu'ils sont constants dans la seconde. Au début de la conjonctivite, le liquide secrété est peu consistant et contient des flocons de mucus qui s'accumulent dans le cul-de-sac inférieur. A mesure que la maladie augmente, la sécrétion devient muco-purulente et le muco-pus accumulé dans le grand angle de l'œil déborde quelquefois la paupière; il se dessèche alors au contact de l'air et forme en dehors et au-dessous des cils des croûtes dures et cassantes.

Lorsque la sécrétion est abondante, elle s'accompagne de larmoiement et produit des excoriations de la peau qui ensuite donnent lieu à un eczéma rebelle.

A une période avancée de la maladie, le liquide devient inoculable.

Les troubles généraux sont les mêmes que dans l'hypérémie; toutefois, ils s'exaspèrent au point que le malade éprouve une sensation de prurit qui le porte à se frotter les yeux, surtout le soir, et lorsqu'il s'expose au froid, à la fumée ou à une vive lumière. L'accolement des paupières est également plus grand, surtout le matin, et, sans même que la sécrétion soit abondante, les malades éprouvent une sensation de cuisson toute particulière, une grande difficulté à ouvrir les yeux et de la photophobie. Ce dernier symptôme est surtout marqué dans la conjonctivite lacrymale.

Lorsque l'affection passe à l'état chronique, ces symptômes s'amendent considérablement, les paupières, surtout, chez les vieillards, deviennent plus ou moins relâchées. On constate parfois quelques troubles de la vue qui sont dus seulement à la présence, au-devant de la cornée, de mucosités ou d'amas épithéliaux.

Marche. — Terminaison. — Ces symptômes se succèdent avec une certaine rapidité et l'affection dure au plus un ou deux septenaires, si le malade est soustrait aux causes qui l'ont produite. Dans le cas contraire, elle passe à l'état chronique.

Abandonnée à elle-même, elle peut entraîner certaines complications plus ou moins graves, telles qu'une blépharite ciliaire ou un ectropion, très-rarement des lésions du côté de la cornée. Enfin dans certains cas la conjonctivite catarrhale devient *purulente* ou même *granuleuse*.

Diagnostic. — Lorsque la sécrétion donne lieu à des croûtes qui se dessèchent au-devant de la paupière, on pourrait être tenté de confondre la maladie avec une blépharite ciliaire. Mais dans cette dernière les croûtes se trouvent à la base même des cils, sont molles et friables; dans la conjonctivite catarrhale, au contraire, elles siégent à 2 ou 3 millimètres au-dessous de cette base et sont dures et cassantes. Il ne faut pas oublier toutefois que la conjonctivite catarrhale peut se compliquer de blépharite ciliaire.

Pronostic. — Il est plus ou moins grave suivant les causes qui ont produit la maladie. Il existe en effet de grandes différences entre une conjonctivite produite par un corps étranger que l'on peut extraire facilement et une conjonctivite survenant sous l'influence d'une cause dont les effets sont longtemps prolongés, ou celle qui apparaît chez des malades prédisposés. Quoi qu'il en soit, il est important de ne pas abandonner la maladie à elle-même et de recourir de bonne heure à un traitement bien entendu.

Traitement. — Au début, il est le même que pour l'hypérémie. Souvent il suffit de soustraire les malades aux causes qui ont produit l'affection et de prescrire quelques purgatifs salins pour la voir disparaître. Dans le cas contraire, on emploie les compresses d'eau simple, mais non les douches qui irritent la muqueuse. Si l'eau simple ne donne aucun résultat, on cautérise avec une solution de nitrate d'argent au dixième; mais ces cautérisations doivent être faites avec le plus grand soin, et le chirurgien, avant d'y avoir recours, doit surtout s'assurer qu'il s'agit bien d'une simple inflammation catarrhale et non d'une conjonctivite granuleuse.

Lorsque l'inflammation passe à l'état chronique, il faut recourir aux instillations astringentes; quand elle s'accompagne de blépharite, on applique la pommade au précipité rouge.

Conjonctivites purulentes.

Nous étudierons successivement la *conjonctivite purulente proprement dite*, la *conjonctivite gonorrhéique* et la *conjonctivite purulente des nouveau-nés*.

1° Conjonctivite purulente proprement dite.

Synonymie. — Ophthalmie purulente des adultes, ophthalmie contagieuse, ophthalmie des armées, ophthalmie d'Égypte.

Étiologie. — Les causes de l'ophthalmie purulente sont les mêmes que celles de l'ophthalmie catarrhale à laquelle elle peut succéder. C'est surtout en temps d'épidémie que la conjonctivite révèle cette

forme et qu'elle acquiert sa plus grande intensité. Aussi devient-il très-difficile de l'arrêter dans les camps, chez les soldats en marche, exposés continuellement à la poussière, au vent, à la lumière d'un soleil ardent, aux brusques alternatives d'une chaleur vive on d'un grand froid, comme cela se passe en Égypte et dans les Indes (*ophthalmies militaire, égyptienne*).

La contagion joue encore un grand rôle dans la production de cette maladie. Elle est d'autant plus marquée que celle-ci est plus ancienne et le liquide sécrété plus épais et plus franchement purulent.

Anatomie pathologique et symptomatologie. — Les caractères anatomiques et les symptômes fonctionnels offrent la plus grande analogie avec ceux de la conjonctivite catarrhale. Cependant la conjonctivite purulente s'en distingue en ce que les vaisseaux de la conjonctive et ceux du tissu cellulaire sous-jacent sont plus injectés, les papilles plus proéminentes, comme aplaties les unes contre les autres, les glandes meibomiennes moins apparentes, le tissu sous-conjonctival plus infiltré, donnant lieu à un chémosis séreux, s'étendant jusqu'à la cornée, produisant même dans la paupière un œdème qui n'apparaît jamais dans le simple catarrhe. Le pus sécrété est plus épais.

La sécrétion des larmes est très-augmentée dès le début, puis elle ne tarde pas à devenir purulente. Ce pus, qui s'épaissit de plus en plus, s'accumule en abondance dans le grand angle de l'œil et recouvre la paupière inférieure sur laquelle tombe, comme un voile, la paupière supérieure. Après un temps plus ou moins long, la sécrétion redevient muco-purulente.

En général, la douleur, plus vive au début, cesse lorsque la sécrétion purulente s'est établie; la chaleur et la sensation de cuisson disparaissent en même temps. La fièvre et les phénomènes gastriques ne s'observent que chez les malades d'un tempérament nerveux ou débilité.

Marche. — Complications. — Il est rare que la conjonctivite purulente guérisse spontanément; lorsqu'elle est abandonnée à elle-même, elle passe à l'état chronique, plus rarement elle dégénère en conjonctivite diphthéritique ou granuleuse.

Lorsqu'elle passe à l'état chronique, les phénomènes de congestion et d'œdème disparaissent, les symptômes inflammatoires abandonnent la conjonctive bulbaire pour se localiser sur la conjonctive palpébrale, le tissu conjonctival devient tellement lâche, que le bord libre de la paupière se renverse en dehors (voy. *Ectropion*). Pendant des mois et quelquefois même des années que dure la maladie, apparaissent des poussées aiguës qui entraînent parfois de graves complications, surtout du côté de la cornée.

On voit souvent cette dernière prendre, après quelques jours, une

teinte grisâtre qui paraît due à un œdème interstitiel; bientôt après on observe une infiltration jaunâtre, purulente, soit diffuse, soit localisée; par suite du défaut de résistance de cette membrane, il se fait un staphylome, la cornée s'ulcère, se détruit, et cette destruction entraîne la perforation du globe oculaire (voy. *Kératite*).

Cette rupture de l'œil peut se produire par différents mécanismes. Tantôt il se fait peu à peu une ulcération latente dans le cercle sclérotico-cornéen et l'œil se vide sans que la cornée ait perdu sa transparence; mais dans ces cas, d'ailleurs très-rares, l'opacité se produit après la rupture; tantôt un sillon ulcéreux creuse la cornée vers sa portion périphérique, devient de plus en plus profond et finit par amener l'ouverture de l'œil. D'autres fois il se forme un abcès sur un point quelconque du cercle périkératique; cet abcès, en s'ouvrant, donne lieu à une ulcération qui devient de plus en plus perforante. Dans d'autres cas, suivant Mackenzie, les lamelles externes de la cornée se mortifient et se détachent sous forme de squames. Enfin l'infiltration purulente peut envahir d'abord les lamelles internes, d'où la formation d'un abcès qui s'ouvre dans la chambre antérieure (*hypopion*).

Lorsque la cornée est ainsi envahie, les malades éprouvent, au début, une sensation de tension, puis de vives douleurs qui augmentent vers le soir, se montrent par accès et disparaissent brusquement lorsqu'elle s'est rompue.

Cette rupture s'accompagne souvent d'une hernie de l'iris qui apparaît au dehors, sous forme d'une fongosité rougeâtre, et qui ne tarde pas à contracter des adhérences avec les bords de la plaie cornéenne. D'autres fois la cornée se perfore dans presque toute son étendue et, par suite de la pression intra-oculaire, non-seulement l'iris, mais encore le cristallin et le corps vitré se déplacent, la rétine elle-même se détache et l'œil se vide plus ou moins complétement (*phthisie du globe de l'œil*).

Enfin, dans certains cas, la conjonctivite purulente s'étend à toutes les membranes profondes de l'œil (*ophthalmite*).

Le pronostic de la conjonctivite purulente étant très-grave, en raison des complications qu'elle peut entraîner et de la rapidité extrême avec laquelle elles peuvent survenir, il est de la plus haute importance de recourir dès le début à un traitement approprié.

Traitement. — Tout d'abord il convient d'isoler les malades affectés de conjonctivite purulente, afin qu'ils ne deviennent pas une source de contagion. Il faut leur administrer, dès le début, quelques purgatifs salins ou même drastiques.

On varie ensuite le traitement local, suivant qu'il existe ou non des complications du côté de la cornée.

Lorsque ces complications n'existent pas, quelle que soit d'ailleurs l'intensité de la maladie, il est indiqué de recourir d'emblée aux cautérisations avec le nitrate d'argent. Pendant longtemps celles-ci ont été employées sans ménagements. Il n'était pas rare de voir survenir à leur suite des inflammations graves de la cornée. Desmarres père et de Graefe ont appelé l'attention sur ces abus. Voici comment il faut procéder : on retourne la paupière et l'on passe, à plusieurs reprises, sur la conjonctive palpébrale seulement, un pinceau imbibé d'une solution de nitrate d'argent au centième dans les cas légers, au vingtième ou même au dixième dans les cas graves. Afin de neutraliser l'excès de nitrate d'argent déposé sur la conjonctive, on l'injecte ou on la badigeonne avec une solution d'eau salée. Il est encore préférable, pour bien limiter l'action de ce médicament, d'employer les crayons mitigés de Desmarres père, dans lesquels le nitrate d'argent est associé, en proportions variables, à du nitrate de potasse. D'ailleurs, si le cas est très-grave, il ne faut pas hésiter à employer le nitrate d'argent pur.

Ces cautérisations doivent être faites trois à quatre fois par jour, et dans l'intervalle, il faut pratiquer des lavages répétés sur la conjonctive afin d'en chasser le pus et les larmes qui s'accumulent à sa surface.

Tel est le traitement fondamental de toute conjonctivite purulente. On doit y joindre, suivant les cas, quelques moyens secondaires : ainsi lorsque le malade éprouve de vives douleurs, on peut appliquer en permanence sur l'œil des compresses d'eau glacée ; quand il y a un gonflement énorme des paupières, une émission sanguine locale se trouve indiquée; lorsque le chémosis qui vient si fréquemment compliquer la conjonctivite est considérable, il faut pratiquer sur la muqueuse des scarifications, ou même exciser le chémosis. Mais cette incision ou cette scarification ne doivent pas être faites peu de temps avant la cautérisation, sans quoi on s'exposerait à porter le caustique dans les parties profondes.

Quand il existe des complications du côté de la cornée, les cautérisations doivent être faites très-prudemment et avec le crayon de Desmarres. Si elle est seulement un peu dépolie et non encore ulcérée, il est bon d'instiller, deux ou trois fois par jour, un collyre au sulfate d'atropine (5 centigr. pour 10 gram.). Si un abcès tend à s'y former, il faut pratiquer en même temps la paracentèse de l'abcès et de la chambre antérieure, afin de diminuer la pression intra-oculaire et de faciliter la cicatrisation.

Nous verrons plus loin quelle est la conduite à tenir lorsque la cornée s'est ulcérée et perforée (voy. *kératites*).

2° *Conjonctivite gonorrhéique. — Conjonctivite blennorrhagique, oph-*

thalmie blennorrhagique. — Il est aujourd'hui hors de doute que la sécrétion blennorrhagique est inoculable sur la conjonctive. Cette inoculation se fait aussi bien sur les personnes saines que sur les malades atteints de blennorrhagie. C'est donc à tort qu'on a voulu attribuer l'apparition d'une conjonctivite purulente, chez un malade atteint de blennorrhée, à des phénomènes de métastase. Quelques auteurs se fondent, pour soutenir cette opinion, sur ce qu'au moment où apparaît la conjonctivite gonorrhéique l'écoulement par l'urèthre diminue; il n'en est rien. Par contre, la sécrétion de la gonorrhée peut produire par inoculation la conjonctivite diphthéritique. D'importantes statistiques ont été publiées à l'appui de cette assertion.

Les conjonctivites gonorrhéiques sont assez rares relativement à la fréquence des gonorrhées, ce qui s'explique par ce fait que la sécrétion gonorrhéique n'est pas également inoculable à toutes les périodes de la maladie, et qu'elle cesse de l'être, délayée dans une grande quantité d'eau ou desséchée sur des linges.

Les symptômes sont ceux de la conjonctivite purulente ou ceux de la conjonctivite diphthéritique que nous allons étudier.

La gravité du pronostic varie suivant qu'on a affaire à l'une ou l'autre de ces deux formes, la seconde étant beaucoup plus dangereuse que la première.

Le traitement doit être très-énergique. Au début, si les paupières sont roides et si la conjonctive pâlit, on doit appliquer des sangsues sur les tempes, faire toutes les deux heures des frictions avec l'onguent napolitain sur le front, les bras et la poitrine, jusqu'à ce qu'il survienne de la salivation, et administrer en même temps le calomel à doses fractionnées. Surtout, il faut n'avoir recours aux cautérisations qu'à partir du moment où l'on sera bien certain de n'avoir pas affaire à une conjonctivite diphthéritique (Ricord). Lorsqu'un seul œil est envahi, on doit protéger l'autre au moyen d'un bandage compressif ou de bandelettes collodionnées.

3° *Conjonctivite purulente des nouveau-nés.* — Il nous reste peu de choses à dire de cette variété de conjonctivite.

Elle peut naître spontanément aussi bien chez l'enfant nouveau-né que chez l'adulte, ou bien être déterminée par l'une des causes que nous avons énumérées plus haut, mais souvent elle est due à l'inoculation produite au moment de l'accouchement par le passage de la la tête de l'enfant, à la surface du vagin maternel atteint de blennorrhée. Enfin c'est chez les enfants que la conjonctivite purulente revêt surtout le caractère épidémique.

Les symptômes sont, au début, ceux de la conjonctivite catarrhale, bientôt suivis des caractères de la forme purulente. Les particularités qui méritent d'être notées chez l'enfant nouveau-né sont la rougeur

plus accentuée des bords libres, l'accolement des cils, la localisation de la maladie à la conjonctive palpébrale et à celle du cul-de-sac, les hémorrhagies spontanées (*larmoiement sanguin*), l'abondance de la sécrétion, la roideur des paupières, un état cyanosé et lisse de leur muqueuse qui peut être confondu avec de la diphthérie, enfin la facilité avec laquelle se produit chez eux l'ectropion.

Les complications du côté de la cornée ne sont pas plus fréquentes chez les enfants nouveau-nés que chez les adultes. En dehors de ces complications, dont nous avons parlé plus haut, l'ophthalmie purulente des nouveau-nés laisse souvent après elle des taches plus ou moins considérables sur la cornée qui donnent lieu par suite à des troubles de la vision (amblyopies, strabismes, nystagmus, etc.).

Le traitement est le même que pour les adultes : injections, compresses glacées, cautérisations, scarifications et, lorsqu'il y a des complications cornéennes, instillations d'atropine, paracentèse, etc.

Conjonctivite diphthéritique.

Synonymie. — Ophthalmie diphthéritique, ophthalmie pseudo-membraneuse.

Historique. — Cette affection a été décrite pour la première fois, en 1846, par M. Bouisson (de Montpellier) sous le nom d'ophthalmie pseudo-membraneuse.

A partir de cette époque, les recherches se sont multipliées sur cette question, et nous citerons, en particulier, les travaux de Chassaignac, de Gibert, de Trousseau et Peter, de Magne, de Giraldès, de de Graefe, de Wecker, etc. Quelques auteurs regardent, à tort, cette affection comme une simple complication de l'ophthalmie purulente. Nous l'avons vue, il y a plusieurs années, se produire chez une femme adulte ayant reçu pendant l'anesthésie un peu de chloroforme qui avait séjourné quelques instants sur la conjonctive. Mais l'observation démontre que la conjonctivite diphthéritique est une maladie spéciale et qui, le plus souvent, est le fait d'un empoisonnement diphthéritique général.

Étiologie. — Primitive, la conjonctivite diphthéritique reconnaît toutes les causes de la diphthérie en général; elle est épidémique et contagieuse, elle atteint le plus ordinairement les enfants de deux à dix ans, affecte indistinctement les deux sexes et paraît s'observer plus fréquemment à l'automne et au printemps. Souvent elle coïncide avec la diphthérie d'autres muqueuses et apparaît en même temps que des épidémies d'angine couenneuse ou de fièvre puerpérale (Trousseau). La syphilis héréditaire, la scrofule, la débilité constitutionnelle, une mauvaise hygiène paraissent exercer sur elle une

certaine influence, comme causes prédisposantes. Enfin, cette affection serait plus fréquente en Allemagne qu'en France; elle serait très-rare en Angleterre (Sœlberg Wells) et surtout en Belgique où, suivant certains auteurs, elle n'aurait même jamais été observée.

Secondaire, la conjonctivite diphthéritique est une affection simplement locale, qui s'observe sur les adultes et les enfants, succède à des brûlures de la conjonctive ou survient dans la période défervescente des maladies éruptives.

Anatomie pathologique. — Cette affection est surtout caractérisée, au début, par la présence sur la conjonctive de fausses membranes adhérentes, tantôt superficielles, tantôt interstitielles (*stade diphthéritique ou d'infiltration*). Au microscope, on sait que ces fausses membranes sont principalement constituées par de la fibrine coagulée contenant des globules de pus. Dans toutes les parties où l'on rencontre ces exsudations fibrineuses, les vaisseaux sont comme étranglés par elles et il en résulte, par suite, que la circulation se trouve interrompue.

Un peu plus tard ces fausses membranes deviennent moins adhérentes; elles se ramollissent, se détruisent en certains points de telle sorte qu'elles ne représentent plus que des plaques de moins en moins volumineuses et finissent même par disparaître complétement (*stade d'élimination et de suppuration*). En même temps la circulation sanguine reprend son cours dans la muqueuse, et l'on voit apparaître, par places, de véritables bourgeons charnus. La sécrétion augmente de plus en plus et le liquide sécrété se charge de débris fibrineux et pseudo-membraneux; bientôt même elle devient franchement purulente et offre les mêmes caractères que dans la conjonctivite purulente.

A une période plus avancée de la maladie, alors que les fausses membranes se sont complétement éliminées, elles font place à de véritables bourgeons charnus donnant lieu d'abord à une abondante sécrétion qui finit par se tarir (*stade de rétraction ou de cicatrisation*). Peu à peu, la conjonctive bulbaire d'abord, la conjonctive palpébrale ensuite, reprennent leur aspect normal. Mais la cicatrisation se fait d'autant plus irrégulièrement que les désordres produits par la diphthérie ont été plus intenses.

Symptomatologie. — Le début est insidieux. Tantôt la maladie s'annonce par les signes habituels d'une conjonctivite simple, puis donne lieu tout-à-coup à des phénomènes graves; tantôt ces derniers apparaissent dès le principe avec une rapidité excessive.

Les signes locaux sont ceux de l'ophthalmie purulente avec ces particularités que la paupière, au lieu d'être œdémateuse, présente au toucher une dureté caractéristique, qu'elle est tendue, rigide, que la

muqueuse, au lieu d'être rougeâtre et molle, est jaunâtre et indurée et qu'elle présente sur certains points des fausses membranes qui ne tardent pas, en se réunissant, à la recouvrir tout entière, non-seulement dans sa portion palpébrale, mais aussi dans sa portion bulbaire.

La conjonctive, au lieu d'être le siége d'une hypersécrétion plus ou moins abondante, présente, au début, une grande sécheresse qui est caractéristique. Les douleurs, d'abord peu intenses, deviennent promptement très-vives, lancinantes et s'exagèrent à la pression, au point que pour retourner la paupière on est souvent obligé d'avoir recours à l'anesthésie chloroformique. Enfin ces phénomènes s'accompagnent parfois de troubles généraux, tels que la sécheresse de la peau, une soif vive, de la fièvre, de l'anorexie et les symptômes habituels de l'adynamie.

A une période plus avancée, ces troubles généraux s'apaisent. La sécrétion devient très-abondante, franchement purulente et l'on observe sur la conjonctive les modifications dont nous avons parlé dans l'anatomie pathologique et qui constituent la période d'élimination ou de suppuration. C'est habituellement dans cette période que surviennent les complications cornéennes.

Marche. — Complications. — La marche de la maladie est très-variable. Tantôt les divers phénomènes que nous avons énumérés apparaissent progressivement, tantôt ils se succèdent avec une effrayante rapidité et en moins de quelques heures l'œil est perdu.

Les complications qui peuvent survenir ne sont pas seulement celles qu'on observe du côté de la cornée, bien qu'elles soient d'ailleurs les plus graves, les plus fréquentes et semblables à celles dont nous avons parlé à propos de la conjonctivite purulente.

On voit quelquefois la muqueuse se rétracter au point que le bord libre de la paupière se renverse en dedans (voy. *Entropion*); d'autres fois, il existe sur la muqueuse palpébrale et sur la muqueuse bulbaire des ulcérations qui, en se cicatrisant, déterminent une adhérence vicieuse de ces deux membranes entre elles (voy. *Symblépharon*).

La maladie, dans les cas bénins, ne dure guère plus d'un septenaire. Le plus souvent elle dure de quinze à vingt jours. Dans les cas graves, elle arrive à son summum d'intensité en quelques heures et la période de cicatrisation dure encore six semaines.

Pronostic. — La gravité du pronostic varie suivant les cas; rarement on obtient une guérison complète. Presque toujours dans les cas les moins graves, la cornée devient le siége d'opacités qui nécessitent l'établissement d'une pupille artificielle. Souvent elle est détruite. Enfin, en temps d'épidémie, le pronostic de la conjonctivite diphthéritique est des plus graves, puisque sur cinq cas observés par Gibert, il y eut quatre morts.

Diagnostic. — Il est facile, au début, de distinguer une conjonctivite diphthéritique d'une conjonctivite purulente. Mais à la période de suppuration, la distinction entre ces deux maladies devient plus difficile. La marche seule des phénomènes peut, en pareil cas, mettre sur la voie du diagnostic.

Suivant M. Gosselin, certaines conjonctivites phlegmoneuses seraient accompagnées d'exsudats inflammatoires interstitiels et donneraient lieu aux mêmes désordres que la conjonctivite diphthéritique. Voici, d'après cet auteur, quels sont les signes différentiels : dans la conjonctivite phlegmoneuse, les paupières sont gonflées, dures, sans changement de coloration à la peau et très-douloureuses. Dans la conjonctivite diphthéritique, le début est toujours insidieux, les paupières sont moins gonflées, les douleurs moins vives, plus tardives, les fausses membranes plus superficielles et moins adhérentes. Enfin la conjonctivite diphthéritique s'accompagnerait toujours de phénomènes d'intoxication générale ; la conjonctivite phlegmoneuse ne serait jamais qu'une maladie locale.

Traitement. — Pendant la période d'infiltration, il faut bien se garder de recourir aux cautérisations et même aux scarifications de la conjonctive ; il faut réserver ces moyens pour la période de suppuration. Au début, de Graefe recommande les applications de sangsues à l'angle interne de l'œil. A titre d'adjuvants, on peut employer les compresses d'eau glacée, les injections d'eau additionnée de laudanum et de liqueur de Labarraque, les lavages des fausses membranes avec de l'acide citrique, puis avec de l'eau froide, ou les attouchements avec de la teinture d'iode (Giraldès). A l'intérieur, il faut administrer les mercuriaux (De Graefe, Wecker).

L'œil sain doit être protégé par un bandeau qu'on aura soin de laver plusieurs fois par jour.

Conjonctivite granuleuse.

Synonymie. — Granulations de la conjonctivite. — Trachomes.

Étiologie. — On désigne sous le nom de conjonctivite granuleuse celle qui donne lieu à l'apparition sur la conjonctive de petits grains arrondis, solides, qui, après un certain temps, deviennent gélatineux, translucides et finissent par laisser à leur place une cicatrice dure et rétractile.

Cette variété de conjonctivite se développe sous les mêmes influences que les autres. Comme l'ophthalmie purulente, elle est contagieuse et souvent épidémique. On peut l'inoculer directement sur une conjonctive saine, en prenant le liquide sécrété par une conjonctive malade (Thiry) ou même simplement en prenant les globules de

pus contenus dans ces liquides (Von Roosbroeck). Mais dans ce dernier cas l'inoculation peut produire aussi bien une conjonctivite purulente franche qu'une conjonctivite granuleuse.

D'importantes recherches ont été entreprises dans le but de déterminer exactement l'origine de cette forme particulière de conjonctivite. Suivant certains auteurs, elle aurait été importée d'Égypte en Europe après l'expédition militaire de 1798-1799. Quoi qu'il en soit, on l'observe aujourd'hui à l'état endémique en France, en Angleterre, en Allemagne et surtout en Belgique.

Anatomie pathologique. — Au début, lorsqu'on examine la conjonctive, on aperçoit une série de petites élevures blanchâtres, transparentes, du volume d'une tête d'épingle , s'accompagnant, dans les cas aigus, d'une injection plus ou moins vive de la muqueuse.

C'est généralement au niveau du tarse qu'elles apparaissent au début. Elles se propagent ensuite aux culs-de-sac et finissent par envahir l'angle interne. Lorsqu'on vient à les piquer, elles donnent issue à une petite quantité de liquide (*granulations vésiculeuses*). Peu de temps après elles augmentent en nombre et en volume, et envahissent la conjonctive bulbaire. Elles sont alors gélatineuses, offrent un aspect caractéristique, comparable à celui des œufs de grenouille ou des grains de tapioca cuit. Elles déterminent, par leur présence, l'hypertrophie des papilles et des glandes et provoquent des phénomènes inflammatoires sur la conjonctive.

Il ne faut pas confondre ces papilles hypertrophiées avec les granulations qu'elles recouvrent souvent. Elles apparaissent presque en même temps et donnent à la muqueuse un aspect velouté.

A une période plus avancée de la maladie, les granulations jaunissent, deviennent grisâtres, puis, tantôt se résorbent, tantôt s'organisent (*période végétante*). Dans ce dernier cas, on aperçoit sur la conjonctive de petites masses rouges et charnues faisant saillie sur la muqueuse dont la surface devient inégale, anfractueuse et se ramollit par places. Le tissu qui les compose devient alors fibreux, cicatriciel, et offre une tendance à la rétraction parfois assez considérable pour entraîner une atrophie de la conjonctive. De même que l'ophthalmie diphthéritique, tantôt elle passe assez rapidement à une période de purulence, tantôt elle marche très-lentement vers une période de cicatrisation.

Si l'on examine au microscope une de ces granulations, pendant les diverses phases de son développement, on voit qu'au début elle est constituée par une masse de petits noyaux accolés les uns aux autres par leurs bords, de telle sorte qu'on ne peut apercevoir la substance intercellulaire. Un peu plus tard, cette substance intercellulaire se développe davantage, tandis que l'élément nucléaire

devient plus rare et plus difficile à voir. Cette structure rappelle assez bien celle de la granulation tuberculeuse. Mais ultérieurement, la granulation de la conjonctive, soit qu'elle se résorbe, soit qu'elle se transforme en tissu fibreux, subit des modifications toutes différentes du tubercule, qui, comme on le sait, aboutit à la dégénérescence graisseuse.

On ne connaît pas encore exactement la nature intime de ces granulations. Les uns pensent qu'elles sont dues au développement exagéré des follicules clos de la conjonctive (Stromeyer, Benz), d'autres qu'elles proviennent d'une production de noyaux dérivés du tissu cellulaire de la conjonctive (Wecker, Hairion, Thiry). Les uns prétendent que le néoplasme granuleux ne contient aucun élément spécifique (Gosselin), d'autres au contraire croient à sa spécificité. D'autres enfin considèrent la granulation comme étant, dans certains cas, le produit d'un parasite végétal ou animal (Galezowski). Ce sont autant d'hypothèses sur lesquelles nous n'avons pas à insister.

Symptomatologie. — Les détails dans lesquels nous sommes entré en parlant de l'anatomie pathologique nous permettront d'être bref en ce qui concerne les symptômes.

La conjonctivite granuleuse s'observe à l'état aigu et à l'état chronique.

Elle est rarement aiguë d'emblée. Le plus souvent cet état survient dans le cours de la forme chronique qui est de beaucoup la plus fréquente. Les poussées aiguës sont caractérisées par les symptômes habituels de la conjonctivite catarrhale au début, purulente ensuite. Lorsque survient la suppuration, les granulations semblent disparaître, mais il n'en est rien; elles sont seulement voilées par les phénomènes phlegmasiques. Dans certains cas, elles se vascularisent et prennent l'aspect de bourgeons charnus, elles s'accompagnent de phénomènes inflammatoires ou la purulence active leur développement, si bien que toute la muqueuse n'est plus qu'une surface grisâtre, couverte de granulations (*granulations confluentes*, *trachôme aigu de la conjonctive*); d'autres fois elles sont plus ou moins serrées les unes contre les autres ou bien isolées, dures et circonscrites (fig. 85); le plus fréquemment elles reprennent l'aspect gélatiniforme et passent à l'état chronique.

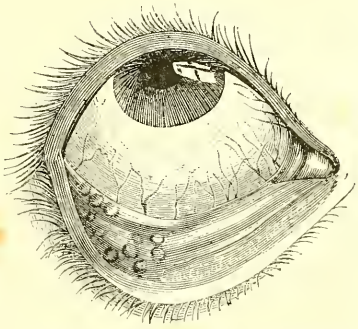

Fig. 86. — Granulations chroniques de la conjonctive.

En outre, cette affection est de longue durée et sujette à de nombreuses récidives.

Il est fréquent, dans le cours d'une conjonctivite granuleuse, de voir survenir des complications du côté de la cornée, en particulier une

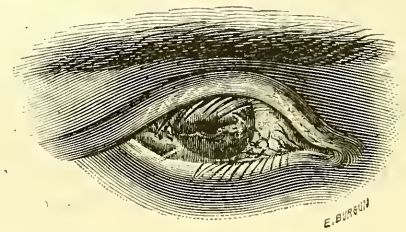

Fig. 86. — Cutisation de la conjonctive à la suite d'une conjonctivite granuleuse. (De notre collection.)

inflammation vasculaire, limitée à la partie supérieure de cette membrane (voy. plus loin) ainsi que d'autres complications telles que la xérophthalmie, la déviation des points lacrymaux, le blépharophimosis, le trichiasis et l'entropion, qui sont dues à la production de cicatrices sur la conjonctive au niveau des granulations. D'autres fois, la muqueuse conjonctivale s'épaissit, devient sèche et prend l'aspect de tégument externe, d'où le nom de *cutisation* qui a été donné à cette transformation spéciale (fig. 86).

Pronostic. — La gravité du pronostic dépend donc surtout de l'abondance des granulations et des complications qui peuvent survenir du côté de la cornée.

Traitement. — Les moyens prophylactiques, l'isolement, l'aération et une bonne hygiène doivent être tout d'abord conseillés. Pour démontrer l'importance de l'isolement en cas d'épidémie, il suffit de rappeler qu'en Belgique on n'est parvenu à se rendre maître d'une grave épidémie qui sévissait principalement sur l'armée, qu'en traitant, dans des hôpitaux spéciaux, tous les soldats atteints par la maladie. Jusque là, toutes les mesures qui avaient été prises étaient restées sans effet.

Le traitement local varie suivant les cas. Il est surtout indiqué de favoriser la vascularisation et la résorption des granulations. Dans ce but les cautérisations au sulfate de cuivre doivent être pratiquées surtout au niveau des culs-de-sac et de la conjonctive tarsienne. Elles ne doivent pas être trop souvent répétées; une fois par jour dans les cas graves, une fois seulement tous les deux ou trois jours dans les cas bénins. Il vaut mieux employer le sulfate de cuivre à l'état solide qu'en solution.

Le nitrate d'argent est préférable au sulfate de cuivre lorsque pré-

dominent les symptômes inflammatoires. Nous avons dit plus haut (p. 223) comment il convient de l'employer.

Le sous-acétate de plomb, mélangé à parties égales d'eau distillée, convient mieux pour cautériser la conjonctive dans les cas où l'hypertrophie papillaire se développe en même temps que les granulations.

Si l'hypertrophie papillaire est considérable, on obtient de bons effets des scarifications pratiquées, tous les deux ou trois jours, sur la conjonctive et suivies de cautérisations au sulfate de cuivre. On peut même exciser avec des ciseaux le sommet des granulations volumineuses et confluentes et celui des papilles hypertrophiées et turgescentes.

Quant à l'abrasion des culs-de-sac, elle ne doit être pratiquée que dans les formes les plus rebelles et lorsque ceux-ci sont couverts de fongosités volumineuses.

Enfin si la conjonctivite granuleuse se complique de pannus de la cornée, Jæger et Piringer conseillent d'avoir recours à l'inoculation du pus blennorrhagique. Cette méthode a été plus particulièrement employée en Belgique, où elle paraît avoir donné de bons résultats. Toutefois, quand on songe aux dangers que peut amener une ophthalmie purulente dans un œil atteint déjà de granulations, cette méthode un peu hardie doit être redoutée.

Quant aux complications dont nous avons parlé, leur traitement est indiqué aux chapitres qui leur sont spécialement consacrés (voy. *Xérophthalmie*, *Trichiasis*, *Entropion*, *Symblépharon*, etc.).

Conjonctivite pustuleuse ou phlycténulaire.

On désigne sous ce nom la conjonctivite partielle ou totale qui s'accompagne de l'apparition de petites phlyctènes ou pustules.

On ne l'observe jamais sur la conjonctive palpébrale et c'est particulièrement sur la portion de la conjonctive qui entoure la cornée qu'elle siége de préférence.

On la rencontre ordinairement chez les enfants et surtout chez ceux qui sont prédisposés par l'herpétisme ou la scrofule.

Cette variété de conjonctivite s'annonce, dès le début, par une rougeur partielle du globe de l'œil, disparaissant sous l'influence de la pression et qui s'étend peu à peu à toute la conjonctive. Au centre de cette rougeur, on aperçoit une ou plusieurs pustules blanchâtres, transparentes et remplies d'un liquide séreux, dont le volume varie d'une tête d'épingle à un grain de chènevis. Ces pustules siégent le plus ordinairement au bord de la cornée; tantôt elles résorbent le liquide contenu dans leur cavité, tantôt elles se perforent et lui donnent issue.

Les symptômes fonctionnels de la conjonctivite phlycténulaire sont les mêmes que ceux de la conjonctivite catarrhale, sauf que le larmoiement est un peu plus intense, la photophobie plus accusée, le blépharospasme plus fréquent et plus rebelle.

On la combat, au début, par des insufflations de poudre de calomel, ou bien par des applications de pommade au précipité jaune.

Lorsque les phlyctènes s'ulcèrent, il faut proscrire ce mode de traitement et avoir recours aux cataplasmes ou aux compresses imbibées d'eau tiède. Quand elles sont en voie de cicatrisation, on emploie les collyres astringents; ceux à l'atropine (1 centigramme pour 10 grammes d'eau distillée) conviennent dans les cas où l'affection se porte sur la cornée. Il ne faut pas oublier en même temps d'associer à ce traitement local un traitement général approprié.

Conjonctivites exanthématiques.

Les conjonctivites qu'on observe dans le cours de certains exanthèmes, en particulier de la rougeole, de la scarlatine, de la variole et de l'érysipèle, ne sont autres que des conjonctivites catarrhales aiguës qui se compliquent souvent de pustules et qui s'accompagnent d'une photophobie intense.

Dans la rougeole, elles donnent lieu à une sécrétion muco-purulente plus abondante que dans la scarlatine et l'érysipèle.

C'est dans la variole qu'elles acquièrent le plus de gravité par suite de la tendance qu'ont les pustules à envahir le tissu de la conjonctive palpébrale ou même quelquefois de la conjonctive oculaire et de la cornée.

Lorsqu'elle envahit cette dernière, elle devient le point de départ d'une infiltration jaunâtre dont nous parlerons à propos de la kératite.

Lorsqu'elle se propage au bord ciliaire des paupières, il en résulte fréquemment un trichiasis ou un districhiasis (voy. ces mots) ou des callosités auxquelles on donne le nom de *tylosis*.

Ces conjonctivites disparaissent habituellement avec les maladies dont elles dépendent. Les soins sont les mêmes que pour la forme simple. Cependant, en raison de la gravité que présente parfois la conjonctivite varioleuse, nous ferons observer qu'il faut bien s'abstenir de toute médication énergique et chercher autant que possible à prévenir ou à modifier l'éruption des pustules sur la paupière en les couvrant d'une couche de glycérine ou de compresses imbibées de glycérolé d'amidon. Lorsque cette éruption atteint le bord de la cornée, il faut exciter la vascularisation de cette membrane par l'application de compresses chaudes ou par l'occlusion palpébrale.

Ptérygion.

On désigne sous ce nom un épaississement partiel situé plus souvent au côté interne qu'au côté externe de la conjonctive bulbaire.

Rarement il occupe les deux yeux à la fois. Il est presque sans exemple qu'il siége sur les parties de la conjonctive située au-dessus ou au-dessous de la cornée.

Cet épaississement offre un caractère particulier ; il affecte la forme d'un triangle dont la base est tournée vers le grand angle de l'œil et se perd vers la caroncule et dont le sommet se dirige vers le bord interne de la cornée qu'il dépasse même quelquefois au point de la recouvrir jusqu'au centre.

Les causes sont encore mal déterminées. Les uns l'on vu succéder à l'action de la chaux et des éclats de pierres, d'autres à l'ophthalmie; quelques-uns prétendent qu'il doit être nécessairement précédé d'une ulcération de la cornée. Enfin on a invoqué l'action du soleil brûlant sur les yeux pour expliquer sa fréquence dans les climats chauds. Heincken affirme qu'il est endémique à Madère.

Les auteurs distinguent plusieurs variétés de ptérygion : les uns, avec Pétrequin et L. A. Desmarres, en reconnaissent quatre espèces : le celluleux, le vasculaire, le charnu et le graisseux; d'autres différencient le *pterygium tenue* du *pterygium crassum* suivant que la substance du ptérygion est fine ou épaisse, peu vasculaire ou riche en vaisseaux.

Suivant M. Ch. Robin, le tissu qui constitue le ptérygion n'est autre que celui de la conjonctive oculaire hypertrophiée dans ses éléments cellulo-vasculaires et fibro-plastiques. MM. Warlomont et Testelin affirment n'y avoir pas trouvé d'autres éléments que ceux de la conjonctive normale. M. Galezowski, lorsque le ptérygion se développe vers l'angle interne, le considère comme un allongement par hypertrophie du repli semi-lunaire.

Cette affection débute lentement, sans douleur, souvent même sans que le malade s'en aperçoive, par une sorte de pellicule blanchâtre, peu saillante, située sur la conjonctive au voisinage de la cornée. Dans cette pellicule existent des vaisseaux qui se dirigent vers l'angle interne ou vers l'angle externe, en formant un triangle que l'on peut facilement faire glisser sur la sclérotique qu'il recouvre sans y adhérer.

Longtemps elle demeure stationnaire. Cependant, peu à peu, une sensation de gêne se produit qui va en augmentant et s'accompagne souvent de poussées de conjonctivite.

Tant que le ptérygion reste limité, il n'offre aucune gravité, il altère seulement la forme régulière de l'œil. Mais si le sommet du triangle

s'avance sur la cornée et recouvre la pupille, il s'oppose au passage des rayons lumineux et nuit à la vision. C'est alors qu'il devient indispensable de recourir à un traitement chirurgical.

Les moyens qui ont été appliqués sont : la *cautérisation* avec le nitrate d'argent ou le sulfate de cuivre, la *ligature*, l'*excision* ou la *dissection* du ptérygion suivie de la greffe d'un lambeau anaplastique.

Nous ne dirons rien de la cautérisation, de la ligature, et de l'excision qui échouent même dans les cas où le ptérygion est le moins développé ou qui, tout au moins, ne suffisent pas à prévenir la récidive.

La dissection, avec greffe du ptérygion, préconisée par M. L. A. Desmarres (fig. 87), est déjà préférable. Ce chirurgien dissèque le ptérygion

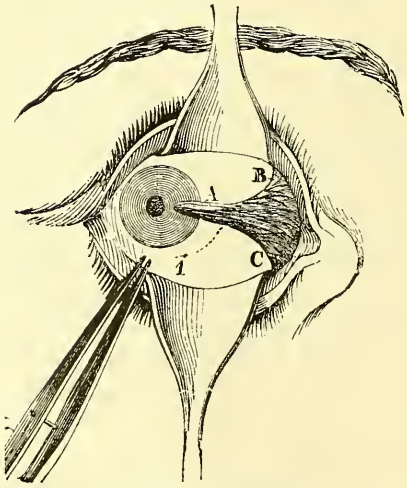

Fig. 87. — Ptérygion. Procédé de L. A. Desmarres (Avant l'opération).

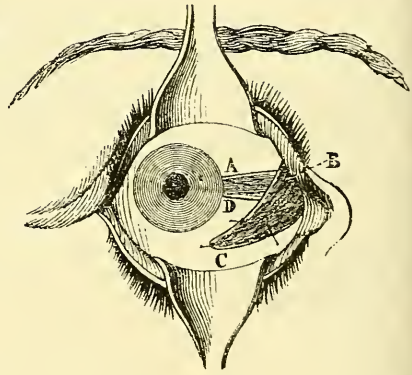

Fig. 88. — Ptérygion. Même procédé (Après l'opération).

du sommet à la base, pratique sur la conjonctive une incision de 6 à 8 millimètres, parallèle au bord de la cornée et suffisante pour y greffer le ptérygion qu'il fixe avec un point de suture (fig. 88). Ce procédé a été modifié par M. Desmarres fils qui, une fois le ptérygion disséqué, le divise horizontalement en deux parties, greffe l'une au-dessus, l'autre au-dessous de la cornée.

M. Pagenstecher prend soin, en outre, de suturer les deux bords de la plaie qui résulte du déplacement du ptérygion. Pour y parvenir, il dissèque la conjonctive au-dessus et au-dessous de la plaie et la mobilise à l'aide d'incisions qui côtoient le bord correspondant de la cornée.

Tumeurs.

Les tumeurs de la conjonctive sont : les *polypes*, le *pinguecula*, les *kystes*, les *lithiases*, les *tumeurs graisseuses* et les *tumeurs cancéreuses*.

Polypes. — Ils siégent dans le voisinage de la caroncule et du repli semi-lunaire.

Au microscope, on voit qu'ils sont formés par des papilles hypertrophiées et par les éléments normaux du chorion muqueux recouverts d'une couche épaisse de cellules épithéliales.

Ces polypes apparaissent sous la forme tantôt de petites saillies rosées, arrondies, inégales, lisses à leur surface, fixées par un pédicule étroit; tantôt de bourgeons fongueux, aplatis contre le globe de l'œil, tantôt enfin de tumeurs molles, verruqueuses, fendillées, pédiculées ou sessiles avec une base élargie.

Au début, ces polypes ne déterminent aucune gêne, mais ils finissent par entraîner une légère inflammation de la conjonctive. En outre, quand le pédicule est long, ils peuvent glisser jusqu'au devant de la cornée, gêner la vision ou recouvrir le point lacrymal inférieur et occasionner du larmoiement.

Le seul mode de traitement applicable à ces sortes de tumeurs est l'excision suivie de la cautérisation au nitrate d'argent sur le point d'implantation. L'excision doit comprendre en même temps une petite partie de la conjonctive. Lorsque le volume du polype ne permet pas de renverser la paupière assez pour découvrir la base de la tumeur, il faut inciser la commissure externe et la réunir ensuite par suture.

Le *pinguecula* est une petite tumeur jaunâtre, un peu saillante à la surface de la conjonctive, et située sur le diamètre transversal du globe oculaire, à une faible distance de la cornée. Elle est composée exclusivement de l'épithélium pavimenteux de la conjonctive un peu hypertrophiée (Ch. Robin).

Elle ne détermine habituellement ni gêne, ni trouble fonctionnel et ne doit être opérée que si elle est volumineuse ou si elle vient à s'enflammer.

Kystes. — Ils sont vésiculeux, sébacés, dermoïdes ou hydatiques.

Les *kystes vésiculeux* sont assez fréquents. Ils sont situés près du bord de la cornée. Ils sont transparents et peuvent atteindre le volume d'un petit pois. Ils contiennent un liquide aqueux.

Les *kystes sébacés* font saillie à la surface de la conjonctive sous forme de taches blanchâtres plus ou moins volumineuses. Ils se développent, soit dans les glandes superficielles de Meibomius (voy. *kystes meibomiens*, p. 159), soit dans les glandes du cul-de-sac conjonctival. On les confond souvent avec les lithiases.

Les *kystes dermoïdes* d'un gris jaunâtre, lisses, élastiques, peuvent

atteindre le volume d'une lentille, et siégent en partie sur le bord de la cornée, en partie sur la sclérotique à laquelle ils adhèrent. Ils présentent ceci de particulier qu'ils sont garnis de poils. Dans certains cas, les poils font défaut et l'on y trouve alors du tissu conjonctif par bandes stratifiées absolument comme dans le derme de la peau.

Ils sont ordinairement congénitaux et coïncident souvent avec des tumeurs analogues du sourcil.

Le traitement de ces différents kystes consiste à exciser leur paroi antérieure et mieux encore à les enlever par dissection en ayant bien soin de ne pas trop diminuer l'épaisseur de la cornée ou de la sclérotique.

Lithiases. — Des concrétions calcaires peuvent se rencontrer dans la conjonctive. Elles sont dures, blanchâtres et anguleuses. Elles se développent dans les glandes de Meibomius ou dans les glandes en grappes. Elles sont également enkystées.

Quand elles acquièrent un certain volume, elles peuvent déterminer des kératites ou mêmes des ulcérations de la cornée par suite du frottement qu'elles exercent sur cette membrane. Quelquefois elles finissent par perforer les parois qui les enveloppent et par s'échapper d'elles-mêmes, mais le plus souvent le chirurgien doit pratiquer cette énucléation.

Tumeurs graisseuses. — Ces tumeurs sont rares. Elles sont blanchâtres, demi-transparentes, lisses, mobiles et peu adhérentes à la sclérotique.

Elles siégent principalement dans la portion bulbaire de la conjonctive, soit au voisinage de la cornée, soit dans l'angle externe.

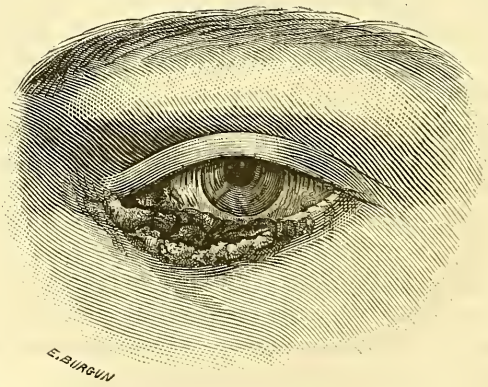

Fig. 89. — Cancroïde de la conjonctive (De notre collection).

Dans le premier cas, elles n'occasionnent aucune gêne, ni aucune douleur. Dans le second cas, au contraire, elles deviennent très-gênantes pour les mouvements de l'œil et il est urgent de les énucléer.

Tumeurs cancéreuses. — Celles qu'on observe le plus fréquemment

à la conjonctive sont l'épithélioma ou cancroïde (fig. 89), le sarcome et le mélanome. Tantôt elles sont primitives, tantôt elles viennent par propagation d'un cancroïde ou d'un cancer voisin, en particulier de la paupière.

Ces tumeurs se développent rapidement et ne tardent pas à envahir le globe de l'œil, les parties profondes de l'orbite et les régions voisines. Aussi doit-on se hâter de les enlever largement afin de retarder le plus longtemps possible la récidive.

Chémosis séreux. — Œdème de la conjonctive.

On donne le nom de *chémosis* au boursouflement de la conjonctive produit par une accumulation de sérosité dans le tissu cellulaire sous-conjonctival.

Cette affection est considérée par la plupart des auteurs comme un symptôme commun à plusieurs maladies, c'est pourquoi ils n'en font pas l'objet d'une description spéciale. C'est à tort, suivant nous, car les maladies du tissu cellulaire, trop souvent confondues par les auteurs avec les maladies de la conjonctive, présentent des particularités qui mériteraient d'appeler l'attention du chirurgien.

Le chémosis peut apparaître spontanément, sans cause appréciable; le plus souvent il survient à la suite d'un traumatisme, d'un érysipèle, d'une conjonctivite, d'une blépharite ou même d'une hémicrânie. Il est assez fréquemment symptomatique d'une tumeur des paupières ou de l'orbite. Dans quelques cas, il se produit sous l'influence de désordres cérébraux ou de caillots formés dans la veine ophthalmique. Enfin il n'est pas rare de l'observer chez les individus lymphatiques, scrofuleux, chez les femmes nouvellement accouchées, dans le cours d'une *phlegmatia alba dolens*, etc.

Le chémosis séreux apparaît sous la forme d'un bourrelet blanchâtre, jaunâtre ou gélatiniforme, situé au-dessous de la conjonctive bulbaire. Il est partiel ou général. Dans le premier cas, il occupe la partie inférieure; dans le second, il peut acquérir parfois un volume considérable et envahir tout le tissu cellulaire qui entoure la cornée. La conjonctive soulevée forme alors un bourrelet jaunâtre, assez épais pour faire saillie entre les paupières, et capable d'acquérir le volume d'un œuf de poule.

Le chémosis se forme souvent avec rapidité. D'autres fois il se développe avec lenteur. Tantôt il reste œdémateux et passe à l'état chronique, tantôt il devient phlegmoneux et se termine par suppuration.

Le chémosis séreux n'offre par lui-même aucune gravité. On conçoit qu'il n'en est pas de même du chémosis phlegmoneux.

Le traitement varie suivant la cause qui produit le chémosis et sui

vant qu'il est plus ou moins prononcé. Quand il succède à une inflammation légère de voisinage, quelques astringents suffisent à le faire disparaître. Quand au contraire la cause qui le produit est assez grave pour qu'il entoure la cornée d'un gros bourrelet, il convient de faire à sa surface, avec de petits ciseaux courbes, de petites mouchetures qui suffisent en général pour provoquer son affaissement. Si elles ne suffisent pas, il faut alors exciser un lambeau conjonctival aussi large que possible. La perte de substance doit être faite dans le sens transversal afin que les mouvements de la paupière ne soient pas gênés. Il est bien entendu que cette opération n'empêche pas le chirurgien de combattre en même temps la cause qui a produit le chémosis afin de s'opposer à la récidive.

Ecchymoses sous-conjonctivales.

Les ecchymoses qui apparaissent sous la conjonctive, de même que celles des paupières, surviennent spontanément dans le cours d'une conjonctivite, en particulier d'une conjonctivite granuleuse, ou succèdent à une contusion des paupières, du front ou du globe de l'œil. D'autres fois elles se produisent sous l'influence d'une émotion très-vive, ou bien à la suite d'un violent accès de toux, d'éternuments, de vomissements répétés, des efforts de la défécation ou même de la miction. Nous avions récemment dans notre service, à l'hôpital Saint-Louis, un malade atteint d'un rétrécissement de l'urèthre et qui, à la suite d'une brusque rétention, fit pour émettre l'urine des efforts assez violents pour donner lieu à de fortes ecchymoses palpébrales et sous-conjonctivales.

Ces ecchymoses se montrent le plus souvent à la suite d'une fracture de l'orbite, plus rarement à la suite de désordres graves du côté des parties profondes de l'œil; on les voit alors apparaître et disparaître à des périodes plus ou moins rapprochées.

L'importance de ces ecchymoses diffère beaucoup suivant qu'elles succèdent à une simple émotion, à une légère contusion des paupières, ou bien qu'elles sont consécutives à une fracture de l'orbite ou du crâne, à des altérations profondes de l'œil. En pareil cas, elles peuvent être assez considérables pour soulever la conjonctive dans toute son étendue et former un chémosis plus ou moins prononcé (*chémosis hématique*).

Il est bien important, lorsqu'on se trouve en présence d'ecchymoses palpébrales ou sous-conjonctivales, d'en déterminer exactement les causes, afin de mieux les combattre.

Emphysème sous-conjonctival.

L'épanchement d'air dans le tissu cellulaire sous-conjonctival est rarement le résultat d'une lésion directe. Il s'observe généralement à la suite d'une rupture des conduits lacrymaux par un violent éternuement ou simplement par l'action de se moucher, ou d'une fracture des parois des fosses nasales ou des sinus frontaux.

Alors, sous l'influence d'un effort quelconque, et surtout lorsque les malades se mouchent, l'air s'infiltre dans le tissu cellulaire sous-conjonctival, soulève et tuméfie la conjonctive. Au toucher, on perçoit une crépitation caractéristique. Quelquefois la conjonctive est soulevée autour de la cornée (*chémosis gazeux*); dans d'autres cas, l'air passe dans le tissu cellulaire de l'orbite et produit un exophthalmos. Les malades éprouvent parfois une sensation particulière pendant le passage de l'air dans le tissu cellulaire sous-conjonctival. Dans certains cas, en pressant avec le doigt et en favorisant ainsi la résorption de cet air, on produit une sorte de gargouillement facilement perçu par le malade et par le chirurgien lui-même.

Le traitement est des plus simples; il consiste à exercer sur la tumeur emphysémateuse une légère compression, à recommander au malade d'éviter les efforts et surtout de ne pas se moucher avec force. Si l'emphysème est considérable, il faut avoir recours à des ponctions répétées.

Greffe conjonctivale.

Quelques chirurgiens, en particulier Wolff (*Annales d'oculistique*, t. LXX, p. 225, 1873) et Wecker (*Clin. ophth.*, 1874), ont appliqué la greffe à la restauration de la conjonctive, le premier avec un lambeau pris entre la membrane nictitante et la cornée, le second avec un lambeau de conjonctive pris sur un lapin.

Cette opération est appelée à rendre des services dans tous les cas de perte de substance, de symblépharon complet, de soudure des paupières avec atrophie de l'œil, ainsi qu'on l'observe à la suite de la conjonctivite diphthéritique, des brûlures avec la chaux, etc.

Voici comment M. Wecker pratique cette opération :

Sur un lapin endormi, dont les paupières sont écartées et la membrane nictitante renversée en dehors, on dégage toute la conjonctive oculaire et celle du cul-de-sac de façon à former un lambeau de 3 centimètres à 3 centimètres et demi de longueur sur 1 centimètre à 1 centimètre et demi de largeur. Ce lambeau est étalé sur une plaque

de verre ou un support de microscope, la face externe de la conjonctive regardant en dehors de telle sorte que, par sa face interne, elle s'accolle très-exactement au verre. Celui-ci est placé sur un petit vase rempli d'eau chaude dont la vapeur entretient la chaleur et l'humidité du lambeau.

Après avoir tout préparé pour la transplantation, on décolle les paupières et on avive la partie sur laquelle doit reposer ce lambeau conjonctival. La paupière étant renversée, on attire fortement le globe de l'œil en haut s'il s'agit de la paupière inférieure, en bas s'il s'agit de la paupière supérieure et on applique sur la plaie ce lambeau par sa face saignante ou interne. Puis, on réunit à l'aide de soie anglaise très-fine.

Il est bon de placer au milieu du lambeau une suture en anse, afin d'obtenir un contact intime avec la plaie.

ARTICLE X

MALADIES DE LA CORNÉE.

Nous étudierons successivement les *affections traumatiques*, les *brûlures*, les *corps étrangers*, les *inflammations*, les *abcès*, les *ulcères*, les *opacités*, le *gerontoxon*, le *staphylôme* et les *tumeurs*, et nous terminerons par quelques mots sur la *paracentèse de la cornée*.

Affections traumatiques. — Brûlures. — Corps étrangers.

Les *blessures de la cornée*, quand elles sont produites par des instruments piquants ou tranchants, présentent peu de gravité et guérissent rapidement, comme le prouvent les opérations pratiquées sur cette membrane. Lorsque la cornée est traversée dans toute son épaisseur, il en résulte un écoulement de l'humeur aqueuse, la déplétion, pour un temps assez court, de la chambre antérieure et parfois même un prolapsus de l'iris.

Les blessures par instruments contondants ou par les corps irréguliers qui déchirent la cornée sont plus graves, car souvent elles donnent lieu à des kératites suppuratives ou ulcéreuses (voy. *Kératites*). En outre, pour peu que la plaie présente une certaine étendue, on voit survenir un staphylôme ou l'occlusion de la pupille.

Il est bien important de s'assurer si ces blessures ne s'accompagnent pas de lésions des autres membranes ou de la présence, sous la paupière, d'un corps étranger.

Dans le but de prévenir les accidents inflammatoires, on doit avoir soin d'appliquer des sangsues, de recouvrir les voiles palpébraux avec des compresses d'eau glacée, qu'on remplace par des compresses chaudes lorsqu'on n'a pas réussi à empêcher les accidents inflammatoires, de recommander le repos absolu, et d'instiller dans l'œil quelques gouttes d'atropine. Il est bon également d'appliquer un bandage compressif. Tous ces moyens suffisent ordinairement dans les cas simples.

Si l'iris fait hernie dans la plaie, on réduit avec la curette : on instille ensuite de l'atropine, pour dilater l'orifice pupillaire si la plaie est centrale, ou de l'ésérine neutre, pour le faire contracter si elle est périphérique. Quelques auteurs conseillent, si ces moyens échouent, d'exciser la tumeur irienne après l'avoir préalablement fixée avec une aiguille.

Lorsqu'un lambeau de cornée n'intéressant qu'une partie de l'épaisseur de cette membrane flotte sur le bord de la plaie, il est bon de l'exciser.

Nous verrons plus loin quelle est la conduite à tenir quand la blessure porte en même temps sur le cristallin.

Les *brûlures* sont produites par de la cendre de cigare, par l'explosion de substances chimiques, par la chaux vive, l'eau bouillante, les corps en ignition ou des caustiques. Sous leur influence, la cornée perd sa transparence et se recouvre d'une eschare plus ou moins épaisse, blanche, qui tantôt tombe après quelques jours en laissant après elle un leucome plus ou moins étendu, tantôt est suivie de suppuration et entraîne la destruction de la cornée ou même de l'œil.

Le pronostic est donc plus ou moins grave suivant les désordres produits.

Le premier soin du chirurgien sera de laver soigneusement et à plusieurs reprises le cul-de-sac conjonctival afin d'entraîner les parcelles de substances nuisibles qui auraient pu y rester. Il appliquera ensuite des compresses glacées et instillera de l'atropine et des collyres composés d'huile d'amandes douces ou de glycérine. Lorsque la brûlure sera produite par la chaux, il emploiera de l'eau saturée de sucre. Dans les cas graves, il aura recours en même temps aux émissions sanguines et aux purgatifs.

Les *corps étrangers* qui s'implantent le plus souvent sur la cornée sont les coques de millet, les barbes d'épi de blé, les morceaux de pierre, de verre ou de charbon, les paillettes de fer, les débris de capsules et les grains de poudre.

Les corps incandescents qui sautent dans l'œil laissent, en s'oxydant, une tache noirâtre dont il ne faut nullement s'inquiéter, et qui disparaîtra avec la suppuration.

D'autres corps pénètrent plus ou moins profondément et donnent lieu à des phénomènes qui varient avec leur volume, leur forme et leur consistance. Ils font à la surface de la cornée une saillie qu'on aperçoit aisément, quelque petite qu'elle soit, à l'aide de l'éclairage latéral. Cette saillie s'accompagne bientôt d'une injection des vaisseaux péricornéens.

Dans certains cas, les malades n'éprouvent aucune gêne; d'autres fois ils ressentent des douleurs vives, surtout pendant les mouvements des paupières.

Il importe d'extraire au plus tôt ces corps étrangers. S'ils sont petits et peu adhérents, de la main gauche on relève la paupière supérieure pour la fixer pendant que, de la main droite, on gratte la saillie avec une petite curette. Lorsque ce sont des corps métalliques, on tâche de les attirer par des aimants.

Si le corps étranger a pénétré profondément dans l'épaisseur de la cornée, il faut prendre garde, en cherchant à l'extraire, de le faire tomber dans la chambre antérieure. Pour éviter cet accident, M. L. Desmarres traverse la cornée, derrière le corps étranger, avec une aiguille à paracentèse tenue de la main gauche et pratique, de la droite, une petite incision afin de le dégager ou de le saisir plus facilement avec une pince fine. Dans le cas où on ne peut l'empêcher de tomber dans la chambre antérieure, on fait une ponction assez large pour permettre à l'humeur aqueuse de s'écouler au dehors et d'entraîner avec elle le corps étranger. Enfin si ce moyen échoue, il faut exciser la partie de l'iris sur laquelle il repose. Une fois celui-ci extrait, il faut recommander au malade du repos, appliquer des compresses d'eau fraîche et instiller fréquemment quelques gouttes d'atropine.

Inflammation (kératites).

Historique. — Les affections de la cornée étaient mal connues; les kératites, en particulier, ont été décrites pour la première fois, vers la fin du XVIIIe siècle et au commencement du XIXe par Bosc (de Leipsick, 1717), par Vetch (1807), par Wardrop (1808) et par Mirault, d'Angers (1823). Depuis cette époque, elles ont été étudiées avec le plus grand soin par tous les auteurs qui se sont occupés d'ophthalmologie et nous possédons aujourd'hui des connaissances aussi variées que précises sur cette maladie.

Après avoir été admise, l'inflammation de la cornée a été contestée, comme nous le verrons tout à l'heure, mais aujourd'hui la clinique a démontré que non-seulement la kératite existe, mais encore qu'outre

les caractères communs qu'elle présente, on est en droit d'en reconnaître plusieurs variétés auxquelles on a donné les noms de *phlycténulaire*, *vasculaire*, *diffuse* ou *interstitielle*, *ponctuée*, *suppurative* et *ulcéreuse*.

Pour plus de clarté, nous commencerons par décrire ici les caractères généraux de la kératite; nous décrirons ensuite, sous des titres spéciaux, les diverses variétés qu'elle présente.

Anatomie pathologique. — Les auteurs qui ont étudié les premiers la kératite admettaient que la cornée peut s'enflammer comme les autres tissus. En 1858, M. Broca, se fondant sur la doctrine de Broussais, qui veut que toute inflammation ait pour cause un trouble vasculaire primitif, prétendit que la cornée ne peut s'enflammer puisqu'elle est douée de très-peu de vitalité et complétement dépourvue de vaisseaux. Cependant, vers la même époque, nous avions démontré par un certain nombre de pièces, dont quelques-unes sont actuellement encore déposées au Musée Orfila, que si l'on injecte dans les vaisseaux de la face un liquide très-colorant et très-pénétrant, on voit apparaître dans la cornée des vaisseaux qui sans nul doute n'étaient pas apparents à l'état normal, parce que le sérum du sang qui les traversait n'était pas assez coloré. Nous avons pu nous assurer d'ailleurs que les sujets qui avaient servi à cette expérience n'avaient pas été atteints de kératites.

Quoi qu'il en soit, il est facile de reconnaître que la cornée, sous l'influence d'une irritation artificielle, présente des altérations caractéristiques. Suivant Virchow, cette irritation porterait tout d'abord sur les éléments celluleux et les modifications vasculaires n'appartiendraient qu'à une période ultérieure. His, s'appuyant sur de nombreuses expériences, démontra que l'irritation artificielle de la cornée donne lieu à des modifications profondes et à la prolifération des éléments cellulaires admise par Virchow. Ces modifications sont, pour lui, les suivantes : augmentation de volume de la cellule, segmentation dans les noyaux, formation ultérieure de jeunes cellules incapables de se développer, passant plus tard à l'état graisseux et donnant lieu aux opacités ainsi qu'aux infiltrations plastiques et purulentes qu'on observe si fréquemment à la suite des kératites.

Contrairement à ces auteurs, M. Ch. Robin n'admet pas la scission et la prolifération des éléments cellulaires déjà existants; il croit à la genèse spontanée des éléments anatomiques aux dépens d'un blastème et considère la kératite comme toujours consécutive à une phlegmasie du voisinage. Cohnheim soutient une autre théorie : comme M. Robin il repousse la segmentation des éléments cellulaires et admet que le phénomène primitif est la stase vasculaire, mais au lieu de reconnaître comme lui la formation d'un exsudat liquide susceptible de s'organiser

ultérieurement, il pense que les éléments cellulaires filtrent en nature à travers les interstices vasculaires. Dans la kératite, en particulier, le processus inflammatoire aurait toujours son origine dans les vaisseaux de la conjonctive. Si, par exemple, on cautérise le centre de la cornée, c'est à sa périphérie qu'apparaissent les signes de l'irritation. Ce serait, suivant Cohnheim, par les nerfs de la cornée que cette irritation serait transmise au limbe conjonctival et y provoquerait une inflammation.

Feltz a soutenu plus récemment une autre opinion en contradiction avec celle de Cohnheim et basée aussi sur l'expérimentation physiologique. Sur une série de lapins, ayant passé, à travers la cornée, des fils métalliques de petit calibre, il a suivi pas à pas les progrès de l'inflammation qu'il provoquait et vu que l'opacité cornéenne se produit, non à la périphérie de la cornée, mais bien aux points d'entrée et de sortie du fil. En outre, il a constaté, comme His, que le phénomène initial de l'inflammation est l'augmentation de volume du protoplasma contenu dans les lacunes de la cornée. Jamais il n'a observé de phénomènes de segmentation ou de scissiparité et il admet la génèse de leucocytes nombreux, aux dépens du protoplasma lui-même. Il s'éloigne en cela de la doctrine de Virchow pour admettre celle de M. Ch. Robin.

Quoi qu'il en soit de toutes ces théories, il n'en est pas moins démontré que la cornée est le siége d'inflammations primitives, apparaissant spontanément, sans l'intervention d'un trouble vasculaire des tissus voisins et qu'elle revêt des manifestations diverses dont nous parlerons tout à l'heure plus longuement.

Symptomatologie. — Toutes les variétés de kératites donnent lieu à des signes très-apparents qui sont la vascularisation de la cornée, les infiltrations plastiques entre ses lamelles, le ramollissement, l'ulcération plus ou moins profonde de son tissu et des troubles fonctionnels qui sont, en particulier, de la photophobie, du larmoiement et des douleurs.

Nous dirons quelques mots de chacun de ces caractères.

La *vascularisation* est le plus souvent limitée à une portion de la cornée; elle est rarement générale. Elle est formée par des vaisseaux ténus qui partent du plan superficiel de la conjonctive scléroticale et rampent au-dessous de la couche épithéliale de la cornée, en formant un réseau plus ou moins serré. Ces vaisseaux aboutissent vers le centre de la membrane où ils donnent lieu à une sorte d'épanchement plastique.

Les *infiltrations plastiques* se présentent sous des aspects divers sur lesquels on se base pour admettre diverses variétés de kératites.

L'*ulcération* se borne à l'épithélium, ou envahit une plus ou moins

grande épaisseur de cornée. Dans le premier cas, celle-ci, vue de profil, semble dépolie et présente, peu de temps avant l'ulcération, un aspect rugueux caractéristique. Mais elle reprend son brillant dès que l'ulcération est cicatrisée. Dans le second cas, elle subit des modifications beaucoup plus importantes sur lesquelles nous reviendrons plus loin. L'ulcération, qu'elle soit superficielle ou profonde, existe d'ailleurs dans toutes les variétés de kératites.

Il n'en est pas de même du *ramollissement* de la cornée qui est moins commun.

La *photophobie* fait rarement défaut. Elle apparaît surtout chez les enfants et peut être assez intense pour déterminer une contraction spasmodique des paupières telle qu'on est forcé d'avoir recours à des écarteurs pour les maintenir ouvertes. Cette photophobie est elle-même plus ou moins accusée suivant les formes que revêt la maladie.

Les *douleurs* sont parfois assez vives; tantôt elles apparaissent au début sous forme d'élancements, tantôt elles sont lancinantes et de plus en plus accusées à mesure que la maladie envahit les couches profondes de l'œil, tantôt elles sont vives, mais intermittentes et apparaissent à la manière d'accès névralgiques.

L'*épiphora* accompagne presque toujours les kératites, de même que les autres affections de la cornée. Il est plus ou moins abondant suivant la variété de kératite et la période de la maladie à laquelle il appartient. Il s'accompagne habituellement de la sortie des larmes par la narine du côté correspondant à l'œil atteint.

Tels sont les caractères communs à la plupart des inflammations de la cornée. Voyons maintenant ce que présente de particulier chaque variété de kératite et quel traitement il convient d'appliquer à chacune d'elles.

1° Forme phlycténulaire.

Synonymie. — Kératite superficielle, pustuleuse, lymphatique, herpès de la cornée, ophthalmie scrofuleuse.

La kératite phlycténulaire, fréquente chez les enfants de 2 à 15 ans, s'observe surtout chez ceux qui sont scrofuleux. M. Bazin va jusqu'à dire qu'elle est la première manifestation de la scrofule. Tantôt elle apparaît d'emblée, tantôt elle succède à une conjonctivite phlycténulaire, à une blépharite ciliaire, ou à une éruption herpétique de la face : d'autres fois elle survient dans le cours d'une fièvre éruptive.

Elle est caractérisée par l'apparition dans les couches les plus superficielles de la cornée, soit au centre, soit à la périphérie, d'une ou de plusieurs petites taches rondes ou semi-lunaires qui bientôt se transforment en *phlyctènes* plus ou moins saillantes, dont le contenu se

trouble. Chaque phlyctène est le point de départ d'une irritation qui se propage non-seulement à toute la surface de la cornée, mais aussi à la conjonctive. Les vaisseaux de cette dernière sont injectés et se présentent sous la forme de faisceaux triangulaires, irréguliers, dont la base est dirigée vers le cul-de-sac conjonctival, et dont le sommet aboutit à une phlyctène, de telle sorte que ces vaisseaux envahissent la cornée elle-même.

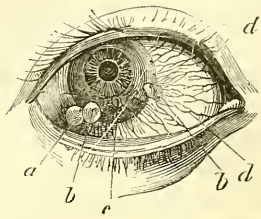

Fig. 92. — Kératite phlyténulaire.

Quand, au lieu d'être superficielles et limitées à la couche épithéliale, ces phlyctènes sont plus profondes et se forment dans la lame élastique antérieure, elles sont plus volumineuses et plus lentes dans leur développement.

Tels sont les caractères habituels de la kératite phlycténulaire. Quelquefois cependant au lieu de phlyctènes uniques ou multiples, distinctes les unes des autres, on observe une traînée de phlyctènes opaques, allant de la périphérie au centre, terminée par une sorte de relief et vers laquelle convergent des cercles vasculaires; on lui donne alors le nom de *kératite à bandelettes.* D'autres fois elle forme des séries de papules se succédant dans une direction déterminée; c'est la *kératite en fusée.* Ces deux variétés laissent après elles des opacités souvent indélébiles. Plus rarement enfin la kératite donne lieu à une seule vésicule dont le liquide soulève l'épithélium et qui en se rompant laisse à sa place une petite érosion, c'est la *kératite vésiculeuse.* Cette dernière présente ceci de particulier qu'avec une anesthésie complète de la cornée, elle s'accompagne d'une douleur vive comme celle du zona auquel on l'a comparée, d'un larmoiement très-marqué, surtout au début, et d'une photophobie intense.

La kératite phlycténulaire prend habituellement une marche aiguë; sa durée est parfois très-longue quand les phlyctènes se succèdent les unes aux autres et entretiennent l'irritation de la cornée. Sa terminaison varie suivant que les phlyctènes sont superficielles ou profondes. Dans le premier cas, elles se résorbent facilement et ne laissent après elles aucune trace. Dans le second cas, au contraire, elles se rompent et donnent lieu soit à un ulcère, soit à un abcès, soit à une kératite vasculaire qui se termine par pannus.

Ces complications sont d'ailleurs assez rares, et c'est exceptionnellement que la kératite phlycténulaire laisse après elle des opacités qui gênent la vue ou des ulcérations assez profondes pour compromettre la nutrition de la cornée elle-même.

Traitement. — Le traitement général doit être approprié à la cons-

titution des malades. Au début, il faut avoir recours à de légers purgatifs. Si la kératite est d'origine scrofuleuse, il est indiqué de prescrire l'huile de foie de morue, les préparations iodées ou ferrugineuses, etc.

Le traitement local consiste à instiller, toutes les deux ou trois heures, quelques gouttes d'un collyre à l'atropine assez concentré (3 centigrammes de sulfate neutre d'atropine pour 10 grammes d'eau distillée); un peu plus tard, lorsque les phlyctènes ne sont pas ulcérées ou ont donné lieu seulement à des ulcérations superficielles, on porte dans l'œil deux ou trois fois par jour au moyen d'un pinceau, un peu de poudre de calomel. Si, au contraire, les phlyctènes ont donné lieu à des ulcères profonds, suppurants et entourés d'une vive inflammation, il faut mélanger du chlorhydrate de morphine à la poudre de calomel (10 centigr. pour 4 gram.) ou bien recourir à la pommade au précipité jaune. A ces moyens on doit ajouter les compresses d'eau chaude en permanence si la phlyctène menace de s'abcéder. Les applications de sangsues ou les vésicatoires à la nuque donnent rarement les résultats vantés par quelques chirurgiens.

Quand la kératite survient dans le cours d'une fièvre éruptive, on prescrit les collyres légèrement astringents. Quand elle s'accompagne d'une éruption de la face ou du cuir chevelu, celle-ci devra être traitée par les moyens appropriés, lotions de sublimé, pommade au précipité jaune, etc. Enfin, dans les cas où les douleurs sont vives, on fera sur les tempes des frictions d'onguent mercuriel belladoné.

Il est bon de faire porter aux malades un bandeau compressif, et de les soustraire au grand jour tout en leur permettant de se promener.

2° Forme vasculaire. — Pannus.

Synonymie. — Kératite vasculaire superficielle. — Pannus. — Kératite panneuse. — Kératitis pannosa. — Kératite chronique.

On donne le nom de kératite vasculaire à l'inflammation de la cornée caractérisée par l'apparition, dans les couches les plus superficielles, de vaisseaux sanguins petits et très-nombreux allant de la périphérie au centre. Il se fait un amas de cellules entre l'épithélium et la membrane de Bowman, mais les altérations ne dépassent pas cette membrane.

Elle peut être spontanée (*Pannus primitif*), mais elle succède le plus souvent à la conjonctivite granuleuse, à la kératite phlycténulaire, à un ulcère de la cornée récemment cicatrisé (*Pannus cicatriciel*), au trichiasis, à l'entropion ou à l'ectropion.

Lorsqu'elle est primitive, elle s'annonce par une vascularisation

qui se manifeste à la fois sur toute la circonférence et qui peu à peu se propage à toute la surface de la cornée.

Quand elle succède à une kératite phlycténulaire, à des granulations conjonctivales ou à une irritation locale quelconque, on voit les vaisseaux apparaître dans les points de la cornée qui sont en contact avec ces phlyctènes ou avec ces granulations, avant d'envahir tout le reste de la surface.

Qu'elle soit primitive ou secondaire, la vascularisation ne tarde pas à se propager à la conjonctive (*kérato-conjonctivite*), puis à une période très-avancée de la maladie, les vaisseaux disparaissent et la cornée prend un aspect nacré analogue à celui du tissu tendineux.

En même temps qu'elle se couvre de vaisseaux et qu'elle se ternit légèrement, la cornée ne tarde pas à s'épaissir. On admet plusieurs variétés de pannus suivant que la vascularisation et l'opacification sont plus ou moins prononcées : quand il est constitué par une couche demi-opaque, peu vasculaire et qui permet encore d'apercevoir l'iris, on dit qu'il est léger (*pannus tenuis*). Quand au contraire il est caractérisé par une profonde opacification et par un épais réseau de vaisseaux sanguins recouvrant entièrement la cornée, de telle sorte qu'il n'est plus possible d'apercevoir l'iris, on dit qu'il est sarcomateux (*pannus crassus*). Dans ce dernier cas, l'épithélium épaissi est soulevé par une couche de cellules arrondies dont l'accumulation forme un tissu analogue à celui des bourgeons charnus.

Les détails anatomo-pathologiques dans lesquels nous venons d'entrer suffiront habituellement à faire reconnaître en présence de quelle variété de kératite vasculaire le chirurgien se trouve placé. Dans les cas où le pannus est très-peu marqué, s'il y avait quelques doutes au sujet de la vascularisation et de l'opacité de la cornée, on aurait recours à l'éclairage oblique qui permettrait de les apprécier. Ce mode d'éclairage permet également d'apercevoir de petites exulcérations autour ou au niveau même du pannus. Il devient inutile, dans le pannus sarcomateux, quand la couche vasculaire est opaque et revêt un aspect grisâtre, rougeâtre ou fongueux.

Les symptômes fonctionnels varient de même suivant l'intensité de la maladie. Lorsque la kératite est légère, il y a un peu de gêne dans les mouvements du globe de l'œil, un peu de larmoiement, de photophobie, et les malades distinguent les objets comme à travers un voile mince; à un degré plus avancé, la photophobie et le larmoiement augmentent, des douleurs ciliaires profondes apparaissent et la vision devient de plus en plus gênée. Enfin, lorsque la maladie est très-ancienne, les douleurs et la photophobie cessent, les symptômes inflammatoires disparaissent, mais la vision s'affaiblit de plus en plus et souvent même se perd complétement.

La marche varie selon que le pannus est primitif ou secondaire. Dans le premier cas, elle est généralement aiguë; dans le second, la maladie peut durer des mois et des années.

Si l'altération ne porte que sur les couches superficielles, la cornée reprend, après la guérison, sa transparence et son aspect brillant; si elle atteint les couches profondes, le pannus laisse toujours après lui des opacités plus ou moins considérables.

La gravité du pronostic dépend de la cause, de la nature et de l'importance de l'altération. En général, le pronostic est moins défavorable quand le pannus est riche en vaisseaux que lorsqu'il est peu vasculaire et présente un aspect nacré et tendineux.

Traitement. — Le pannus disparaît habituellement avec la cause qui l'a produit. Il faut donc tout d'abord, s'il y a indication, combattre cette cause par les moyens que nous avons décrits dans les chapitres consacrés à la conjonctivite granuleuse, au blépharophimosis, à l'entropion, au trichiasis et à l'ectropion.

Si le pannus persiste, il est bon d'insuffler du calomel, ou d'instiller des collyres astringents au borax, au sublimé ou au sulfate de cuivre.

Lorsqu'il tend à bourgeonner, il faut cautériser avec une solution plus concentrée de sulfate de zinc, d'acétate de plomb ou de perchlorure de fer (Follin). On retire également de bons effets de la pommade au précipité jaune (1 gr. pour 8 gr. d'axonge) introduite en très-petite quantité, laissée dans le cul-de-sac conjonctival pendant quelques minutes et enlevée ensuite avec soin.

Enfin, la section des vaisseaux de la cornée, proposée à titre de saignée locale, n'empêche même pas les vaisseaux de se reproduire.

Lorsque le pannus est ancien et rebelle, on a proposé : 1° l'excision à l'aide d'une pince et de ciseaux courbes, d'une partie ou même de toute la portion périkératique de la conjonctive (*circoncision de la conjonctive*) ; 2° l'abrasion de la conjonctive et du tissu sous-conjonctival périkératique (*syndectomie*, *tonsure de la conjonctive*). Furnari recommande de faire cette abrasion au bord de la cornée, dans une étendue de 3 millimètres, en comprenant tout le tissu sous-conjonctival jusqu'à la sclérotique qu'il dénude même autant que possible. Il cherche ainsi à supprimer l'arrivée du sang jusqu'à la cornée, et à s'opposer à la nutrition du pannus sarcomateux; ces moyens ne donnent des résultats que plusieurs mois après; 3° enfin, l'inoculation du pus de l'ophthalmie blennorrhagique ou des nouveau-nés. Cette méthode, qui a donné de très-bons résultats, doit être réservée pour des cas spéciaux.

3° Forme diffuse ou interstitielle.

Synonymie. — Kératite disséminée, profonde, parenchymateuse.

Les causes de cette variété de kératite sont mal connues. La syphilis, et surtout la syphilis héréditaire, la scrofule, les états cachectiques consécutifs à la tuberculose, au rhumatisme et à l'anémie paraissent y prédisposer. Elle se montre surtout dans l'enfance et dans la jeunesse de cinq à vingt ans. Elle affecte généralement les deux yeux, mais à des âges différents.

Anatomiquement elle est constituée par un gonflement et une infiltration granulo-graisseuse des éléments du tissu cornéen proprement dit.

Elle est caractérisée par une opacification grisâtre qui se répand lentement sur toute l'étendue de la cornée ou s'y développe graduellement de la périphérie au centre. Cette opacification tend à disparaître au bout d'un temps plus ou moins long, on voit alors les vaisseaux de la cornée et ceux de la sclérotique s'injecter (*kératite diffuse vasculaire*).

Les symptômes fonctionnels sont à peine appréciables; sauf un léger larmoiement et une obscurité croissante de la vision, les malades n'accusent aucun trouble.

La marche est d'une extrême lenteur, mais, en général, la guérison survient spontanément et cette forme de kératite entraîne rarement à sa suite une altération définitive de la transparence cornéenne. On constate seulement une coloration vitreuse, un aspect sénile de l'œil qui a été longtemps malade.

Le diagnostic est habituellement facile, mais il est surtout important de reconnaître la cause à laquelle se rattache la kératite. Celle qui est d'origine syphilitique, par exemple, s'accompagne de symptômes caractéristiques tels que l'échancrure du bord libre des dents, surtout quand il s'agit de syphilis héréditaire (Hutchinson). La kératite diffuse, dans laquelle les vaisseaux sont injectés, se distingue de la kératite vasculaire en ce que, dans celle-ci, les vaisseaux sont toujours plus serrés, plus rouges et plus apparents.

Il faut éviter avec le plus grand soin, dans le traitement de cette variété de kératite, de recourir aux médications locales irritantes.

Les collyres à l'atropine, l'application prolongée de compresses chauffées à 40° environ et imbibées d'infusions aromatiques suffisent pour obtenir la guérison, en provoquant la vascularisation de la cornée et la résorption des opacités.

4° Forme ponctuée.

Confondue par quelques auteurs avec la précédente, cette forme de kératite s'en distingue en ce que les opacités auxquelles elle donne lieu apparaissent primitivement dans les couches profondes de la cornée, en particulier dans la membrane de Descemet, sous la forme de petits points ou de taches blanchâtres, occupant surtout la partie inférieure de la cornée.

Elle a été décrite pour la première fois par Sichel. Certains auteurs, en particulier M. Wecker, la regardent comme une forme d'iritis.

Suivant Coccius, les taches résulteraient de la dégénérescence de petites masses de cellules qui feraient saillie à la face concave de la cornée et proémineraient dans la chambre antérieure.

Tant que ces points sont isolés, ils ne déterminent qu'un léger trouble de la vue; mais quand ils deviennent plus volumineux et plus nombreux, ils donnent à la cornée une teinte plus foncée, troublent la vision et déterminent même quelquefois un peu de photophobie et de larmoiement.

Cette variété de kératite, comme la précédente, marche très-lentement. Elle peut se terminer par suppuration et donner lieu à la formation d'abcès qui tantôt restent limités à la cornée, tantôt perforent cette membrane et produisent un hypopion.

Le traitement consiste dans l'emploi de frictions mercurielles sur le front et de calomel à l'intérieur, joints à un traitement général approprié.

5° Forme suppurative. — Abcès de la cornée.

On désigne sous ce nom les inflammations qui donnent lieu à la formation d'abcès entre les lamelles de la cornée.

On en distingue habituellement deux variétés, l'une franchement inflammatoire, aiguë; l'autre indolente, chronique.

La première se rencontre à la suite d'un traumatisme, de l'ophthalmie purulente, surtout de celle des nouveau-nés, de l'ophthalmie varioleuse, de kératites phlycténulaires et parenchymateuses, ou bien survient à la suite de troubles nutritifs ou de lésions nerveuses (*kératite neuro-paralytique*). L'autre forme, au contraire, que de Graefe désigne sous le nom d'*infiltration purulente indolente*, apparaît souvent sans cause appréciable chez les jeunes enfants. On l'a vu revêtir la forme épidémique.

Les symptômes varient suivant qu'on a affaire à l'une ou l'autre de ces variétés.

Dans la forme aiguë ou inflammatoire, les troubles fonctionnels, c'est-à-dire le larmoiement, la photophobie, les douleurs ciliaires sont très-accusés, l'œil s'injecte fortement et, peu après, on voit apparaître une masse blanchâtre ou jaunâtre, purulente, plus ou moins volumineuse, plus ou moins irrégulière, qui prend ordinairement l'aspect d'un croissant à concavité tournée en haut (*abcès en coup d'ongle*, *unguis*, *onyx*). Tantôt cet abcès est superficiel et fait saillie en avant de la cornée; tantôt il est situé dans les couches profondes et proémine au contraire du côté de la chambre antérieure.

Le pus contenu dans ces abcès est épais, solide, cohérent à la manière d'une masse composée de détritus de noyaux et de corpuscules graisseux; un peu plus tard, il devient liquide, chemine alors entre les lames de la cornée et se fait jour soit en avant, à travers les lames antérieures, soit en arrière, dans la chambre antérieure, d'autres fois il fuse plus ou moins loin entre les lames elles-mêmes, avant de s'ouvrir au dehors.

Lorsqu'il se fait jour à l'extérieur, il donne lieu à une perte de substance qui se comble bientôt par de nouvelles cellules. Celles-ci demeurent transparentes quand l'abcès siége à la périphérie de la cornée, tandis qu'elles deviennent opaques et donnent lieu à une tache d'épaisseur variable, lorsque l'abcès siége à la partie centrale.

Lorsqu'il s'ouvre dans la chambre antérieure, le pus tombe à la partie inférieure, forme un *hypopion* et cause une iritis et un trouble de l'humeur aqueuse.

Enfin il peut arriver que la suppuration se propage au reste du globe de l'œil et qu'une ophthalmite grave en soit la conséquence (voy. *panophthalmie*).

Dans la forme chronique, indolente, les phénomènes inflammatoires sont presque nuls, l'injection vasculaire est à peine marquée et, sans trouble fonctionnel appréciable, on voit apparaître un point jaunâtre au centre de la cornée; la suppuration envahit peu à peu les couches profondes, décolle la membrane de Descemet, la perfore, se répand dans la chambre antérieure en donnant à l'humeur aqueuse une coloration jaunâtre diffuse; l'iris lui-même participe à la maladie et se décolore. La suppuration, dans cette forme, s'étend fatalement aux parties voisines.

Que la marche soit aiguë ou chronique, le pronostic de la kératite suppurative varie suivant le siége et l'étendue de l'abcès. Lorsqu'il siége vers le centre de la cornée, il est plus grave que lorsqu'il occupe la périphérie. S'il est peu volumineux, la guérison peut être obtenue

sans que la transparence de la cornée soit compromise; si, au contraire, il est étendu, il reste toujours des taches plus ou moins épaisses, des leucomes plus ou moins adhérents; souvent la cornée est détruite plus ou moins complétement, ou bien il se forme un staphylôme par défaut de résistance à la pression intra-oculaire, ou même l'œil peut s'atrophier au point d'être complétement perdu (*phthisie de l'œil*).

Traitement. — Lorsqu'il s'agit de combattre une kératite suppurative aiguë, il faut recourir dès le début aux antiphlogistiques, aux purgatifs, aux émissions sanguines locales, aux frictions mercurielles belladonées et surtout aux instillations d'atropine. Si l'abcès augmente de volume, il faut pratiquer la paracentèse de la cornée, et choisir de préférence la partie déclive. Cette petite opération doit être faite avec lenteur pour ne pas déterminer une issue trop brusque de l'humeur aqueuse et par suite un déplacement de l'iris ou du cristallin. Lorsque l'abcès est indolent, il faut appliquer sur l'œil des compresses chaudes jusqu'au moment où l'on voit apparaître autour de lui un anneau grisâtre qui annonce le gonflement des cellules des parties environnantes. Lorsqu'il s'accompagne de douleurs intermittentes, il faut prescrire le sulfate de quinine. Enfin on n'oubliera pas d'y associer une médication tonique quand la maladie se déclare chez des individus affaiblis.

6° Forme ulcéreuse. — Ulcères de la cornée.

Les ulcères de la cornée ont été divisés par les auteurs en *superficiels* et *profonds* suivant leur siége, en *aigus* et *chroniques*, *sthéniques* et *asthéniques*, *inflammatoires*, *atoniques*, *indolents* suivant qu'ils s'accompagnent ou non de phénomènes inflammatoires, en *annulaires*, *pointillés semi-lunaires*, *cupuliformes*, *en croissant*, *en coup d'ongle*, *à facettes* suivant leur forme, en *perforants*, *par abrasion* ou *par résorption*, suivant leur marche.

Nous comprendrons ces diverses variétés dans une description commune, en indiquant, chemin faisant, ce que chacune d'elles présente de particulier.

Étiologie. — Les causes de ces ulcérations sont très-variées; les unes sont prédisposantes, comme celles qui se lient à un état lymphatique, cachectique, à une idiosyncrasie qui fait que, chez certains individus, la plus petite blessure se transforme en plaie ulcéreuse, ou même à une paralysie de la cinquième paire liée à une affection des centres nerveux. D'autres sont locales, telles que celles qui succèdent au traumatisme, à une kératite phlycténulaire, à un abcès de la cornée.

D'autres enfin résultent de la propagation par voisinage d'une conjonctivite catarrhale et surtout purulente ou diphthéritique.

Anatomie pathologique. — Les désordres anatomiques qui surviennent dans cette forme de kératite sont variables. Ils diffèrent suivant qu'ils succèdent à une inflammation aiguë ou chronique, ou qu'ils n'ont été précédés d'aucun état inflammatoire appréciable.

Lorsqu'ils succèdent à une inflammation aiguë, à la kératite suppurative ou à un abcès, par exemple, ils présentent en général une certaine profondeur. Par le fait même de l'inflammation qui les accompagne, on voit se former d'abord un gonflement des cellules, une augmentation de leurs noyaux, et la production de nouvelles cellules qui se pressent les unes contre les autres, subissent la dégénérescence graisseuse, se ramollissent et s'éliminent successivement en laissant à leur place une perte de substance. Le fond et les bords de celle-ci se couvrent de globules de pus et nucléoles en voie de décomposition. En même temps, il se fait dans la circulation une stase qui, jointe au travail inflammatoire, favorise l'apparition d'une sorte de gangrène moléculaire. Ces troubles nutritifs s'observent à la suite de chémosis et dans certaines formes de conjonctivites.

Lorsque l'ulcère est en voie de réparation, ces masses graisseuses et purulentes disparaissent pour faire place à des cellules de nouvelle formation et la perte de substance se recouvre d'une couche épithéliale plus ou moins épaisse. Si ces cellules nouvelles se développent lentement, la cornée recouvre une transparence parfaite; si, au contraire, leur développement est rapide, elles restent à l'état embryonnaire et constituent plus tard un tissu opaque. La vascularisation concourt à déterminer aussi l'opacité du tissu nouvellement formé.

C'est surtout la pression intra-oculaire qui est un obstacle à la réparation de l'ulcère.

Les ulcères qui sont appelés *asthéniques* par opposition à ceux qui précèdent, auxquels on donne le nom de *sthéniques*, se comportent autrement; les phénomènes inflammatoires font défaut et le plus souvent la perte de substance n'atteint que l'épithélium et les couches les plus superficielles de la cornée, mais sur une surface parfois assez considérable, d'où le nom d'*ulcères par abrasion* qui leur a été donné.

Symptomatologie. — Les symptômes de la kératite ulcéreuse varient suivant qu'elle a été précédée ou non de phénomènes inflammatoires. Dans le premier cas, elle débute par des douleurs ciliaires, du larmoiement et une photophobie intense.

On constate, en même temps, une injection périkératique très-prononcée.

Bientôt après, la cornée devient le siége d'opacifications grisâtres, soit à son centre, soit à sa périphérie. L'éclairage oblique permet de

constater que la teinte grisâtre de l'ulcère est plus prononcée sur ses bords qu'à son centre, que ces bords sont le siége d'un léger gonflement, que le centre, dans certains cas, conserve une transparence parfaite. A une période plus avancée, la coloration de l'ulcère devient plus blanche ou jaunâtre, les bords deviennent plus tranchés, le fond se creuse davantage.

D'autres fois, l'ulcération donne lieu à une opacité à peine appréciable, parfois même nulle ; c'est ce que l'on a désigné sous le nom de *facettes de la cornée*. En pareil cas, la cornée ne se trouble que lorsque l'ulcération a atteint ses parties les plus profondes et que la perforation est imminente.

D'autres fois encore, l'ulcère se propage à une certaine distance de la circonférence de la cornée et prend la forme d'un croissant (*ulcères en croissant, en coup d'ongle*, etc.).

Lorsque la kératite ulcéreuse n'a pas été précédée par l'inflammation, les douleurs, la photophobie et l'injection perikératique sont très-peu accusées. La coloration de l'ulcère est invariablement blanchâtre (*ulcères pulpeux*), quelle que soit son étendue, et il n'est pas entouré d'un cercle grisâtre, comme l'ulcère sthénique ou inflammatoire.

Ces ulcères asthéniques se compliquent fréquemment, surtout chez les sujets avancés en âge ou affaiblis, d'un épanchement interlamellaire et d'un hypopyon. C'est ce qui a fait donner à cette forme le nom d'*ulcères à hypopyon*. Ils offrent ceci de particulier qu'ils débutent par une opacité circonscrite d'un gris jaunâtre et qu'ils s'étendent plutôt en surface qu'en profondeur. A la suite de l'épanchement interlamellaire, les bords de l'ulcère, surtout l'inférieur, affectent la forme d'un croissant.

Diagnostic. — Les symptômes que nous venons d'énumérer permettent de reconnaître aisément un ulcère de la cornée. Dès le début, l'absence de douleurs ciliaires et de phénomènes inflammatoires différencie la forme asthénique de la forme sthénique.

Marche, durée, terminaison. — Lorsque la marche de la kératite ulcéreuse est aiguë, la maladie est en général de très-courte durée, et se termine habituellement par la guérison. Celle-ci s'annonce par le développement d'une couche épithéliale à la surface de l'ulcère et par un changement de coloration de ce dernier qui devient grisâtre.

Quand elle est chronique, elle est au contraire de très-longue durée, présente parfois des temps d'arrêt dans son développement et est souvent très-rebelle. Lorsqu'elle se termine par la guérison, le travail de réparation de l'ulcère se fait avec une extrême lenteur. D'autres fois elle entraîne des complications plus ou moins graves, dont nous allons parler.

Complications. — Les plus fréquentes sont l'*hypopyon*, l'*iritis*, le *staphylôme*, les *opacités*, la *kératocèle*, la *perforation*, les *fistules* et la *hernie de l'iris*.

Nous avons déjà parlé de l'hypopyon, nous parlerons plus loin du staphylôme, des opacités et de l'iritis. Nous dirons ici quelques mots seulement de la kératocèle, des perforations, des fistules et de la hernie de l'iris.

On dit qu'il y a *kératocèle* quand la membrane de Descemet, sous l'influence de la pression intra-oculaire, est refoulée en avant. En général, la kératocèle dure peu de temps; elle se rompt et les lambeaux de la membrane de Descemet se rétractent. Dans certains cas, cependant, elle persiste pendant toute la durée de la maladie et donne lieu, par ses ruptures successives, à des fistules de la cornée qui sont rebelles.

Les *perforations* de la cornée sont les complications les plus redoutables de la kératite ulcéreuse, si bien que beaucoup d'auteurs ont décrit à part ces ulcères sous le nom de perforants.

Les accidents qui résultent d'une perforation de la cornée varient suivant le siége et l'étendue qu'elle occupe.

Chaque fois que la cornée est perforée, l'humeur aqueuse, chassée par la pression intra-oculaire et par celle qu'exercent sur le globe les muscles de l'œil, s'écoule au dehors. Une fois la chambre antérieure vidée, le corps vitré se trouve repoussé en avant et l'iris ainsi que le cristallin viennent s'appliquer contre la paroi postérieure de la cornée. Par suite de l'écoulement de l'humeur aqueuse et de la diminution de pression qui en résulte dans le globe oculaire, il se produit une *hyperhémie* considérable et parfois des *hémorrhagies* dans les membranes profondes de l'œil.

Lorsque la perforation est peu étendue, elle se répare assez facilement par le fait du gonflement de ses bords qui, en se rapprochant, finissent par la combler tout à fait. L'humeur aqueuse se reproduit alors bientôt et l'iris reprend sa position normale. Mais les choses ne se passent pas toujours ainsi, et il peut arriver que, par suite de la rétractilité de la membrane de Descemet, le pertuis ne se ferme pas et se transforme en une véritable fistule par laquelle s'échappe l'humeur aqueuse à mesure qu'elle se reproduit. Ces *fistules de la cornée* sont parfois très-rebelles. D'autres fois le bord pupillaire de l'iris contracte avec la cicatrice cornéenne, au niveau de la perforation, des adhérences plus ou moins solides, parfois définitives; c'est ce que l'on désigne sous le nom de *synéchie antérieure partielle*.

Dans ces cas, la pupille est déformée, allongée, mais elle jouit encore d'une mobilité suffisante pour que la vision n'en souffre pas. Au contraire, lorsque la perforation siége au centre de la cornée, le bord

pupillaire s'y engage tout entier et vient adhérer à la cornée; on dit alors qu'il y a *synéchie antérieure totale;* dans ce cas la pupille se trouve complétement oblitérée.

Il peut arriver aussi, lorsque la perforation est centrale et lorsque le cristallin a été pendant un certain temps en contact avec la face postérieure de la cornée, que pendant le travail de réparation de l'ulcère il reste sur la capsule et sur les lames antérieures du cristallin des dépôts plastiques, opaques, donnant lieu à une *cataracte capsulaire centrale.*

Si la perforation, au lieu d'être centrale, est périphérique, il peut alors se produire une *hernie de l'iris* poussé en avant par l'humeur aqueuse et venant s'engager à travers l'orifice. La portion herniée de l'iris s'enflamme et contracte des adhérences avec les bords de la perforation. Tantôt la petite tumeur ainsi formée par l'iris hernié s'aplatit progressivement, finit par disparaître et fait place à une simple tache grisâtre, parfois recouverte de tissu cicatriciel; tantôt au contraire elle atteint un volume considérable et se recouvre de bourgeons rouges et granuleux qui lui donnent un aspect fongueux. D'autres fois cette hernie entraîne un *staphylôme partiel* ou *total de l'iris*, suivant l'étendue de la perforation.

Enfin, la perforation peut être assez étendue pour que non-seulement l'humeur aqueuse, mais encore le cristallin et une partie du corps vitré soient chassés en dehors. Tantôt alors l'œil s'affaisse, l'ouverture se ferme, la cornée s'aplatit et se recouvre d'un leucome étendu; tantôt surviennent des inflammations dans les parties profondes qui se propagent à l'œil tout entier (*ophthalmite*) et en amènent la fonte (*phthisie de l'œil*).

Pronostic. — Il est souvent très-grave, comme on le voit d'après les complications qui peuvent survenir. Cette gravité varie d'ailleurs suivant l'étendue, la profondeur et le siége de l'ulcère, suivant qu'il est ou non inflammatoire. C'est surtout celui qui s'accompagne d'inflammation qui donne lieu aux complications redoutables dont nous venons de parler.

Traitement. — Il diffère peu de celui de la kératite suppurative. Il varie de même suivant que la kératite ulcéreuse s'accompagne ou non de phénomènes inflammatoires. Dans le premier cas, il faut avoir recours, au début, à un traitement antiphlogistique. Dans le second cas au contraire, il faut chercher à exciter la vitalité de la cornée par l'emploi des collyres astringents à l'alun, au sulfate de zinc ou de cuivre, au laudanum. L'acétate de plomb et le nitrate d'argent doivent être rejetés, on s'exposerait par leur emploi à la production consécutive d'une perforation.

Lorsque celle-ci s'est produite ou menace seulement de se produire,

il faut tout d'abord recommander au malade d'éviter autant que possible tout effort, tout mouvement brusque, tel que les efforts de toux, de vomissement, l'action de se moucher trop fortement ou d'éternuer, les efforts de défécation, etc., etc. En outre, il faut appliquer le bandeau compressif comme opposant une résistance favorable à la pression intra-oculaire.

Les instillations d'atropine sont ici très-avantageuses, non-seulement parce qu'elles diminuent la pression intra-oculaire, mais aussi parce dilatant la pupille elles éloignent son bord de l'ulcère de la cornée, avec lequel elle pourrait contracter des adhérences.

Dans les cas de synéchie antérieure, des instillations concentrées d'atropine peuvent parvenir à faire céder l'adhérence par le fait seul de la dilatation pupillaire.

Les paracentèses de la cornée sont aussi d'une grande utilité pour diminuer la tension de cette membrane et prévenir une perforation étendue.

A ces moyens locaux, on doit associer un traitement général approprié à la constitution du sujet.

Opacité. — Taies. — Leucomes. — Taches métalliques.

Les blessures de la cornée, les ophthalmies purulentes, granuleuses ou varioleuses, les kératites, les abcès laissent, à leur suite des *cicatrices opaques* qui ont reçu des noms divers suivant leur épaisseur et leur étendue. C'est ainsi qu'on donne les noms de *taie*, de *néphélion*, de *nuage* ou *nubécule* aux taches les plus superficielles et les moins apparentes; celui d'*albugo* aux taches moyennes et celui de *leucome* aux plus profondes.

Les différences qui séparent ces diverses espèces d'opacités étant peu sensibles, nous parlerons seulement des taies et des leucomes.

Les *taies* n'atteignent que les couches les plus superficielles de la cornée. Elles apparaissent sous la forme d'un petit nuage blanchâtre ou bleuâtre; elles sont très-distinctes lorsqu'elles sont situées en face de la pupille, sur le fond noir de laquelle elles se voient facilement, tandis qu'elles sont moins nettes et peuvent passer inaperçues quand elles siégent à la périphérie de la cornée. Les taches opaques entraînent très-peu de troubles de la vue. Celles qui sont transparentes, au contraire, déterminent souvent une grande gêne de la vision, à cause de la diffusion des rayons lumineux et, en particulier, une diminution de l'acuité visuelle.

L'éclairage latéral est souvent nécessaire pour les faire découvrir.

A l'ophthalmoscope on peut apercevoir sur le fond de l'œil l'image de l'opacité elle-même. On constate aussi une certaine déformation de la papille causée par l'astigmatisme.

Ces opacités peuvent donner lieu à du nystagmus, à du strabisme et même à de la myopie, qui quelquefois peut devenir progressive et se compliquer d'altérations dans le fond de l'œil.

Les *leucomes* sont des taches cicatricielles s'étendant à une certaine profondeur ou même à toute l'épaisseur de la cornée. Ces taches sont blanches et opaques. Les troubles visuels auxquels donne lieu le leucome varient suivant qu'il est partiel ou total, ce dernier ne laissant plus qu'une perception qualiquative de la lumière.

Enfin on désigne sous le nom de *taches métalliques* les opacités de la cornée qui sont produites par des dépôts de sels comme la chaux, l'acétate de plomb, le nitrate d'argent, le sulfate de cuivre, etc. Ces taches offrent ceci de particulier qu'elles sont luisantes et d'un blanc nacré.

Traitement. — Pour combattre ces opacités le chirurgien doit s'efforcer d'activer les fonctions nutritives de la cornée. Dans ce but, il aura recours à des moyens locaux irritants tels que les collyres à l'atropine (20 centigr. pour 60 gram. d'eau) ou à l'iodure de potassium (1 gram. pour 20 gram. d'eau), ou au laudanum, à la pommade au précipité rouge, à celle du régent, aux vaporisations d'eau additionnée de teinture d'iode, ou bien aux insufflations de sulfate de soude, de poudre de calomel pur ou mêlé avec parties égales de poudre de sucre. Le tatouage des opacités avec de l'encre de Chine est un assez bon moyen pour faire disparaître cette difformité désagréable à la vue (Wecker). Voici comment on pratique cette opération : à l'aide d'une petite spatule d'argent, on recouvre la taie d'une épaisse couche d'une solution concentrée d'encre de Chine, puis on fait pénétrer cette matière dans le tissu cicatriciel au moyen d'un grand nombre de petites piqûres qui en favorisent la résorption; on renouvelle plusieurs fois ce procédé (Hubert, *Thèses de Paris*, 1875). L'abrasion de la cornée, vantée par Malgaigne, est surtout applicable au traitement des taches métalliques. Elle consiste à disséquer, morceau par morceau, le dépôt métallique à l'aide d'un couteau à cataracte ou d'une pierre capsulaire.

Lorsque ces moyens échouent, il faut prescrire aux malades les lunettes sténopéiques de Donders, qui ne laissant arriver sur la rétine que les rayons les plus voisins de l'axe optique, rendent les images beaucoup plus nettes. Mais ces verres ont aussi l'inconvénient de rétrécir beaucoup le champ visuel.

Dans les cas où les taches prennent une assez grande étendue pour déterminer l'occlusion de la pupille, il faut pratiquer une pupille

artificielle (voy. *Pupille artificielle*). Lorsque le leucome est total, on doit faire la trépanation de la cornée (voy. *Trépanation de la cornée*). Enfin, si l'iris adhère à la cicatrice on fera l'iridectomie. Cette dernière opération peut aussi être appliquée avec succès en dehors des cas d'adhérences, comme diminuant par elle-même l'étendue des opacités (voy. *Iridectomie*).

Gérontoxon.

On désigne ainsi une opacification de la périphérie de la cornée qui se produit dans un âge plus ou moins avancé. Cette opacité est caractérisée par un arc grisâtre, ensuite jaunâtre (*arc sénile*), occupant d'abord la partie supérieure, puis la partie inférieure de la cornée et finissant, après un certain temps, par se réunir en formant une sorte d'ellipse. Cette opacification se perd insensiblement vers les parties centrales qu'elle n'atteint jamais et ne gène que très-rarement la vision. Elle n'envahit jamais la sclérotique. Une limite très-nette la sépare du reste de la cornée qui demeure transparente.

Cette affection résulte d'une altération graisseuse de la substance cornéenne, surtout des cellules fibrillaires, et non d'une inflammation locale, comme on l'a cru pendant longtemps. Elle coïncide parfois avec une dégénérescence graisseuse des muscles de l'œil et du cœur, et avec des altérations athéromateuses des gros vaisseaux. Suivant quelques auteurs, elle serait même un signe de la dégénérescence graisseuse du système artériel. Quoiqu'il en soit, rien ne peut la faire disparaître.

Staphylome cornéen.

On donne ce nom à une altération de courbure de la cornée qui est projetée en avant et, suivant que le staphylôme est ou non transparent, on dit qu'il est *pellucide* ou *opaque*.

Forme pellucide. — Le staphylôme pellucide est partiel (*cornée conique*, *kératoconus*) ou total (*cornée globuleuse*).

Partiel, il reconnaît pour causes : l'inflammation des lames antérieures de la cornée, le ramollissement de cette membrane, le plus souvent un excès de pression intra-oculaire, comme on l'observe dans l'hydrophthalmie chez les enfants et dans d'autres affections moins connues. Il accompagne fréquemment le glaucome à son début. Il est facile de le produire expérimentalement en piquant avec une aiguille à cataracte la partie centrale et postérieure de la cornée.

Il est caractérisé par la saillie en avant de la cornée qui devient

conique. Le sommet de ce cône correspond généralement au centre de cette membrane, rarement à sa périphérie; sa base reste transparente, mais on constate à l'éclairage latéral que le sommet est légèrement opaque et qu'il réfléchit fortement la lumière.

Lorsqu'il est total, il succède le plus souvent à une kératite vasculaire généralisée, surtout quand elle est accompagnée d'un excès de pression intra-oculaire.

Il distend alors la cornée dans sa totalité, la projette en avant sous la forme d'une demi-sphère (*cornée globuleuse*). La sclérotique elle-même est distendue tout autour, et l'on constate sur elle la présence de petites saillies analogues à des grains de millet, qui tranchent par leur coloration bleuâtre avec la teinte générale de la sclérotique. Cette distension est telle parfois que les paupières ne peuvent plus se fermer (*buphthalmos*). La chambre antérieure est aussi très-dilatée (*hydropisie de la chambre antérieure*), et il est assez fréquent de voir les membranes profondes de l'œil participer elles-mêmes à l'affection.

Dans tous ces cas, la cornée reste polie et transparente.

Les troubles visuels auxquels donne lieu le staphylôme pellucide sont une myopie plus ou moins intense résultant de l'allongement du diamètre antéro-postérieur de l'œil (voy. *Myopie*), la diplopie ou même la cécité.

La marche de cette affection est essentiellement stationnaire.

Forme opaque. — Le staphylôme *opaque* ou *cicatriciel* succède le plus souvent à des perforations étendues de la cornée qui entraînent la projection de l'iris en avant dans la plaie et la formation autour de cette membrane d'un exsudat plastique qui se convertit en tissu cicatriciel.

Il est également partiel ou total.

Partiel, il peut être central ou périphérique ; il occupe souvent le segment inférieur de la cornée. Il est caractérisé par une petite tumeur opaque, conique ou arrondie, plus ou moins saillante, tantôt comme étranglée, tantôt au contraire se confondant insensiblement avec les parties voisines. La pupille, par suite des adhérences de l'iris à la cicatrice cornéenne, est déformée et plus ou moins altérée suivant le siége du staphylôme. Lorsque celui-ci est périphérique, elle est plus ou moins déformée, mais la vue n'est pas complétement abolie; lorsqu'il est central, au contraire, la pupille est le plus souvent oblitérée et la vue perdue.

Total, tantôt il est hémisphérique, rétréci circulairement à sa base, tantôt il est plus distendu par places et par suite irrégulier et mamelonné. Sa couleur est blanchâtre, grisâtre ou bleuâtre ; en quelques points, il offre des taches foncées et, parfois même, des vaisseaux de nouvelle formation qui sillonnent la surface de la tumeur.

Il est souvent difficile de retrouver dans les enveloppes du staphylôme opaque les membranes normales de l'œil. La dissection permet d'y reconnaître deux couches adhérentes l'une à l'autre ; l'une antérieure, fibreuse et souvent vasculaire, l'autre postérieure, grisâtre. La première paraît constituée par le tissu de la cornée et celui de l'iris modifiés et convertis en tissu cicatriciel ; la seconde par l'iris et les tractus uvéaux.

Cette variété de staphylôme se développe rapidement, puis demeure longtemps stationnaire, jusqu'à ce que des poussées inflammatoires activent de nouveau son développement.

Quand le staphylôme opaque est total, il peut grossir au point d'acquérir le volume d'une noix. Il s'accompagne alors de douleurs intenses et il n'est pas rare de voir l'œil sain devenir le siége d'une ophthalmie sympathique.

Le pronostic est d'autant plus grave que jamais il ne guérit spontanément, même sous l'influence d'un traitement médical. Il est donc nécessaire de recourir à un traitement chirurgical bien entendu.

Traitement. — Il varie suivant que le staphylôme est pellucide ou opaque, partiel ou total.

Lorsqu'il est pellucide, s'il est partiel on doit surtout chercher à diminuer la pression intra-oculaire. Les moyens qui ont été proposés pour atteindre ce but sont : la paracentèse de la cornée et de la chambre antérieure, qui a pour effet seulement de diminuer la douleur; une large iridectomie qui, au début, peut être avantageuse, mais qui est presque toujours insuffisante ; l'iridésis ou déplacement de la pupille qui se trouve, par ce moyen, convertie en une fente plus ou moins étroite, soit verticale, soit horizontale (Bowman) ; l'extraction du cristallin, complétement abandonnée depuis que l'on a songé à pratiquer le déplacement de la pupille, puisqu'elle ne sert comme ce dernier qu'à combattre l'excès de myopie et qu'elle expose les malades à plus de dangers ; la trépanation de la cornée qui paraît avoir donné quelques résultats assez favorables ; enfin le procédé de de Graefe, qui consiste à déterminer, à l'aide d'un fil qui traverse l'œil, une choroïdite suppurative et l'atrophie consécutive du globe.

S'il est total, ces moyens sont tout à fait insuffisants. C'est seulement au début de la maladie qu'on peut arriver, dans quelques cas, à détendre les enveloppes de l'œil par des paracentèses réitérées de la chambre antérieure associées à la compression faite à l'aide d'un bandeau ou mieux encore à l'iridectomie largement pratiquée. Mais lorsque la cornée est globuleuse et atteint un volume tel que l'occlusion des paupières devient difficile, il faut recourir à l'amputation partielle de l'œil par le procédé que nous allons bientôt décrire.

Lorsque le staphylôme est opaque, les paracentèses répétées de la

chambre antérieure et une large iridectomie pratiquée à plusieurs reprises, si cela est nécessaire, peuvent arrêter les accidents et améliorer la vision tant que la maladie est à la période de début. Mais lorsque le staphylôme, même partiel, a pris des proportions considérables et se complique d'un déplacement du cristallin qui devient une cause permanente d'irritation, il faut inciser la cornée assez largement pour donner issue à cette lentille. On introduit, dans ce but, la pointe du couteau à cataracte près de la base du staphylôme, le dos de l'instrument étant lui-même tourné vers cette base. On traverse le staphylôme de dehors en dedans, suivant son plus grand diamètre ; on pratique rapidement la contre-ponction et l'on achève la section en poussant le couteau vers le nez. L'humeur aqueuse s'échappe aussitôt et le cristallin se présente à l'ouverture. On ouvre alors la capsule avec la pointe du couteau et l'on fait immédiatement sortir le cristallin. Si une portion de l'iris fait hernie au dehors, on joint à cette opération l'iridectomie. Celle-ci terminée, on applique un bandeau compressif qu'on laisse jusqu'à parfaite cicatrisation.

L'amputation partielle de l'œil par le procédé de Critchett donne également des résultats avantageux. Voici comment on l'exécute : le malade étant couché horizontalement la tête un peu basse, les paupières maintenues écartées, le chirurgien traverse de distance en distance la sclérotique avec quatre ou cinq aiguilles courbes munies de fils de soie, laisse ces aiguilles en place comme une sorte de grille destinée à maintenir la partie postérieure de l'œil et à l'empêcher de faire irruption au dehors sous l'influence de la pression musculaire ; puis à l'aide du couteau à cataracte ou de ciseaux courbes, il excise le staphylôme en ayant soin d'enlever tout le tissu de la cornée avec le cristallin. Il pratique la suture, et applique ensuite un bandeau compressif. La cicatrisation se fait rapidement, et le moignon large et mobile permet plus tard d'appliquer un œil de verre.

Knapp a modifié ce procédé. Il recouvre le moignon avec la conjonctive bulbaire préalablement disséquée et remédie de la sorte aux deux saillies assez prononcées que, dans le procédé de Critchett, la suture laisse aux angles du moignon.

L'amputation partielle de l'œil donne lieu souvent à des hémorrhagies, soit primitives, soit secondaires, d'une grande importance. C'est surtout par une compression méthodique bien entendue que l'on parviendra à prévenir ces hémorrhagies secondaires.

Enfin dans les cas où le staphylôme occupe une grande partie de la sclérotique, ou bien lorsqu'il survient des phénomènes d'ophthalmie sympathique, il est indiqué de pratiquer l'énucléation complète de l'œil malade.

Tumeurs.

On peut rencontrer sur la cornée des *kystes simples*, des *kystes dermoïdes*, des *tumeurs graisseuses*, *fibreuses*, *fibro-plastiques*, *sarcomateuses* et *carcinomateuses*.

Les *kystes simples* de même que les *dermoïdes*, les *tumeurs graisseuses*, prennent naissance sur la conjonctive et n'envahissent que secondairement la cornée. Nous renvoyons à ce que nous avons écrit en parlant des tumeurs de la conjonctive (voy. fig. 237).

Les *tumeurs fibreuses* sont rares, presque toujours elles sont mélangées d'une certaine quantité de noyaux *fibro-plastiques*.

Il en est qui sont composées de faisceaux celluleux semblables à ceux de la cornée, de noyaux fibro-plastiques et de cytoblastions groupés en abondance au milieu d'une matière amorphe, transparente qui sont tapissées à la surface par un épithélium semblable à la membrane de Descemet. Elles forment une variété de tumeurs sarcomateuses que nous avons décrites autrefois sous le nom de *kératome*.

Mentionnées par L. A. Desmarres et par nous (voy. *Gaz. des Hop.*, 1859, p. 209), elles ont une physionomie spéciale qui nous permettra d'en donner une description succincte.

Elles s'observent surtout chez les enfants arrivés à l'âge de la deuxième dentition et qui sont bien portants.

Au début, sans cause appréciable, elles s'annoncent par une vascularisation de la sclérotique et par une véritable kératite ponctuée avec ses troubles habituels : photophobie, larmoiement, brouillards, douleurs circumorbitaires, en un mot par tous les signes inséparables d'une inflammation plus ou moins intense.

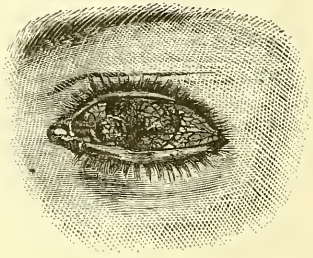

Fig. 93. — Kératocone (De notre collection.)

Après deux ou trois mois à peine, on voit apparaître dans la chambre antérieure, à l'implantation de l'iris sur la sclérotique, une tumeur bosselée, d'un gris noirâtre, et un staphylôme sclérotidien; en même temps la cornée se dépolit, se ramollit et laisse agrandir les taches qui occupent ses couches lamelleuses. Peu à peu la tumeur intérieure prend un aspect grisâtre, purulent, une forme oblongue, s'avance au devant de la pupille qu'elle déforme, finit par masquer complétement l'iris : pendant ce travail, les vaisseaux sclérotidiens deviennent si nombreux, si animés, qu'il y a tout lieu de croire à

une inflammation violente de l'iris, de la choroïde et des procès ciliaires (voy. fig. 93).

C'est alors que l'œil commence à s'atrophier; que sous la conjonctive cornéo-scléroticale, soit en dedans, soit en dehors, surgit une tumeur jaunâtre, ocreuse, striée de filaments blanchâtres, parcourue par de fins capillaires émanant de la sclérotique; du volume d'un grain de millet, elle peut passer en quelques semaines à celui d'un pois.

La production de cette petite masse coïncidant avec la disparition de l'iris voilée par la tumeur rétro-cornéenne, non moins que la déformation du globe, font supposer que l'on est en présence d'une production morbide qu'il faut extirper au plus vite.

Une dissection attentive de l'hémisphère antérieur (voy. fig. 94) permet de découvrir que la tumeur qui remplit la chambre irido-cornéenne est aplatie ou repliée, d'un blanc grisâtre, semi-transparente, homogène, luisante, demi-élastique, qu'elle adhère par un pédicule au point d'union de la cornée et de la sclérotique avec lesquelles elle entre en continuité de substance.



Fig. 94. — Coupe antéro-postérieure de la cornée, de la tumeur, de la sclérotique, de l'iris et du cristallin.

Le traitement consiste dans l'excision de la partie antérieure du globe de l'œil. Celui-ci étant fixé entre des pinces, on enlève du même coup, avec des ciseaux courbes, la cornée, l'iris, le cristallin, une partie du corps vitré et la portion antérieure de la sclérotique. C'est la seule conduite à tenir en pareille circonstance : c'est ce que fit avec succès Nélaton, dans le cas que nous avons rapporté.

Les *tumeurs carcinomateuses* sont extrêmement rares. Stelwag rapporte un cas de cancer qui, paraît-il, était attaché à la cornée par un large pédicule et se perdait dans le tissu dégénéré de cette membrane. Mais il n'indique pas de quelle variété de cancer il s'agissait. M. Galezowski cite un exemple analogue, dans lequel l'examen a été fait par MM. Cornil et Ranvier : il s'agissait d'un carcinome qui n'occupait que les couches superficielles de la cornée pendant que la substance propre de cette membrane était complétement saine. La tumeur n'avait aucune communication avec la conjonctive.

Paracentèse de la cornée.

La paracentèse de la cornée a pour but de donner issue aux liquides contenus dans la chambre antérieure, que ce soit de l'humeur aqueuse, du pus ou du sang. Elle est indiquée chaque fois que la cornée perd sa résistance par suite de l'augmentation de la pression intra-oculaire, qu'un abcès de la cornée s'est ouvert dans la chambre antérieure, qu'une iritis séreuse a déterminé des troubles permanents de l'humeur aqueuse ou donne lieu à des douleurs intenses, qu'un glaucome ou qu'une choroïdite chronique a donné lieu à des opacités du corps vitré qui troublent la vision.

Lorsqu'elle a seulement pour but de diminuer la pression intra-oculaire, on fait en général la ponction à la partie externe de la cornée, quelques millimètres de sa périphérie; lorsqu'on veut donner issue au pus d'un hypopyon, on la fait à la partie déclive; enfin lorsqu'on veut prévenir une perforation de la cornée, il faut la pratiquer dans le point où cette perforation menace de se faire (voy. *Kératite suppurative, ulcéreuse*).

Les instruments nécessaires sont une pince à fixation (voy. fig. 95),

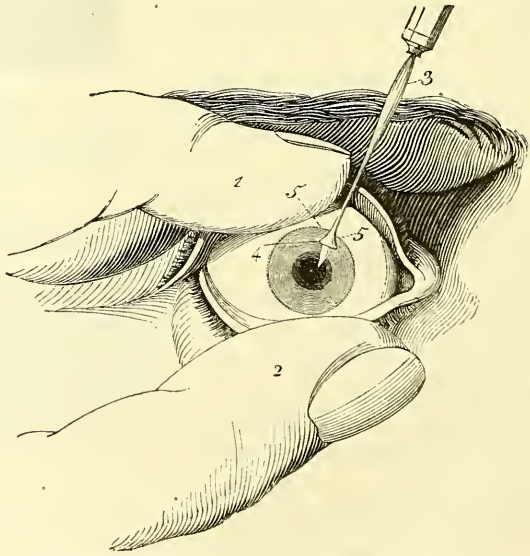

Fig. 95. — Paracentèse de l'œil par la cornée.

1, 2. Doigts de l'opérateur. — 3. Aiguille à paracentèse. — 4. Plaie de la cornée. — 5. Arête limitant l'introduction de l'aiguille.

un petit stylet convexe à pointe mousse, le couteau de de Graefe, une aiguille à cataracte ou une aiguille spéciale dite à paracentèse.

M. L.-A. Desmarres en a fait construire une qui, à 2 millimètres de sa pointe, présente une arête destinée à l'empêcher de pénétrer plus loin que dans la chambre antérieure. (Fig. 95.)

Voici comment on pratique cette petite opération : la tête du malade étant bien maintenue et les paupières suffisamment écartées à l'aide du pouce et de l'index de la main gauche, on immobilise le globe de l'œil avec la pince à fixation et l'on enfonce l'aiguille obliquement, de façon à faire une plaie linéaire de 3 à 4 millimètres de largeur. Aussitôt que l'instrument a pénétré dans la chambre antérieure, on en abaisse le manche pour éviter de blesser l'iris ou le cristallin projetés en avant par suite de l'évacuation de l'humeur aqueuse. Lorsque la pression intra-oculaire est considérable, on retire doucement l'aiguille afin que le liquide s'évacue lentement. Si, au contraire, la pression est peu forte et si le liquide s'écoule difficilement, on presse légèrement avec le stylet sur l'une des lèvres de la petite plaie pour en faciliter la sortie.

On sait avec quelle rapidité se reproduit l'humeur aqueuse dans la chambre antérieure, or si l'on veut vider celle-ci à plusieurs reprises, il suffit d'écarter les lèvres de la plaie avec un petit stylet d'argent.

Lorsque l'ouverture pratiquée à la cornée est très-petite, on recommande au malade, après l'opération, de fermer les yeux pendant quelques heures; lorsqu'elle est un peu large, il faut appliquer un bandeau légèrement compressif.

Trépanation de la cornée.

Cette opération consiste à enlever un disque plus ou moins large de la cornée. Elle est indiquée dans le staphylôme partiel et le leucome cicatriciel complet. Dans le premier cas elle a pour but de provoquer la formation lente d'un tissu cicatriciel qui réduise la courbure de la

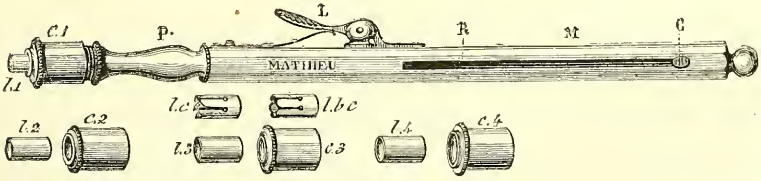

Fig 96. — Trépan pour la cornée.

cornée; dans le second, elle a pour but de créer une fistule cornéenne.

L'instrument dont se sert M. Wecker a été construit sur ses indi-

cations par M. Mathieu fils; c'est une couronne de trépan, dont le diamètre varie de 1 à 5 millimètres et qui se visse sur un manche contenant un ressort à boudin (voy. fig. 96). Il suffit de presser sur la pédale pour tendre ce ressort et communiquer ainsi plusieurs tours au disque tranchant. On peut, au moyen d'un curseur, proportionner la course de la lame à l'épaisseur de la cornée que l'on veut inciser. On peut ainsi couper instantanément une rondelle de cette membrane sans être exposé à blesser le cristallin. Mais il faut avoir soin de retirer rapidement l'instrument et de faire maintenir écartées les paupières afin d'éviter leur pression sur le globe oculaire.

Lorsqu'il s'agit d'un staphylôme, il faut en général se servir de la plus grande couronne; lorsqu'il s'agit au contraire d'un leucome, le diamètre de la couronne doit être proportionné à l'étendue de ce leucome.

Après l'opération, il suffit d'appliquer un bandage légèrement compressif et de tenir le malade dans l'immobilité pendant vingt-quatre heures. La cicatrisation se fait habituellement dans l'espace de trois à quatre semaines.

Cette opération n'entraîne avec elle aucun danger; M. Wecker a pu la pratiquer quatre fois sur le même œil sans provoquer la moindre réaction inflammatoire. Dans plusieurs cas de staphylômes partiels et de leucomes complets contre lesquels tout autre moyen avait échoué, il en a obtenu d'assez bons résultats.

ARTICLE XI.

MALADIES DE LA SCLÉROTIQUE.

Nous étudierons les *affections traumatiques*, l'*hypérémie*, les *inflammations*, le *staphylôme* et les *tumeurs*.

Affections traumatiques.

La sclérotique, ainsi que la cornée, est protégée contre le traumatisme par les parois osseuses de l'orbite. Cependant elle est accessible à l'action des corps vulnérants et en est parfois atteinte. Les lésions qui en résultent s'observent le plus souvent à sa partie antérieure, au voisinage de la cornée.

Les plaies peuvent être causées par des instruments *piquants*, *tranchants* ou *contondants*. Les premiers et les seconds donnent lieu à des blessures, les troisièmes à des ruptures.

Les *blessures* sont le plus ordinairement produites par des éclats de

pierres ou de métaux, comme cela se voit chez les tailleurs de pierres, les forgerons et ceux qui se servent de capsules.

Leur siége et leur étendue sont très-variables. Quand elles sont petites et nettes, comme celles qui sont faites artificiellement par le chirurgien, elles guérissent facilement; quand elles sont irrégulières et situées au pourtour de la cornée, elles peuvent donner lieu à une hernie partielle de l'iris ou de la choroïde. Celle-ci forme entre les lèvres de la sclérotique une tumeur grisâtre ou bleuâtre qui entretient une irritation permanente. Lorsqu'elles sont larges et profondes, elles donnent facilement issue aux humeurs aqueuse et vitrée et, par suite, à des épanchements sanguins dans la cavité du globe, puis à l'atrophie de l'œil. D'autres fois, elles sont suivies d'opacité du corps vitré.

Une complication assez fréquente et d'une assez haute gravité, c'est le décollement de la rétine. Non-seulement ce décollement peut être immédiat, mais encore il peut se produire alors même que la plaie de la sclérotique est cicatrisée depuis longtemps. Cet accident est surtout consécutif aux blessures des parties les plus voisines du pôle postérieur. Il s'annonce seulement par une diminution notable de la vue qu'on observe en général à l'époque où, par suite de la cicatrisation, il se fait une rétraction énergique du tissu sclérotical. L'examen ophthalmoscopique permet alors de voir que la rétine est décollée.

Enfin, le corps vulnérant peut lui-même rester engagé dans la sclérotique ou dans des membranes plus profondes et y donner lieu à des phénomènes inflammatoires plus ou moins intenses.

Les *ruptures* de la sclérotique ne s'observent presque jamais au delà de 6 millimètres de la circonférence de la cornée; au delà, en effet, la sclérotique est mieux protégée par les parois osseuses et doublée par les attaches tendineuses des muscles qui lui donnent plus de résistance.

Il est aussi à remarquer que les ruptures se produisent habituellement du côté du globe opposé à celui qui a été frappé.

La rupture de la sclérotique donne lieu à des plaies qui guérissent facilement, mais le plus souvent elles entraînent des désordres graves dans les parties profondes de l'œil. C'est ainsi qu'il se fait presque toujours un prolapsus de l'iris et souvent une luxation du cristallin. Quelquefois même celui-ci, par la violence du choc, est projeté en dehors de l'œil avec l'humeur aqueuse et vient se loger sous la conjonctive, entre cette muqueuse et la sclérotique. On peut alors voir la plaie scléroticale se fermer et le cristallin se résorber peu à peu en ne laissant à sa place qu'un petit dépôt de sels calcaires, ou bien l'humeur aqueuse et le cristallin se résorber en grande partie et ne

laisser qu'une petite poche remplie d'un liquide visqueux et ressemblant tout à fait à un kyste.

En même temps que le choc rompt la sclérotique, il peut intéresser les membranes profondes de l'œil, déchirer et décoller la choroïde ainsi que la rétine et donner lieu à des épanchements sanguins dans le corps vitré. Ce sont là des complications fort redoutables et qui compromettent la vue.

Le diagnostic est habituellement facile, même dans les cas où l'épanchement sanguin sous-conjonctival est assez considérable pour masquer la rupture. Pour bien reconnaître cette dernière, il suffit alors de comprimer la cornée avec le doigt; si une partie des milieux transparents est évacuée, on voit celle-ci s'affaisser et rester déprimée même après qu'on a retiré ce doigt (Gosselin).

La gravité du pronostic est donc très-variable, puisque certaines plaies, sous la seule influence d'un bandeau compressif, guérissent avec la plus grande facilité et sans entraîner aucune complication fâcheuse, tandis, au contraire, que les plaies contuses, outre les accidents que nous avons mentionnés, s'accompagnent le plus souvent de phénomènes inflammatoires et parfois même d'une suppuration qui peut entraîner la perte de l'œil.

Le premier soin du chirurgien est de chercher à prévenir cette inflammation par l'application de compresses trempées dans l'eau glacée. Si la plaie est large, il faut pratiquer la ligature sclérotícale et refouler l'iris et le corps vitré à l'aide de la compression. Lorsqu'il y a prolapsus de l'iris, on peut l'exciser immédiatement ou bien exercer une compression et n'exciser que plusieurs mois après l'accident.

Lorsque le cristallin est luxé, il faut, à l'aide d'une incision sur la conjonctive, l'extraire.

Enfin, dans les cas où les désordres produits par la rupture sont trop considérables, il vaut mieux recourir à l'énucléation de l'œil que de chercher à le conserver.

Hypérémie.

On sait que la sclérotique est recouverte en avant par la conjonctive bulbaire, dont elle est séparée par un tissu cellulaire lâche, et par la capsule oculo-palpébrale ou capsule de Tenon qui fournit en arrière des gaînes aponévrotiques pour tous les muscles, lesquelles gaînes s'élargissent en avant et sont réunies les unes aux autres, comme nous l'avons démontré sur de nombreuses pièces anatomiques que nous avons déposées en 1856 à l'amphithéâtre des hôpitaux (V. Béraud, *Anat. chirurgic.*). Cette capsule oculo-palpébrale, à laquelle certains

auteurs donnent le nom de *tissu épiscléral*, pour le distinguer de la sclérotique proprement dite, peut devenir le siége d'une hypérémie plus ou moins considérable.

Mais cette hypérémie ne constitue pas une maladie propre; c'est un symptôme commun à plusieurs affections et qui, par son importance, mérite une description spéciale.

En effet, les artères ciliaires antérieures, au moment où elles pénètrent dans le globe oculaire, à 2 ou 3 millimètres de la circonférence de la cornée, fournissent au tissu cellulaire sous-conjonctival, à la capsule de Tenon et surtout au limbe conjonctival un certain nombre de branches. Ce réseau vasculaire destiné à la nutrition de la conjonctive, de la sclérotique, de la cornée et de l'iris, doit évidemment refléter les troubles qui s'opèrent dans la circulation de l'une ou l'autre de ces membranes.

C'est pourquoi l'hypérémie du tissu épiscléral s'observe, le plus souvent, dans les affections de la cornée, de l'iris, de la conjonctive et de la sclérotique.

Elle est caractérisée par l'apparition, à la surface de la sclérotique, d'un cercle violacé, formé par un réseau serré de vaisseaux déliés, convergeant vers la cornée. Ces vaisseaux reposent sur un fond bleuâtre qui est dû à l'injection des capillaires les plus fins du tissu épiscléral et de la sclérotique elle-même. Lorsque cette hypérémie siége au voisinage de la cornée (*injection périkératique*), la conjonctive est légèrement soulevée et quelquefois même hypérémiée. Les vaisseaux conjonctivaux se distinguent facilement de ceux du tissu sous-jacent en ce qu'ils forment un lacis à mailles plus larges et qu'ils suivent la muqueuse dans ses déplacements.

Quand cette hypérémie se rattache à une kératite ou à une iritis, on observe en même temps des troubles fonctionnels particuliers à ces inflammations (voy. *Kératite*, *Iritis*).

Inflammation.

Elle varie suivant qu'elle porte sur la capsule de Tenon ou sur la sclérotique proprement dite. Dans les premiers cas, on lui donne le nom d'*épisclérite*, et, dans le second, celui de *sclérite*.

L'*épisclérite*, nommée par quelques auteurs *périsclérite*, *syndesmite oculaire*, apparaît souvent sans cause appréciable; parfois elle succède à une opération de strabisme; elle se rattache plus fréquemment à une diathèse rhumatismale qu'à la scrofule ou à la syphilis.

Au début, elle s'annonce par une tache rougeâtre, à 3 ou 4 millimètres du bord de la cornée et qui s'élève peu à peu, proémine de plus en plus, s'élargit, devient plus foncée et forme un bouton aplati

comparable à une moitié de lentille. Ce bouton est rouge jaunâtre à son sommet, rouge écarlate sur ses bords. Il est facile de reconnaître, à son siége, que cette élevure est formée par un boursouflement inflammatoire de la capsule de Tenon. Au lieu d'un seul bouton, on peut en rencontrer plusieurs complétement analogues. Les tissus environnants sont très-vivement injectés, et cette injection diminue à mesure que l'on s'éloigne de la partie malade. Dans certains cas, la maladie s'étend uniformément en surface. Il n'y a plus alors de saillie, mais on observe une teinte livide généralisée.

Les troubles fonctionnels sont très-peu accusés : légère photophobie, sensibilité un peu exagérée à la pression du globe oculaire, douleur à peu près nulle, pas d'hypersécrétion lacrymale ni conjonctivale, d'où le nom de *conjonctivite catarrhale sèche* donné par quelques auteurs à cette affection.

Lorsque l'épisclérite est très-rapprochée de la cornée, il n'est pas rare de voir celle-ci devenir le siége d'opacités diffuses qui revêtent l'aspect d'un arc sénile partiel. Dans certains cas, elle peut se compliquer de kératite (*scléro-kératite*) ou même de l'inflammation des membranes profondes.

Cette maladie suit une marche extrêmement lente. En général, elle ne dure pas moins de quatre à six mois. Elle laisse après elle une tache foncée de couleur ardoisée. Quelquefois elle se termine par suppuration; il se fait alors entre la sclérotique et la capsule de Tenon une accumulation de muco-pus qui donne lieu à une tumeur saillante et fluctuante, soit en haut, soit en dehors de la cornée. Il est rare que la suppuration amène des ulcérations ou des perforations de la sclérotique. Cependant Bowman et Wecker en citent quelques exemples.

Le pronostic offre généralement peu de gravité.

Les moyens de traitement les plus efficaces sont les instillations quotidiennes d'atropine, les compresses chaudes, l'usage des lunettes colorées et les sudoripares à l'intérieur, joints à une bonne hygiène.

La *sclérite* est rarement idiopathique. Quelques auteurs, et en particulier M. Wecker, pensent qu'elle se lie toujours à une choroïdite, d'où le nom de *scléro-choroïdite antérieure* qu'ils lui donnent pour la distinguer de la *postérieure*. Mais l'observation démontre qu'elle peut aussi exister isolément, succéder à un traumatisme ou survenir dans le cours d'une diathèse arthritique, rhumatismale ou syphilitique.

Anatomiquement, elle est constituée par un gonflement plus ou moins appréciable de la sclérotique, du à l'infiltration des cellules propres et du tissu interstitiel de cette membrane et par une injection capillaire plus ou moins prononcée, injection qui précède

le développement de vaisseaux nombreux destinés à la résorption des produits exsudés.

Cette vascularisation de la sclérotique donne lieu à une tache rouge, livide, qui apparaît soit au bord de la cornée, soit à 5 ou 6 millimètres de cette membrane. A une période plus avancée, cette tache devient grisâtre, bleuâtre, ou même noirâtre. En même temps le gonflement disparaît pour faire place à un amincissement ou même à une atrophie de la sclérotique qui rend la partie antérieure de l'œil plus noire et moins résistante.

Les troubles fonctionnels sont peu accusés. Il n'y a presque pas de douleur. Les malades se plaignent seulement d'une sensation de tension, de pesanteur dans l'orbite, et la pression exercée sur le globe de l'œil est un peu douloureuse. Il est cependant des cas exceptionnels où la sclérite s'accompagne de névralgies ciliaires assez intenses et qui apparaissent par crises.

La photophobie ne survient que dans les cas où l'inflammation est surtout périkératique ou bien lorsqu'elle se complique de kératite, d'iritis ou de choroïdite.

La marche de cette affection est essentiellement chronique. Elle peut rester stationnaire pendant des années, sans occasionner de souffrances aux malades. D'autres fois, l'inflammation acquiert en peu de temps une certaine intensité et l'on voit survenir des complications plus ou moins graves, telles que des opacités cornéennes, de l'iritis, des synéchies postérieures plus ou moins nombreuses, une choroïdite avec des troubles visuels plus ou moins accusés, ou bien encore un staphylôme de la sclérotique.

Il est assez difficile de distinguer une sclérite d'une épisclérite; cependant la première donne lieu à une saillie moins prononcée, s'étend moins en surface, envahit plus souvent la cornée, l'iris ou la choroïde, et présente une durée beaucoup plus longue. Nous verrons plus loin, en parlant de l'iritis, de la choroïdite, etc., quels sont les caractères qui permettent de ne pas confondre la sclérite ou l'épisclérite avec ces affections.

Un traitement général approprié à la constitution du malade doit être tout d'abord mis en usage. Localement, on emploie un collyre à l'atropine qu'on alterne avec un autre contenant de l'acétate d'hydrargyre neutre (2 centigr. pour 15 gram. d'eau distillée), et dans les cas où il survient des poussées aiguës on a recours aux révulsifs et aux antiphlogistiques.

Staphylome de la sclérotique.

Toutes les fois que la sclérotique s'amincit sur un point quelconque, elle perd de sa résistance, cède sur ce point, par suite de la pression

intra-oculaire, et se déforme en donnant lieu à une ou plusieurs tumeurs globuleuses. On donne le nom de staphylômes à ces tumeurs qui sont formées par la hernie de la choroïde à travers les parois amincies de l'enveloppe sclérotícale.

Toutes les causes d'amincissement ou de défaut de résistance de cette membrane, telles que les blessures, les ruptures, les ulcérations, les inflammations de la sclérotique elle-même, de la choroïde ou de l'iris, peuvent donner lieu à cette affection.

Les enfants et les jeunes gens y sont plus disposés parce que l'enveloppe sclérotícale devient plus dure et plus résistante à mesure que l'on avance en âge.

J. Sichel pense que le staphylôme n'est jamais qu'une altération secondaire, consécutive à une forme particulière d'inflammation à laquelle il donne le nom d'*irido-choroïdite séreuse*.

Le staphylôme de la sclérotique peut être antérieur, latéral ou postérieur.

Si l'on examine avec soin, au début, un staphylôme antérieur ou latéral de la sclérotique, on voit que celle-ci est distendue, amincie, que ses fibres devenues filiformes sont à peine reconnaissables, que quelques-unes sont atrophiées, que d'autres même ont subi la dégénérescence graisseuse. La choroïde et l'iris, dans leurs parties correspondant au staphylôme sont également atrophiés et dégénérés. En même temps que se produit l'amincissement, on voit apparaître la tumeur. Tantôt le staphylôme antérieur fait une saillie unique, bleuâtre ou noirâtre, arrondie, molle, circonscrite (*staphylôme partiel*); tantôt il fait plusieurs saillies, petites, comparables à une grappe de raisin (σταφυλη), pressées les unes contre les autres (*staphylôme rameux*); tantôt enfin la tumeur est considérable et envahit le globe de l'œil en totalité (*staphylôme total*). Cette dernière forme est rare comparativement au staphylôme partiel.

En même temps les vaisseaux sclérotícaux s'injectent, s'engorgent, la chambre antérieure se trouble, l'iris prend une couleur foncée, et la pupille devient irrégulière.

Les troubles fonctionnels, peu marqués au début, s'accusent à mesure que la pression intraoculaire devient plus considérable : les malades éprouvent des douleurs souvent intenses, causées par les tiraillements des nerfs ciliaires, des sensations lumineuses, des troubles de la vue, qui aboutissent parfois à une cécité complète quand les membranes profondes s'altèrent ou quand la papille s'excave. Dans certains cas, l'œil du côté opposé présente des phénomènes sympathiques.

Lorsque la tumeur est très-volumineuse, elle s'oppose à l'occlusion des paupières et donne lieu à des conjonctivites et à des blépharites

ou bien à d'autres phénomènes inflammatoires qui amènent la fonte de l'œil. D'autres fois la distension devient tellement considérable que l'œil se rompt et s'atrophie consécutivement.

Le staphylôme antérieur accompagne souvent le staphylôme cornéen, surtout lorsque celui-ci est très-considérable.

La marche du staphylôme sclérotical est très-variable; rarement il se termine par la guérison; le plus souvent il demeure stationnaire pendant un temps fort long, puis finit par donner lieu aux complications dont nous venons de parler.

Les caractères qui viennent d'être énumérés permettent de reconnaître aisément un staphylôme sclérotical antérieur ou latéral. Cependant une mélanose de l'œil pourrait, dans certains cas, offrir quelque analogie. Mais cette dernière se développe plus rapidement, donne lieu à des douleurs intenses et présente d'autres caractères que nous exposerons plus tard et qui rendent le diagnostic facile.

Le staphylôme postérieur se reconnaît aisément à l'examen ophthalmoscopique. Il est congénital ou succède à une scléro-choroïdite postérieure. Dans le premier cas, il s'observe chez les myopes et demeure stationnaire sans déterminer d'accidents appréciables; dans le second cas, au contraire, il peut donner lieu à des altérations que nous étudierons plus loin (voy. *Scléro-choroïdite postérieure*).

Le pronostic du staphylôme de la sclérotique est toujours grave, comme on le voit d'après les phénomènes que nous venons d'exposer, et l'on doit de bonne heure recourir à un traitement énergique.

Au début, lorsque le staphylôme n'a pas encore atteint un volume considérable, on peut enrayer son développement par l'application permanente d'un bandeau compressif, par des paracentèses répétées et par l'iridectomie. Mais pour peu qu'il ait acquis un certain volume et qu'il continue à se développer, il ne faut pas hésiter à recourir à l'énucléation partielle de l'œil.

Tumeurs de la sclérotique.

Les tumeurs qui naissent primitivement sur la sclérotique sont très-rares. Sichel dit y avoir rencontré une *mélanose superficielle* coexistant avec plusieurs tumeurs analogues du cerveau. Dans un autre cas, il a vu s'y développer une tumeur *fibro-graisseuse*, mais ce sont là des faits exceptionnels.

Le plus souvent les tumeurs qui envahissent la sclérotique ont pris naissance sur la conjonctive, dans le tissu cellulaire sous-conjonctival, sur la cornée ou même sur la choroïde.

ARTICLE XII

MALADIES DE L'IRIS

Ces maladies sont les *blessures* et les *corps étrangers*, l'*hypérémie*, les *inflammations*, les *tumeurs*, les *cysticerques* et les *vices de conformation*.

Après avoir décrit ces affections, nous dirons quelques mots des *troubles fonctionnels* de l'iris et des *divers procédés de la pupille artificielle*.

Blessures. — Corps étrangers.

Les *instruments piquants* ou *tranchants* donnent lieu à de légers épanchements de sang dans la chambre antérieure (*hyphéma*). Que la plaie soit accidentelle ou faite dans un but chirurgical, elle est habituellement sans gravité et guérit facilement, à moins que la capsule du cristallin ne soit en même temps lésée. Nous verrons plus loin la conduite que le chirurgien doit tenir dans ces circonstances (voy. *Iridectomie*, *Cataracte*).

Les *instruments contondants* donnent lieu à des déchirures plus graves. Elles provoquent souvent le détachement de l'iris, dans une étendue plus ou moins grande, de son cercle ciliaire; on aperçoit alors deux pupilles, l'une normale au centre de l'iris et l'autre au niveau de décollement. C'est ce que certains auteurs appellent l'*iridodyalyse*. A l'examen ophthalmoscopique on voit le fond de l'œil par les deux ouvertures. Les malades affectés de cette double pupille perçoivent deux images.

Il n'est pas rare, à la suite de ces contusions, de voir survenir une iritis traumatique, la hernie de l'iris, la luxation du cristallin et d'autres altérations dans les membranes profondes.

Le premier soin du chirurgien sera de prévenir l'inflammation par les antiphlogistiques, par l'application de compresses glacées et par l'instillation de quelques gouttes d'atropine. Dans le cas où, à la suite de ces blessures, survient l'une des complications que nous venons de mentionner, la conduite à tenir varie suivant ces complications que nous étudierons plus loin.

Corps étrangers. — Ceux qui viennent ordinairement se loger dans l'iris sont des éclats de capsule, des morceaux de verre, des grains de plomb, des paillettes de fer, des barbes d'épi de blé, etc.

Il est généralement facile de reconnaître la présence d'un corps

étranger dans l'iris, à moins toutefois que ce corps ne soit très-petit, de la couleur de l'iris lui-même et que le malade n'ait attendu plusieurs jours avant de consulter le chirurgien. Dans le cas de doute, il faut examiner l'iris avec le plus grand soin, à l'aide de l'éclairage oblique fait avec la loupe de Brucke.

La présence de ces corps étrangers dans l'iris y cause une inflammation plus ou moins vive qui ne tarde pas à se propager aux membranes profondes et même à l'œil du côté opposé (voy. *Ophthalmie sympathique*).

Une fois reconnus, il faut exciser la portion de l'iris qui les contient et s'attacher à prévenir l'inflammation consécutive.

Hypérémie.

L'hypérémie de l'iris se lie ordinairement à une forte congestion des membranes internes ou externes de l'œil. On l'observe dans les conjonctivites pustuleuse, purulente, diphthéritique ou granuleuse, et dans la kératite ulcéreuse, dans les choroïdites, la rétinite, le décollement rétinien.

Elle est aiguë ou chronique.

Lorsqu'elle est aiguë, elle est caractérisée par une injection périkératique plus ou moins prononcée, par des changements de coloration de l'iris qui de bleu devient verdâtre; de brun, roux; de gris, bleuâtre, jaune verdâtre. Ces changements de coloration dans l'iris sont plus nets dans l'hypérémie simple que dans l'iritis elle-même.

Lorsque l'hypérémie passe à l'état chronique, l'iris perd son aspect brillant et prend une teinte grisâtre particulière.

La pupille contractée devient paresseuse et répond très-incomplétement à l'action des mydriatiques.

Le traitement est le même que celui de l'iritis.

Inflammations (iritis).

Les inflammations de l'iris ont été distinguées pour la première fois des inflammations des autres membranes de l'œil par Beer et Schmith. On les a divisées en *primitives* et *secondaires*, suivant qu'elles apparaissent spontanément ou succèdent à d'autres affections, en *sympathiques*, *rhumatismales*, *goutteuses*, *blennorrhagiques* et *syphilitiques*, suivant leurs causes, en *aiguës* ou *chroniques* suivant leur marche, en *séreuses*, *parenchymateuses* et *gommeuses* suivant leurs caractères anatomiques.

Nous comprendrons toutes ces variétés dans une même description

en indiquant seulement dans la symptomatologie ce que chacune d'elle présente de particulier.

Étiologie. — L'iritis est rarement spontanée, surtout dans l'enfance et dans l'âge avancé; elle n'apparaît d'emblée qu'entre vingt et quarante ans.

Le plus souvent elle succède à une cause locale, telle qu'un traumatisme, une ulcération ou une perforation de la cornée, ou de voisinage, comme une inflammation de la choroïde, ou bien à une cause générale telle que le rhumatisme, la goutte, l'arthritisme, la scrofule et surtout la syphilis.

Elle peut également survenir dans le cours d'une blennorrhagie, à l'époque de la ménopause, ou à la suite de la suppression brusque du flux hémorrhoïdaire.

Anatomie pathologique et symptomatologie. — Quelle que soit sa cause, l'iritis modifie la vascularisation de la sclérotique et de la cornée, la coloration de l'iris, la transparence, la forme et les mouvements de la pupille, et fait naître des douleurs ciliaires, de la photophobie, du larmoiement et des troubles visuels.

L'injection de la sclérotique débute habituellement autour de la cornée et a pour siége les capillaires sous-conjonctivaux : ces derniers sont perpendiculaires au bord de la cornée et parallèles entre eux; ils forment tout autour de cette membrane une zone rouge, assez régulière et plus marquée quand la maladie est aiguë. Dans ce cas, toute la sclérotique peut devenir d'un rouge violet; la conjonctive finit elle-même par s'injecter, et il se forme un chémosis séreux plus ou moins considérable.

Quelquefois ce n'est pas seulement une simple hypérémie, mais bien une véritable inflammation de la sclérotique et du tissu cellulaire épiscléral qu'on observe au début de l'iritis (voy. *Sclérite*, *Épisclérite*) et qui disparaît à mesure que s'accusent davantage les symptômes de l'iritis.

La cornée elle-même participe en général à l'inflammation, sous la forme ponctuée ou diffuse. Rarement elle perd sa transparence; exceptionnellement elle peut être le siége de taches noirâtres. L'iris prend une teinte plus foncée, surtout vers le bord de la pupille où se trouve une zone brunâtre très-accusée; en même temps sa surface se trouble, ses fibres deviennent moins visibles, et dans certains cas, ses vaisseaux apparaissent à la surface sous forme de petites stries rougeâtres.

Il est rare que l'iritis s'accompagne, comme le prétend Chavernac, de l'inflammation des membranes profondes.

La pupille est sensiblement contractée; ses mouvements sont lents et irréguliers; elle perd sa forme habituelle; tantôt elle est allongée

en haut et en dedans; tantôt elle affecte la forme d'un losange, d'un trèfle ou d'une feuille de chêne. Quelques auteurs ont voulu attribuer à chacune de ces formes une signification particulière au point de vue du diagnostic. Il n'en est rien. En même temps, du bord pupillaire partent des brides exsudatives qui s'avancent vers le centre et favorisent l'établissement d'adhérences entre l'iris et la capsule antérieure du cristallin, c'est ce qu'on appelle des *synéchies postérieures*. Lorsque ces adhérences se sont établies, si l'on dilate la pupille par les mydriatiques, elles se rompent en laissant sur le cristallin des taches de formes variables qui représentent à peu près un anneau composé de lignes et de points brunâtres, ou bien elles résistent, et la pupille, ne se dilatant que dans ses parties non adhérentes, conserve une forme irrégulière.

Lorsque l'inflammation porte sur le parenchyme de l'iris (*iritis parenchymateuse*), il peut s'y former des condylomes, dans les cas de syphilis, et de véritables abcès dans les cas d'iritis suppurative ou scrofuleuse, qui donnent lieu à de petites élevures plus ou moins apparentes dans le parenchyme gonflé.

Nous reviendrons sur les condylomes en parlant de l'iritis syphilitique.

Quelquefois l'iritis donne lieu à un épanchement de pus (*hypopyon*) ou même de sang (*hyphéma*) dans la partie déclive de la chambre antérieure. Lorsqu'il y a un hyphéma, si le malade baisse la tête de telle sorte que le sang épanché dans la chambre antérieure se trouve au niveau de la pupille, il voit tous les objets colorés en rouge.

Les troubles fonctionnels qui accompagent ces symptômes physiques sont variables.

Au début, les *douleurs* sont peu accusées; les malades se plaignent seulement d'une sensation de plénitude et de chaleur dans l'œil. Il peut en être de même pendant toute la durée de la maladie. D'autres fois, après quelques jours, elles deviennent vives, lancinantes. Au lieu de rester limitées au globe de l'œil, elles peuvent envahir en même temps, le fond de l'orbite, le front, la tempe, en s'irradiant le long du nerf sus-orbitaire, de toutes ses branches frontales et temporales et parfois même des branches sous-orbitaires et dentaires. Ces douleurs reviennent par accès et se font sentir surtout pendant la nuit.

La *photophobie* est plus ou moins intense suivant le degré de l'inflammation. Il en est de même du *larmoiement*.

Les *troubles de la vue* sont en général peu marqués, ils varient suivant l'étendue des exsudations. Il est rare que les malades éprouvent des sensations lumineuses. A l'ophthalmoscope, on observe souvent que la papille du côté malade est plus rouge que celle du côté sain.

Ces phénomènes peuvent s'accompagner, dans les cas très-aigus,

de symptômes généraux assez intenses, de fièvre, d'inappétence, de troubles des fonctions digestives, d'insomnie ou même de subdélirium.

Voyons maintenant les caractères anatomiques et physiologiques propres aux formes séreuse et parenchymateuse.

Forme séreuse. — Cette forme est caractérisée par une hypersécrétion de l'humeur aqueuse, que l'on attribue à une sorte de transsudation séreuse à travers les parois des vaisseaux malades. L'humeur aqueuse, en même temps qu'elle est sécrétée en excès, s'altère dans sa transparence et se charge de petits flocons blanchâtres qui flottent dans la chambre antérieure. Ces flocons s'accumulent à la partie déclive et se déposent parfois sous forme d'un pointillé très-fin sur la face postérieure de la membrane de Descemet (*kératite ponctuée*). La présence de ces flocons explique pourquoi cette variété d'iritis était désignée autrefois sous les noms d'*aquo-capsulite* et de *descemetite* et rapportée à une inflammation propre de la membrane qui tapisse la chambre antérieure.

Lorsque l'hypersécrétion de l'humeur aqueuse est assez abondante, la chambre antérieure s'agrandit, la cornée se bombe et la tension du globe lui-même augmente.

L'iris conserve sa couleur normale; la pupille, légèrement modifiée, adhère à la capsule du cristallin : ces synéchies postérieures sont minces et peu nombreuses.

L'injection périkératique et les troubles visuels sont peu marqués; mais les névralgies ciliaires sont très-intenses; elles se font surtout sentir vers le soir.

Forme parenchymateuse. — Cette forme apparaît le plus souvent d'emblée. D'autres fois elle succède à la précédente dont elle diffère en ce que l'inflammation occupe le parenchyme de l'iris en totalité.

Elle donne lieu à une véritable hypergenèse des éléments du tissu cellulaire. Aussi, dans cette forme, voit-on l'iris augmenter beaucoup de volume, sa surface se couvrir de vaisseaux et, en différents points, se soulever en forme d'excroissances qui présentent l'aspect de tubercules. Sa coloration se modifie sensiblement et rappelle assez bien celle des bourgeons charnus. Au niveau de ces excroissances, on voit se produire des synéchies multiples siégeant de préférence sur le bord de la pupille, qui perd de la sorte sa contractilité.

Les excroissances finissent par prendre une coloration jaunâtre, due à la dégénérescence graisseuse du tissu cellulaire. Il ne faut pas confondre cette coloration jaunâtre avec celle qui annonce l'apparition des abcès. Ceux-ci offrent avec les dépôts graisseux d'autant plus d'analogie que leur manifestation les suit de près. Le pus des abcès se vide dans la chambre antérieure, où il donne lieu à un hypopyon.

d'où le nom d'*iritis suppurative* qui a été donné par quelques auteurs à l'iritis parenchymateuse. En même temps que le pus se forme, les cellules du stroma de l'iris dégénèrent et provoquent une atrophie plus ou moins complète de cette membrane.

Outre les variétés d'iritis que nous venons de décrire et qui sont spécialement basées sur l'anatomie pathologique, quelques auteurs en décrivent d'autres qu'ils distinguent suivant les causes : ce sont les iritis rhumatismale, goutteuse, blennorrhagique et syphilitique. Nous en dirons quelques mots pour faire connaître ce que chacune d'elles présente de particulier.

L'*iritis rhumatismale* n'offre aucun signe spécial qui la différencie de l'iritis simple. On la reconnaît seulement à ce qu'elle survient chez des individus sujets à des douleurs rhumatismales.

L'*iritis goutteuse*, outre les caractères de l'iritis simple, présente quelques particularités qui permettent de la distinguer. Elle se montre surtout dans la goutte irrégulière ou larvée; en général elle précède l'accès; elle apparaît d'emblée ou bien est précédée elle-même d'une sclérite. Elle s'accompagne de douleurs périorbitaires très-violentes et très-rebelles, persistant pendant huit ou dix jours et disparaissant tout à coup pour reparaître avec la même intensité sous l'influence d'un excès de table ou de toute autre cause. Le larmoiement et la photophobie sont aussi très-prononcés. Souvent la pupille contracte des adhérences très-résistantes avec la capsule cristalline et parfois même se trouve oblitérée par des exsudations.

L'*iritis blennorrhagique* est tout à fait indépendante de la conjonctivite blennorrhagique; elle apparaît d'emblée à la suite d'une blennorrhagie et coïncide le plus souvent avec l'arthrite de même origine. Elle offre tous les caractères de l'iritis parenchymateuse, seulement, chez certains malades, elle produit dans le champ pupillaire des exsudations blanchâtres qui finissent par former des flocons dans la chambre antérieure. Les douleurs, le larmoiement et la photophobie sont très-accusés, surtout le matin. La marche est rapide, et les récidives sont très-fréquentes ; elles ont lieu, non-seulement chaque fois que le malade contracte une nouvelle blennorrhagie, mais aussi sous l'influence du froid ou de l'humidité.

L'*iritis syphilitique* est des plus fréquentes. Elle apparaît de préférence dans la période secondaire. Les signes particuliers qu'elle présente sont : l'apparition d'un cercle cuivré, jaunâtre ou brunâtre, occupant le bord pupillaire qui est boursouflé et infiltré, et quelquefois l'iris tout entier; des filaments brunâtres sur toute la surface de l'iris et, signe pathognomonique, des *condylomes* situés à la surface, non loin du bord pupillaire, sous forme d'une ou de plusieurs petites tumeurs arrondies, d'une coloration brun rougeâtre ou blanc grisâtre

et recouverts de nombreuses stries rouges qui ressemblent à des vaisseaux. Ces tumeurs ne diffèrent en rien, par leur nature, des tumeurs gommeuses syphilitiques qu'on rencontre dans les autres régions. L'iritis syphilitique, plus souvent que les autres formes, se complique de kératite, de sclérite, de choroïdite ou même de rétinite. En général les douleurs sont moins fréquentes, dans certains cas elles deviennent intolérables, surtout pendant la nuit.

Diagnostic. — Les détails dans lesquels nous venons d'entrer permettent de reconnaître aisément une iritis. Au premier abord on pourrait, dans certains cas, la confondre avec une simple conjonctivite, mais l'injection périkératique, le changement de coloration de l'iris, le trouble de l'humeur aqueuse, les modifications de la pupille, la paresse de l'iris et les douleurs circumorbitaires lèvent bientôt les doutes.

Les caractères particuliers à chaque variété d'iritis et que nous avons fait connaître, permettent de les distinguer entre elles.

Marche. — Pronostic. — La marche de l'iritis est variable. Elle est aiguë ou chronique. Dans le premier cas, elle dure en général de trois à quatre semaines; dans le second, elle peut durer des mois et des années. En général, les phénomènes inflammatoires font défaut dans l'iritis chronique; cependant, à des intervalles plus ou moins éloignés, on voit apparaître de véritables poussées (*iritis à rechute*) qui se produisent surtout sous l'influence du froid, des fatigues, d'un travail excessif.

L'iritis, qu'elle soit aiguë ou chronique, s'accompagne de complications plus ou moins graves, soit du côté de la cornée, soit du côté des membranes profondes de l'œil. L'inflammation se propage souvent à la choroïde, principalement à la partie antérieure de cette membrane (*irido-choroïdite, cyclite*).

La gravité du pronostic dépend non-seulement de ces complications, mais aussi des causes auxquelles se rattache l'iritis.

Traitement. — Les moyens locaux qui conviennent le mieux à la période de début de l'iritis sont l'application de sangsues, de petits vésicatoires ou de pommade mercurielle belladonée sur le pourtour de l'orbite, et les instillations d'atropine (5 centigr. pour 10 gram. d'eau) appliquées toutes les heures ou toutes les quatre heures suivant l'acuité de l'inflammation : ces instillations n'ont pas seulement pour but de déterminer la paralysie des muscles intrinsèques et de diminuer par conséquent les congestions; elles calment les douleurs et préviennent, en dilatant la pupille, les adhérences qu'elle tend à contracter avec les parties centrales de la capsule cristalline. Voilà pourquoi il importe de les continuer pendant plusieurs semaines après la guérison, en ayant soin toutefois de les suspendre pendant quel-

que temps et de les remplacer par des onctions avec l'extrait de belladone ou de jusquiame, quand elles déterminent un peu d'irritation dans le cul-de-sac conjonctival.

Si les douleurs sont vives, on peut les calmer à l'aide d'injections sous cutanées de chlorhydrate de morphine ou de vapeurs d'éther pulvérisé.

Lorsque la tension de l'œil est considérable il faut avoir recours à la paracentèse.

Si ces moyens échouent, si des exsudations étendues ont amené une occlusion de la pupille avec synéchie totale, il ne faut pas hésiter à pratiquer l'iridectomie.

Le traitement général varie avec les diverses variétés d'iritis. C'est ainsi que dans la forme séreuse il faut recourir aux dérivatifs, aux purgatifs, aux diurétiques et aux sudorifiques; dans l'iritis syphilitique, aux préparations mercurielles à l'intérieur pendant six mois environ, puis aux préparations iodurées pendant trois mois, dans l'iritis rhumatismale ou blennorrhagique, aux purgatifs, au sulfate de quinine, à la térébenthine à l'intérieur, et dans l'iritis goutteuse aux dérivatifs et au colchique.

Il faut avoir soin, en outre, de recommander au malade le repos, de lui faire porter des lunettes teintes de noir de fumée et de le soumettre à un régime doux et tonique à la fois.

Tumeurs de l'iris.

Les tumeurs de l'iris sont très-rares. Elles sont *kystiques*, *pigmentées*, *condylomateuses*, *tuberculeuses*, *cancéreuses* ou *à cysticerques*.

Les *kystes* de l'iris n'ont été observés qu'un petit nombre de fois. Quatorze observations seulement sont réunies dans la thèse de M. Guépin (Paris, 1860). Depuis cette époque, MM. de Graefe, Arlt, Stœber et Wecker en ont rapporté quelques exemples.

On admet généralement qu'elles sont dues à la rupture traumatique d'un vaisseau, et à l'épanchement, entre les diverses couches de l'iris du sérum du sang, reconnaissable à sa transparence et à sa fluidité. Les parois du kyste sont constituées par le tissu propre de l'iris et ne sont doublées d'aucune membrane spéciale (Ch. Robin). Ces parois sont plus ou moins épaisses suivant le degré d'inflammation dont elles ont été le siége.

Les kystes se présentent généralement sous forme de petites tumeurs blanchâtres, translucides ou opaques, tantôt uniques, tantôt bilobées. Ils peuvent acquérir un assez grand volume sans déterminer aucun travail inflammatoire, ni aucun trouble particulier. D'autres

fois ils s'accompagnent d'une hypérémie périkératique plus ou moins intense, d'une irritation plus ou moins vive, de larmoiement et de photophobie. Ils entraînent, dans quelques cas, une altération de la faculté visuelle, enfin ils peuvent donner lieu à une irido-choroïdite et à toutes ses conséquences.

Ils sont souvent difficiles à reconnaître et il faut avoir recours à l'éclairage oblique pour pouvoir apprécier les caractères que nous venons d'énumérer.

La marche est tantôt lente, tantôt rapide.

La ponction, le broiement, la déchirure ou l'excision de la paroi antérieure ont été proposés pour les guérir. Ce sont des moyens insuffisants. Une large iridectomie et l'ablation de la partie de l'iris qui contient le kyste peut seule en amener la guérison.

Les *tumeurs pigmentées* ou *nævi* sont congénitales ou tout au moins datent de la première enfance. Elles diffèrent peu des *nævi materni* de la peau. Elles forment, dans l'iris, de petites tumeurs peu proéminentes ou même seulement des taches très-prononcées de l'iris. Elles ne déterminent aucun phénomène inflammatoire ni aucun trouble fonctionnel, sauf une légère diminution de la vue, et suivent une marche très-irrégulière.

Les *tumeurs condylomateuses* se développent surtout, mais non pas uniquement, à la suite de l'iritis syphilitique. Elles sont pédiculées ou mamelonnées, et peuvent devenir assez volumineuses pour remplir la chambre antérieure, perforer la cornée et faire saillie sous la conjonctive elle-même. Elles s'accompagnent souvent d'une inflammation plus ou moins intense et se développent avec une grande rapidité.

Quand elles sont syphilitiques, elles disparaissent assez rapidement sous l'influence d'un traitement approprié, tant qu'elles n'ont pas acquis un volume considérable, auquel cas elles ne peuvent plus disparaître.

Les *tumeurs tuberculeuses* de l'iris ont été rarement observées sur le vivant. Cependant elles peuvent se développer non-seulement sur des sujets tuberculeux, mais aussi chez les syphilitiques ou chez les malades atteints d'éléphantiasis des Grecs. Elles coïncident presque toujours avec des tumeurs de même nature sur d'autres parties du corps. Elles peuvent prendre tout à coup un développement énorme et par suite entraîner la perte de l'œil. C'est pourquoi, dès qu'elles sont reconnues, il faut exciser largement la portion de l'iris qui les contient.

Les *tumeurs cancéreuses* qui naissent primitivement dans l'iris sont très-rares. En général elles ne tardent pas à envahir la cornée. Tenon dit avoir rencontré une tumeur encéphaloïde, Straber une tumeur

mélanique. Dans la plupart des cas ces tumeurs ont pris naissance dans la choroïde.

Le traitement est le même que pour les précédentes.

Des *cysticerques* ont été trouvés plusieurs fois dans la chambre antérieure ou sur le bord de l'iris. Ces animalcules se montrent sous la forme d'une vésicule ténue, transparente, allongée en massue, dont la petite extrémité renflée en forme d'ampoule n'est autre que la tête. En examinant à la loupe ces animalcules, on reconnaît qu'ils exécutent des mouvements tout à fait indépendants de ceux de l'œil ; leur cou s'allonge ou s'élargit. Ils se placent en face de la pupille ou bien descendent vers le grand cercle de l'iris. Ces mouvements peuvent être favorisés par les contractions et la dilatation de la pupille.

Les cysticerques adhèrent souvent par leur face postérieure à l'iris au moyen d'un prolongement ou d'une exsudation, et ces adhérences peuvent s'accompagner de synéchies postérieures. Dans certains cas même, ils causent des iritis ou même des irido-choroïdites d'une certaine gravité.

Dès que le cysticerque a été reconnu, il faut l'extraire. Dans ce but on fait à la cornée une incision linéaire qui permet d'introduire une pince dans la chambre antérieure et de saisir le parasite. S'il résiste par suite d'adhérences, on saisit l'iris lui-même et l'on excise la portion à laquelle adhère l'animalcule.

Vices de conformation.

Les vices de conformation de l'iris sont l'*absence*, la *fente* de cette membrane, le *déplacement de la pupille vers sa périphérie*, la *persistance de la membrane pupillaire*, l'*existence de plusieurs petites ouvertures dans l'iris*.

L'*absence de l'iris*, aussi appelée *aniridie*, *iridérémie*, est une maladie rare. Elle est congénitale ou accidentelle.

L'absence congénitale est souvent héréditaire et s'observe de préférence chez les garçons. Rarement elle occupe les deux yeux. Elle est partielle ou totale.

Elle semble tenir à un arrêt de développement pendant la vie intra-utérine. En effet, d'après les recherches de Velpeau, l'iris apparaît d'abord vers le troisième mois sous l'aspect d'une petite arête circulaire, d'une sorte de bordure du cercle ciliaire : il s'élargit ensuite de la circonférence au centre jusqu'au moment de la naissance. On peut donc, d'après l'absence ou la présence de ce petit anneau, déterminer l'époque précise de l'arrêt de développement survenu dans cette membrane. Il s'accompagne souvent d'un vice de conforma-

tion de la cornée (*microphthalmie*) et même d'un déplacement et d'une opacification du cristallin.

Il résulte de l'absence de l'iris que les deux chambres de l'œil n'en font plus qu'une.

Dans la plupart des cas qui ont été observés, la vue demeure assez bonne et l'on ne constate pas d'autres troubles qu'un peu de myopie accompagnée d'un larmoiement et d'une photophobie peu intenses. D'autres fois les malades y voient à peine. Quelques-uns même sont complétement aveugles.

Le chirurgien doit se contenter de combattre la photophobie, si elle est accusée, par les moyens appropriés et de faire porter aux malades les lunettes sténopéiques de Donders.

L'absence complète de l'iris causée par le traumatisme est beaucoup plus rare : quand elle a lieu, il faut s'attacher à prévenir les accidents inflammatoires qui peuvent en être la conséquence.

La *fente de l'iris* ou *coloboma* ou *iridoschisma* est une anomalie qui, de même que la précédente, résulte presque toujours d'un arrêt de développement de l'iris pendant la vie intra-utérine. Si cet arrêt persiste tant que l'iris s'accroît, le coloboma est complet et la pupille se prolonge jusqu'à la périphérie de cette membrane; si, au contraire, l'arrêt ne dure que pendant un certain temps, la pupille n'est qu'échancrée. Cette échancrure, de formes variables, représente soit un feston, soit un triangle ou un trou de serrure, etc. Presque toujours, elle est située en bas ou en dedans, occupe les deux yeux et porte à la fois sur le muscle ciliaire et la choroïde.

Lorsque ce vice de conformation ne porte que sur l'iris, il donne lieu à des troubles peu marqués du côté de la vision; et l'on observe seulement un peu de nystagmus et une très-légère photophobie. S'il porte en même temps sur le muscle ciliaire et coïncide avec une asymétrie de courbure de la cornée, on constate alors de l'astigmatisme; s'il s'accompagne d'un coloboma choroïdien, on observe de l'amblyopie et un nystagmus très-prononcé. Mais ce n'est pas tout, il peut arriver que le coloboma de l'iris se complique d'autres désordres, tels que la microphthalmie, une cataracte et même un coloboma des paupières, des lèvres et du palais.

Le *déplacement de la pupille* ou *corectopie*, qui résulte aussi d'un vice de développement, est constitué par le rapprochement de la pupille vers la périphérie de l'iris. Elle siége le plus souvent en haut et en dedans et elle affecte la forme d'une fente. Lorsque ce vice de conformation existe seul et n'occupe qu'un seul œil, il n'exerce aucune influence sur la faculté visuelle; mais le plus ordinairement il se montre dans les deux yeux et se complique d'autres altérations congénitales.

La *persistance de la membrane pupillaire* ou *acorie* ou *synidésis congénitale* est assez rare. On sait depuis les recherches de M. J. Cloquet que la membrane pupillaire ferme la pupille jusqu'au septième mois de la vie intra-utérine et que normalement elle se rétracte, se fend et se replie sur le bord pupillaire. Mais par anomalie elle peut persister, soit incomplétement sous la forme de brides d'un blanc grisâtre, légèrement brunâtre, soit complétement, et alors elle masque la pupille.

Anatomiquement, elle est constituée par une substance amorphe transparente et contient un réseau de capillaires fins et serrés. Ces capillaires proviennent d'anses anastomotiques placées près du centre de la membrane pupillaire et continues avec les vaisseaux de la petite circonférence (Ch. Robin).

Lorsqu'elle est incomplète, le malade est atteint de diplopie ou de polyopie. Lorsqu'elle est complète, la vue est abolie. Dans le premier cas, aucun traitement ne doit être tenté; dans le second, on doit pratiquer l'iridectomie.

L'*existence de plusieurs petites ouvertures* ou *multiplicité des pupilles* ou *polycorie* est un vice de conformation qu'on observe sur les deux yeux et dont les causes sont encore assez mal connues. Elles paraissent résulter de l'écartement des fibres iriennes. En général, ces ouvertures sont ovales, allongées ou triangulaires. Elles coïncident souvent avec la persistance d'une partie de la membrane pupillaire. Elles n'entraînent habituellement aucun trouble particulier; dans le cas où elles donneraient lieu à un affaiblissement de la vue, il faudrait faire une pupille artificielle.

Troubles fonctionnels de l'iris.

Mydriase. — Myosis. — Iridodonésis.

Les fibres musculaires qui entrent dans la constitution de l'iris sont de deux sortes et reçoivent leur innervation de deux sources différentes : les unes, radiées, sont animées par le grand sympathique; lorsqu'elles se contractent, elles dilatent la pupille. Les autres, circulaires, sont animées par des filets moteurs émanés de la troisième paire; en se contractant, elles agissent à la manière d'un anneau ou d'un sphincter qui resserre la pupille, d'où le nom de *sphincter de la pupille* que lui donnent quelques auteurs. A l'état normal, les forces nerveuses sous l'influence desquelles s'opèrent cette *dilatation* et cette *contraction* de la pupille, doivent être dans un équilibre dynamique parfait. Si les fibres radiées l'emportent sur les fibres circulaires, il en

résulte une dilatation exagérée ou *mydriase* ou *mydriasis*. Si ce sont au contraire les fibres circulaires dont l'action prédomine, il y aura une contraction exagérée ou *myosis*.

Mydriase. — La mydriase est idiopathique ou symptomatique.

Idiopathique, elle est quelquefois congénitale et peut alors être héréditaire. Elle peut aussi se produire spontanément chez quelques personnes, sous l'influence seule de la volonté. C'est là une idiosyncrasie toute particulière qui a été rarement observée. Le plus souvent elle est accidentelle et consécutive, soit à un traumatisme ou à un brusque refroidissement qui a paralysé le moteur oculaire commun, soit à une excitation du grand sympathique sous l'influence de l'hypochondrie, de l'hystérie, de l'épilepsie ou de la présence de vers intestinaux. Il est facile de la produire artificiellement au moyen de certaines substances dites, pour cette raison, *mydriatiques*, telles que la belladone, la jusquiame, l'hyoscyamine, le stramonium, etc.

Symptomatique, on l'observe dans les maladies du nerf optique ou de la choroïde, telles que la névrite optique, la choroïdite, dans les affections du système nerveux central ou périphérique, telles que la méningite, l'hydrocéphalie, les maladies du cervelet, l'ataxie locomotrice, dans la syphilis, etc.

La mydriase n'occupe le plus souvent qu'un seul œil. Elle survient en général brusquement, sans être précédée de phénomènes inflammatoires.

On la reconnaît aux caractères suivants : non-seulement la pupille est dilatée, mais l'iris est dans une immobilité complète. Le bord pupillaire est généralement régulier et ne présente ni franges, ni exsudations. La pupille est ronde. L'iris est réduit à une bande plus ou moins étroite, suivant le degré de la dilatation. Dans certains cas cependant, il paraît entraîné en haut, en bas, en dehors ou en dedans; la pupille présente alors une forme irrégulière qui est due à une altération prédominante de l'un ou de l'autre filet des nerfs ciliaires. Il résulte en effet des expériences de M. Cl. Bernard, que si l'on coupe les filets ciliaires situés sur le côté externe du nerf optique, la pupille est seulement paralysée sur son côté externe. Sous l'influence de la lumière, elle se resserre partout, excepté en dehors, ce qui lui donne une forme allongée transversalement.

Cette affection s'accompagne en général de la paralysie du muscle accommodateur, ce qui donne lieu à quelques troubles de la vue; le malade accuse quelques éblouissements et ne distingue plus bien les objets de près; mais lorsqu'on le fait regarder à travers une carte percée d'un trou, on s'aperçoit que la vue n'est nullement abolie et qu'il peut même lire très-distinctement.

Elle détermine en outre une sorte de *micropie*, c'est-à-dire que les

malades voient les objets rapprochés et beaucoup plus petits. Ce phénomène se produit surtout dans les cas de mydriase artificielle.

Le diagnostic de la mydriase n'offre aucune difficulté. Pour constater l'immobilité de l'iris qui, avec la dilatation de la pupille, constitue le caractère pathognomonique de la maladie, il suffit de placer le malade directement en face du jour, et de l'inviter à regarder au loin, puis à des distances de plus en plus rapprochées et à fermer alternativement les deux yeux. Mais une fois la mydriase reconnue, il est important de déterminer exactement la cause qui la produit. Si elle s'accompagne d'une injection scléroticale, il y a lieu de craindre l'apparition d'un glaucome; si elle s'annonce par des douleurs ciliaires intenses et qu'elle se complique de diplopie, c'est qu'elle se rattache à une paralysie de la troisième paire; enfin, si elle s'accompagne d'un affaiblissement de la vue que rien ne peut corriger, on peut supposer qu'il s'agit d'une affection du nerf optique ou du cerveau.

Un traitement général doit être tout d'abord approprié à la cause de la mydriase. Le traitement local consiste dans l'emploi des préparations de la fève de Calabar. On prescrira donc un collyre à l'ésérine (2 centigr. d'ésérine neutre pour 10 gram. d'eau distillée, à laquelle on ajoute 10 gouttes de la solution suivante : acide sulfurique, 3 gouttes; eau distillée, 40 gram.). On fait instiller une goutte de ce collyre deux fois par jour, et cela pendant plusieurs mois. Ce moyen est préférable à tous ceux qui ont été proposés, tels que les instillations de collyres irritants, les vésicatoires ou les frictions stimulantes sur les tempes, l'application entre les paupières d'un petit disque de gélatine calabarisée, l'électrisation des yeux et des paupières, les cautérisations au nitrate d'argent ou au sulfate de cuivre de la cornée à sa jonction avec la sclérotique, les paracentèses répétées, l'emploi de l'ergot de seigle à l'intérieur ou en prises par le nez, etc.

On prescrira aussi l'usage méthodique des lunettes convexes.

Myosis. — Le myosis est idiopathique ou symptomatique d'une inflammation de l'iris. Le premier seul doit nous occuper ici. Il reconnaît deux ordres de causes : l'irritation des fibres du nerf moteur oculaire commun ou la paralysie des fibres du grand sympathique. On lui donne, dans le premier cas, le nom de *myosis spasmodique*, et dans le second, celui de *myosis paralytique*. Le myosis spasmodique se produit à la suite de l'administration de certains alcaloïdes qui agissent soit directement sur les nerfs de l'iris, comme l'extrait de la fève de Calabar, soit en congestionnant l'encéphale, comme l'opium, la nicotine; on l'observe aussi au début d'une méningite ou dans la période de réaction d'une apoplexie cérébrale, au début d'une attaque d'hystérie ou d'épilepsie. Le myosis paralytique s'observe dans certaines affections de la moelle épinière s'accompagnant d'une altération

du grand sympathique, telles, par exemple, que l'ataxie locomotrice (Duchenne, de Boulogne), et dans des cas où ce nerf est comprimé dans sa portion cervicale, soit par des ganglions engorgés (Willebrand), soit par un anévrysme du tiers interne de l'artère sous-clavière gauche (Gairdner), soit par un goître volumineux (Wecker), etc. Dans certains cas, la pupille se resserre périodiquement sous l'influence de contractions spasmodiques du sphincter, on donne à cette variété de myosis le nom d'*hippus*.

Les troubles visuels auxquels donne lieu le myosis, résultent du rétrécissement du champ visuel et de l'exclusion d'un grand nombre de rayons lumineux.

Le traitement doit être approprié à la cause du myosis. Les instillations d'atropine seules sont insuffisantes.

Tremblement de l'iris. — Dans certains cas, les mouvements de l'iris en avant sont exagérés et deviennent très-apparents. On donne à cet état particulier les noms d'*iris tremulus*, *iris tremulans* ou *iridodonésis*. On l'observe quelquefois chez des personnes saines ou seulement atteintes de myopie. Les mouvements ondulatoires de l'iris sont alors très-légers. Dans certains cas, ils deviennent assez prononcés et succèdent à une luxation du cristallin, à des blessures ou des contusions de l'œil, ou bien à un ramollissement considérable du corps vitré. On l'observe aussi dans l'hydrophthalmie et dans le décollement de la rétine. Il coïncide souvent avec le nystagmus. L'iridodonésis n'est donc qu'un symptôme commun à plusieurs affections. Aucun traitement particulier ne lui est applicable.

Opération de la pupille artificielle.

Cette opération a pour but : 1° de rendre aux rayons lumineux leur passage à travers l'iris jusqu'à la rétine ; 2° de combattre des inflammations intra-oculaires ; 3° de prévenir certains accidents, lorsqu'on pratique d'autres opérations, telles, par exemple, que l'extraction de la cataracte. Dans le premier cas, on lui donne le nom de *pupille artificielle optique ;* dans le second, celui d'*antiphlogistique ;* dans le troisième, celui de *combinée*, de *préparatoire* ou de *prophylactique*.

Cheselden, le premier, en 1728, pratiqua cette opération. Il fit l'*incision de l'iris* ou *iridotomie*. Depuis cette époque, plusieurs procédés ont été imaginés, tels que l'*excision de l'iris* ou *iridectomie*, son *décollement* ou *iridodyalise*, son *enclavement* ou *iridésis*, et le *dégagement de son bord pupillaire* ou *corylésis*. Parmi ces procédés, qui ont été tour à tour préconisés, puis abandonnés, deux seuls sont vraiment utiles et employés par les chirurgiens ; ce sont : l'*iridectomie* et l'*iridotomie*. L'iridodyalise et l'iridésis, quand on y a recours, sont presque toujours

combinées à l'iridectomie. L'iridotomie elle-même n'est souvent qu'un premier temps de l'iridectomie. Quant aux autres méthodes, elles sont très-peu employées.

Excision de l'iris. — Iridectomie.

L'excision de l'iris fut tentée pour la première fois, en 1780, par Wenzel père. Mais son procédé n'est applicable qu'aux cas où l'on fait en même temps l'extraction du cristallin. Ce fut en 1796 que Beer indiqua le procédé qui, de nos jours, à quelques modifications près, est le plus habituellement employé.

Indications. — Les indications de l'iridectomie diffèrent suivant qu'on la considère comme *opération optique*, *antiphlogistique* ou *préparatoire*.

Comme *opération optique*, elle est applicable au traitement de certaines affections de la cornée, du champ pupillaire et du cristallin.

Les affections de la cornée tributaires de l'iridectomie sont : les opacités centrales indélébiles et les leucomes adhérents. Mais avant de pratiquer l'opération, dans ces cas, il faut dilater la pupille par l'atropine; afin de s'assurer s'il existe des synéchies postérieures, apprécier la consistance du globe oculaire et examiner l'état de la vision à l'aide des procédés habituels.

Les affections du champ pupillaire dans lesquelles l'iridectomie optique se trouve indiquée, sont : la persistance de la membrane pupillaire et l'occlusion complète de la pupille par des dépôts plastiques à la suite d'iritis graves ou d'irido-choroïdites. Dans ce dernier cas, en effet, l'iridectomie est préférable au simple détachement de ces dépôts membraneux dont les adhérences offrent tellement de résistance qu'on s'exposerait à déchirer la cristalloïde antérieure et à provoquer une cataracte, ou tout au moins une réaction inflammatoire trop vive.

Les maladies du cristallin dans lesquelles on a recours à l'iridectomie optique sont les cataractes secondaires, la cataracte capsulaire centrale et la cataracte zonulaire centrale, toutes deux stationnaires, et les luxations de cette lentille. Avant de pratiquer l'opération dans ces cas de cataractes, le chirurgien doit s'assurer, par la dilatation artificielle de la pupille, de la parfaite transparence des parties périphériques de la capsule et de l'état réellemment stationnaire de l'opacité.

Comme *opération antiphlogistique*, l'iridectomie est indiquée dans certaines affections de la cornée, de l'iris, du cristallin, des parties profondes de l'œil, et pour combattre le phénomène douleur commun à plusieurs maladies oculaires.

Parmi les affections de la cornée dans lesquelles l'iridectomie antiphlogistique donne de bons résultats, nous citerons : le pannus avec ramollissement, les kératites suppurative ou ulcéreuse à marche rapide,

les suppurations diffuses, l'ulcus serpens, l'ectasie cicatricielle, le staphylôme cornéen à marche progressive ; parmi celles de l'iris : l'iritis, l'irido-cyclite ou l'irido-choroïdite résultant d'adhérences du bord pupillaire, les synéchies postérieures totales ou les synéchies multiples et larges qui résistent à l'action de l'atropine; parmi celles du cristallin, le gonflement des masses cristalliniennes consécutif à des cataractes traumatiques ou à la discision de la cataracte chez certains sujets peu avancés en âge; parmi celles des parties profondes de l'œil, les affections dites hydrophthalmiques, les affections glaucomateuses, les tumeurs intra-oculaires. — L'iridectomie, par le fait même qu'elle diminue l'inflammation, produit des effets anesthésiques remarquables; elle rend les plus grands services pour combattre les douleurs intenses causées par une tension intra-oculaire excessive et le plus souvent sous la dépendance d'affections glaucomateuses, de même que les douleurs qu'on observe dans certains cas de décollement de la rétine.

Cette action antiphlogistique de l'iridectomie est due à ce qu'elle a pour résultat de diminuer la pression intra-oculaire, diminution qui persiste pendant un certain temps et qui est due, soit à la suppression d'une partie des surfaces sécrétantes (de Graefe), soit à la diminution des tiraillements exercés sur les nerfs de l'iris distendu (Donders), soit à une sorte de saignée locale (Sichel), soit à des modifications survenues dans la circulation choroïdienne ou irienne, comme l'ont démontré les récentes injections de Exner, soit à la propriété que possède toute cicatrice à filtration de laisser s'écouler plus facilement les liquides à travers les tissus rendus plus perméables. Quelle que soit la valeur de ces diverses explications, on peut affirmer que par cette opération la tension intra-oculaire se trouve diminuée, et cela d'une façon durable.

Comme *opération préparatoire*, l'iridectomie est indiquée dans la recherche ou l'extraction d'un corps étranger, d'un cysticerque, d'un kyste ou d'une autre tumeur intra-oculaire. Enfin elle constitue le premier temps de quelques procédés opératoires dans l'extraction de la cataracte (voy. *Cataracte*).

Les inconvénients qui ont été reprochés à l'opération sont : l'éblouissement, la diplopie et le strabisme.

L'éblouissement ne s'observe que dans les cas où l'on a donné à la pupille artificielle une étendue démesurée.

La diplopie n'est pas due, comme on l'a cru pendant longtemps, à une déviation des rayons lumineux, mais bien à une déviation déjà existante ou consécutive de l'œil, qui peut être facilement corrigée par les moyens que nous indiquerons en parlant de la diplopie, et qui d'ailleurs ne persiste pas.

Le strabisme qui survient quelquefois à la suite de l'iridectomie,

doit être attribué à plusieurs causes, tantôt à l'absence de la vision binoculaire, tantôt à la diplopie résultant du retour de la vision dans l'œil opéré. Mais il est toujours aisé de remédier à ce dernier inconvénient par la ténotomie (voy. *Strabisme*).

Dans certains cas, heureusement très-rares, l'iridectomie peut être suivie d'accidents graves, tels, par exemple, qu'une inflammation suppurative aboutissant à la fonte de l'œil. Mais ce sont là des cas tout à fait exceptionnels. On peut dire, en effet, que quatre-vingt-quinze fois sur cent, les résultats sont très-satisfaisants.

Faut-il pratiquer l'iridectomie sur un œil malade, lorsque l'autre est normal? Les travaux de de Graefe permettent de répondre affirmativement à cette question. En effet, il a démontré que dans presque tous les cas, les malades en retirent un notable avantage. L'iridectomie rétablit la vision binoculaire normale ou tout au moins élargit le hamp visuel, augmente l'acuité de la vision et facilite l'orientation.

Manuel opératoire. — Les instruments habituellement employés pour pratiquer l'iridectomie sont : des écarteurs des paupières, une

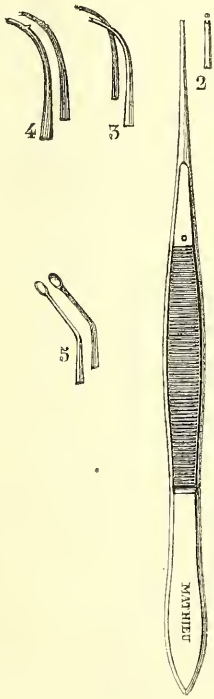

Fig. 97. — Pince à fixation.

Fig. 98. — Couteau lancéolaire coudé.

pince à fixation (fig. 97), un couteau de de Graefe ou un couteau

lancéolaire coudé (fig. 98) ou droit, des pinces à iris droites ou courbes (fig. 99), à mors très-courts, des ciseaux droits ou courbes

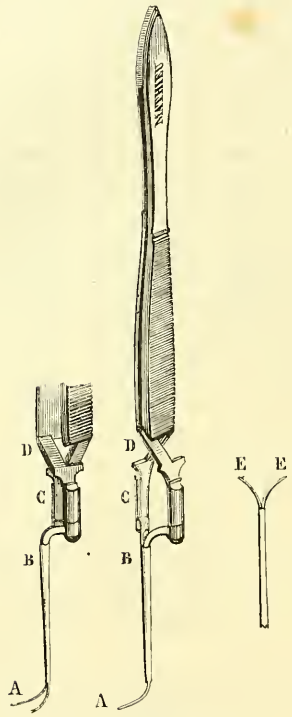

Fig. 99. — Pince à iris.

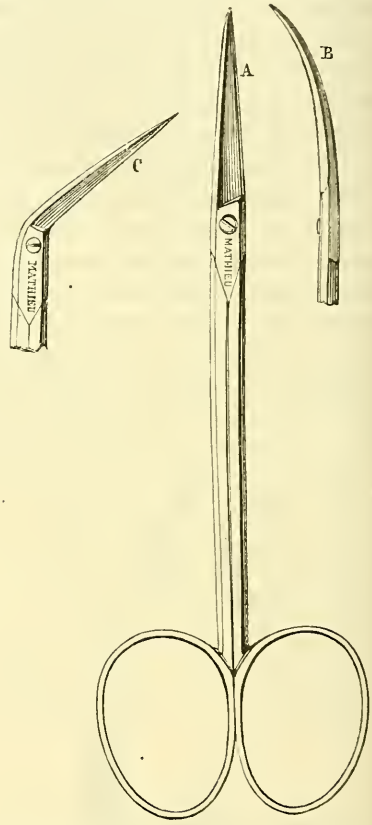

Fig. 100. — Ciseaux droits ou courbes.

(fig. 100), pour certains cas particuliers, et, quelquefois, un couteau mousse, un petit stylet et une curette de caoutchouc.

Pour mieux faire comprendre le manuel opératoire, nous décrirons le procédé le plus généralement employé, et nous supposerons qu'il s'agit de l'œil gauche, ainsi que du côté nasal de cet œil.

L'opération se compose de trois temps :

Premier temps. — Il consiste dans l'*incision de la cornée.* Le malade est couché, la tête solidement maintenue par un aide et les paupières écartées par le blépharostat ou par des rétracteurs. Le chirurgien placé derrière le malade, saisit avec la pince à fixation un pli conjonctival (fig. 101) près du bord de la cornée, dirige le globe oculaire vers la tempe, enfonce le couteau lancéolaire dans la chambre antérieure,

en un lieu choisi d'avance, suivant les indications, en dirige la pointe vers le centre de la pupille et pratique une incision dont l'étendue varie selon les cas. Une fois la ponction faite, il faut avoir soin,

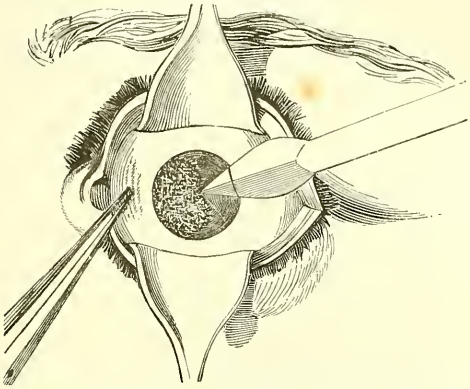

Fig. 101. — Iridectomie. — 1er temps : Un pli conjonctival est saisi avec la pince à fixation. La cornée est incisée avec le couteau lancéolaire.

pour éviter de blesser la cristalloïde qui se trouve projetée en avant par la sortie de l'humeur aqueuse, d'abaisser le manche du couteau de façon à diriger sa pointe vers la cornée. On le retire alors lentement, en agrandissant l'incision dans une étendue suffisante. Dans les cas où l'on veut faire une large iridectomie, il faut préférer au couteau lancéolaire le couteau à cataracte, ou mieux encore le couteau étroit de de Graefe.

Deuxième temps. — Il consiste dans l'*excision du lambeau irien.* Le

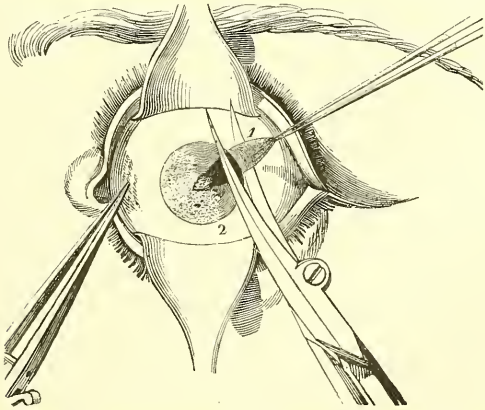

Fig. 102. — Iridectomie. — 2e temps : excision de l'iris.

plus souvent l'iris se présente de lui-même au-dehors ; sinon, pour le

faire saillir, il suffit d'exercer une légère pression sur les lèvres de la plaie avec les mors des pinces ou de passer une éponge imbibée d'eau froide. Celle-ci a pour avantage d'arrêter en même temps l'écoulement sanguin. Le chirurgien s'arme ensuite de pinces spéciales, dites pinces à iris, saisit le bord de cette membrane et l'attire doucement au dehors, tandis qu'un aide sectionne ce prolapsus irien avec des ciseaux (fig. 102), aussi près que possible de la cornée. Si l'iris ne se

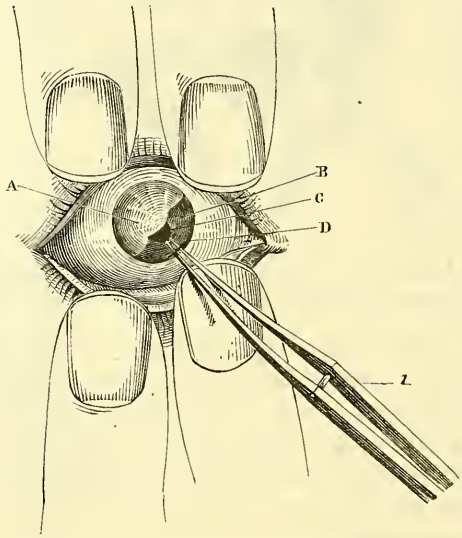

Fig. 103. — Iridectomie. — 2e temps : l'iris est saisi dans des pinces spéciales.

présente pas de lui-même entre les bords de la plaie, il faut introduire les pinces fermées dans la chambre antérieure (fig. 103), les pousser doucement jusqu'auprès du bord de l'iris, mais sans l'atteindre, pendant qu'on presse légèrement sur la lèvre externe de la plaie, et saisir l'iris en les ouvrant et les refermant aussitôt.

Troisième temps. — Dans le troisième temps, on procède au *nettoyage de la plaie.* Il faut évacuer autant que possible le sang qui a pu s'épancher dans la chambre antérieure; dans ce but, on écarte les lèvres de la plaie à l'aide d'une spatule étroite et l'on presse légèrement sur le bord de l'incision. On fait ainsi sortir l'humeur aqueuse qui entraîne avec elle le sang épanché dans la chambre antérieure. Cette opération doit être faite à plusieurs reprises. Lors même qu'il n'y a pas d'épanchement de sang dans la chambre antérieure, il convient encore, suivant de Graefe, de faire sortir l'humeur aqueuse qui se reforme aussitôt après l'opération. Sur la conjonctive, au niveau de l'incision,

se trouvent souvent de petits caillots sanguins ou des particules de pigment irien; il faut les enlever avec les pinces à iris. Si les bords du sphincter irien demeurent enclavés dans les angles de la plaie, il faut les faire rentrer dans la chambre antérieure afin d'éviter plus tard des adhérences fâcheuses à ce niveau; le plus souvent, il suffit pour cela d'exercer de légères frictions ou de glisser le dos d'une curette de caoutchouc durci en allant de la sclérotique vers la cornée. Quelquefois même cette reposition de l'iris ne s'obtient que par l'introduction d'un stylet mousse.

L'opération terminée, on applique pendant quelques minutes des compresses froides sur l'œil et on met un bandeau légèrement compressif.

En quel point doit-on pratiquer de préférence l'iridectomie? Cela varie suivant qu'elle est *optique*, *antiphlogistique* ou *préparatoire*.

Dans le premier cas, il faut choisir l'endroit où la cornée présente les meilleures conditions de transparence.

S'agit-il d'un leucome? il faut en examiner les bords avec le plus grand soin, car souvent un examen superficiel porte à croire que le leucome est limité au centre de la cornée, tandis que l'éclairage oblique montre qu'il est encadré d'une zone semi-transparente, laquelle, par la diffusion des rayons lumineux, gêne bien plus la vision que les taches tout à fait opaques. Lorsqu'on s'est bien assuré que l'opacité est centrale, et que la cornée présente une égale transparence dans toute sa périphérie, on doit opérer en dedans et un peu en bas (*lieu d'élection*). Si l'opacité occupe la partie interne de la cornée, il faut opérer en bas; si elle occupe la partie inférieure, il faut opérer en dehors. Il ne faut opérer en haut que lorsque la partie supérieure de la cornée est seule transparente (*lieu de nécessité*).

Lorsque la cornée est complétement transparente, qu'il s'agisse d'une occlusion de la pupille, d'une cataracte centrale, etc., il faut toujours pratiquer l'iridectomie à la partie interne et inférieure de cette membrane.

Si l'on pratique l'opération sur les deux yeux, les deux pupilles artificielles doivent être symétriques, c'est-à-dire toutes deux en bas, toutes deux en dedans ou toutes deux en dehors.

Lorsqu'on fait l'iridectomie dans un but *antiphlogistique*, il faut la faire toujours à la partie supérieure ou même au niveau de la sclérotique, parce qu'elle est ainsi moins apparente et cause moins d'éblouissements aux malades.

Nous verrons plus loin en quel point on doit pratiquer l'iridectomie *préliminaire* (voy. *Cataracte, corps étranger du cristallin*).

Quelles sont les dimensions à donner à la portion d'iris excisée? Ces dimensions varient suivant les cas : lorsque l'iridectomie est pratiquée

dans un but optique, l'excision doit être petite, afin de ne pas donner lieu, autant que possible, à des éblouissements; au contraire, lorsqu'elle est pratiquée dans un but antiphlogistique, elle doit être faite largement et jusqu'au bord ciliaire. D'ailleurs, d'une façon générale, l'étendue de la portion excisée doit être en rapport direct avec le siége et l'étendue de l'ouverture cornéenne à travers laquelle doit passer l'iris.

Traitement consécutif. — Après l'opération, il est bon d'instiller de l'atropine à partir du troisième ou quatrième jour.

Ces instillations devraient être faites dès le lendemain, si l'on constatait une certaine tendance à la formation de synéchies postérieures. Cette tendance est accusée par un gonflement de l'iris qui émousse les angles et les bords de l'incision.

Il est rare que l'iridectomie s'accompagne d'une réaction inflammatoire appréciable. Il suffit, en général, pour l'éviter, de faire porter aux malades un bandeau compressif pendant quelques jours, de le faire rester au lit et dans une chambre obscure jusqu'à la cicatrisation complète. Dans certains cas où le globe oculaire conserve une certaine dureté, après l'opération, il est préférable de remplacer le bandeau compressif par de simples bandelettes qui maintiennent fermées les paupières. S'il y a des douleurs dans les jours qui suivent, il faut pratiquer des injections de morphine dans la région temporale.

Incision de l'iris. — Iridotomie.

Cette opération, pratiquée pour la première fois en 1728 par Cheselden, paraissait à peu près abandonnée lorsque les récents travaux de Bowman, de de Graefe, de Wecker et de Galezowski sont venus la remettre en faveur.

L'iridotomie peut être avantageusement substituée à l'iridectomie dans les cas de *kératocone*, où elle donne, comme pupille optique, une fente sténopéique qui évite les cercles de diffusion que procure souvent la pupille artificielle obtenue par l'iridectomie. Elle peut être pratiquée également avec avantage dans les cas de cataracte secondaire, d'iritis maligne et dans ceux où il faut diviser une épaisse membrane irienne sans exercer sur elle aucun tiraillement.

Le manuel opératoire diffère, suivant que l'on veut ménager le cristallin encore transparent ou bien que l'on n'a plus à s'en préoccuper. Dans le premier cas, l'opération présente d'assez grands dangers, à cause des mouvements du malade, et ne semble devoir être conseillée qu'avec une extrême réserve et dans un nombre de cas très-restreint.

A l'aide du couteau lancéolaire (fig. 104), on fait une ponction dans la cornée au point diamétralement opposé à celui où sera pratiquée l'iridotomie ; puis, par cette ouverture, on introduit les pinces-

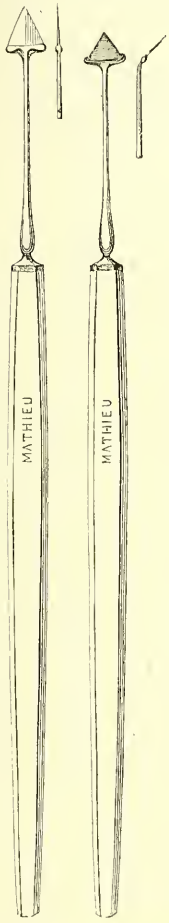

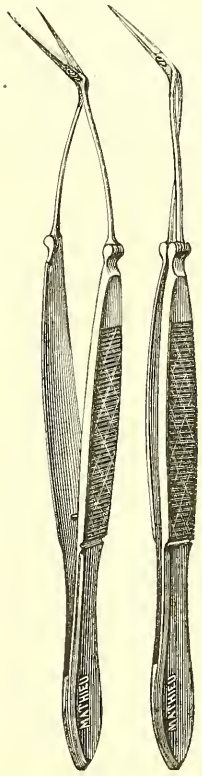

Fig. 104. — Couteau lancéolaire. Fig. 105. — Pinces-ciseaux pour l'iridotomie.

ciseaux (fig. 105), dont une branche est glissée derrière l'iris, entre cette membrane et la face antérieure du cristallin, et dont l'autre est laissée dans la chambre antérieure ; on rapproche ces deux branches, et l'iris est fendue dans la hauteur voulue. Les deux lèvres de l'incision s'écartent ; il reste alors une fente sténopéique qui présente de grands avantages au point de vue optique, et, en outre, la plaie cornéenne ne se trouve pas située au devant du passage que l'on a ouvert aux rayons lumineux.

Quand il n'y a pas à tenir compte du cristallin, l'incision est pratiquée de la même façon ; seulement l'ouverture est faite du côté où doit être pratiquée la pupille artificielle. L'iris ayant été ponctionnée au voisinage de son insertion, on introduit l'une des branches des ciseaux directement dans l'ouverture à travers laquelle a été pratiquée la ponction, tandis que l'autre est engagée dans la chambre antérieure ; on pratique aïnsi une et quelquefois deux incisions, sans avoir eu besoin d'exercer sur l'iris aucun tiraillement.

Décollement de l'iris. — Iridodyalise.

Le décollement de l'iris ou iridodyalise est une méthode très-peu employée aujourd'hui. Elle a été mise en usage pour la première fois par Scarpa.

Voici comment on pratique cette opération : l'œil étant fixé, on fait sur le point le plus rapproché du centre de la cornée une ponction de 4 à 5 millimètres, puis, à travers cette ouverture, on introduit un petit crochet spécial que l'on glisse entre l'iris et la cornée, la pointe en bas et la convexité regardant en haut. Arrivé au point d'insertion de l'iris au corps ciliaire, derrière le bord sclérotical, on fait faire à l'instrument un quart de tour; on accroche l'iris et on l'attire entre les lèvres de la plaie; puis on l'excise comme dans une iridectomie ordinaire. Il arrive parfois que l'iris tout entier se décolle et qu'on est alors obligé de l'exciser en totalité; c'est là un accident qu'il faut éviter autant que possible, mais qui cependant n'a pas des conséquences aussi graves qu'on pourrait le croire. Quelques auteurs, Cuignet (d'Alger) entre autres, vont même jusqu'à recommander le décollement de l'iris en totalité dans certains cas d'irido-choroïdites graves.

Enclavement de l'iris. — Iridodésis.

Cette méthode, imaginée par Adams et Himly, modifiée ensuite par Guépin (de Nantes) et L.-A. Desmarres, puis complétement abandonnée, a été reprise et heureusement modifiée par Critchett (de Londres).

Adams et Himly se contentaient d'attirer au dehors, à travers une plaie de la cornée, une portion de l'iris qu'ils maintenaient en place de manière à obtenir un déplacement permanent de la pupille. Guépin (de Nantes) et L.-A. Desmarres ont cherché à maintenir au dehors ce prolapsus irien par des cautérisations répétées au nitrate d'argent. Critchett (de Londres) a modifié cette opération de la façon suivante : après avoir fixé l'œil à l'aide d'une large aiguille, il pratique à travers

la cornée et tout près de la sclérotique, une ouverture assez grande pour livrer passage à une pince-canule ou à un crochet mousse à l'aide desquels on saisit une petite portion d'iris un peu au-delà de son attache ciliaire. Cette portion d'iris est amenée au-dehors, puis on fait glisser sur la pince-canule une anse de soie pour la serrer de façon à en déterminer l'étranglement.

Pour faciliter le placement de cette ligature, M. Waldau a imaginé une pince dont les branches divergent par leurs extrémités, autour desquelles on place à l'avance le nœud destiné à la ligature. Il suffit pour la serrer d'ouvrir les branches de cette pince.

Snellen a simplifié cette méthode en passant, avant l'incision, un fil à travers la conjonctive, dans une direction parallèle au bord de la cornée, aussi près que possible de l'endroit de ponction du petit couteau. Le fil ainsi fixé, après l'incision, il ne reste plus qu'à préparer le nœud dans lequel passent les pinces, et à le fermer autour du prolapsus irien.

MM. Wecker et Stelwag de Carion abandonnent la ligature de l'iris et la remplacent par le simple enclavement du prolapsus irien dans la plaie scléroticale. Dans ce but, ils pratiquent la ponction un peu plus loin du bord de la cornée, traversent la sclérotique très-obliquement de manière à former un canal assez long. Par une légère pression exercée sur la lèvre externe de la plaie, on fait brusquement sortir l'humeur aqueuse et on provoque un prolapsus de l'iris au-dehors; si celui-ci ne sort pas spontanément, on l'attire à l'aide de pinces très-fines. Une fois ce prolapsus produit, on applique un bandeau compressif qu'on laisse pendant vingt-quatre heures. Au bout de ce temps, saisissant avec des pinces la partie de l'iris qui sort par la section scléroticale, on la coupe avec des ciseaux courbes.

Cette opération pourrait être pratiquée avec avantage dans les opacités de la cornée et dans la cataracte zonulaire stationnaire; mais, malgré ses avantages optiques, elle a été à peu près abandonnée, parce qu'elle expose un peu trop à l'irido-choroïdite ou à l'ophthalmie sympathique.

Dégagement du bord pupillaire. — Corélysis.

Cette opération, pratiquée d'abord par Streatfield, puis modifiée par Weber, est surtout applicable dans les cas de synéchies postérieures. Voici comment on la pratique :

Dans un premier temps, on fait sur la cornée, autant que possible dans sa moitié externe, à 3 ou 4 millimètres de son centre, à l'aide d'un instrument particulier ou simplement d'une aiguille à paracentèse, une incision de 4 millimètres. Tandis que Streatfield, dans le

premier temps, s'opposait à l'écoulement de l'humeur aqueuse, Weber, au contraire, provoque cet écoulement, et c'est là une très-bonne modification.

Dans le second temps, on dégage à l'aide de la spatule de Streatfield ou du crochet de Weber, le bord pupillaire de la cristalloïde, en poussant doucement l'un ou l'autre instrument, entre l'iris et le cristallin, sur le point où se trouve l'adhérence que l'on veut détruire, et en lui imprimant des mouvements latéraux dans le sens de cette adhérence. Passavent pratique ce détachement à l'aide de pinces.

Une fois la synéchie détruite, on retire l'instrument, puis on instille toutes les minutes une goutte d'atropine, jusqu'à ce que la pupille soit bien dilatée; on applique ensuite un bandeau compressif que l'on enlève deux ou trois fois par jour, pour instiller de nouveau l'atropine. Cela est de la plus haute importance pour éviter la reproduction des synéchies.

Cette opération est peu employée, parce que cet arrachement détermine quelquefois une lésion de la capsule et, par suite, une cataracte traumatique. En outre, elle est suivie d'une réaction inflammatoire souvent trop vive.

ARTICLE XIII.

MALADIES DE LA CHOROÏDE

Elles comprennent les *déchirures*, les *apoplexies*, le *décollement*, l'*hypérémie* et les *inflammations*, les *tumeurs*, les *tubercules* et les *vices de conformation*.

Déchirures. — Apoplexies. — Décollement.

Les *déchirures* de la choroïde coïncident avec des blessures de la sclérotique ou résultent d'un coup ou d'une contusion de l'œil. En effet, sous l'influence d'une contusion, la sclérotique peut être assez forte pour résister, tandis que la choroïde se rompt. Cette rupture donne lieu à des hémorrhagies dans le corps vitré.

Une fois que les produits de ces hémorrhagies sont résorbés, on constate, à l'ophthalmoscope, une tache bleuâtre, en forme d'anneau qui entoure le nerf optique ou traverse la macula, et présente des contours nets, limités par des masses pigmentaires. Souvent aussi la rétine est déchirée.

Le pronostic est d'autant plus grave que les désordres sont plus rapprochés de la macula. Une cécité complète peut en être la conséquence.

Le chirurgien doit chercher à favoriser la résorption des caillots et à prévenir l'inflammation par les antiphlogistiques, de légers dérivatifs et des fomentations froides.

Les *apoplexies* de la choroïde résultent de lésions directes de l'œil ou de troubles de la circulation générale. Elles se produisent soit entre la sclérotique et la choroïde, dans le tissu lâche connu sous le nom de *lamina fusca*, soit sur la face interne de la choroïde, le plus souvent vers l'*ora serrata*. Elles forment des taches irrégulières, rondes ou transversales, variant du rouge foncé au jaune clair, et qui plus tard prennent une coloration blanchâtre. Elles favorisent la destruction de certaines couches de la choroïde. Lorsqu'elles ont lieu sur la face interne de cette membrane, le sang peut pénétrer dans la rétine, la décoller ou même la perforer et venir s'épancher dans le corps vitré (Esmarch). Les troubles fonctionnels qu'elles entraînent varient suivant leur siége. Aucun traitement spécial n'est applicable à cet état particulier qui, le plus souvent, se rattache à d'autres affections.

Le *décollement de la choroïde* s'observe très-rarement. Il est produit par un épanchement séreux ou sanguin, ou bien par une tumeur sous-jacente. On ne peut le reconnaître qu'à l'ophthalmoscope : on aperçoit, à la partie inférieure du fond de l'œil, une tumeur globuleuse, d'une coloration foncée. En même temps on constate que la rétine est décollée sur une plus grande étendue et l'on voit de nombreux flocons dans le corps vitré. Le pronostic est souvent très-grave, car cette affection peut entraîner une atrophie de l'œil. On obtient, dans certains cas, d'assez bons résultats d'une paracentèse scléroticale ou d'une iridectomie.

Hypérémie.

La choroïde, à cause des nombreux vaisseaux qu'elle contient, est souvent le siége d'hypérémie ou d'inflammation.

L'hypérémie se produit sous l'influence prolongée d'une lumière vive ou d'efforts exagérés d'accommodation, comme on l'observe chez les myopes et les hypermétropes, ou bien de troubles circulatoires résultant d'affections d'organes éloignés, de maladies du cœur, par exemple. Le plus souvent elle n'est que le premier degré de l'inflammation.

Elle est très-difficile à reconnaître, car l'examen ophthalmoscopique n'est ici d'aucun secours. En effet, la coloration plus ou moins rouge que présente la choroïde, à l'ophthalmoscope, peut dépendre aussi bien du degré de pigmentation de sa couche épithéliale que du degré d'injection de ses vaisseaux. Il faut donc se contenter, pour le diagnostic, de signes rationnels, tels que l'injection périkératique

des veines ciliaires antérieures, une légère suffusion séreuse sous la conjonctive bulbaire, quelquefois un certain trouble de l'humeur aqueuse, une sensation de plénitude dans l'œil, quelques douleurs peu intenses mais exagérées par la pression et un peu de photophobie. Encore ces signes sont-ils bien souvent insuffisants pour reconnaître l'hypérémie simple.

Inflammations (Choroïdites).

Les inflammations de la choroïde ont été diversement divisées par les auteurs, suivant leur siége, leur étendue ou leur nature. Lorsque l'inflammation occupe la totalité de la choroïde, on dit que la choroïdite est *généralisée*. Lorsqu'elle est limitée à ses parties antérieure ou postérieure, ou qu'elle envahit en même temps l'iris, on dit qu'elle est *circonscrite*. Nous décrirons successivement ces deux grandes variétés, en y comprenant l'étude des diverses formes qu'elles peuvent revêtir.

A. — Choroïdites généralisées.

On distingue quatre espèces de choroïdites généralisées : 1° la *choroïdite séreuse ;* 2° la *choroïdite exsudative* ou *plastique ;* 3° la *choroïdite parenchymateuse ;* 4° la *choroïdite suppurative.*

I. — *Choroïdite séreuse.* — La choroïdite séreuse s'observe très-rarement chez l'enfant et chez le vieillard; elle est surtout fréquente entre vingt et quarante ans. Elle peut succéder à une iritis séreuse, à des troubles menstruels ou à la ménopause. Le plus souvent elle se rattache à une diathèse arthritique, rhumatismale ou syphilitique.

Les symptômes, au début, sont peu marqués; quelques troubles de la vue, en particulier l'apparition de mouches volantes, sont les seuls signes accusés par les malades. Puis surviennent une faible injection périkératique et un léger trouble de l'humeur aqueuse. Dans certains cas, on voit apparaître de véritables poussées aiguës, caractérisées par une très-vive injection des vaisseaux ciliaires antérieurs. La cornée perd alors sa transparence, finit par s'ulcérer à sa circonférence, par suite de l'hypersécrétion résultant des troubles de la circulation et de la tension intra-oculaire. Les malades éprouvent de vives douleurs, causées par la compression des nerfs ciliaires et une photophobie très-intense.

L'examen ophthalmoscopique permet, au début seulement (fig. 106), de constater que la couche épithéliale de la choroïde est altérée,

comme macérée et imbibée par le liquide sécrété, qu'elle a même disparu par places. Les altérations sont plus marquées dans les régions équatoriales. Un peu plus tard, elles ne sont plus visibles à cause du trouble qui survient dans le corps vitré et qui empêche de voir le fond de l'œil. A l'aide de l'ophthalmoscope de Coccius, sans in-

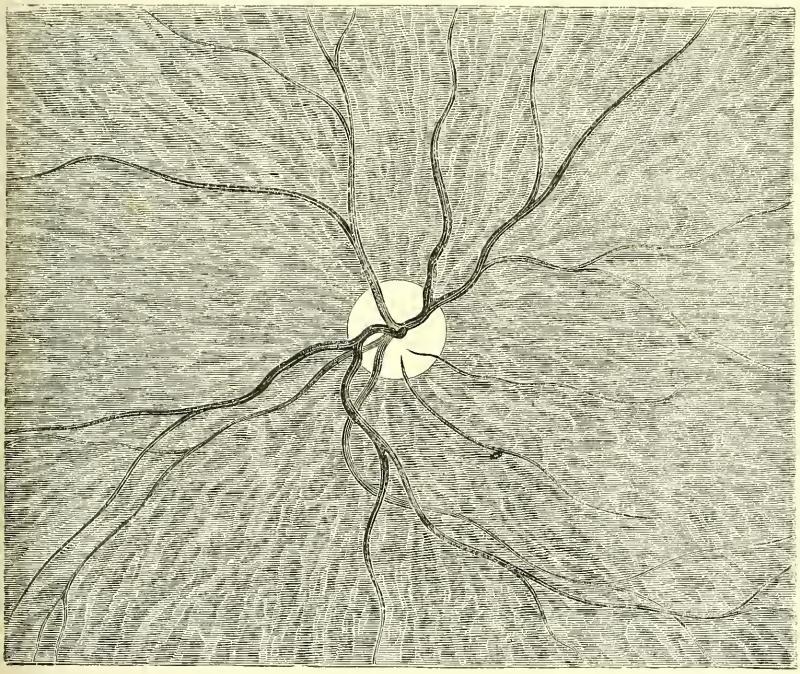

Fig. 106. — Choroïdite séreuse au début.

terposition de lentille, on peut voir alors des corps flottants dans le corps vitré. En faisant regarder le malade alternativement en haut et en bas, on voit ces corps flottants passer dans le champ pupillaire et l'on peut ainsi déterminer exactement leur nombre, leur siége et leur forme.

La choroïdite séreuse est lente dans sa marche et présente des poussées aiguës à intervalles plus ou moins éloignés. Si on l'abandonne à elle-même, le corps vitré se remplit de flocons, le cristallin s'opacifie, des synéchies s'établissent, la vue s'affaiblit de plus en plus et finit même par se perdre. Mais soumise à un traitement approprié que nous ferons connaître plus loin, elle se termine généralement par la guérison.

Beaucoup d'auteurs, considérant le glaucome comme une variété de choroïdite séreuse, le décrivent en même temps que cette affection. Mais le glaucome n'étant pas une affection limitée à une membrane de l'œil, nous préférons en remettre la description au chapitre que nous consacrerons plus loin à l'étude des maladies envahissant la totalité du globe de l'œil.

II. — *Choroïdite exsudative ou plastique.* — Cette forme de choroïdite est caractérisée par la présence de plaques exsudatives soit à la surface, soit dans le tissu même de la choroïde.

Tantôt elle apparaît spontanément, sans cause appréciable; tantôt elle reconnaît une cause locale telle qu'une iritis suppurative, ou une cause générale, comme la grossesse, des troubles menstruels, la fièvre puerpérale, la fièvre typhoïde, les affections méningitiques chez les enfants; ou bien une diathèse rhumatismale ou arthritique; très-souvent enfin elle est d'origine syphilitique.

Au point de vue de la symptomatologie, la choroïdite exsudative revêt trois formes qu'il est bon de distinguer : la forme *simple;* la forme *disséminée* ou *syphilitique* et la forme *aréolaire.*

A. — *Forme simple.* — Elle n'offre pas des symptômes extérieurs bien apparents ; on observe seulement une perte de transparence des milieux de l'œil et un trouble de l'humeur aqueuse. Mais en examinant l'œil avec plus de soin, on constate dans le corps vitré la présence de flocons qui empêchent souvent d'apprécier les altérations reconnaissables à l'ophthalmoscope.

Celles-ci, lorsque les milieux réfringents ont conservé leur transparence, consistent en plaques dont l'aspect varie suivant que la maladie est plus ou moins avancée. Dans une première période, ces plaques sont d'un blanc rosé, petites, mal limitées, leurs bords se perdent insensiblement dans le tissu sain de la choroïde; dans une seconde période, elles sont jaunâtres, plus régulières, mieux circonscrites, parfois séparées les unes des autres par des taches de pigment foncé; dans une troisième période enfin, elles deviennent blanc bleuâtre, prennent un aspect brillant, un reflet nacré tendineux, présentent comme des marbrures et sont de nouveau irrégulières.

Les troubles fonctionnels sont plus accusés que ne pourrait le faire supposer le peu d'importance des signes ophthalmoscopiques. Dès le début, les malades voient des nuages devant les yeux, ils ne peuvent plus lire les caractères fins. Le champ visuel se rétrécit ou présente des scotomes plus ou moins étendus, l'acuité visuelle s'affaiblit de plus en plus. En même temps l'œil devient sensible à la pression, et les malades se plaignent d'un sentiment de tension intra-oculaire.

B. — *Forme disséminée ou syphilitique.* — Elle présente ceci de parti-

culier que les altérations ont généralement pour siége la membrane chorio-capillaire, qu'elles sont situées au pôle postérieur de l'œil, immédiatement derrière la rétine et dans le voisinage de la *macula*. De même que dans la forme simple, la présence de flocons très-variables dans le corps vitré empêche parfois de les distinguer à l'ophthalmoscope. Lorsqu'on peut les voir, on constate la présence

Fig. 107. — Choroïdite disséminée syphilitique (les points marqués ici en blanc sont jaunâtres).

de papules exsudatives très-petites, dont la plupart ne dépassent pas le volume d'une tête d'épingle, isolées ou en corymbes et d'une coloration blanchâtre ou jaunâtre (voy. fig. 107).

Les troubles fonctionnels diffèrent peu de ceux de la choroïdite simple. Tantôt c'est un brouillard général, tantôt un nuage partiel qu'accusent les malades. Mais le plus souvent la diminution de l'acuité centrale est plus prononcée.

C. — *Forme aréolaire.* — Cette forme de choroïdite exsudative a

été décrite pour la première fois par Foerster; elle se distingue des précédentes en ce que les plaques forment des saillies mamelonnées, de véritables boutons, jaunâtres au sommet, recouverts à la base de pigment noir, entourés d'un cercle rouge se détachant sur



Fig. 108. — Choroïdite aréolaire.

le fond de l'œil, toujours groupés autour de la macula et de la papille, (fig. 108) ainsi que par des troubles visuels particuliers désignés sous le nom de *scotomes fixes* et par sa marche extrêmement lente.

Les symptômes que nous venons d'énumérer permettront de distinguer entre elles les différentes formes de choroïdite exsudative. On pourrait confondre, au premier abord, les plaques exsudatives soit avec des plaques atrophiques de la choroïde, soit avec des taches de la rétine.

Les plaques atrophiques de la choroïde s'en distinguent par le mode de groupement des cellules épithéliales qui les entourent. Ces cellules disposées irrégulièrement, par places, sur une plus ou moins grande étendue, perdent une partie de leurs granulations pigmentaires. En outre, au niveau des plaques atrophiques, la choroïde

devient bleuâtre, transparente et laisse voir la sclérotique. Les vaisseaux s'altèrent comme nous le verrons plus loin. Ajoutons toutefois que bon nombre de plaques exsudatives peuvent se transformer en plaques atrophiques, à la troisième période de leur évolution.

Les taches de la rétine se distinguent facilement par les caractères que nous étudierons plus loin (voy. *Maladies de la rétine*).

La choroïdite exsudative offre une marche et une durée variables. En général, sous l'influence d'un traitement approprié, elle s'amende et disparaît assez vite. Toutefois elle offre, comme les autres affections de la choroïde, ceci de particulier qu'elle se propage très-souvent aux autres parties de l'œil qui, comme on sait, sont nourries par cette membrane.

La gravité du pronostic dépend d'ailleurs de la cause, de l'intensité des lésions, de leur siége au voisinage de la macula et des complications, telles que les alérations du corps vitré, la rétinite et l'atrophie, qui peuvent survenir.

III. — *Choroïdite parenchymateuse.*— La choroïdite parenchymateuse est plus fréquente chez l'enfant que chez l'adulte. Ses causes sont assez mal connues. Elle peut être spontanée ou produite par un traumatisme. On l'a parfois observée dans le cours de la méningite cérébro-spinale épidémique. Le plus souvent elle succède à l'iritis parenchymateuse avec laquelle, d'ailleurs, elle présente beaucoup d'analogies.

Comme elle, en effet, elle est caractérisée anatomiquement par une hypergenèse des éléments des divers tissus de la choroïde et en particulier du tissu cellulaire. Cette hypergenèse, d'abord limitée à la couche épithéliale, envahit bientôt les cellules du stroma lui-même et, en particulier, celles qui forment la tunique adventice des vaisseaux adossés à la membrane chorio-capillaire.

Il en résulte, comme pour l'iritis, un gonflement considérable d'une partie ou de la totalité de la choroïde. Celle-ci, ainsi hypertrophiée, exerce sur les tissus voisins une compression telle qu'ils sont refoulés, atrophiés ou même détruits. C'est ainsi que le cristallin s'opacifie, que l'iris décoloré, réduit à une étroite bandelette, se trouve refoulé en avant par cette lentille et vient se mettre au contact de la face postérieure de la cornée, que le corps vitré se remplit d'opacités floconneuses ou même se résorbe, que la rétine s'atrophie, soit qu'elle demeure accolée à la choroïde, soit qu'elle se détache. Enfin, à une période très-avancée de la maladie, la choroïde elle-même finit par s'atrophier.

Cette atrophie commence par la membrane chorio-capillaire pour se porter ensuite sur les autres parties. Souvent les produits néoplasiques dégénérés prennent l'aspect de croûtes calcaires qu'on

attribuait autrefois, à tort, à une transformation directe des éléments de la choroïde ; dans certains cas même, ils se transforment en un véritable tissu osseux, contenant des corpuscules nettement caractéristiques.

Ces productions osseuses ont été longtemps considérées comme appartenant à la rétine. On sait aujourd'hui que leur véritable siége est dans la choroïde ou dans l'iris, qu'elles se développent tantôt sous la forme de paillettes irrégulièrement disséminées, tantôt sous la forme de véritables coques osseuses moulées sur le fond de l'œil.

Pendant que ces altérations se passent dans l'œil, on observe des symptômes inflammatoires plus ou moins accusés suivant la période

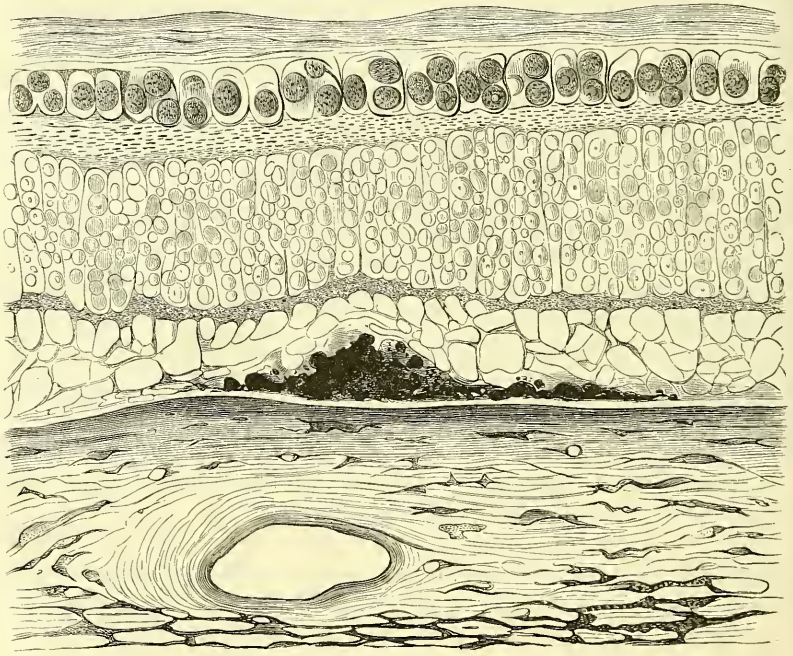

Fig. 109. — Choroïdite parenchymateuse.

On voit sur cette figure, au-dessus de la choroïde qui présente des dilatations vasculaires et, dans sa couche la plus interne, des produits inflammatoires, les différentes couches de la rétine; celle des cônes et des bâtonnets est en partie détruite et a subi la dégénérescence graisseuse.

de la maladie et suivant qu'elle est plus ou moins aiguë. Ces symptômes sont : une injection périkératique, une turgescence des vaisseaux ciliaires, l'injection et, au début, l'œdème du tissu épiscléral parfois localisés en un point de la sclérotique. En même temps, l'humeur aqueuse se trouble légèrement, la chambre antérieure se

rétrécit, les mouvements de l'iris se ralentissent, l'œil devient dur au toucher.

Les troubles fonctionnels varient également; le plus souvent ils sont insidieux au début; les malades n'éprouvent quelquefois aucune douleur et la vision s'abolit peu à peu, d'autres fois ils sont tourmentés par des sensations lumineuses qui sont dues aux tiraillements exercés sur les éléments de la rétine, par le gonflement de la choroïde. Plus tard, ils éprouvent une sensation légère de tension dans l'œil, quelques douleurs ciliaires et les phénomènes inflammatoires sont à peine marqués. Plus rarement la marche est aiguë, les douleurs alors deviennent rapidement intolérables et ne disparaissent que quand, sous l'influence de l'exagération de la tension intra-oculaire, les vaisseaux et les nerfs se sont en grande partie atrophiés ou bien lorsque la cornée s'est perforée.

L'examen ophthalmoscopique montre, au début, lorsque la maladie est encore limitée à la couche épithéliale, des plaques noirâtres irrégulières et nettement séparées les unes des autres. Un peu plus tard, il se forme, aux dépens de la choroïde, de véritables tumeurs d'une coloration jaunâtre, entourées d'un pigment foncé qui devient grisâtre vers les points culminants de la tumeur. Ces élevures, variables quant au nombre, à la forme et à l'étendue, présentent le plus souvent une surface inégale, bosselée, sur laquelle on aperçoit quelquefois des vaisseaux distendus qui plongent dans la tumeur; elles sont recouvertes, le plus souvent, par la rétine qui subit la dégénérescence graisseuse, ce qui leur donne cette coloration jaunâtre (fig. 109). A mesure qu'elles augmentent de volume, elles se rapprochent de plus en plus de la face postérieure du cristallin. (*Choroïdite circonscrite.*)

On ne peut suivre ces altérations à l'aide de l'ophthalmoscope que dans les cas où la maladie offre une marche extrêmement lente et s'accompagne de phénomènes inflammatoires peu marqués; dans ces cas, en effet, le corps vitré se résorbe peu à peu, tandis que, lorsque la marche est rapide, il se remplit d'opacités floconneuses qui ne permettent plus de voir le fond de l'œil.

Diagnostic. — La choroïdite parenchymateuse pourrait être confondue au premier abord, soit avec un simple décollement rétinien, soit avec un glaucome chronique, soit enfin avec une tumeur maligne du fond de l'œil.

Le décollement de la rétine s'en distingue en ce que l'œil se ramollit au lieu de conserver sa tension normale ou même de se durcir, comme cela a lieu dans l'affection qui nous occupe; en outre, les phénomènes inflammatoires y font défaut. Le glaucome présente une marche toute différente et la confusion, si elle était possible, ne saurait durer longtemps (voyez *Glaucome*). Le développement d'une

tumeur maligne est plus difficile à distinguer de la choroïdite parenchymateuse lorsque celle-ci atteint un développement considérable. Il faut attendre, pour se prononcer, la marche ultérieure des phénomènes et l'on peut alors facilement distinguer entre elles les deux affections (voyez *Cancer de l'œil*).

Marche, complications, pronostic. — La marche de la maladie, comme nous l'avons vu, est variable, le plus souvent très-lente, parfois insidieuse. Il est des cas, par exemple, où les phénomènes inflammatoires n'apparaissent que lorsque la rétine est déjà décollée; parfois même ils font complétement défaut et la vue se perd définitivement sans que le malade ait présenté d'autres phénomènes qu'un reflet particulier de la pupille.

Les complications qui peuvent survenir sont variables. Il peut se faire que l'augmentation de la pression intra-oculaire augmente au point d'amener des troubles dans la nutrition de la cornée. Si elle résiste, il se produit un staphylôme sclérotical et une atrophie consécutive de l'œil. D'autres fois, elle s'ulcère et se perfore; le cristallin et les débris du corps vitré s'échappent alors et la rétine décollée ainsi que les produits néoplasiques viennent faire hernie dans la plaie de la cornée. Cette perforation donne lieu parfois à de fortes hémorrhagies, dans tous les cas elle est suivie de suppuration. Si la plaie se cicatrise immédiatement après la sortie du cristallin et du corps vitré, l'œil s'atrophie avec une extrême lenteur; si au contraire la cicatrisation se fait lentement, l'œil s'atrophie avec une grande rapidité.

Le pronostic est donc toujours grave, puisque en général cette affection aboutit définitivement à la phthisie de l'œil, soit par suppuration, soit par atrophie lente.

IV. — *Forme suppurative.* — La forme suppurative apparaît d'emblée à la suite d'un traumatisme, d'une opération chirurgicale, en particulier de l'extraction d'une cataracte, ou bien succède à la forme parenchymateuse.

Elle s'annonce, dès le début, par des symptômes très-accusés; les malades éprouvent des douleurs intenses, pulsatives, lancinantes, s'irradiant vers le front, les tempes et parfois dans toute la tête, revenant par accès, s'exagérant pendant la nuit; leur vue est voilée par un brouillard épais et souvent même se perd complétement dans l'espace de quelques jours. En même temps on constate du gonflement et de la rougeur des paupières, une très-vive injection périkératique, un chémosis et même un certain degré d'exophthalmie. La cornée paraît plus petite, se ternit; l'iris prend une teinte terne, grisâtre, ardoisée, la pupille devient irrégulière, la chambre antérieure se trouble et contient de la sérosité louche, purulente. Bientôt elle se remplit de pus; alors la cornée prend une coloration jaunâtre et l'on n'aperçoit

plus l'iris. Le cristallin et le corps vitré sont en général opacifiés, ce qui rend impossible l'examen ophthalmoscopique. Mais, dans certains cas, les phénomènes inflammatoires qui accompagnent la suppuration s'amendent peu à peu et l'on peut alors constater, à l'ophthalmoscope, soit des altérations plus ou moins profondes du corps vitré, soit des opacifications du cristallin, soit des décollements rétiniens.

Si, au contraire, la maladie continue à faire des progrès, la tension intra-oculaire devient de plus en plus considérable, les douleurs deviennent excessives; on voit survenir de la fièvre, de l'inappétence, des vomissements opiniâtres, du délire. Ces phénomènes généraux vont en augmentant jusqu'à ce que la cornée ou la sclérotique se perfore et donne issue aux produits de désorganisation de l'œil (voyez *Phlegmon de l'œil*).

Le pronostic est donc toujours d'une réelle gravité.

Traitement. — Au début de la choroïdite, le chirurgien doit chercher à enrayer la marche de la maladie par un traitement résolutif, par des applications de ventouses sèches, à l'angle externe de l'œil, par les laxatifs ou même les drastiques à l'intérieur, et par l'application de compresses chaudes. Lorsque la tension intra-oculaire est considérable et les douleurs excessives, il faut avoir recours à des paracentèses répétées, ou, si celles-ci sont insuffisantes, à une large iridectomie. Enfin lorsque ces phénomènes prennent une grande intensité, il faut faire à la sclérotique une large incision ou même recourir à l'énucléation du globe oculaire.

B. — Choroïdites circonscrites.

Si l'inflammation est limitée aux parties antérieures du tractus uvéal et du corps ciliaire, elle prend le nom de *cyclite;* lorsqu'elle envahit en même temps l'iris, elle prend celui d'*irido-cyclite;* si elle atteint à la fois l'iris et la choroïde, on lui donne le nom d'*irido-choroïdite;* si elle est limitée à la partie antérieure de la choroïde et se propage à la partie correspondante de la sclérotique, c'est la *scléro-choroïdite antérieure;* enfin, si elle est limitée à la partie postérieure de la choroïde et de la sclérotique, c'est la *scléro-choroïdite-postérieure.* Nous allons passer rapidement en revue ces diverses variétés.

1° *Cyclite.* — Plus fréquente que ne le disent la plupart des auteurs, la cyclite reconnaît les mêmes causes que les autres variétés de choroïdites que nous avons décrites. Elle est surtout à redouter à la suite d'un traumatisme, d'une plaie du corps ciliaire, d'un corps étranger implanté profondément dans l'iris, d'opérations pratiquées sur l'œil, en particulier de l'extraction d'une cataracte sans iridectomie.

Souvent aussi elle survient par propagation, à la suite d'une inflammation quelconque de l'autre œil, et c'est le plus fréquemment par la cyclite que commence l'ophthalmie sympathique dont nous donnerons plus loin la description.

Les symptômes sont : une injection périkératique intense et l'augmentation de volume de la chambre antérieure, due à ce que la circonférence de l'iris est attirée en arrière ; celui-ci paraît terne et la pupille reste longtemps dilatée. Au toucher, le globe de l'œil est très-sensible, surtout au niveau de la région ciliaire. A l'ophthalmoscope, les vaisseaux paraissent tortueux, ce qui indique une gêne de la circulation intra-oculaire. En même temps, on observe un rétrécissement marqué du champ visuel.

Cette affection donne souvent lieu à des complications plus ou moins graves, telles qu'un épanchement de sang ou même de pus (*cyclite purulente*) dans la chambre antérieure, des altérations du corps vitré, la présence de flocons, souvent même le ramollissement de cette partie de l'œil et, consécutivement, des décollements de la rétine.

La cyclite enfin peut être suivie d'une choroïdite généralisée, d'une irido-choroïdite, d'un phlegmon de l'œil ou d'une ophthalmie sympathique. Cette affection mérite donc une très-grande attention et exige du chirurgien une grande surveillance.

Son traitement est le même que celui de la choroïdite.

2° *Irido-cyclite.* — Cette affection reconnaît les mêmes causes que la cyclite. Comme elle, elle apparaît souvent à la suite d'opérations pratiquées sur l'œil. Elle est caractérisée par les symptômes de l'iritis joints à ceux de la cyclite, et, de même que cette dernière, elle peut facilement donner lieu à l'ophthalmie sympathique. Aussi, le chirurgien doit-il s'appliquer à la combattre dès ses premières manifestations.

3° *Irido-choroïdite.* — L'irido-choroïdite est quelquefois héréditaire, rarement elle apparaît d'emblée. Le plus souvent elle succède soit à une iritis, soit à une choroïdite.

Suivant qu'elle est consécutive à l'une ou à l'autre de ces deux affections, ses causes, ses symptômes et sa marche diffèrent notablement.

Lorsque le point de départ de l'inflammation est dans l'iris, l'irido-choroïdite peut reconnaître les mêmes causes que l'iritis ; mais elle apparaît surtout quand une synéchie totale intercepte toute communication entre les deux chambres de l'œil et exerce des tiraillements sur les parties antérieures de la choroïde.

Elle peut revêtir les formes *séreuse*, *exsudative*, *parenchymateuse* et *suppurative* de même que l'iritis et la choroïdite. Au début, elle revêt tous les signes de l'iritis; l'iris bombé, proémine en avant, bientôt après apparaissent des symptômes particuliers qui dénotent que la choroïde est affectée. Le corps vitré s'opacifie surtout dans ses

parties antérieures; les opacités, d'abord très-fines, deviennent filamenteuses ou membraneuses; dans la chambre antérieure se déclare parfois un hypopyon qui apparaît et disparaît brusquement, ce qui prouve qu'il a pour point de départ les parties antérieures de la choroïde. Les vaisseaux, en particulier les veines de l'iris, ainsi que les gros vaisseaux du tissu épiscléral, présentent un gonflement qui n'est pas en rapport avec l'état inflammatoire de l'iris lui-même. Au toucher, on constate une vive sensibilité au pourtour de la cornée et, pendant la période aiguë, une certaine dureté du globe oculaire bientôt remplacée par un notable ramollissement.

En même temps le malade éprouve un rétrécissement particulier du champ visuel, la vision, d'abord distincte, se trouble à mesure que surviennent les altérations du corps vitré et de la choroïde.

Si l'irido-choroïdite commence par la choroïde, elle se lie généralement à une affection générale ou à un état lymphatique. Elle diffère surtout de la variété précédente en ce qu'elle produit des troubles marqués de la vision, avant même que l'iris présente aucune altération. Le corps vitré peut devenir le siége d'épanchements abondants qui soulèvent et décollent la rétine; le cristallin s'opacifie et se charge de dépôts membraneux ou même calcaires, avant même que l'iris enflammé proémine en avant et qu'un exsudat plastique amène l'occlusion de la chambre antérieure. Parfois, celle-ci est occupée par des masses albuminéuses et l'on donne alors à la maladie le nom d'*irido-choroïdite maligne* (de Graefe).

En résumé, les trois signes essentiels qui permettent toujours de reconnaître que l'irido-choroïdite a commencé par la choroïde sont : l'intégrité du tissu de l'iris en disproportion avec les troubles visuels, la présence très-fréquente d'opacités dans le cristallin sans même que l'iris devienne le siége d'une exsudation abondante et l'intensité des troubles visuels, en particulier une diminution notable de l'acuité de la vision centrale ou même la perte absolue d'une partie du champ visuel; tandis que, lorsque la maladie débute par l'iris, le champ visuel seul se rétrécit, mais la vision centrale n'est pas notablement troublée.

La marche et le pronostic varient de même, suivant que l'iris ou la choroïde a été le point de départ de la maladie. Dans le premier cas, après un certain temps, les phénomènes s'amendent et il ne reste qu'une légère opacité à la surface postérieure de la cornée. Dans le second cas, la marche est beaucoup plus lente, mais le pronostic est plus grave. En effet, l'affection aboutit alors généralement à l'atrophie du globe oculaire et quelquefois à la perte complète de l'œil.

4° *Scléro-choroïdite antérieure.* — Cette maladie reconnaît la plupart des causes de la choroïdite, mais le plus souvent elle survient

de huit à seize ans, concurremment avec la myopie progressive qui se développe souvent à cet âge. Parfois aussi elle accompagne les affections hydrophthalmiques à leur début. Elle présente peu de tendance à s'étendre aux parties profondes de la choroïde.

Sa tendance à faire adhérer le tractus uvéal à la sclérotique, à distendre les parois de l'œil et à produire un staphylôme (voyez *Staphylôme*) est caractéristique.

Les symptômes sont : au début, une injection périkératique parfois localisée en un point voisin de la cornée, une légère dilatation de la pupille, une certaine parésie de l'iris, un trouble de l'humeur aqueuse et parfois des synéchies au niveau des points les plus injectés. Peu à peu l'injection disparaît et l'on voit se former dans les points où elle était le plus accusée, à 3 ou 4 millimètres du bord de la cornée, des bosselures plus ou moins larges dont le sommet est peu élevé et dont les bords se perdent insensiblement dans les parties saines. Sous l'influence de ces ectasies staphylomateuses, la sclérotique s'amincit de plus en plus et prend une coloration de plus en plus bleuâtre.

Le staphylôme qui se produit ainsi est partiel ou annulaire. Partiel, il apparaît soit en avant, soit au niveau, soit en arrière du corps ciliaire. Lorsqu'il se développe au niveau même du corps ciliaire, il peut donner lieu à un décollement de la zonule de Zinn et, par suite, à une luxation du cristallin ou même à des décollements rétiniens. Annulaire, il encadre, sous forme d'anneau, la cornée qui demeure plane pendant un certain temps et finit parfois par augmenter également de courbure (voyez *Staphylôme cornéen*).

Le corps vitré, au début, s'opacifie, puis il recouvre une transparence parfaite et finit par se liquéfier.

Les troubles fonctionnels qui accompagnent ces changements anatomiques sont des douleurs ciliaires plus ou moins intenses, suivant la rapidité avec laquelle se développent les phénomènes inflammatoires, une grande sensibilité du globe oculaire, des phénomènes lumineux tels que l'apparition d'éclairs, d'étincelles, de mouches volantes, due à la présence de flocons dans le corps vitré, de la myopie et de l'amblyopie. Dans certains cas où les phénomènes se développent avec une grande rapidité, il survient en peu de jours une cécité complète. On observe alors une tension intra-oculaire excessive et une dureté anormale du globe de l'œil.

L'examen ophthalmoscopique montre tous les caractères de l'atrophie choroïdienne, décoloration et destruction des cellules épithéliales d'abord, et dispersion du pigment en divers points sous forme de petits amas; disparition de la membrane chorio-capillaire, puis destruction des cellules pigmentaires, du stroma lui-même et de la cho-

roïde dont il ne reste plus que la trame élastique adhérente à la sclérotique qui finit par s'amincir et par s'atrophier.

La rétine peut être atteinte également, soit qu'elle se décolle et flotte comme un voile dans la cavité staphylomateuse sans adhérer à la choroïde, soit qu'elle subisse les mêmes altérations que cette dernière et se fixe aux parois du staphylôme où elle est réduite aux éléments du tissu cellulaire.

Autour du staphylôme les vaisseaux veineux de la choroïde sont dilatés.

Les symptômes que nous venons d'énumérer permettront le plus souvent de reconnaître l'affection qui nous occupe. Toutefois, ils peuvent être assez peu accusés pour que le diagnostic ne se fasse pas si facilement. Le chirurgien devra alors examiner l'œil avec le plus grand soin et recourir à l'examen ophthalmoscopique à l'aide duquel il pourra constater les altérations de la choroïde dont nous avons parlé, pourvu toutefois qu'il ait pris soin de dilater autant que possible la pupille par l'atropine et de faire regarder le malade dans toutes les directions extrêmes. Lorsque le staphylôme a pris un grand développement, il est facile d'en déterminer exactement le siége à l'aide de l'éclairage oblique.

La marche de cette affection est très-variable ; le plus souvent elle est chronique, les phénomènes sont peu accusés et se développent avec une extrême lenteur, mais d'une façon progressive. D'autres fois, la période inflammatoire dure à peine quelques jours, et ce n'est que plusieurs semaines après qu'apparaît l'ectasie ; dans d'autres cas, la maladie revêt une marche intermittente ; plus rarement, enfin, la marche est aiguë et les symptômes se développent avec une extrême rapidité.

Le pronostic est grave si l'on abandonne la maladie à elle-même ; elle peut alors se compliquer d'accidents sérieux, de luxation du cristallin, de décollements rétiniens, etc. Les altérations peuvent aussi s'étendre du côté de la macula et amener la perte complète de la vision.

Le traitement consiste, au début, à combattre l'inflammation par le calomel à l'intérieur, des applications réitérées de ventouses sèches, les frictions mercurielles sur le front et les tempes, le séjour dans la chambre noire, et par des instillations d'atropine répétées plusieurs fois par jour. En outre, on fera porter aux malades des conserves teintées. Si la tension intra-oculaire augmente, on pratiquera à diverses reprises des paracentèses. Lorsque apparaît le staphylôme, on peut avoir recours à une large iridectomie. Enfin, si tous ces moyens échouent, il ne faut pas hésiter à pratiquer l'amputation du segment antérieur de l'œil par le procédé de Critchett.

5° *Scléro-choroïdite postérieure.* — Cette affection survient souvent dans un œil atteint de staphylôme postérieur (voyez *Staphylôme postérieur*). Elle peut aussi apparaître d'emblée chez des myopes qui se sont livrés à des travaux de lecture exagérés, chez ceux qui ont porté longtemps des verres non appropriés à leur myopie, ou bien à la suite d'efforts d'accommodation prolongés, exigés soit par une faiblesse de la vue due à des troubles de la cornée ou du cristallin, soit par des habitudes professionnelles. Elle succède parfois aussi à des spasmes d'accommodation, à l'insuffisance du droit interne (de Graefe) et à de fréquentes congestions vers la tête.

C'est entre quinze et trente ans, à l'âge des études et plus particulièrement chez les habitants des villes, qu'il est plus fréquent de l'observer.

Les symptômes physiques auxquels elle donne lieu ne peuvent être reconnus qu'à l'examen ophthalmoscopique.

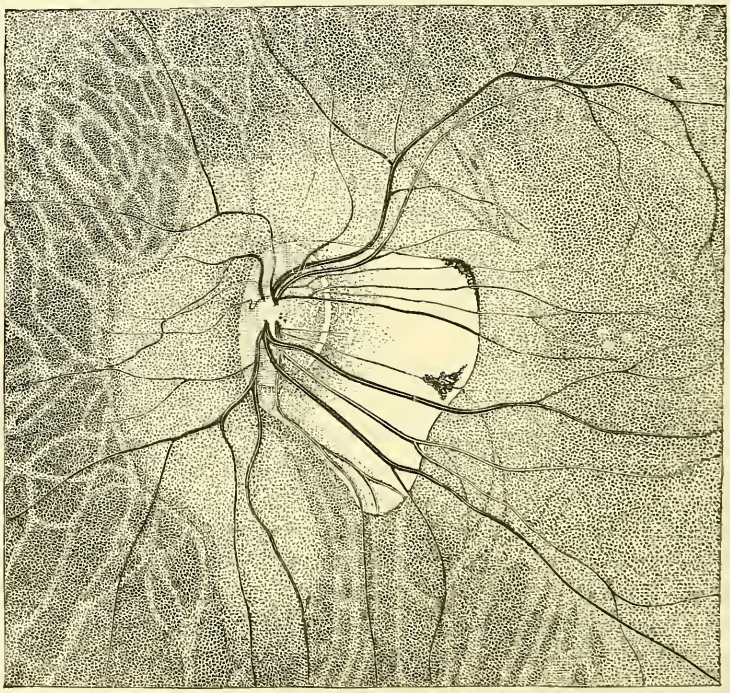

Fig. 110. — Scléro-choroïdite postérieure.

Ils varient suivant que la maladie succède à un staphylôme postérieur ou survient d'emblée. Nous verrons, en parlant du staphylôme posté-

rieur, ce qui a lieu dans le premier cas. Lorsque la maladie apparaît d'emblée dans un œil non atteint de staphylôme, on observe au pourtour du nerf optique, le plus habituellement à sa partie externe (interne à l'image renversée), au niveau de la macula, une tache blanchâtre en forme de croissant, d'abord limitée, mais dont les bords irréguliers se perdent insensiblement dans le tissu sain de la choroïde; bientôt cette tache s'étend sous forme d'îlots qui, en se réunissant, finissent par ne plus former qu'une large tache blanchâtre, présentant çà et là quelques amas de pigment qui tranchent par leur coloration foncée (fig. 110). Les vaisseaux de la choroïde deviennent alors apparents et l'on peut facilement les distinguer de ceux de la rétine par leur coloration plus pâle et par leur direction. A une période plus avancée, lorsque l'atrophie est très-prononcée, les vaisseaux choroïdiens disparaissent eux-mêmes et le fond de l'œil prend un aspect nacré qui est dû aux reflets de la sclérotique.

Outre ces altérations, on constate parfois une certaine hypérémie du nerf optique; le corps vitré devient le siége de nombreux flocons, se ramollit et finit même par se liquéfier.

Les troubles fonctionnels sont tout d'abord une myopie progressive résultant de l'allongement de l'axe antéro-postérieur de l'œil, dû au défaut de résistance des membranes profondes à la pression intra-oculaire. Les malades qui étaient emmétropes deviennent myopes, ceux qui étaient déjà myopes le deviennent davantage. L'acuité visuelle diminue sensiblement et même la vision centrale se perd dans les cas où la macula est atteinte. Les malades accusent en outre la présence de mouches volantes dans leur champ visuel, se plaignent de ne plus pouvoir travailler, sans que le soir leurs yeux deviennent douloureux, larmoyants, ils éprouvent un sentiment de tension dans le fond de l'œil et un certain degré de photophobie.

Les phénomènes que nous venons de passer en revue permettront de reconnaître facilement une scléro-choroïdite postérieure; nous verrons un peu plus loin, en parlant du staphylôme postérieur, comment on peut distinguer entre elles ces deux affections.

La marche de la scléro-choroïdite postérieure est lente et progressive; le pronostic est d'une certaine gravité, car il est toujours à craindre que l'affection n'envahisse la macula, auquel cas la vision peut être perdue.

Le traitement consiste à prescrire surtout un repos absolu, à supprimer la lecture ainsi que tout effort d'accommodation, à prévenir toutes les causes de congestion du côté de la tête, à choisir des verres correcteurs exactement appropriés à la myopie. Il faut, en outre, recourir de temps à autre à l'emploi des mercuriaux à l'intérieur.

Le repos le plus absolu dans l'obscurité, l'application de ventouses

et de frictions stimulantes au pourtour de l'orbite; quelques drastiques à l'intérieur seront également indiqués, s'il survient des poussées inflammatoires.

Tumeurs de la choroïde.

Les tumeurs qu'on observe dans la choroïde sont des *sarcomes*. En général, elles apparaissent spontanément; dans quelques cas elles succèdent à un traumatisme ou à une choroïdite chronique. On les rencontre le plus souvent chez des personnes de trente à soixante ans, très-rarement chez des enfants. Elles n'atteignent ordinairement qu'un seul œil.

Au point de vue des caractères anatomiques et histologiques, on doit distinguer plusieurs espèces de sarcomes choroïdiens : le *sarcome blanc*, composé essentiellement de cellules rondes et fusiformes, contenant très-peu de tissu fibreux et offrant une consistance molle analogue à celle de l'encéphaloïde; le *fibro-sarcome* qui diffère du précédent par une quantité considérable de fibres du tissu conjonctif et de cellules fusiformes par une très-petite quantité de cellules rondes et qui contient peu de vaisseaux et beaucoup de pigment; le *mélano-sarcome*, constitué par des cellules fusiformes et des cellules ovales à grand noyau, peu vasculaire et contenant une très-grande quantité de cellules pigmentaires; le *sarcome ossifiant* qui, outre les éléments des variétés précédentes, contient des éléments osseux; le *sarcome carcinomateux* sans structure franche et présentant à la fois les éléments du sarcome, ceux du carcinome et parfois aussi ceux de la mélanose; enfin, le *myxo-sarcome* dont un seul cas a été rapporté par M. Wecker, et qui est essentiellement composé de fibres musculaires lisses.

Le sarcome de la choroïde naît le plus souvent dans le tissu cellulaire pigmenté de cette membrane, au voisinage de la sclérotique. Il prend son point de départ, soit dans le segment postérieur de l'œil (Landsberg), soit dans la région ciliaire, derrière le cristallin (de Graefe, Galezowski). A mesure qu'il se développe, il soulève les couches internes de la choroïde et de la rétine elle-même, dont il amène le décollement et repousse en avant l'iris et le cristallin. Celui-ci, sous l'influence de la pression intra-oculaire, peut se cataracter.

Au début, lorsque le sarcome est encore peu volumineux, il ne donne lieu à aucun symptôme apparent. La tension intra-oculaire augmente; on voit survenir des phénomènes de glaucome, tels que l'injection péri-kératique, le trouble de la cornée et des milieux transparents, la dureté du globe de l'œil, une dilatation permanente de la pupille, et

des douleurs très-intenses. Il ne devient appréciable à l'œil nu que lorsqu'il a envahi l'ouverture pupillaire. A une période plus avancée, si la maladie est abandonnée à elle-même, la tumeur perfore la sclérotique, envahit rapidement le tissu cellulaire de l'orbite et fait saillie à l'extérieur sous la forme d'un masse fongueuse, bourgeonnante et très-vasculaire (*fongus de l'œil*). D'autres fois elle se propage vers le fond de l'orbite à travers le tronc du nerf optique.

A mesure que la tumeur se développe, le malade se plaint d'apercevoir un rideau noir qui couvre une partie du champ visuel, envahit peu à peu une grande étendue et gêne la vision centrale.

Les signes ophthalmoscopiques varient suivant que le sarcome occupe le segment postérieur ou le segment antérieur de l'œil; dans le premier cas, on voit au début des exsudations blanchâtres se former, s'étendre en éventail autour du nerf optique et se propager en même temps à la rétine. Dans le second cas, on constate derrière l'iris une tache noire, complétement opaque, arrondie et bien circonscrite. Lorsque la tumeur a acquis un volume assez considérable pour décoller la rétine, on voit alors, à l'ophthalmoscope, une sorte de voile blanchâtre qui flotte derrière la tumeur.

Le sarcome *mixte* ou *carcinomateux* présente quelques signes particuliers; il se développe le plus souvent dans les parties postérieures de l'œil, puis se porte rapidement en avant, repousse le cristallin et l'iris, perfore la cornée ou la sclérotique et vient former à la surface du globe des bosselures plus ou moins marquées, en donnant lieu à une exophthalmie plus ou moins considérable. Plus tard, la surface de la tumeur s'ulcère et donne lieu à une suppuration fétide. Les ganglions se prennent rapidement.

Lorsque le sarcome n'a pas encore déterminé d'attaques glaucomateuses, on peut le prendre pour un simple décollement de la rétine, qui du reste l'accompagne souvent, comme nous l'avons vu. Mais le simple décollement rétinien diffère de celui qui accompagne une tumeur sarcomateuse, en ce qu'il est mobile quand on imprime des mouvements au globe oculaire et qu'il s'accompagne d'une diminution de la pression intra-oculaire; contrairement à ce qui a lieu lorsqu'il existe une tumeur. Dans l'attaque glaucomateuse, les milieux de l'œil ayant perdu leur transparence, le diagnostic devient moins facile. Il faut alors se baser sur les antécédents, sur la continuité des douleurs, sur la tension excessive du globe oculaire, sur la marche progressive de la maladie et sur l'âge avancé du malade pour admettre l'existence d'une tumeur sarcomateuse.

Quant au diagnostic différentiel des diverses variétés de sarcome, l'examen microscopique de la tumeur peut seul l'établir.

La marche de cette affection est rapide. Quelques mois suffisent

pour amener la perte de l'œil. Le sarcome carcinomateux surtout envahit, beaucoup plus rapidement que les autres variétés, les diverses membranes de l'œil.

Le pronostic est donc de la plus haute gravité, d'autant plus que, même après l'énucléation de l'œil, les récidives sont à craindre et, dans ces cas, la terminaison est le plus souvent la mort.

Le seul traitement applicable à cette affection est l'énucléation complète de l'œil, faite aussitôt que possible et l'ablation simultanée du périoste et même d'une portion osseuse de l'orbite, quand il y a un prolongement adhérent limité; car lorsque l'on constate des symptômes de généralisation ou des phénomènes du côté de l'encéphale, l'opération devient inutile.

Tubercules de la choroïde.

Les tubercules de la choroïde sont caractérisés par de petits nodules d'une coloration vert grisâtre ou gris blanchâtre disséminés dans le stroma ou dans les parois mêmes des vaisseaux de cette membrane. Histologiquement, la structure de ces nodules est la même que celle des tubercules miliaires des autres régions.

On les rencontre le plus souvent chez des malades atteints de tuberculose miliaire aiguë généralisée. M. Liouville a démontré, par des expériences sur des cobayes, que du sang d'individus affectés de cette maladie, injecté chez ces animaux, produit constamment chez eux des tubercules de la choroïde. Toutefois, on en trouve également dans les yeux des malades qui ont succombé à une phthisie lente et chronique.

Cette affection se traduit par des troubles fonctionnels et des signes ophthalmoscopiques qui ont longtemps passé inaperçus. Les premiers consistent en des phénomènes lumineux particuliers, auxquels on donne les noms de *photopsies* et de *chrupsie*, et en un affaiblissement notable de la vision centrale.

L'examen ophthalmoscopique découvre de très-petites taches rondes, blanc jaunâtre ou grisâtre, le plus souvent disséminées autour de la macula, plus rarement sur tout le fond de l'œil. Leur nombre varie; souvent elles sont assez peu nombreuses pour qu'on puisse les compter facilement, elles sont alors groupées autour du nerf optique; d'autres fois, elles atteignent le nombre de quarante qu'elles dépassent bien rarement. Leur forme régulièrement arrondie est caractéristique et elles ne sont pas entourées d'un liséré pigmentaire.

Ces productions néoplasiques ont pour résultat d'altérer par

places l'épithélium de la choroïde, de le détruire et de déterminer une congestion légère de cette membrane et même de la rétine.

Les tubercules de la choroïde pourraient-ils, dans certains cas, devenir un signe précieux de la tuberculose? Quelques auteurs l'ont pensé, mais ils n'apparaissent, en général, qu'après des symptômes généraux bien autrement importants pour le diagnostic.

Vices de conformation.

Les vices de conformation de la choroïde sont le *coloboma*, l'*albinisme* de cette membrane et le *staphylôme postérieur*, qui mérite une description spéciale.

Le *coloboma* est l'absence partielle et congénitale de la choroïde. Il peut être héréditaire. C'est le plus souvent dans la partie inférieure de cette membrane qu'on l'observe.

A l'ophthalmoscope, il apparaît sous la forme d'une tache blanche, ovale, luisante, située à la partie inférieure de la choroïde, s'étendant du cristallin au voisinage de la papille, parcourue dans toute son étendue par des vaisseaux choroïdiens, très-nettement limitée et bordée par des dépôts de pigment noir. Tantôt cette tache s'arrête sur le bord de la papille, tantôt elle l'enveloppe de tous côtés.

La rétine fait habituellement défaut dans toute l'étendue du coloboma. Celui-ci coïncide en général avec une altération analogue de l'iris et quelquefois avec une cataracte zonulaire ou polaire. Il s'accompagne d'une myopie plus ou moins prononcée.

L'*albinisme* est l'absence du pigment choroïdien. Il existe habituellement en même temps qu'une altération semblable de l'iris. On donne aux yeux ainsi affectés le nom d'*albinotiques*, et aux individus qui en sont atteints celui d'*albinos*.

Ces individus ont l'iris et la pupille rouges; ils supportent très-mal la lumière; leurs yeux clignent continuellement.

Pour remédier à cet inconvénient, il faut leur faire porter des lunettes couleur de fumée.

Staphylome postérieur.

Quelques auteurs confondent à tort le staphylôme postérieur avec la scléro-choroïdite postérieure. Ce sont deux états morbides qu'il importe de bien distinguer; car, si, dans les deux cas, on observe une atrophie circonscrite de la choroïde au voisinage du nerf optique et une ectasie de la sclérotique dans les points correspondants à cette atrophie, la scléro-choroïdite postérieure est une maladie offrant une

marche progressive, envahissante et s'accompagnant de phénomènes inflammatoires, tandis que le staphylôme postérieur est un simple vice de conformation, un état stationnaire, le plus souvent congénital, ne donnant lieu à aucun trouble extérieur apparent et qui ne peut être reconnu qu'à l'aide de l'ophthalmoscope.

Si l'on examine le fond de l'œil, on aperçoit, de même que dans la scléro-choroïdite postérieure, à la partie externe (interne à l'image renversée) du nerf optique, une tache blanchâtre, en forme de croissant, mais dont l'un des bords se confond, par sa coloration, avec l'anneau sclérotical de la papille, tandis que l'autre se dessine net-

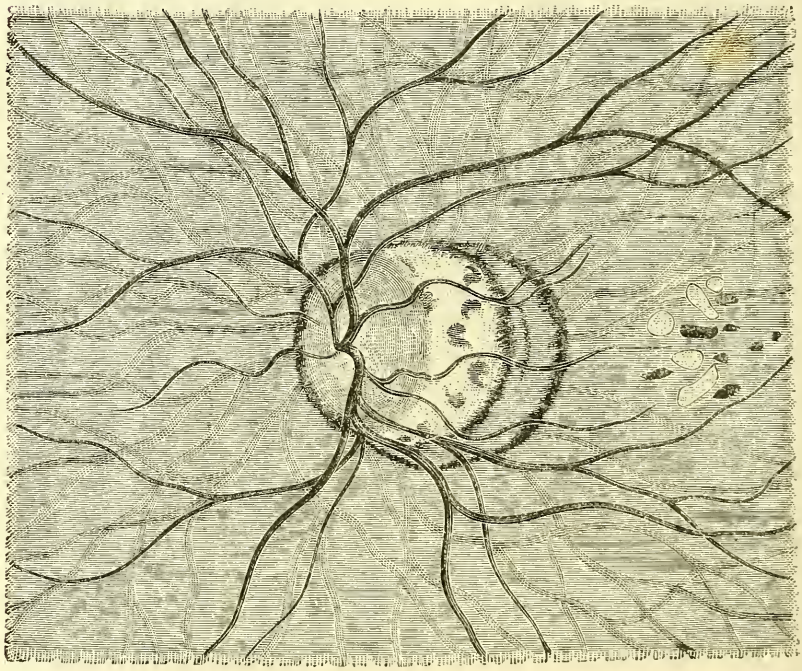

Fig. 111. — Staphylôme postérieur avec atrophie de la choroïde dans la région de la macula.

tement sur le fond jaune rougeâtre de l'œil et dont les deux pointes correspondent aux deux extrémités du diamètre vertical de la papille. La différence de coloration entre la partie atrophiée de la choroïde qui est blanche et la partie saine qui est jaune rougeâtre devient souvent encore plus sensible par une accumulation de pigment qui forme, entre ces deux parties, un liséré noirâtre; ce pigment est parfois répandu à la surface de la partie atrophiée, sous forme de cer-

cles concentriques, d'un léger pointillé noirâtre ou d'amas foncés et circonscrits (fig. 111).

Le nerf optique paraît généralement plus foncé qu'à l'état normal; la papille devient ovalaire dans le sens vertical, mais ce sont là des illusions d'optique qui sont dues, l'une à un effet de contraste de la papille avec le fond blanchâtre du staphylôme, l'autre à ce que le nerf optique, refoulé par la pression intra-oculaire, est vu dans une position oblique.

Les vaisseaux choroïdiens sont plus apparents au niveau du staphylôme; par suite de la disposition du pigment de la couche épithéliale ils participent eux-mêmes à l'atrophie. Les vaisseaux rétiniens sont également plus apparents et plus faciles à suivre.

Les troubles de la vue sont ceux de la myopie, dont nous parlerons plus loin (voyez *Myopie*).

Le staphylôme postérieur s'accompagne quelquefois d'hémorrhagies et de décollements rétiniens; ces complications très-rares donnent lieu à des troubles visuels plus accusés, tels qu'une altération du champ visuel, des scotomes, ou enfin, dans les cas où la macula est elle-même atteinte, une perte complète de la vision centrale. Le staphylôme postérieur, comme on le voit, est facile à distinguer de la scléro-choroïdite postérieure, non-seulement par ses caractères ophthalmoscopiques, mais aussi par son état stationnaire et l'absence de phénomènes inflammatoires. Toutefois il peut être souvent lui-même le point de départ d'une scléro-choroïdite, comme nous l'avons vu en parlant de cette dernière. Alors les parties de la choroïde voisine du staphylôme prennent une teinte de plus en plus claire, les limites du staphylôme, jusque-là très-nettes et tranchant sur le fond rouge de l'œil par un bord fortement pigmenté, s'effacent peu à peu. Ces changements sont dus à la disparition du pigment des cellules épithéliales, puis de celles du stroma et enfin à l'atrophie progressive de la choroïde. Ces altérations n'attaquent d'abord qu'une petite étendue à la fois et apparaissent sous forme d'îlots séparés les uns des autres par du tissu sain; puis ces îlots se réunissant ne forment plus qu'une tache et l'on se trouve alors en présence de tous les caractères de la scléro-choroïdite postérieure (voy. plus haut).

Le staphylôme postérieur est également facile à distinguer du coloboma de la choroïde dont l'aspect, le siége et la direction sont tout différents.

Le traitement consiste uniquement à combattre la myopie progressive qui résulte de cette affection par des moyens que nous ferons connaître (voyez *Myopie*).

ARTICLE XIV.

MALADIES DE LA RÉTINE

Les maladies de la rétine sont : l'*hypérémie* et l'*ischémie*, les *troubles circulatoires*, les *inflammations*, le *décollement* et les *tumeurs*.

Hypérémie. — Ischémie.

Hypérémie.—Nous distinguerons l'hypérémie artérielle et l'hypérémie veineuse.

L'*hypérémie artérielle* de la rétine se produit à la suite d'efforts exagérés d'accommodation ou d'une longue exposition à une vive lumière. Souvent elle vient compliquer les maladies de la choroïde. On l'observe aussi chez des malades atteints de troubles généraux de la circulation ou d'affection cardiaque et particulièrement d'hypertrophie du ventricule gauche.

Elle se traduit par une hyperesthésie, une photophobie plus ou moins prononcées et par un sentiment de fatigue, de tension, de

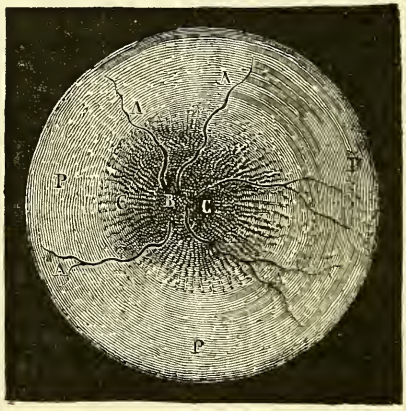

Fig. 112. — Hypérémie de la rétine.
C. Injection très-vive de la rétine au niveau de la papille. — P, P. Fond de l'œil sain.

pesanteur dans le globe oculaire, surtout en lisant ou en écrivant. A l'ophthalmoscope, le tissu papillaire offre une coloration rosée et parfois des stries rougeâtres qui s'irradient de la papille vers l'équateur de l'œil en longeant les fibres nerveuses du nerf optique (voy. fig. 112). Ces dispositions sont d'ailleurs variables suivant les individus.

Le traitement local consiste dans les dérivatifs, les émissions sanguines et dans l'emploi de verres teintés.

L'*hypérémie veineuse* de la rétine apparaît lorsque la circulation veineuse de la tête ou du cou est gênée. C'est ainsi qu'on l'observe dans certaines affections du cœur droit, dans des cas de tumeurs cérébrales, orbitaires, dans la persistance du trou de Botal, etc.

A l'ophthalmoscope, on aperçoit les veines dilatées et tortueuses; les bords de la papille disparaissent dans une teinte blanchâtre due à une diffusion séreuse qui s'étend le long des parois des vaisseaux. Enfin, dans les cas de cyanose, la papille prend une teinte rouge sombre caractéristique. Le pouls veineux disparaît dans cette variété d'hypérémie rétinienne.

Ischémie. — L'ischémie spontanée s'observe quand la tension de la circulation générale s'abaisse par le fait d'un affaiblissement des contractions du cœur, pendant la syncope ou au début d'une attaque d'épilepsie, par exemple : elle se produit également sous l'influence de la compression du globe oculaire.

On la reconnaît à l'ophthalmoscope par l'amincissement des artères qui deviennent exsangues, filiformes et à la présence du pouls artériel dans l'artère centrale de la rétine. Elle entraîne habituellement la perte de la vue.

De Graefe, dans un cas d'ischémie rétinienne due à une diminution de la tension générale artérielle qui n'était plus en rapport avec la tension intra-oculaire, tira de très-bons effets de l'iridectomie pratiquée sur les deux yeux; la vision redevint normale et la guérison fut complète.

Troubles circulatoires de la rétine.

Les altérations des vaisseaux rétiniens qu'il importe de signaler sont : les *varicosités*, l'*anévrysme* et l'*embolie de l'artère centrale*.

Les *varicosités* offrent une étendue variable. Rarement limitées aux veines de la rétine, elles coïncident généralement avec des altérations semblables dans toutes les veines de l'économie, en particulier dans celles de la face et des paupières.

L'*anévrysme de l'artère centrale de la rétine* n'a été observée qu'une seule fois sur le vivant. Ce fait a été rapporté par M. Sous (de Bordeaux), dans les *Annales d'oculistique* (t. LIII). A l'ophthalmoscope, on voyait à la partie inférieure de la papille une tumeur volumineuse, rouge sombre, pisiforme, qui s'amincissait brusquement pour se continuer avec une artère de la rétine et qui était animée de mouvements alternatifs de contraction et de dilatation; celle-ci coïncidait avec la contraction des ventricules du cœur. Les autres artères de la rétine étaient filiformes et les veines un peu plus volumineuses

qu'à l'état normal. Autour de la tumeur, la rétine était légèrement œdématiée. La vue était notablement affaiblie.

L'*embolie de l'artère centrale de la rétine* a été observée pour la première fois, en 1859, par de Graefe. Depuis cette époque, un assez grand nombre de faits ont été publiés.

Ses causes sont encore inconnues; elles paraissent être celles des embolies en général.

Les symptômes sont variables : Le plus souvent on constate une perte immédiate, complète et définitive de la vue. C'est là, pour ainsi dire, un signe pathognomonique de l'oblitération du tronc lui-même, car si l'obstruction ne porte que sur l'une des branches de l'artère, on constate une lacune plus ou moins étendue du champ visuel, mais non une cécité complète.

Les signes ophthalmoscopiques sont très-variables suivant l'époque de la maladie à laquelle on examine le fond de l'œil. Si l'on pratique cet examen aussitôt après l'accident, on voit que les artères de la papille sont très-amincies, pâles, exsangues et ressemblent à des filets blanchâtres. Les veines sont également rétrécies au niveau de la papille, mais elles augmentent de calibre vers les parties équatoriales. La section du nerf optique présente une très-grande pâleur. Quelques jours après, on voit la tache jaune s'entourer d'une opacité grisâtre et présenter elle-même une teinte plus sombre qu'à l'état normal; quelquefois on constate, en ce point, l'existence de véritables ecchymoses. Les bords de la papille sont voilés par une sorte de nuage blanchâtre qui s'étend dans un espace comprenant environ deux ou trois fois son diamètre. Ce nuage disparaît peu à peu par la suite, et le tissu rétinien recouvre toute sa transparence. Le nerf optique prend une coloration blanchâtre et finit, après un certain temps, par offrir tous les caractères de l'atrophie.

Les moyens qui ont été tentés pour rétablir la circulation, tels que les paracentèses répétées, l'iridectomie, l'iodure de potassium à l'intérieur, sont restés jusqu'ici inefficaces.

Inflammation (Rétinite).

L'inflammation de la rétine est primitive ou secondaire.

La forme *primitive* est rare et se manifeste à la suite de travaux exagérés faits à l'éclairage d'une lumière trop vive ou insuffisante et nécessitant de grands efforts d'accommodation. Tant que les altérations ne portent que sur les couches antérieures de la rétine et n'atteignent pas celle des cônes et des bâtonnets, les symptômes accusés par les malades sont peu marqués; la vue est seulement affaiblie, mais non

abolie ; le plus souvent cette faiblesse n'est que passagère et le malade, après un certain temps, n'accuse plus aucun trouble.

A l'ophthalmoscope on constate des altérations beaucoup plus importantes que le feraient supposer des troubles fonctionnels aussi légers : en effet, les bords de la papille sont comme voilés par un nuage; le fond de l'œil, au lieu de son aspect habituel, présente une coloration grisâtre qui fait qu'on aperçoit plus difficilement les limites du nerf optique; les veines rétiniennes sont dilatées et légèrement tortueuses; à la périphérie on aperçoit de petites raies blanchâtres qui ne sont autres que des artérioles oblitérées. Lorsque la maladie est ancienne, ces raies se continuent quelquefois le long des vaisseaux dont elles entourent les parois, ce qui indique une prolifération de la tunique adventice.

Lorsque la maladie suit une marche aiguë, elle disparaît habituellement après quelque temps, sans laisser de troubles apparents. Quand elle suit une marche chronique, certaines altérations deviennent définitives, en particulier celles qu'on observe le long des parois des vaisseaux, d'où le nom de *névrite périvasculaire* qui lui a été donné par quelques auteurs.

Le pronostic est grave seulement dans ce dernier cas, car l'atrophie de la rétine et consécutivement celle du nerf optique en sont ordinairement la conséquence.

La rétinite *secondaire* survient habituellement pendant le cours du diabète, de l'albuminurie, de la syphilis ou de la leucémie. Elle prend alors les noms de rétinites *diabétique*, *albuminurique*, *syphilitique*, *leucémique*. D'autres fois, la cause reste inconnue; c'est ce qui a lieu dans la *rétinite pigmentaire*. Nous allons décrire successivement chacune de ces variétés.

La *rétinite diabétique* est assez fréquente.

Des altérations peuvent apparaître dans la rétine sans que les milieux transparents aient encore subi la moindre atteinte; d'autres fois, elles succèdent aux maladies du cristallin ou du corps vitré qui dépendent du diabète. Nous avons vu, en effet, en parlant des cataractes, que le diabète peut donner lieu à des opacités du cristallin, ou s'accompagner également d'altérations des membranes profondes, en particulier de la rétine.

La rétinite diabétique présente ceci de particulier qu'on aperçoit à l'ophthalmoscope, sur la rétine, des plaques blanchâtres, graisseuses, discrètes et disséminées et, le plus souvent, de nombreux foyers hémorrhagiques dispersés sans ordre, au fond de l'œil. Lorsque ces hémorrhagies se font au niveau de la macula, la vision centrale est brusquement abolie. Les troubles fonctionnels varient d'ailleurs suivant le siége et l'étendue des altérations.

La *rétinite albuminurique* s'observe dans les maladies du rein caractérisées par la dégénérescence amyloïde des parois de ses vaisseaux. C'est d'ailleurs une dégénérescence analogue, accompagnée d'ordinaire d'hémorrhagies rétiniennes, qui existe dans les vaisseaux de la rétine. Elle est moins fréquente dans l'albuminurie liée à la grossesse ou à une tumeur abdominale.

Les caractères ophthalmoscopiques de la rétinite albuminurique varient suivant l'époque de la maladie à laquelle on examine le fond de l'œil : au début, on constate généralement l'œdème de la rétine et l'injection de la papille. Un peu plus tard, cet œdème, caractérisé par

Fig. 113. — Rétinite albuminurique.

une suffusion grisâtre autour de la papille, est remplacé par des plaques blanchâtres d'abord disséminées, comme dans la rétinite diabétique, puis confluentes, qui forment bientôt une véritable zone autour du nerf optique : cette zone peut s'étendre dans une largeur double de celle de la papille; en certains points, elle est comme tachetée par de petits foyers hémorrhagiques dont la coloration rou-

geâtre se distingue facilement sur ce fond blanc(voy. fig. 113). Enfin, à une période plus avancée de la maladie, on voit apparaître autour de la macula elle-même de petites plaques blanchâtres qui offrent l'aspect d'une étoile rayonnée; les veines deviennent dilatées et tortueuses et les foyers hémorrhagiques plus abondants.

L'examen microscopique montre que les plaques blanchâtres péripapillaires sont dues à une hypertrophie considérable du tissu cellulaire rétinien, qui a subi peu à peu la dégénérescence graisseuse; que les plaques étoilées qu'on observe autour de la macula sont dues à des altérations semblables, et que ces altérations ont envahi les fibres radiées qui traversent perpendiculairement les couches rétiniennes vers le point central de la rétine.

La *rétinite syphilitique* apparaît entre la période secondaire et la période tertiaire de la syphilis; elle ne s'accompagne, en général, d'aucun autre accident spécifique.

Les malades sont tourmentés par des phénomènes lumineux, des photopsies, des chrupsies et souvent par une photophobie très-prononcée. En outre, ils sont atteints de la cécité partielle des couleurs, c'est-à-dire que, dans les couleurs composées, ils ne voient qu'une des couleurs primitives qui les composent.

Elle offre ceci de particulier à l'examen ophthalmoscopique qu'elle est caractérisée au début par des exsudations grisâtres, par un léger nuage péripapillaire, qu'elle ne donne lieu à aucune altération des vaisseaux ni à aucune hémorrhagie, mais qu'elle s'accompagne presque toujours d'opacités du corps vitré. Les altérations de la rétinite syphilitique sont, comme on le voit, bien moins importantes que celles de la rétinite albuminurique; mais cette affection est souvent très-rebelle et sujette à de nombreuses récidives.

Tantôt elle se développe avec une grande rapidité, tantôt elle offre une marche très-lente. Elle s'accompagne souvent de choroïdite, ou d'iritis. Quelquefois un œil est atteint de rétinite et l'autre d'iritis.

La *rétinite leucémique*, signalée pour la première fois par Liebreich, est très-rare; son nom lui vient de ce qu'on l'observe dans la leucocythémie. Elle est caractérisée par une coloration jaune orangé du fond de l'œil et par un liséré blanchâtre le long des veines.

La *rétinite pigmentaire* est une affection assez fréquente et dont l'importance mérite une description plus détaillée que les précédentes.

Elle est caractérisée par l'apparition dans le tissu rétinien de taches pigmentaires, noirâtres, s'étendant des parties équatoriales aux parties centrales de l'œil (voy. fig. 114).

La rétinite pigmentaire paraît être le plus souvent congénitale et se

rencontrer chez des enfants issus de mariages consanguins. Elle coïncide habituellement avec d'autres anomalies congénitales. Elle affecte le plus souvent les deux yeux.

Anatomiquement, elle est constituée par des accumulations de pigment sur la rétine. Au microscope, on constate dans le tissu rétinien ainsi altéré une prolifération du tissu conjonctif des couches externes de la rétine entraînant dans les points où elle se produit la destruction des cônes et des bâtonnets et bientôt même celle de la couche épithéliale de la choroïde.

Le symptôme pathognomonique de cette affection est décrit sous le nom d'*héméralopie*, on désigne sous ce nom une diminution nocturne

Fig. 114. — Rétinite pigmentaire.

de l'acuité visuelle tout à fait disproportionnée avec la diminution de la lumière donnée par l'éclairage artificiel. Sitôt que le jour tombe ou que la lumière d'une lampe diminue d'intensité, les malades ne peuvent plus lire ni même se conduire. A mesure que la maladie fait des progrès et que les plaques pigmentaires envahissent les parties cen-

trales de la rétine, le champ visuel se rétrécit; la vision centrale se sépare complétement de la vision périphérique par une zone devenue insensible; peu à peu alors les malades ont de la peine à s'orienter, leur démarche devient incertaine, ils ne voient pas les obstacles qui se trouvent devant eux, et lorsqu'ils passent d'un milieu éclairé dans un milieu plus sombre, ils demeurent plusieurs instants immobiles avant de pouvoir se reconnaître. Enfin lorsque les altérations envahissent la macula, le champ visuel se rétrécit de plus en plus et la vision centrale finit par se perdre complétement.

L'examen ophthalmoscopique montre, au début, dans les parties périphériques, des taches noirâtres, étoilées, à contours anguleux, isolées, souvent très-nombreuses (voy. fig. 114), d'autres fois clair-semées et siégeant de préférence le long des vaisseaux; ceux-ci sont rétrécis dans leur calibre, finissent par s'oblitérer et apparaissent alors sous forme de lignes blanchâtres.

A une période avancée, la maladie se complique en général d'opacités du cristallin qui occupent d'abord les parties postérieures de la lentille et l'envahissent ensuite dans sa totalité.

La marche est très-variable : tantôt elle est très-rapide, la maladie se développe pendant la vie intra-utérine et est complète au moment de la naissance; d'autres fois au contraire elle est très-lente, et ne devient complète qu'après trente ou quarante ans. Quoi qu'il en soit, elle aboutit généralement à une cécité absolue. Le pronostic en est donc toujours fort grave.

Aucun traitement chirurgical n'est applicable à la rétinite pigmentaire et les traitements médicaux sont restés jusqu'ici sans résultat.

Décollement de la rétine.

La rétine à l'état normal adhère, comme on sait, à la choroïde; lorsqu'elle se sépare de cette membrane, on dit qu'il y a *décollement*. Ce décollement peut se produire sous diverses influences : tantôt c'est un liquide ou une tumeur qui vient s'interposer entre la choroïde et la rétine, comme cela a lieu dans les épanchements séreux sous-rétiniens; dans les hémorrhagies sous-rétiniennes consécutives à une lésion traumatique de l'œil, dans les cas où il se forme dans les deux membranes une production anormale, telle qu'un sarcome, une tumeur mélanique (*décollement par soulèvement*); tantôt le décollement est le résultat de l'augmentation de la tension intra-oculaire, comme on l'observe si fréquemment dans la myopie progressive ou la sclérochoroïdite postérieure; la choroïde, par suite de son élasticité, peut se distendre, tandis que la rétine, incapable de subir aucune élongation,

se décolle (de Graefe) (*décollement par distension*); tantôt enfin il résulte de la présence dans le corps vitré d'un produit pathologique quelconque qui, en attirant en avant la rétine, finit par rompre ses adhérences avec la choroïde (*décollement par attraction*).

Le plus souvent, le décollement de la rétine est précédé d'altérations plus ou moins profondes du corps vitré. Celui-ci commence, en général, par se ramollir, puis par se détacher de la rétine en se ramassant sur lui-même; l'espace qui le sépare de cette membrane devient le siége d'un épanchement séreux, le liquide ainsi produit se résorbe assez facilement; dès lors, la rétine n'étant plus maintenue par le corps vitré, se sépare de la choroïde, se décolle, et il se forme entre ces deux membranes une poche qui se remplit bientôt d'un liquide séreux, transparent, analogue à celui qui s'était formé entre le corps vitré et la rétine : c'est ainsi, d'après les récentes recherches d'Yvanoff, que se produit le plus fréquemment le décollement de la rétine. En général, ce décollement se fait dans les parties équatoriales; il est très-rare qu'il se fasse au voisinage de la papille.

Le liquide séreux sous-rétinien qui se forme par suite du décollement de la rétine contient parfois du sang, des cristaux de cholestérine et souvent des cônes et des bâtonnets.

Les symptômes sont les suivants : la vue s'obscurcit tout à coup, brusquement; puis, à partir de ce moment, le malade se plaint d'avoir continuellement un nuage dans une partie de son champ visuel; ce nuage apparaît en général vers les parties supérieures, le décollement se faisant le plus souvent à la partie inférieure de la rétine. Les individus myopes sont tout étonnés de mieux voir, seulement pendant un certain temps, les objets éloignés, ce qui s'explique par le rapprochement de la rétine vers le foyer des milieux dioptriques de l'œil; mais ce n'est là qu'une amélioration tout à fait passagère. Le plus fréquemment, au contraire, la vision est très-affaiblie et les malades peuvent à peine compter les doigts.

A l'ophthalmoscope, si l'on a eu soin de dilater préalablement la pupille, on aperçoit, au niveau des parties décollées, une tumeur qui, d'abord blanchâtre, devient peu à peu bleuâtre; ce changement de coloration est dû à ce que le liquide épanché sous la rétine perd peu à peu sa transparence et devient de plus en plus opaque : on voit, à l'image droite, les vaisseaux rétiniens se répandre sur les parties décollées en formant un angle au moment où ils passent des parties saines sur ces parties décollées (voy. fig. 115). Enfin, si l'on imprime une brusque secousse à l'œil malade, ces parties deviennent le siége d'un léger tremblotement déterminé par la présence du liquide entre la choroïde et la rétine.

Les symptômes que nous avons fait connaître, et surtout l'examen

ophthalmoscopique permettront toujours de reconnaître facilement un décollement de la rétine. Tout au plus, au début, pourrait-on le confondre avec des hémorrhagies du corps vitré; mais cette erreur, si elle était possible, ne saurait résister à un examen attentif.

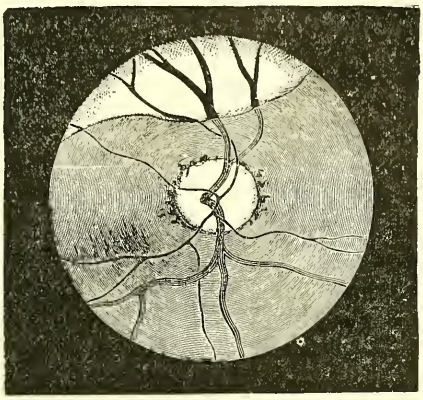

Fig. 115. — Décollement de la rétine.

Le pronostic est grave. En effet, ces décollements rétiniens ont toujours une grande tendance à s'étendre, l'œil se ramollit de plus en plu et finit par se perdre complétement. En outre, ils se compliquent souvent de cataractes molles, laiteuses, qui empêchent d'explorer le fond de l'œil et de suivre à l'ophthalmoscope les progrès de la maladie.

Le traitement doit être surtout hygiénique; il consiste dans le repos absolu, dans l'absence de tout travail d'application. Le malade aura soin d'éviter toute secousse capable d'augmenter l'étendue du décollement. Les ventouses sèches, jointes aux préparations mercurielles données à l'intérieur, paraissent dans certains cas avoir donné d'assez bons résultats. Enfin, nous avons souvent pratiqué, à l'instar d'autres chirurgiens, une ponction avec un trocart fin à travers la sclérotique et la choroïde, afin de donner issue au liquide épanché sous la rétine; mais ce moyen dangereux, d'ailleurs, ne procure ordinairement qu'une amélioration passagère, et le liquide ne tarde pas à se reproduire.

Tumeurs de la rétine.

Les tumeurs qu'on observe dans la rétine sont habituellement désignées sous le nom de *gliomes*. Elles ont été particulièrement étudiées par MM. Robin, Virchow, Schultze et Yvanoff. Les recherches les plus récentes ont montré qu'elles sont formées aux dépens des éléments conjonctifs des fibres radiées et de la névroglie qui prolifèrent.

On les rencontre surtout chez les enfants, soit pendant la vie intra-utérine, soit dans les premières années de la vie et presque jamais au delà de quinze ans. Elles occupent souvent les deux yeux.

On a cru d'abord que ces tumeurs se développaient toujours de dedans en dehors; mais Yvanoff a démontré que ce sont parfois les couches internes de la rétine qui prolifèrent, et que par conséquent la tumeur fait saillie en dedans.

Ces tumeurs se reconnaissent à leur coloration blanc jaunâtre au fond de l'œil, appréciable surtout à la lumière solaire (Knapp).

Toutefois, au début, on pourrait les confondre avec des exsudations ou des taches hémorrhagiques, mais leurs contours tranchés et bien circonscrits, et le grand développement des artères que présentent les tumeurs permettront d'éviter cette erreur.

Souvent elles entraînent des décollements de la rétine, ou bien elles donnent lieu à des phénomènes glaucomateux, à une grande tension intra-oculaire qui amènent par la suite une perforation de la cornée, à travers laquelle vient faire saillie la tumeur devenue rougeâtre, vasculaire et bourgeonnante. C'est là ce qu'on désignait autrefois sous le nom de *fongus de l'œil*. A cette période, la maladie ne tarde pas à se généraliser du côté du cerveau, de la moelle, ou même du foie ou de la rate, tandis que les ganglions lymphatiques qui reçoivent de la région sont très-rarement atteints.

La marche est ordinairement rapide, le pronostic de la plus haute gravité, et le seul traitement applicable est l'énucléation complète de l'œil, pratiquée le plus tôt possible.

ARTICLE XV

MALADIES DU NERF OPTIQUE

Les maladies du nerf optique sont l'*inflammation*, l'*atrophie* et les *tumeurs*.

Inflammation.

Lorsque l'inflammation du nerf optique est localisée d'abord à son extrémité oculaire et s'étend de là sur la rétine autour de la papille, on lui donne le nom de *névro-rétinite*. Quand elle prend son point de départ dans les centres nerveux, se propage le long du nerf optique et envahit consécutivement son extrémité oculaire, on lui donne celui de *névrite descendante*. Ces deux formes méritent d'être décrites séparément.

A. *Névro-rétinite.* — La cause la plus fréquente de cette inflammation est une compresssion exercée sur le trajet du nerf optique par une tumeur ou une affection quelconque siégeant à la base du crâne. Par suite de cette compression, la circulation est ralentie dans le sinus caverneux, puis dans les veines rétiniennes, le nerf optique se congestionne, s'œdématie, se gonfle, fait saillie en avant, puis les troubles circulatoires s'exagérant davantage, il en résulte de véritables altérations de nutrition, en particulier une hypertrophie du tissu cellulaire sous-rétinien, un véritable étranglement des fibres nerveuses et des vaisseaux eux-mêmes, une transsudation séreuse abondante, enfin une dégénérescence graisseuse et une atrophie rapide de ces divers éléments.

Ces altérations portent généralement sur les deux yeux à la fois. Les caractères ophthalmoscopiques sont très-variables suivant l'époque à laquelle on examine le fond de l'œil. Au début on constate une simple

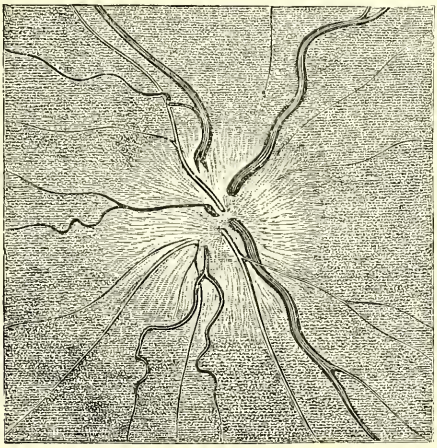

Fig. 116. — Névrite optique ou névro-rétinite.

hypérémie veineuse du tissu papillaire ; la veine centrale et ses principales branches paraissent plus foncées, plus sinueuses et augmentées de volume. Peu à peu les limites du nerf optique disparaissent par suite de cet état œdémateux ; il en est de même des bords de l'anneau sclérotical (fig. 116). Un peu plus tard survient un véritable gonflement de la papille, qui fait saillie et proémine en avant ; alors les veines rétiniennes deviennent de plus en plus engorgées et tortueuses ; il se fait de véritables hémorrhagies le long des vaisseaux. Les artères, au contraire, paraissent plus pâles et plus minces qu'à l'état normal. A une époque

encore plus avancée, on voit le processus morbide envahir une certaine zone de la rétine elle-même autour du nerf optique ; cette zone, toujours circonscrite, présente à l'ophthalmoscope un aspect terne, blanc-grisâtre. Enfin, à la dernière période, on voit la papille s'affaisser, devenir blanchâtre et présenter tous les caractères de l'atrophie (voy. *Atrophie de la papille*).

Les troubles fonctionnels ne sont pas toujours aussi accusés qu'on pourrait le croire d'après l'importance des symptômes ophthalmoscopiques. L'acuité visuelle se conserve parfois encore assez longtemps; cependant elle finit toujours par disparaître complétement. Outre les troubles de la vue, on observe des symptômes qui se rapportent à la cause même de la compression du nerf optique, c'est-à-dire à la production morbide qui siége à la base du cerveau (voy. *Compression du cerveau, tumeurs cérébrales,* tome III, p. 517).

Le pronostic est donc toujours très-grave, puisqu'en admettant que le malade ne succombe pas à l'affection cérébrale, il est toujours condamné à une cécité complète, conséquence forcée de l'atrophie des nerfs optiques à laquelle aboutit constamment la névro-rétinite.

B. *Névrite descendante.* — Lorsque l'inflammation prend son point de départ dans les centres nerveux pour se propager ensuite à l'extrémité oculaire du nerf, elle se rattache habituellement à une méningite, à une encéphalite ou à une méningo-encéphalite.

Les caractères ophthalmoscopiques sont les mêmes que dans la forme précédente ; la rougeur et le gonflement de la papille sont seulement moins intenses. En outre, les altérations paraissent offrir une plus grande tendance à envahir la rétine tout entière.

De même que dans la névro-rétinite, les troubles fonctionnels ne sont pas toujours en rapport avec les signes constatés à l'ophthalmoscope. Tantôt le malade accuse à peine quelques troubles, alors que les altérations sont déjà très-avancées ; tantôt, au contraire, la cécité est complète avant qu'on ait pu constater à l'ophthalmoscope des signes bien appréciables. Quoi qu'il en soit, la maladie aboutit toujours à la perte complète de la vue.

Aucun traitement n'a pu jusqu'ici arrêter la marche progressive de ces inflammations du nerf optique, qui se rattachent toujours à une affection encéphalique contre laquelle l'art est le plus souvent impuissant. Les déplétions sanguines locales paraissent seules avoir donné quelques bons résultats.

Atrophie du nerf optique.

Les nerfs optiques s'atrophient quelquefois sans cause appréciable (*atrophie simple progressive*). Mais le plus souvent cet état morbide reconnaît pour cause tantôt une affection oculaire telle qu'une névrite optique, une névro-rétinite, une rétinite pigmentaire, une irido-choroïdite, un rétrécissement de l'anneau de Zinn, ou une compression vicieuse des muscles sur le globe; tantôt une affection du voisinage telle qu'une lésion traumatique du front, de la tempe ou de la base du crâne, une exostose orbitaire, un polype naso-pharyngien ; tantôt une affection du cerveau telle qu'un ramollissement des corps genouillés, des pédoncules cérébraux, une périencéphalite diffuse, une sclérose en plaques des bandelettes optiques, une apoplexie cérébrale, une tumeur cérébrale, une affection athéromateuse des vaisseaux de la base du crâne et de l'encéphale lui-même, ou de la moelle, comme l'ataxie locomotrice qui en est l'une des causes les plus fréquentes, et dont l'atrophie des nerfs optiques n'est souvent que le premier symptôme ; tantôt enfin une affection générale telle que la syphilis, la glycosurie, la fièvre intermittente et les affections gastro-intestinales chroniques.

Anatomiquement, l'atrophie des nerfs optiques est constituée par la destruction plus ou moins complète de leurs fibres nerveuses. Dans certains cas, cette destruction porte à la fois sur tous les éléments du nerf (*atrophie simple* ou *blanche*) ; d'autres fois les éléments nerveux seuls sont atrophiés par suite de l'hypergenèse des éléments cellulaires (*atrophie grise*).

Au microscope, on voit que les nerfs ainsi atrophiés sont constitués, non-seulement par du tissu conjonctif hypertrophié, mais aussi par une masse moléculaire composée de corpuscules amylacés et de corps granuleux (Vulpian) ; dans ces nerfs, les tubes ont presque complétement disparu. Souvent les fibres nerveuses sont conservées au centre du nerf, tandis qu'elles sont atrophiées à la périphérie. Dans la rétine on constate une atrophie presque complète des couches ganglionnaires et des fibres nerveuses, coïncidant avec la conservation d'autres couches dans leur intégrité. Les vaisseaux perdent de leur volume, et leurs parois sont souvent épaissies.

Les symptômes varient : tantôt c'est un rétrécissement progressif et concentrique du champ visuel, tantôt un perte de la vision centrale d'abord, s'étendant ensuite de proche en proche dans les parties périphériques. Généralement on observe, dès le début, du *daltonisme*, c'est-à-dire l'abolition de la faculté de distinguer les couleurs. D'après M. Galezowski, ce phénomène de la cécité des couleurs, au début de

l'atrophie de la papille, serait un signe constant, pour ainsi dire pathognomonique.

Outre ces troubles fonctionnels, nous devons signaler encore les photopsies, les chrupsies et les scotomes dont se plaignent souvent les malades. Tous ces symptômes étaient autrefois confondus sous les noms d'*amblyopie* et d'*amaurose*.

Les caractères ophthalmoscopiques ne deviennent bien nets qu'à une période un peu avancée de la maladie : la papille perd peu à peu sa coloration rosée, et finit par offrir une teinte blanchâtre qui tranche nettement sur le fond rouge de l'œil. Cette coloration blanchâtre est due à la disparition du réseau capillaire; elle est d'autant plus prononcée que la maladie est plus avancée; peu à peu la papille prend un aspect chatoyant et nacré.

Ces caractères deviennent tellement nets à une certaine période, qu'il est impossible de ne pas reconnaître de suite la nature et le siége de l'affection.

Il est habituellement aisé, avec un peu d'attention, par l'examen seul des troubles fonctionnels et des caractères ophthalmoscopiques, de distinguer entre elles les diverses variétés d'atrophie. C'est ainsi que dans l'atrophie progressive simple, le rétrécissement du champ visuel est concentrique et s'étend uniformément de la périphérie aux parties centrales; dans l'atrophie qui se lie à l'ataxie locomotrice, le rétrécissement, au lieu d'être uniforme, est plus prononcé dans certains endroits que dans d'autres. L'examen ophthalmoscopique montre, dans la première de ces deux formes, une diminution plus accentuée du système vasculaire, un certain retrait, une excavation infundibuliforme de la papille. Dans l'atrophie consécutive aux névrites, les bords des nerfs optiques sont diffus et se perdent insensiblement avec les parties voisines; en outre les artères sont plus minces, les veines dilatées et tortueuses. Enfin lorsque l'atrophie est le résultat d'une affection chronique des vaisseaux rétiniens, ceux-ci sont considérablement diminués de calibre.

Parmi les affections qui simulent l'atrophie du nerf optique, le glaucome chronique simple pourrait seul donner lieu à une confusion, au début. Mais le refoulement du nerf, l'excavation à pic de la papille et l'augmentation de la tension intra-oculaire qu'on observe toujours dans le glaucome permettront d'éviter facilement cette erreur.

Quelle qu'en soit la cause, l'atrophie des nerfs optiques est toujours une affection grave. Très-rarement, en effet, elle reste limitée à une portion du nerf; le plus souvent elle s'étend plus ou moins rapidement et aboutit finalement, soit après quelques mois, soit après plusieurs années, à une perte complète de la vue.

Le traitement varie suivant qu'il s'agit d'une atrophie progressive

simple ou d'une atrophie d'origine ataxique. Dans le premier cas, il faut se contenter d'une bonne hygiène, d'un régime reconstituant et de l'emploi de toniques tels que le fer et le quinquina; il faut surtout éviter avec le plus grand soin les moyens anciennement employés, tels que les dérivatifs, les purgatifs, les altérants, les émissions sanguines, les sétons à la nuque, etc.

Dans l'atrophie ataxique, les préparations de nitrate d'argent, les cautérisations le long de la colonne vertébrale, l'emploi des courants continus le long de cette même région, les bains sulfureux, les injections sous-cutanées de strychnine à la dose de 2 à 5 milligrammes, l'hydrothérapie paraissent donner quelquefois d'assez bons résultats.

Tumeurs du nerf optique.

On observe rarement des tumeurs dans le nerf optique; celles qu'on y a rencontrées jusqu'ici sont des *myxomes*, des *gliomes*, des *glio-sarcomes*, des *fibro-plaxomes* et des *tumeurs syphilitiques*. L'examen microscopique permet seul de distinguer anatomiquement ces tumeurs les unes des autres.

Elles prennent leur point de départ tantôt dans l'une des deux gaînes, tantôt dans la substance propre du nerf.

A l'ophthalmoscope, on constate le plus souvent des signes de névro-rétinite accompagnés d'épanchement de sang sur le nerf optique et la rétine. Ces altérations n'existent que dans un seul œil. Ces tumeurs se développent avec plus ou moins de lenteur; elles finissent par donner lieu à de l'exophthalmie et à des troubles dont nous parlerons plus loin en étudiant les tumeurs de l'orbite. Elles prennent parfois un développement assez considérable pour nécessiter l'énucléation de l'œil.

ARTICLE XVI.

MALADIES DU CRISTALLIN

Les maladies du cristallin sont les *cataractes*, les *luxations* et les *corps étrangers*.

Cataracte.

Définition. Division. — On donne le nom de cataracte à toute opacité qui se trouve soit dans le cristallin (*cataractes lenticulaires*), soit dans la capsule (*cataractes capsulaires*), soit à la fois dans la lentille

et dans la capsule (*cataractes capsulo-lenticulaires*), soit enfin dans le champ de la pupille (*cataractes secondaires*).

Outre ces variétés principales, quelques auteurs décrivent:

1° Parmi les cataractes lenticulaires, d'après leur consistance, celles qui sont *dures*, *demi-molles*, *molles*, *liquides* ou *kystiques;* d'après leur couleur, les cataractes *verte*, *noire*, *laiteuse;* d'après leur forme, les cataractes *ponctuée*, *striée*, *zonulaire*, *de Morgagni*, *sédimenteuse*, *aride siliqueuse* ou *branlante;* d'après la couche de la lentille, qui est envahie par l'opacité, les cataractes *corticale*, *centrale*, *polaire* et *circonférentielle;* enfin, d'après la cause, les cataractes *congénitale*, *traumatique*, *sénile*, *diabétique* et *albuminurique*.

2° Parmi les cataractes capsulaires, suivant qu'elles adhèrent ou non à l'iris, les cataractes *adhérente* et *non adhérente;* suivant qu'elles occupent une partie seulement ou la totalité de la capsule, les cataractes *centrale*, *partielle* ou *complète;* enfin, lorsqu'elle fait saillie dans la chambre antérieure, la cataracte *pyramidale*.

3° Parmi les cataractes capsulo-lenticulaires, les mêmes variétés, puisque ces cataractes offrent les caractères des deux espèces précédentes.

Nous ne décrirons pas séparément chacune de ces nombreuses variétés; nous étudierons seulement à part les cataractes lenticulaires, les cataractes capsulaires, les cataractes capsulo-lenticulaires et les cataractes secondaires. Nous dirons en peu de mots, chemin faisant, ce que présentent de particulier les autres variétés que nous avons énumérées.

A. — Cataracte lenticulaire.

La cataracte lenticulaire est, comme son nom l'indique, celle qui occupe la lentille elle-même. Elle est de beaucoup la plus fréquente et la plus importante. Aussi lui consacrerons-nous une description un peu détaillée.

Étiologie. — Les causes de la cataracte lenticulaire ou vraie sont nombreuses et variées. Elle peut être le résultat d'un arrêt de développement (*cataracte congénitale*), d'une inflammation ou d'un traumatisme (*cataracte traumatique*), de phénomènes regressifs (*cataracte sénile*), ou d'une altération du sang (*cataractes diabétique*, *albuminurique*). Les cataractes sénile et congénitale peuvent être héréditaires.

Anatomie pathologique. — Anatomiquement, on doit distinguer la *cataracte dure*, la *cataracte mixte* ou *demi-molle* et la *cataracte molle*.

La *cataracte dure* est ainsi nommée parce que sa consistance est toujours supérieure à celle du cristallin normal. Cette dureté est d'ailleurs variable; sa coloration varie également; le plus souvent, elle

est d'un jaune ambré ou brunâtre, surtout dans le noyau, qui est habituellement plus foncé que les couches corticales; parfois elle est verdâtre (*cataracte verte*) ou noirâtre (*cataracte noire*). Il est à remarquer que la coloration est d'autant plus foncée que la cataracte est plus dure et plus ancienne. On constate, en outre, une diminution de volume du cristallin, mais il faut ajouter qu'en même temps que le cristallin diminue de volume, il augmente de cohésion.

La *cataracte mixte* est ainsi désignée parce qu'elle participe à la fois de la cataracte dure et de la cataracte molle ; le noyau est dur et les couches corticales sont ramollies.

La *cataracte molle* prend le nom de *corticale antérieure* ou de *corticale postérieure* quand elle débute par les couches corticales antérieure ou postérieure avant de gagner le centre et de devenir *complète*. Sa coloration est grisâtre, blanche, laiteuse et quelquefois nacrée.

On dit que la cataracte est *liquide* quand le cristallin se liquéfie dans sa capsule et imite un kyste (*cataracte kystique*). Quelquefois même ce liquide enkysté devient purulent (*cataracte purulente* ou *fétide*). Sa coloration est d'un blanc sale, qui devient d'autant plus jaunâtre que la maladie est plus avancée. Contrairement à la cataracte dure, les cataractes molles et liquides sont généralement caractérisées par une augmentation de volume du cristallin.

Quand on examine au microscope un cristallin affecté de cataracte lenticulaire, on voit que le liquide albumineux contenu entre les divers éléments de la lentille s'est coagulé, qu'il s'est formé, entre ces éléments ou dans leur épaisseur, des matières grasses sous forme de gouttelettes graisseuses, de cristaux de cholestérine, des granulations insensibles à l'action des réactifs ordinaires, qui infiltrent les cellules et les fibres cristalliniennes, et parfois, sur le trajet des fibres, de petites vacuoles arrondies.

Cette dégénérescence granuleuse ou granulo-graisseuse commence ordinairement par les couches périphériques du cristallin, très-rarement elle débute d'emblée dans divers points de l'intérieur même de la lentille. Chez certains malades, en même temps que s'opère ce travail d'opacification, il se forme autour des fibres cristalliniennes des dépôts calcaires, des cristaux de carbonate et de phosphate de chaux (*cataractes pierreuses*).

Symptomatologie. — Les premiers symptômes de la cataracte sont un obscurcissement graduel de la vue, qui fait que les objets semblent dans un brouillard qui devient plus épais dans certains moments, qu'ils paraissent quelquefois doubles, et que la flamme d'une lampe ou d'une bougie semble entourée d'une auréole lumineuse. Quelques malades accusent la présence au-devant de l'œil de corpuscules opaques, tels que des fils, des mouches fixes qui suivent les mouvements

du globe sans jamais changer de place. Ce phénomène est dû à l'existence d'opacités partielles dans le cristallin, et ne doit pas être confondu avec les mouches volantes qui, comme nous l'avons vu, sont un signe de congestion choroïdienne ou rétinienne. Dans certains cas, la vision des malades est améliorée par des verres concaves (Critchett) la presbytie augmente. L'attitude des malades est caractéristique : contrairement aux amaurotiques, qui recherchent la grande lumière et marchent la tête haute et renversée en arrière, les cataractés marchent la tête inclinée en avant et la main placée sur le front en abat-jour, ce qui tient à ce qu'ils voient mieux dans un demi-jour qu'à une lumière intense.

A l'œil nu, le globe oculaire ne présente rien de particulier. La pupille conserve sa couleur et sa contractilité normales. Toutefois, si on la fait dilater par l'atropine, on découvre sur son fond noir un ou plusieurs points jaunâtres. Quand la cataracte devient complète, mais qu'elle est peu volumineuse, on peut apercevoir derrière l'iris une zone noirâtre ; si, au contraire, elle est plus développée, le cristallin vient s'appliquer contre la face postérieure de l'iris, et cette ombre ne s'aperçoit plus.

L'examen à l'éclairage latéral, avec l'aide des mydriatiques, permet de constater d'assez bonne heure et lorsque la cataracte est encore incomplète, des stries opaques partant de la circonférence et dirigées vers le centre du cristallin, qui constituent la *cataracte striée*, ou bien des plaques de couleurs diverses, tantôt unies, tantôt pointillées (*cataracte pointillée*). Lorsque la cataracte est complète, ce mode d'éclairage montre très-bien l'opacité qui occupe tout le champ pupillaire, et permet de distinguer sa coloration grise, blanchâtre, verte ou noire. En projetant le cône lumineux successivement sur les différentes couches du cristallin, on peut aussi se rendre compte des dimensions et de la consistance du noyau de la cataracte.

L'examen ophthalmoscopique confirme les données fournies par le précédent. Si la cataracte est incomplète, il permet de constater la présence des stries ou des taches dont nous avons parlé et qui tranchent en noir sur le fond rouge de l'œil : si elle est complète, on ne voit plus du tout le fond de l'œil.

L'épreuve des trois images a été complétement abandonnée depuis la découverte de l'ophthalmoscope, et n'offre aujourd'hui qu'un intérêt purement historique : on sait que si, dans une chambre obscure, on promène la flamme d'une bougie devant un œil sain, on donne lieu à trois images de cette flamme : la première produite par la cornée, la seconde par la capsule antérieure, la troisième par la capsule postérieure du cristallin. Ce phénomène cesse de se produire quand il existe une cataracte.

Marche, durée, terminaison. — La marche est très-variable suivant les diverses espèces de cataracte. On sait que la cataracte dure arrive très-lentement à maturité ; qu'elle exige toujours plusieurs mois et quelquefois plusieurs années ; tandis que la cataracte molle, au contraire, offre une marche beaucoup plus rapide : elle peut être complète en quinze jours (*cataracte traumatique*). Mais il est difficile de déterminer à l'avance ce que deviendra, dans sa marche, telle ou telle variété de cataracte ; tantôt la maladie, après être restée longtemps stationnaire, arrive en quelques jours à sa maturité ; tantôt elle fait dès le début de rapides progrès, puis demeure stationnaire.

Quoi qu'il en soit, la cataracte sénile abandonnée à elle-même ne manque jamais de devenir complète.

Pronostic. — A ce point de vue, le pronostic offre une gravité réelle. Toutefois, cette gravité est beaucoup moindre pour les cataractes simples que l'on peut guérir neuf fois sur dix, que pour les cataractes compliquées.

Diagnostic. — Les symptômes que nous venons de passer en revue permettront toujours de distinguer une cataracte lenticulaire d'une taie de la cornée, d'une cataracte secondaire, d'un cristallin sénile et d'un glaucome. Grâce à la belladone et surtout à l'emploi de l'éclairage latéral, on peut aujourd'hui reconnaître dès le début une cataracte commençante, et différencier aisément entre elles les diverses formes de cataractes lenticulaires dont nous avons parlé. Celle qu'il serait le plus facile de méconnaître est sans contredit la cataracte noire, en raison même de sa rareté. Cependant l'éclairage latéral et surtout l'examen ophthalmoscopique permettront de constater que l'opacité existe, et qu'elle siége réellement dans la lentille.

Nous dirons plus loin comment on parvient à distinguer une cataracte lenticulaire d'une cataracte capsulaire.

Quant à confondre une cataracte lenticulaire avec les affections des membranes profondes de l'œil, le doute ne serait permis qu'à une certaine période, alors que l'opacité est légère, et surtout dans les cas où la cataracte ne serait elle-même qu'une complication survenue dans le cours d'une de ces maladies. Mais une fois l'existence et la nature de la cataracte reconnues, il reste à déterminer si elle est simple ou compliquée et, dans ce dernier cas, quelles sont les complications.

Complications. — Celles qui peuvent survenir dans le cours d'une cataracte sont nombreuses, et comme elles modifient complétement le pronostic et la conduite à tenir pour le traitement, il importe d'en tenir le plus grand compte. Les unes sont locales, les autres générales. Parmi les premières, il en est qui occupent les parties externes ou annexes de l'œil, telles que les blépharites, les conjonctivites, les affections des voies lacrymales ; d'autres, les parties antérieures du globe

oculaire, telles que les épisclérites, le gérontoxon, les kératites, les opacités de la cornée et particulièrement les leucomes adhérents; d'autres l'iris, telles que les iritis chroniques, les synéchies postérieures, les atrésies pupillaires; d'autres les milieux transparents, telles que les luxations du cristallin, le ramollissement du corps vitré; d'autres enfin les parties profondes, telles que les choroïdites, les affections glaucomateuses, le décollement de la rétine, l'atrophie du nerf optique, etc.; les complications que nous avons appelées générales sont l'état athéromateux des vaisseaux, l'albuminurie et la glycosurie dont on a exagéré l'importance au point de vue de la cataracte.

Parmi ces affections, il en est dont la présence contre-indique formellement l'opération. En effet, une blépharite, une conjonctivite, une affection des voies lacrymales compromettent la réunion de la plaie faite à la cornée. Il importe donc, avant d'opérer, de les guérir. Il en est de même des inflammations iriennes.

Les affections de la sclérotique et de la cornée ne sont pas, au point de vue de l'opération, aussi redoutables qu'on l'a cru pendant longtemps. Cependant, la présence d'une kératite aiguë est une contre-indication formelle. Il en est de même des affections glaucomateuses et des affections des membranes profondes, en particulier du décollement de la rétine.

Avant d'aborder le traitement, nous allons dire quelques mots de certaines variétés de cataractes lenticulaires que nous avons citées plusieurs fois dans le cours de cette description, et en particulier des *cataractes sénile*, *congénitale*, *traumatique*, *consécutive à des altérations des membranes vasculaires de l'œil*, *diabétique* et *albuminurique*.

Cataracte sénile. — La cataracte sénile est de beaucoup la plus fréquente. Elle est presque toujours primitive et spontanée. Comme son nom l'indique, elle apparaît chez le vieillard. Cette fréquence paraît se lier à un état particulier auquel on donne le nom de *marasme sénile*, et qui est caractérisé par la dégénérescence athéromateuse des artères, et des altérations des capillaires dans les principaux organes. Cet état morbide provoque des troubles de nutrition qui se traduisent dans les autres organes par des phénomènes divers et dans l'œil, en particulier, par l'opacification du cristallin. L'hérédité, de même que les professions, les habitudes, exercent une certaine influence sur la production de cette maladie.

La cataracte sénile est ordinairement lenticulaire, le plus souvent elle est dure ou demi-molle; elle peut, par exception, présenter quelques-unes des formes que nous avons fait connaître en parlant de l'anatomie pathologique. Chez le vieillard, la cataracte offre ordinairement une marche très-lente, bien que progressive. Elle peut longtemps rester stationnaire, mais jamais elle ne guérit spontanément.

Cataracte congénitale. — La cataracte congénitale est assez fréquente. Ses causes sont inconnues. Quelques auteurs l'attribuent à un arrêt de développement, d'autres à une structure anormale de la capsule. Souvent elle est héréditaire et coïncide avec d'autres altérations également congénitales, non-seulement de l'œil, telles que la persistance de la membrane pupillaire, la microphthalmie, le coloboma de l'iris, de la choroïde, etc., mais aussi des autres organes, telles que le bec-de-lièvre, un anus contre nature, etc.

La cataracte congénitale est ordinairement bilatérale. Elle peut revêtir des formes très-différentes. Elle est tantôt capsulaire, tantôt capsulo-lenticulaire. Elle peut être solide (*pointillée*), liquide ou demi-liquide (*bursiforme*, *kystique*, *aride siliqueuse*). Elle peut donner lieu à des altérations de la capsule très-prononcées (*pyramidale*) les attaches du cristallin elles-mêmes peuvent être atteintes (*cataracte branlante*). En un mot, c'est dans la cataracte congénitale qu'on peut rencontrer toutes les formes dont nous avons parlé dans l'anatomie pathologique. Nous ne reviendrons pas sur chacune de ces formes; nous parlerons seulement des formes *stratifiée* et *pointillée*.

1° La *cataracte stratifiée* ou *zonulaire* présente ceci de particulier, que la partie opaque est molle, et forme autour du noyau central une zone régulière située au centre du cristallin. Cette zone est placée, en général, entre des couches transparentes et disposées de telle façon que si la pupille est normalement dilatée, ses bords ne dépassent pas l'opacité, et la vision est nulle alors, comme si le cristallin était entièrement cataracté; si au contraire elle est assez dilatée pour que ses bords dépassent l'opacité, les rayons lumineux traversent les parties périphériques qui sont transparentes, et la vision s'effectue plus ou moins nettement. On comprend dèslors l'importance, dans cette variété de cataracte, des mydriatiques et de l'iridectomie comme moyens provisoires de traitement,

2° La *cataracte pointillée* est caractérisée, comme son nom l'indique, par de petits points opaques, bleuâtres, disséminés, qui sont généralement rapprochés des pôles antérieur et postérieur.

Cataracte traumatique. — La blessure du globe oculaire, par un instrument piquant ou tranchant, la présence dans l'œil d'un corps étranger, d'une simple contusion, sans même que le traumatisme ait porté directement sur le cristallin, sans que la capsule soit ouverte et sans que les tuniques externes de l'œil aient été déchirées, telles sont quelques-unes des causes de la cataracte traumatique : mais c'est là ce qui arrive le plus rarement.

Le plus souvent, en effet, la cataracte traumatique succède à une déchirure de la capsule. Si cette déchirure est très-petite, il en résulte seulement une légère opacification limitée sur un point très-

peu étendu; la capsule se cicatrise, la cataracte s'arrête et finit par disparaître complétement. Mais ce sont là des cas exceptionnels. Le plus habituellement la capsule est assez largement ouverte pour que le cristallin se trouve en contact avec l'humeur aqueuse, s'en infiltre, se gonfle, agrandit encore l'ouverture et s'opacifie. La plaie de la capsule donne parfois issue à des fragments du cristallin qui offrent l'aspect de grumeaux d'amidon cuit. Ces fragments occupent la chambre antérieure, quelquefois ils se détachent complétement de la lentille et tombent entre la cornée et l'iris, qu'ils irritent par leur contact. L'iris ainsi comprimé par ces fragments ou par le cristallin lui-même s'hypertrophie, s'altère, se décolore; la pupille devient irrégulière, frangée et adhérente à la capsule, et des symptômes d'irido-choroïdite ou de glaucome, ou même des accidents plus graves dont nous avons parlé à l'occasion des corps étrangers du globe oculaire, ne tardent pas généralement à venir compliquer ceux de la cataracte elle-même. Dans la marche de la cataracte traumatique, l'âge des malades est d'une grande importance. En effet, tandis que chez les enfants les choses se passent assez bien en général, dans un âge avancé, au contraire, il se fait facilement des adhérences avec l'iris, et il se forme une cataracte siliqueuse adhérente dont la guérison ne peut s'obtenir que par l'extraction. Encore celle-ci doit-elle être pratiquée assez tôt pour prévenir l'irido-choroïdite, la cyclite et l'ophthalmie sympathique qu'entraîne souvent cette variété de cataracte.

Lorsqu'il y a un corps étranger, le chirurgien doit l'extraire avec le cristallin afin de prévenir ces mêmes accidents.

Cataracte diabétique. — La cataracte diabétique survient presque toujours dans les dernières périodes du diabète et en aggrave le pronostic.

Anatomiquement, c'est une variété de cataracte molle occupant d'abord la face postérieure du cristallin, allant de la périphérie au centre, et finissant par envahir al lentille tout entière. On l'attribue à un défaut d'éléments nutritifs dans les liquides de l'œil, résultant de l'appauvrissement du liquide nutritif dans tout l'organisme.

Elle se développe rapidement et peut devenir complète en quelques semaines. Elle présente ceci de particulier qu'elle peut se modifier avec l'état général des malades.

Cataracte albuminurique. — La cataracte albuminurique est assez rare. Elle coïncide souvent avec une rétinite de même origine (voy. *Rétinite albuminurique*). Elle est, de même que la précédente, le résultat d'une altération des liquides nutritifs de l'économie. Sa marche est également très-rapide.

Traitement. — On a souvent cherché par des moyens médicaux à

rendre au cristallin opacifié sa transparence. Par malheur, tous les médicaments vantés, depuis les temps les plus reculés jusqu'à nos jours, à titre de spécifiques, ont échoué, et nous pouvons dire que, sauf pour quelques cas déterminés de cataractes traumatique et diabétique, il est démontré par l'anatomie pathologique qu'ils n'ont aucune action. En effet, s'il est vrai de dire que les mercuriaux, les antiphlogistiques et les révulsifs appliqués à la nuque, à la tempe, ou autour de l'orbite ont donné de bons résultats dans les cataractes d'origine traumatique, et que le traitement général applicable au diabète modifie avantageusement les cataractes diabétiques, pour toute autre espèce de cataracte le traitement chirurgical est seul applicable. Toutefois on peut, dans certains cas, à l'aide des mydriatiques et de l'iridectomie, retarder l'opération radicale.

Traitement chirurgical. — Avant de faire connaître les nombreux procédés qui ont été imaginés pour l'opération de la cataracte, nous présenterons quelques considérations générales qu'il est utile de bien connaître.

Le premier soin du chirurgien, en présence d'une cataracte, doit être de se rendre compte de l'état général du malade et des fonctions visuelles de l'œil qui en est atteint. Il examinera donc cet œil au point de vue des complications et surtout des altérations des membranes profondes qui peuvent accompagner la cataracte. L'état de la vision doit être l'objet de la plus grande attention. Un œil atteint de cataracte, mais normal d'ailleurs, distingue la lumière d'une lampe à 4 ou 5 mètres de distance. En même temps le champ visuel doit rester libre. Sinon, il est atteint d'une autre affection qu'il importe de déterminer. Or, s'il résulte d'un examen approfondi des différentes parties de l'œil que la vision ne saurait être améliorée malgré la suppression de la cataracte, l'opération devient inutile.

Faut-il opérer un œil atteint de cataracte lorsque l'autre est sain ? Quelques chirurgiens répondent par l'affirmative, pourvu toutefois que l'opération ait, autant que possible, chance d'être suivie de succès. Il n'en est plus de même lorsque les deux yeux sont atteints, l'un complétement, l'autre incomplétement. Il ne faut pas attendre pour opérer que le malade soit devenu tout à fait aveugle.

Doit-on opérer les deux yeux à la fois ? Il n'y a pas d'inconvénient sérieux à se soumettre, à cet égard, au désir du malade. Cependant nous préférons, en général, opérer les deux yeux dans deux séances distinctes, surtout lorsque la cataracte est compliquée.

Faut-il attendre la maturité complète de la cataracte pour l'opérer ? Oui, à moins que la maturité complète ne se fasse attendre trop longtemps. C'est alors sur l'état de la vision qu'il faut se baser pour la conduite à tenir.

La cataracte congénitale doit être opérée de bonne heure, afin de prévenir le strabisme et le nystagmus qui s'observent fréquemment à sa suite chez les enfants.

Doit-on endormir les malades? Les opinions sur ce point sont partagées. Nous pensons qu'il ne faut pas refuser à ceux qui l'exigent de les endormir; mais lorsqu'ils ne le demandent pas, l'opération n'étant que très-peu douloureuse, nous préférons opérer les malades assis et par conséquent non-endormis, parce qu'on ne peut jamais savoir d'avance si le chloroforme ne donnera pas lieu ultérieurement à des vomissements dont les efforts pourraient compromettre le succès de l'opération.

Méthodes opératoires. — Un très-grand nombre de procédés ont été imaginés pour le traitement de la cataracte; on peut les rapporter à trois méthodes principales : 1° le *déplacement;* 2° la *discision;* 3° l'*extraction.*

1° *Déplacement.* — Cette méthode a pour but de déplacer dans sa totalité le cristallin cataracté, afin de l'éloigner du champ pupillaire.

Depuis les grands progrès apportés dans ces dernières années au traitement chirurgical de la cataracte, cette méthode a été presque complétement abandonnée, et n'offre aujourd'hui qu'un intérêt historique.

La méthode de déplacement de la cataracte remonte aux temps les plus reculés, mais ce fut Celse qui, le premier, en donna une description complète. Heister (1770), Ravaton (1776), Louis (1789), Ferrein et beaucoup d'opérateurs jusqu'à nos jours apportèrent des perfectionnements dans le manuel opératoire. Cette méthode comprend deux procédés : l'*abaissement* et la *réclinaison.*

L'*abaissement* ou la *dépression* consiste à déprimer le cristallin cataracté de haut en bas, dans la direction verticale, jusqu'au-dessous du niveau de la pupille, et à le faire glisser sur le corps ciliaire, de façon que sa face antérieure regarde en avant et un peu en bas. Nous n'insisterons pas davantage sur ce procédé aujourd'hui abandonné à cause des nombreux inconvénients qu'il présente, en particulier de la facilité avec laquelle, le cristallin remonte dans le champ pupillaire, et de la compression qu'il finit par exercer sur la rétine.

La *réclinaison* consiste à renverser le cristallin en arrière, de telle sorte que sa face antérieure regarde en haut et un peu en arrière. C'est le seul procédé de déplacement qui soit encore actuellement employé par quelques chirurgiens. Elle se fait à travers la cornée (*keratonyxis*) ou à travers la sclérotique (*scleroticonyxis*).

Réclinaison à travers la cornée. — Une aiguille à lame très-petite et à faible courbure est introduite, le manche en bas, la pointe en arrière, par le centre même de la cornée, de telle sorte que sa concavité soit

appliquée sur la face antérieure de la cataracte, près de son bord supérieur. Par des mouvements de pression imprimés à l'aiguille, de telle sorte que son manche soit appliqué sur le front, le chirurgien désenchâsse le cristallin et le couche sur sa face postérieure devenue inférieure.

Réclinaison à travers la sclérotique ou *Procédé de M. Desprès* (de Saint-Quentin). — Les instruments nécessaires pour cette opération sont des écarteurs ou un blépharostat, une pince à fixation et une aiguille à cataracte. Le malade étant assis en face du jour, la tête solidement maintenue, les paupières suffisamment écartées à l'aide des rétracteurs ou du blépharostat, le chirurgien saisit, avec la pince fixatrice, au côté interne de la cornée, un large pli de la conjonctive. Ces mesures préliminaires étant prises, il commence l'opération qui comprend quatre temps : pour plus de clarté, nous supposerons qu'il s'agit de l'œil gauche : dans un *premier temps* le chirurgien, tenant l'aiguille de la main droite comme une plume à écrire, entre le pouce et l'index, et prenant son point d'appui avec les autres doigts sur la pommette du malade, l'introduit à 3 ou 4 millimètres du bord externe de la cornée parallèlement au diamètre transversal de cette membrane et à 1 millimètre au-dessous, le manche abaissé et la convexité dirigée en haut; il l'enfonce de 8 millimètres environ, dans la direction du centre de l'humeur vitrée. Cette aiguille ne doit, autant que possible, atteindre ni les procès ciliaires, ni les branches de l'artère ciliaire longue, ni le cristallin, ni les vaisseaux choroïdiens. Dans le *second temps*, il fait subir à l'aiguille un double mouvement; il lui imprime d'abord un quart de révolution sur son axe, de façon à en tourner la concavité en avant et la convexité en arrière, puis il incline le manche vers la tempe, de façon à ramener la pointe un peu en avant, vers la face postérieure du cristallin. Là il promène verticalement la pointe plusieurs fois sur la cristalloïde postérieure, afin de la diviser largement et d'y pratiquer une ouverture assez large pour livrer passage au cristallin. Dans le *troisième temps*, il ramène l'aiguille dans la chambre postérieure, au devant du cristallin, en la faisant passer soit par dessus son bord supérieur, soit par dessous son bord inférieur; il divise la capsule antérieure par des mouvements verticaux imprimés à l'aiguille, afin de pouvoir désenchâsser la lentille et la pousser loin de l'iris. Enfin dans le *quatrième temps*, il porte l'aiguille près du bord supérieur de la pupille, déchire davantage la cristalloïde, puis, l'appliquant par sa pointe à 1 millimètre au-dessus du diamètre transverse du cristallin, il l'appuie par sa face concave contre la cataracte pour la faire pivoter en arrière et sur son axe (fig. 117), la faire tomber dans l'humeur vitrée et l'y maintenir en bas, en arrière et un peu en dehors, jusqu'à ce qu'elle ne remonte plus dans le champ pupillaire. Une fois

qu'il s'est bien assuré qu'elle ne remonte plus dans le champ de la pupille, il imprime à l'aiguille un mouvement de rotation de façon à la dégager du cristallin et la retire comme il l'a introduite.

La réclinaison a donné entre les mains de chirurgiens habiles d'assez bons résultats, mais elle n'est plus employée aujourd'hui que dans des cas très-rares, lorsque par exemple le globe de l'œil est petit et très-

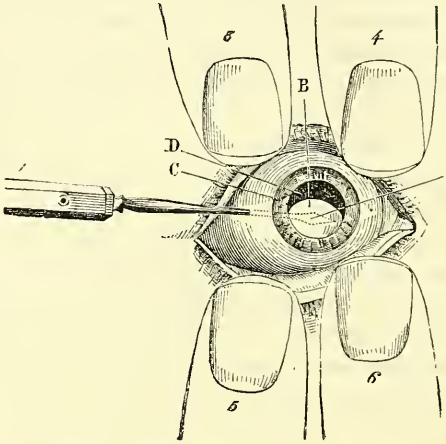

Fig. 117. — Abaissement de la cataracte.

3, 4. Doigts de la main gauche de l'aide. — 5, 6. Doigts de la main droite du chirurgien. — 2. Lame posée à plat, par sa concavité sur la face antérieure du cristallin. — C. Iris. — D. Parties supérieures de la pupille débarrassée du cristallin.

enfoncé dans l'orbite, conditions qui rendent difficilement applicable la méthode par extraction, ou bien lorsque l'autre œil a été opéré par l'extraction et a été perdu par suite d'une hémorrhagie interne ou de tout autre accident indépendant de l'opérateur.

2° *Discision.* — On nomme procédé par *broiement* ou *discision*, celui qui consiste à broyer le cristallin et procédé par *lacération* ou par *résolution* celui qui consiste à diviser la capsule assez largement pour permettre à l'humeur aqueuse d'arriver jusqu'au cristallin laissé en place et d'en provoquer la dissolution.

Cette opération se fait à l'aide d'une aiguille spéciale, droite et tranchante, celle-ci offre, à son dos, un biseau qui occupe le quart de sa longueur; les trois autres quarts ont la forme du tranchant d'un couteau; la pointe est très-acérée et tranchante des deux côtés.

D'autres chirurgiens préfèrent le petit couteau d'Isaac Hays analogue au couteau à iris.

La discision de la cataracte se fait par la sclérotique ou par la cornée.

Par la sclérotique, l'aiguille est introduite comme pour le déplace-

ment; puis on lui fait subir un quart de révolution sur son axe, de telle façon que ses faces regardent l'une en avant, l'autre en arrière. Portant ensuite le manche en arrière vers la tempe et la pointe en avant, le chirurgien la pousse doucement dans cette direction de telle sorte que la pointe, dans la chambre postérieure, arrive au niveau du centre du cristallin (fig. 118); il divise légèrement alors la capsule

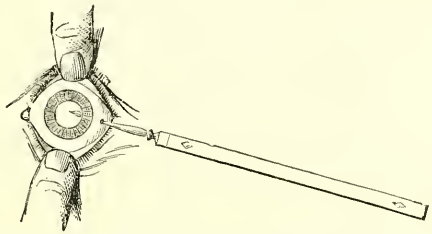

Fig. 118. — Aiguille introduite en avant du cristallin.

antérieure par une ou plusieurs incisions transversales ou croisées. Si l'on veut se contenter d'une simple *lacération*, l'opération est terminée. Si, au contraire, on pratique la *discision* de la cataracte, on divise le cristallin en plusieurs fragments qu'on pousse ensuite dans la chambre antérieure.

Si, au lieu de l'aiguille, on se sert du couteau de Hays, on l'introduit de la même manière, le dos tourné en avant et le tranchant en arrière : il se trouve ainsi au niveau du diamètre horizontal du cristallin que l'on divise, à plusieurs reprises, en retirant l'instrument et en le poussant légèrement contre la face antérieure de la capsule.

Pour faire la discision par la cornée, on se sert d'une aiguille à lame moins large et à tige plus forte que l'on introduit très-obliquement entre le bord de la cornée et le bord de la pupille largement dilatée : l'instrument introduit à plat est ensuite tourné de champ.

Bowman a imaginé pour cette opération une aiguille à arrêt, fort étroite, dont le tranchant n'excède pas un millimètre. A un centimètre de la pointe, la tige présente brusquement une épaisseur double, de telle sorte que le col de l'aiguille ferme hermétiquement la plaie, s'oppose ainsi à l'écoulement de l'humeur aqueuse et qu'il est impossible que l'instrument s'enfonce trop profondément dans l'œil.

La discision de la cataracte, au lieu d'être pratiquée en une seule séance, peut être renouvelée à plusieurs reprises, en laissant quelque temps d'intervalle entre chaque opération. Il faut avoir soin, pendant ce temps, de maintenir la pupille dilatée à l'aide de l'atropine. Toutefois, lorsque la cataracte est molle, elle peut se résorber après une seule lacération dans l'espace de trente à quarante jours. Aussi cette

opération est-elle surtout indiquée dans les cas de *cataractes molles.*

Lorsque les masses fragmentées du cristallin exercent une compression fâcheuse sur l'iris, il est indiqué de pratiquer une iridectomie. De Graefe conseille même, dans ces cas, de la pratiquer avant la discision, comme opération préventive (*discision combinée*).

La discision de la cataracte, bien qu'étant généralement bénigne, peut être suivie de quelques accidents. L'iris peut être blessé, soit par suite d'une fausse manœuvre, soit par suite d'une brusque contraction de la pupille, l'humeur aqueuse sortir facilement, entraînant la propulsion en avant du cristallin dépouillé de sa capsule; la cornée comme l'iris s'enflammer, ce qui est fort rare; parfois une inflammation suppurative de la chambre antérieure se déclarer et s'étendre dans l'œil tout entier. Aussitôt après l'opération, le cristallin peut devenir le siége d'un gonflement qui augmente la pression intra-oculaire et donne lieu à des phénomènes glaucomateux. Plus rarement enfin, il se fait des adhérences entre l'iris et la plaie de la cornée. Le chirurgien, quand il les observe, devra donc remédier au plus vite à ces accidents par les moyens que nous avons fait connaître (voy. *blessure de l'iris*, *irisis*, *kératite*, *phlegmon de l'œil*, *glaucome*, etc.).

3° *Extraction.* — Cette opération, comme son nom l'indique, consiste à donner issue au cristallin à travers une ouverture pratiquée dans la partie accessible de la coque oculaire. C'est à Daviel (1848) que revient l'honneur d'avoir décrit le premier procédé classique qui consistait à faire l'extraction à travers une incision semi-circulaire de la cornée. Son procédé a reçu depuis des modifications plus ou moins avantageuses qu'il est bon de faire connaître, de telle sorte que pour donner plus de clarté à notre description, nous exposerons successivement les trois principales méthodes d'extraction, qui sont : 1° l'*extraction à grand lambeau* ou *méthode de Daviel;* 2° l'*extraction linéaire;* 3° l'*extraction à petit lambeau.*

A. — *Extraction à grand lambeau* ou *Méthode de Daviel.* — Cette méthode consiste à extraire le cristallin à travers une incision demi-circulaire de la cornée ou de la sclérotique ou des deux membranes à la fois, pratiquée obliquement soit à la partie supérieure, soit à la partie inférieure.

Suivant que la cornée est incisée en haut ou en bas, on dit que la *kératotomie* est *supérieure* ou *inférieure.*

Les instruments nécessaires pour cette opération sont : un couteau à cataracte (fig. 119), un kystitome-curette (fig. 120) et un ophthalmostat (fig. 121).

Si le malade est endormi, il doit être opéré couché, sinon, il doit être assis, la tête appuyée contre la poitrine de l'aide chargé d'écarter les paupières. Dans ce dernier cas, l'opérateur, à moins qu'il ne soit

ambidextre, doit se placer devant le malade pour opérer l'œil gauche et derrière pour opérer l'œil droit.

Nous supposerons le malade assis et opéré de l'œil gauche.

L'aide qui écarte les paupières doit en même temps exercer une

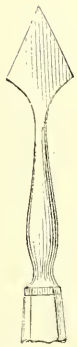

FIG. 119. — Couteau à cataracte (lame de Beer.)

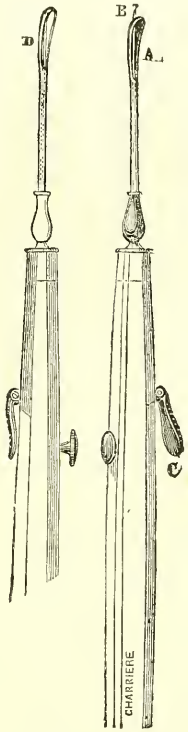

FIG. 120. — Kystitome-curette de Desmarres.

B. Crochet que l'on fait rentrer à volonté au moyen de la pédalle C. — D. Curette dont le crochet est rentré.

FIG. 121. — Ophthalmostat de Nélaton.

légère pression sur le globe oculaire. La pupille ayant été préalablement dilatée par l'atropine, le chirurgien, debout ou assis sur une chaise haute devant le malade, tient de la main gauche le fixateur qu'il applique, au côté interne de l'œil, un peu au-dessus du diamètre transversal de la cornée, puis il tient le couteau de la main droite entre le médius, l'index et le pouce. Alors commence l'opération qui se compose de trois temps :

Premier temps. — Le premier temps consiste dans la *section du lambeau*. L'opérateur introduit la pointe du couteau dans la cornée, du côté de la tempe, à un demi-millimètre de la sclérotique et l'enfonce parallèlement à l'iris vers le point diamétralement opposé de la cornée

de façon à la faire ressortir en ce point; la section de la cornée est achevée par un simple mouvement de progression du couteau dont le manche doit être tenu un peu en arrière afin que la pointe puisse passer par dessus le nez (fig. 122). Une fois la section terminée, on

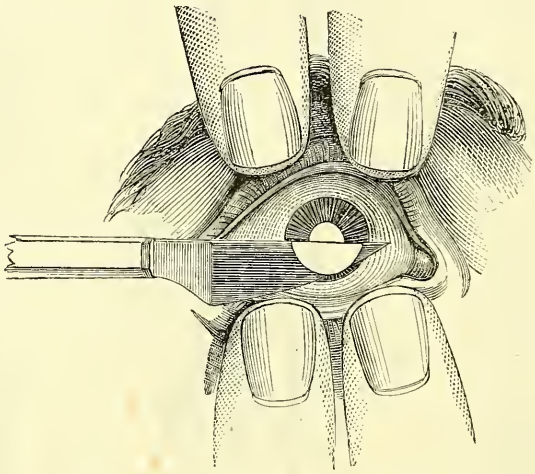

Fig. 122. — Opération de la cataracte par extraction; kératotomie supérieure; formation du lambeau.

enlève le fixateur et l'on recommande au malade de fermer les paupières comme s'il dormait.

Deuxième temps. — Dans le deuxième temps on procède à l'*ouverture de la capsule cristalline.* Pour l'atteindre, le chirurgien, abaissant la paupière inférieure avec la main gauche, tandis qu'un aide relève la paupière supérieure, glisse doucement le kystitome au-dessous du lambeau cornéen, de façon que sa convexité soit tournée du côté de la pupille, jusqu'à son arrivée dans le champ pupillaire. Arrivé en face de la capsule, il fait exécuter à l'instrument un quart de révolution sur son axe, de façon à diriger la pointe en arrière. A ce moment, l'aide presse légèrement sur le globe de l'œil, de telle sorte que le cristallin vienne, pour ainsi dire, au devant de l'instrument; la capsule est alors incisée en différents sens et on est prévenu qu'elle est ouverte par une sensation de résistance vaincue. Il importe que cette ouverture de la capsule soit large. En retirant le kystitome, il faut avoir soin de retourner sa pointe en avant et de longer plutôt la face postérieure de la cornée que l'iris dont la blessure pourrait donner lieu à des accidents fâcheux, entre autres à un épanchement de sang dans les chambres de l'œil.

Troisième temps. — Il consiste dans la *sortie du cristallin.* Quelquefois une légère pression sur le globe de l'œil suffit pour faire sortir la lentille aussitôt après l'ouverture de la cristalloïde. Mais il vaut mieux laisser reposer l'œil pendant quelque temps, puis écarter de nouveau les paupières, et avec le dos de sa curette de Daviel exercer sur l'œil une pression légère, mais continue, en recommandant au malade de regarder en bas ou en haut suivant que la kératotomie est supérieure ou inférieure. On voit alors le cristallin franchir la pupille, s'avancer dans la chambre antérieure et sortir par l'ouverture cornéenne. S'il ne sortait pas facilement de lui-même, on faciliterait la sortie par de légères frictions exercées sur le globe par l'intermédiaire de la paupière supérieure.

L'opération est alors terminée. Toutefois, avant de procéder au pansement, il importe de s'assurer s'il ne reste aucune parcelle dans la chambre postérieure ou entre les lèvres de la plaie, auquel cas il faudrait de nouveau exercer sur l'œil une légère pression ou même extraire ces parcelles à l'aide d'une curette appropriée.

Le pansement consiste dans l'occlusion de l'œil à l'aide d'un linge fin appliqué sur les paupières et recouvert de légers plumasseaux de charpie qu'on maintient à l'aide d'une bande de flanelle peu serrée. Il faut ensuite recommander au malade le repos le plus absolu dans une chambre obscure.

Quelques modifications ont été apportées à la méthode de Daviel. Nous nous contenterons de signaler celle qui consiste à pratiquer, soit avant (Mooren), soit en même temps (Jacobson), l'excision de l'iris pour faciliter la sortie du cristallin et prévenir l'inflammation consécutive (voy. *iridectomie*).

B. — *Extraction linéaire.* — Afin d'éviter certains inconvénients de l'opération de Daviel, tels que la difficulté de la coaptation des lèvres d'une plaie aussi étendue, l'inflammation et même la suppuration ou la gangrène de cette membrane, Gibson, en 1810, eut l'idée de faire sortir les fragments du cristallin, antérieurement divisé, par une incision rectiligne de la cornée. Cette méthode, bientôt abandonnée tomba dans l'oubli parce qu'elle n'était applicable qu'à l'extraction de cataractes molles. Mais plusieurs chirurgiens, de Graefe, entre autres, reprirent, dans ces derniers temps, l'opération de Gibson en lui faisant subir certaines modifications qui permettent de l'appliquer à l'extraction de cataractes dures et volumineuses. Ces modifications sont, d'une part, l'emploi de curettes spéciales et, d'autre part, l'adjonction de l'iridectomie. Nous distinguerons donc les procédés d'*extraction linéaire simple* et les *procédés d'extraction linéaire avec iridectomie.*

I. — *Extraction linéaire simple.* — Cette méthode comprend trois

procédés principaux : 1° le *procédé vertico-latéral de de Graefe;* 2° le *procédé transversal de Küchler;* 3° notre procédé curviligne.

Le *procédé vertico-latéral* consiste : 1° à inciser la cornée au moyen d'un couteau lancéolaire droit qu'on applique au côté temporal de la cornée, sur son diamètre horizontal, à un millimètre de distance de la sclérotique, de telle sorte que l'un des tranchants regarde en haut, l'autre en bas, que la pointe soit dirigée vers le centre du globe, et le

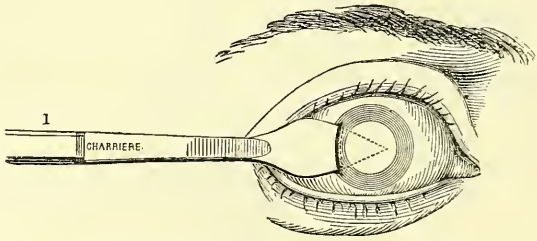

Fig. 123. — Extraction linéaire.

Premier temps : ponction de la cornée.

manche porté vers la tempe afin d'éviter de blesser la capsule (fig. 123); 2° à diviser largement la capsule à l'aide d'un kystitome introduit par l'ouverture cornéenne; 3° à faciliter la sortie du cristallin par une légère pression exercée sur l'une des lèvres de la plaie

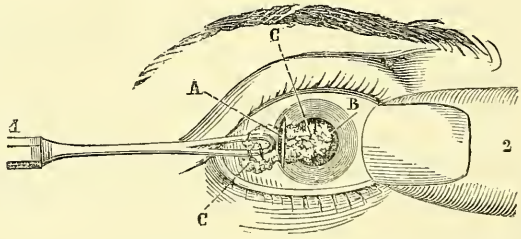

Fig. 124. — Extraction linéaire.

Troisième temps : la capsule a été ouverte par un kystitome ou crochet introduit dans la plaie de la cornée. La curette 1 presse sur la sclérotique, afin de rendre la plaie de la cornée béante, tandis que le doigt de l'opérateur presse doucement sur l'œil.

cornéenne à l'aide d'une curette de Daviel, en même temps qu'on presse doucement sur le globe de l'œil avec la pince fixatrice (fig. 124).

Ce procédé n'est applicable qu'aux cataractes molles.

Le *procédé transversal* consiste dans l'extraction de la cataracte à travers une incision de la cornée comprenant tout le diamètre transversal de cette membrane. Il diffère du précédent en ce que, dans le premier temps, un couteau droit est appliqué par sa pointe, le dos en

arrière, sur l'extrémité externe du diamètre transversal de la cornée et poussé, d'un seul coup, à travers la chambre antérieure jusqu'à l'extrémité interne de ce même diamètre; puis par des mouvements de va-et-vient, on pratique dans la cornée une incision à pic, nette, comprenant toute l'étendue du diamètre transversal; les deux autres temps sont les mêmes que dans le procédé vertico-latéral.

Le *procédé curviligne* que j'ai imaginé pour tourner les dificultés de la section linéaire a pour but de remplir trois conditions :

1° Mettre la face antérieure de l'iris à l'abri du tranchant du couteau;

2° Rendre impossible l'issue de l'humeur aqueuse pendant la ponction et la contre-ponction ;

3° Supprimer le mouvement de scie tout en permettant de tailler un petit lambeau.

Pour répondre aux deux premières, nous avons fait construire une aiguille destinée à faire la ponction et la contre-ponction (fig. 125). Son extrémité pointue se termine en fer de lance. Sa tige est pourvue d'un arrêt du côté opposé. Une rainure est creusée dans toute sa longueur.

L'extrémité de la pointe doit dépasser de 2 millimètres au moins le bord de la cornée ; 1 millimètre appartient à la pointe lancéolée, un autre à l'extrémité libre de la rainure. Du côté de celle-ci, une petite croix parfaitement visible est gravée sur le manche de l'instrument. Elle montre à l'opérateur de quel côté se trouve la rainure et lui évite toute recherche. Pour n'être pas gêné dans l'introduction, on peut au besoin couder l'instrument du côté du manche.

Le couteau est assez semblable à celui dont M. de Graefe se sert sans conducteur (fig. 126). Il est taillé en biseau et courbe sur le plat. Sa lame présente une forme intermédiaire entre celle du couteau droit de de Graefe est celle du couteau triangulaire de Beer. Le bord inférieur qui doit s'engager dans la rainure est rectiligne, le bord supérieur bien qu'un peu allongé est au contraire convexe en approchant du manche. C'est lui qui est tranchant et coupe la cornée. Le bord inférieur du couteau doit dépasser de $0^m,002$ du grand diamètre de cette membrane. Des deux faces de l'instrument, l'une est concave, l'autre convexe.

La première regarde en avant, et c'est sur le degré de concavité qu'est fondé le mode d'action de l'instrument. Cette concavité de la face supérieure de la lame doit être en rapport avec celle de la face postérieure de la cornée ; de même que la concavité de la face inférieure correspond à celle de la face antérieure de la cornée. Cette lame forme avec la tige et le manche qui la soutiennent, un angle obtus du côté du bord tranchant. Le manche est prismatique et pré-

sente, comme celui de l'aiguille, de petites croix dont j'ai déjà indiqué l'usage. De cette façon, la courbure du lambeau est déterminée d'avance.

Fig. 125. — Canule conductrice.

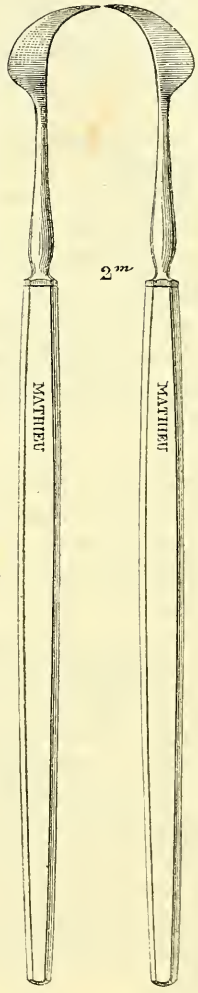

Fig. 126. — Couteaux courbes sur le plat.

Voyons maintenant quel est le manuel opératoire. Nous supposons qu'il s'agit de la kératotomie inférieure par exemple.

Au moyen des rétracteurs ordinaires, un aide maintient la paupière supérieure élevée; un autre placé sur les côtés du malade écarte de même la paupière inférieure. Un troisième aide, bien exercé, saisit

avec la pince ordinaire un pli de la conjonctive à $0^m,0025$ environ du bord interne de la cornée.

Ces précautions prises, on introduit l'aiguille (fig. 125), en la saisissant comme une plume à écrire, au moyen des trois premiers doigts; l'auriculaire prenant son point d'appui sur la pommette correspondante.

La pointe du couteau est engagée dans la rainure de l'aiguille introduite à l'avance. Elle est dirigée de manière à ce qu'elle glisse sans difficulté dans la rainure, tandis que le bord tranchant taille son petit lambeau. Il suffit, pour faire la section, de pousser le couteau directement, comme dans le procédé à grand lambeau. Le mouvement de scie disparaît, l'humeur aqueuse ne s'écoule plus pendant la ponction et la contre-ponction, parce que les ouvertures faites par l'aiguille sont ponctiformes et beaucoup trop petites pour donner passage au liquide. Elles sont d'ailleurs obtenues par l'aiguille elle-même. L'iris ne peut être blessé par la pointe du couteau puisque celui-ci glisse continuellement dans la rainure (voy. *Clinique de l'hôpital Saint-Louis*, t. I, fasc. II.)

2° *Extraction linéaire avec iridectomie.* — Plusieurs procédés d'extraction linéaire avec iridectomie ont été successivement préconisés puis abandonnés jusqu'à ce que de Graefe apportant, dans cette méthode, d'importantes modifications en ait rendu l'application très-facile.

Nous renverrons aux traités spéciaux pour la description des premiers procédés de de Graefe, de Waldau, de Schuff, de Critchett, etc., et nous nous contenterons ici de décrire l'opération de de Graefe, désignée sous le nom d'*extraction linéaire périphérique ou scléro-kératique.*

Les instruments nécessaires pour cette opération sont : un couteau linéaire de 32 millimètres de longueur, de 2 de largeur (fig. 127), une pince fixatrice (fig. 131), un écarteur spécial (fig. 130); un kystitome droit ou coudé à lame très-courte et très-acérée (fig. 128); une curette un peu plus large et plus profonde que celle de Daviel (fig. 129) et une palette, sorte de plaque ovale à grand diamètre transversal et quelque peu excavée, des pinces courbes et des ciseaux courbes.

L'opération se compose de quatre temps :

Dans un premier temps, il s'agit d'inciser la cornée. Tout d'abord le chirurgien fixe le globe de l'œil en saisissant avec la pince un pli conjonctival au-dessous et un peu au-devant du bord inférieur de la cornée, il introduit ensuite le couteau linéaire, le tranchant tourné en haut, à 1 millimètre et demi du bord de la sclérotique et à 2 millimètres au-dessous de la tangente au sommet de la cornée, de façon à pénétrer dans la chambre antérieure, par sa périphérie; il conduit d'abord le couteau vers la partie inférieure de la cornée, puis ra-

mène la pointe de bas en haut jusque sur le bord sclérotical dans un point symétriquement opposé à celui de la ponction ; il pousse l'instrument dans cette direction pour traverser la sclérotique de dedans

Fig. 127 — Couteau de de Graefe.

Fig. 128. — Kystitome.

Fig. 129. — Currette.

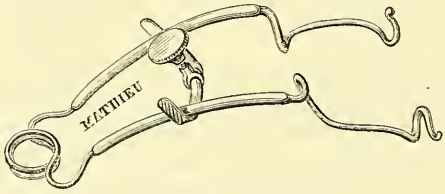

Fig. 130. — Ecarteur à ressort.

Fig. 131. — Pince à fixer de de Graefe.

en dehors. Il incline alors le couteau en avant de manière à former avec le plan de l'iris un angle de 20 degrés environ puis, par des mouvements de va-et-vient, sectionne la partie intermédiaire à la ponction et à la contre-ponction. Il obtient ainsi une section qui a une obliquité de 45 degrés environ par rapport au méridien horizontal de l'œil.

Le second temps consiste à pratiquer l'*iridectomie*. Lorsque la kératotomie est terminée, l'iris mis à nu au niveau de son insertion, vient faire saillie, sous forme de bourrelet, entre les lèvres de la plaie; cette hernie de l'iris est souvent recouverte par un lambeau de la conjonctive qui doit être rabattu à l'aide d'une petite pince. L'iris est alors saisi entre des pinces à un millimètre environ de l'angle temporal de la plaie, puis excisé avec des ciseaux courbes ou droits, en allant de l'angle temporal à l'angle nasal, de façon qu'il ne reste aucune partie d'iris engagée dans les angles de la plaie.

Le troisième temps a pour but l'incision de la capsule. Aussitôt après l'iridectomie, le chirurgien introduit doucement un kystitome coudé, à lame très-courte pour inciser la cristalloïde, comme nous l'avons indiqué plus haut. Beaucoup d'autres instruments ont été imaginés pour faciliter ce temps de l'opération, tels que le crochet de Weber, la pince-kystitome de Wecker, la griffe de Perrin, dont on trouvera la description et le dessin dans les traités spéciaux.

Enfin, dans le quatrième temps, on procède à l'expulsion du cristallin en exerçant de légères pressions avec la curette sur la partie inférieure du globe.

Lorsque le cristallin est sorti, il faut s'assurer qu'il ne reste plus aucun fragment de substance corticale dans la pupille; dans ce but, on ferme les paupières, on laisse l'humeur aqueuse se reproduire et l'on exerce, à travers les voiles palpébraux, de légères frictions sur le globe de l'œil; on parvient ainsi à réunir vers le centre de la pupille les débris corticaux qui auraient pu se cacher derrière l'iris; puis, les paupières étant rouvertes, on fait sortir facilement ces débris en exerçant, avec la curette, de légères pressions sur le globe oculaire. On répète plusieurs fois cette opération et, dans les cas où on ne réussirait pas ainsi à tout faire sortir, on introduirait la curette elle-même dans la pupille pour y chercher tous ces débris dont la présence pourrait entraîner, par la suite, des accidents fâcheux. On s'occupe ensuite d'empêcher l'enclavement du bord de l'iris excisé et on procède au pansement et aux soins consécutifs comme après l'extraction à grand lambeau.

C. — *Extraction à petit lambeau.* — Cette méthode tient le milieu entre l'extraction à grand lambeau et l'incision linéaire. Elle consiste à faire sortir le cristallin à travers une section kératique moins vaste et moins excentrique que l'incision semi-lunaire. Dans ce but, Liebreich fait une incision à très-petite courbure, à la partie inférieure de la cornée, qui empiète à ses deux extrémités sur la sclérotique; il obtient ainsi la sortie du cristallin sans iridectomie. Lebrun emploie un procédé, auquel il donne le nom d'*extraction à petit lambeau médian* et qui consiste, en effet, dans la formation d'un petit lambeau taillé

dans la partie moyenne du segment supérieur de la cornée. Dans ce procédé, il est également inutile de pratiquer l'iridectomie.

Choix de la méthode. — Le choix de la méthode opératoire varie suivant l'âge des malades, la variété et la consistance de la cataracte. Mais la consistance du cristallin opaque étant habituellement en rapport avec l'âge des malades, c'est principalement sur ce dernier que nous nous baserons pour fixer le choix du procédé opératoire.

La cataracte congénitale ou celle qui survient dans les premières années de la vie, peut, comme nous l'avons vu, revêtir des formes très-variées. La conduite à tenir, au point de vue du traitement, diffère surtout suivant que cette cataracte est pointillée, zonulaire ou laiteuse. Dans le premier cas, la cataracte devenant toujours complète, il faut opérer et c'est à la discision qu'il faut avoir recours. Dans le second cas, lorsque la cataracte est très-limitée, peu opaque, complétement stationnaire, la vision de malade est suffisante, il n'y a pas lieu d'opérer; il suffit de recourir à l'emploi des mydriatiques ou à l'iridectomie (de Graefe). Si, au contraire, la cataracte zonulaire est étendue et suit une marche progressive, il faut pratiquer la discision. Enfin lorsque le cristallin est complétement ramolli, que l'opacité est blanche, laiteuse, il faut également recourir à la discision. Dans les cas où l'opacité envahit la capsule elle-même, c'est à l'extraction qu'il faut avoir recours.

Les cataractes que l'on observe dans l'âge adulte, jusqu'à trente ans environ, sont habituellement des cataractes corticales arrivant assez rapidement à la maturité; c'est par la discision ou même encore par l'extraction linéaire simple que ces cataractes doivent être opérées.

Les cataractes mixtes, c'est-à-dire corticales et nucléaires, que l'on observe au delà de trente ans, doivent être opérées par l'extraction.

Quant à la cataracte sénile, qui est de beaucoup la plus fréquente et dont le traitement doit surtout intéresser le praticien, c'est également par l'extraction qu'elle doit être opérée. Mais à quel procédé d'extraction faut-il donner la préférence? C'est là une question qui a donné lieu à de nombreuses discussions de la part des chirurgiens. Les uns préfèrent l'extraction à lambeau, se basant sur ce que cette méthode, quand elle réussit, procure des résultats complétement satisfaisants; les autres donnent au contraire la préférence à l'extraction linéaire avec iridectomie ou au procédé de de Graefe comme étant celui qui permet d'obtenir le plus grand nombre de succès.

Quant à nous, nous choisissons habituellement la méthode à lambeau, avec les modifications que nous y avons apportées. Ce procédé auquel nous avons donné le nom de *curviligne* nous a jusqu'ici donné d'assez bons résultats pour que nous lui donnions la préférence.

Il résulte de ce qui précède, que sur les trois méthodes opératoires

que nous avons fait connaître, deux seules sont employées aujourd'hui par les chirurgiens, la discision et l'extraction. Quant à la méthode de l'abaissement elle est presque complétement abandonnée et n'offre plus guère aujourd'hui qu'un intérêt historique.

B. — Cataractes capsulaires.

On donne le nom de cataractes capsulaires ou fausses, par opposition aux cataractes lenticulaires auxquelles on donne le nom de vraies, aux opacités qui résultent du dépôt de produits morbides à la surface antérieure de la cristalloïde.

Anatomiquement, on distingue ces cataractes en *pseudo-membraneuse*, *pigmentaire* et *phosphatique*.

La *cataracte pseudo-membraneuse* est constituée par un dépôt, sur la capsule, de lymphe plastique qui se charge fréquemment de granulations graisseuses ou d'incrustations calcaires ; la *cataracte pigmentaire*, par un dépôt de pigment uvéen et la *cataracte phosphatique*, par un dépôt de phosphate ou de carbonate de chaux en forme de points ou taches isolées, jaunâtres, ou de figures plus ou moins régulières.

La cataracte capsulaire succède généralement à des iritis; elle varie suivant que ces dernières ont déterminé on non des adhérences définitives entre l'iris et la capsule du cristallin. Dans le premier cas (*cataracte capsulaire adhérente*), l'opacité est le résultat de l'adhérence elle-même; dans le second cas (*cataracte capsulaire non adhérente*), elle est constituée par les traces qu'ont laissées d'anciennes adhérences qui ont pu être rompues par la dilatation artificielle de la pupille.

Les symptômes diffèrent peu suivant ces diverses variétés : à la vue aidée de l'éclairage latéral, la cataracte capsulaire pseudo-membraneuse apparaît ordinairement sous l'aspect d'une exsudation grisâtre, centrale, n'occupant le plus souvent qu'une partie de la capsule antérieure, très-opaque et généralement de forme étoilée (Robin). La cataracte pigmentaire se présente sous la forme de taches noires et irrégulières. La cataracte phosphatique, enfin, occupe généralement le centre de la capsule antérieure et se présente sous la forme d'une tache luisante blanc-nacrée.

Tantôt l'opacité est partielle et constituée seulement par des points ou des taches isolées de la grosseur d'une tête d'épingle; tantôt ces taches en se réunissant les unes aux autres forment une fausse membrane qui occupe, soit seulement la partie centrale de la capsule, soit la capsule dans sa totalité.

Elles sont généralement superficielles et aplaties; lorsqu'elles proéminent dans la chambre antérieure sous la forme de saillies ma-

melonnées à sommet en pointe, on donne à l'opacité le nom de *cataracte pyramidale.*

Cette forme de cataracte est rare. Le plus souvent, elle succède à une ulcération ou à une perforation de la cornée. Dans ces cas, la chambre antérieure ayant disparu, le cristallin est venu contracter des adhérences avec les bords de l'ulcère, et lorsque ces adhérences se sont rompues, elles ont laissé sur la capsule les traces de la matière exsudée.

Le diagnostic ne présente en général aucune difficulté : la cataracte capsulaire se distingue facilement de la cataracte lenticulaire en ce que l'iris, au lieu d'être normal, est altéré, déprimé et décoloré, la pupille inégale, immobile et en entonnoir, en ce qu'il n'y a pas d'ombre portée par l'iris sur le cristallin, comme cela a lieu pour la cataracte lenticulaire; enfin en ce que l'opacité, au lieu d'occuper la substance même du cristallin est superficielle et irrégulière.

Le traitement de la cataracte capsulaire varie suivant qu'elle est adhérente ou non, partielle ou complète. Lorsqu'elle n'est pas adhérente et qu'elle occupe seulement la partie centrale de la capsule, il suffit de pratiquer une pupille artificielle. Lorsqu'elle est adhérente ou qu'elle est complète, le cristallin doit être extrait avec sa capsule par l'un des procédés d'extraction que nous avons fait connaître en parlant du traitement de la cataracte lenticulaire.

C. — Cataracte capsulo-lenticulaire.

Autrefois on croyait que, dans toute cataracte, l'opacité commencait par la capsule pour s'étendre ensuite à la lentille. Malgaigne, le premier, a cherché à montrer que c'était là une erreur, mais il a exagéré en soutenant que jamais la capsule ne perdait sa transparence. En effet, de nouvelles recherches de Desmarres père, Robin et Broca ont prouvé que la capsule peut s'opacifier en même temps que la lentille. On dit alors que la cataracte est capsulo-lenticulaire.

La capsule en perdant, en partie ou en totalité, sa transparence, devient laiteuse ou grisâtre et par places, crayeuse. Mais cette teinte tranche d'une façon très-peu sensible sur les couches opaques du cristallin lui-même, et il arrive souvent qu'on ne peut constater l'opacité capsulaire que lorsque le cristallin a été extrait.

La cataracte capsulo-lenticulaire offre d'ailleurs des caractères qui participent de ceux de la cataracte lenticulaire et de ceux de la cataracte capsulaire. Nous n'aurions donc qu'à répéter ici ce que nous avons dit plus haut.

D. — Cataractes secondaires.

On donne le nom impropre de cataractes secondaires aux opacités qui se forment dans le champ pupillaire à la suite de l'opération de la cataracte par abaissement, par division ou par extraction.

Ces opacités sont constituées par des débris opaques de la capsule ou du cristallin lui-même, ou bien par des produits de nouvelle formation résultant d'une iritis consécutive à l'opération de la cataracte.

Lorsqu'elles sont mobiles et non adhérentes à l'iris, il faut les extraire soit avec un crochet, soit avec une pince spéciale, que l'on introduit par une ouverture pratiquée à la sclérotique. Lorsqu'il s'agit de fausses membranes adhérentes à l'iris, il faut alors les déchirer à l'aide de deux aiguilles introduites chacune d'un côté de l'opacité et dont on rapproche les pointes l'une de l'autre.

Luxations du cristallin.

On donne le nom de *luxation du cristallin* au déplacement de cette lentille, dans un sens ou dans l'autre, résultant de la rupture d'une partie ou de la totalité de ses attaches. Cette luxation est incomplète ou complète. Dans le premier cas, le cristallin ne se déplace que d'un côté et n'éprouve qu'un mouvement de bascule; on donne encore à ce déplacement partiel le nom de *subluxation*. Dans le second cas, il se déplace en totalité et se porte dans la chambre antérieure, dans la chambre postérieure, dans le corps vitré ou sous la conjonctive.

Nous étudierons successivement ces diverses variétés de luxation.

La *subluxation* ou *luxation incomplète* survient parfois spontanément par suite d'une prédisposition congénitale; mais le plus souvent elle succède à un traumatisme, tel qu'un coup, une chute, etc.

Le premier symptôme est un trouble subit de la vue; les objets apparaissent aux malades comme dans un brouillard; il leur est impossible de rien fixer et quelquefois ils présentent de la diplopie monoculaire. Si l'on examine l'œil, on voit que la chambre antérieure est agrandie. Le plus souvent cet agrandissement se fait vers un de ses bords et alors l'iris, du côté opposé, est plus saillant et refoulé en avant. D'autres fois, il se fait également dans tous les sens. L'iris est alors plus foncé, tremblant, la pupille dilatée, irrégulière, elle se contracte incomplétement. Le plus souvent le cristallin reste transparent; quelquefois il s'opacifie.

A l'ophthalmoscope, on aperçoit sur l'un des côtés, sous forme

d'un demi-cercle noir, le bord opaque du cristallin, plus ou moins rapproché de l'axe optique.

La *luxation complète dans la chambre postérieure* se produit lorsque le cristallin, sous l'influence de l'une des causes que nous avons énoncées, a perdu toutes ses attaches, que la capsule postérieure s'est décollée de la capsule hyaloïdienne sans que celle-ci se soit rompue et que la zonule de Zinn a cédé dans toute son étendue. Le cristallin glisse alors vers la partie inférieure de la chambre, en pressant contre l'iris et son bord supérieur se place en face de la pupille qu'il divise en deux moitiés.

A l'éclairage oblique, on aperçoit facilement le bord supérieur du cristallin. A l'ophthalmoscope, on voit qu'il divise, sous forme d'un demi-cercle noir, la pupille en deux moitiés. Ce phénomène est surtout apparent lorsque le malade regarde en haut. Le fond de l'œil apparaît rouge au-dessous de ce demi-cercle noir.

Les troubles de voisinage sont les mêmes que ceux dont nous avons parlé plus haut, c'est-à-dire l'augmentation de la chambre antérieure, le tremblement de l'iris, la dilatation et l'immobilité de la pupille.

Parmi les symptômes fonctionnels, il faut noter un trouble notable de la vue se produisant subitement, permettant à peine aux malades de distinguer les objets. Chez quelques-uns, la vision devient meilleure dans certaines positions de la tête, lorsque par exemple elle est tout à fait rejetée en arrière. Il en est de même de la diplopie : elle apparaît suivant l'inclinaison de la tête et la position de l'objet. D'autres fois les malades voient un disque grisâtre et des étincelles, des éclairs et la flamme d'une bougie leur paraît entourée d'un demi-cercle lumineux dont la convexité est en bas. Ces phénomènes disparaissent lorsque, sous l'influence de l'ésérine, la pupille est assez contractée pour que son bord supérieur ne dépasse plus celui du cristallin. Quelquefois on voit survenir de l'iritis et des névralgies ciliaires. Il est à craindre alors qu'il ne se déclare dans l'œil opposé une ophthalmie sympathique.

La *luxation complète dans le corps vitré* reconnaît les mêmes causes que les précédentes. Elle donne lieu aux mêmes signes extérieurs que la luxation dans la chambre postérieure. A l'ophthalmoscope, on voit dans le corps vitré des flocons dus à des épanchements sanguins, à des exsudations fibrineuses et à des débris de la capsule déchirée. A la partie inférieure de la chambre postérieure, dans le voisinage de l'*ora serrata*, on aperçoit le cristallin luxé sous la forme d'un corps blanc, opaque, sphérique, à bords circulaires et réguliers. L'iris, par suite d'adhérences, est quelquefois entraîné en arrière par le cristallin.

D'autres fois, il est un peu plus projeté en avant, et alors on voit le cristallin en bas du corps vitré, et la trace d'une déchirure de la capsule postérieure, à travers laquelle la lentille s'est échappée. Dans un cas semblable, M. Galezowski constata que le corps vitré remplissait la capsule, était aussi volumineuse que le cristallin lui-même et repoussait l'iris en avant.

L'absence du cristallin derrière la pupille se reconnaît encore à ce que la vue du malade est corrigée par les verres convexes n° 5 pour la vision à distance, et 2 1/2 pour la lecture.

Lorsque le corps vitré est rempli de flocons, le diagnostic devient quelquefois difficile et l'on peut confondre le cristallin flottant au bas de l'humeur vitrée, sous forme d'un corps blanchâtre, avec un décollement rétinien. Toutefois la régularité et les bords tranchés de ce corps, sans parler des antécédents, la conservation de tous les phosphènes et le tremblement exagéré de l'iris permettront de lever les doutes.

La *luxation dans la chambre antérieure* peut survenir spontanément ou à la suite d'un traumatisme plus ou moins ancien comme une cataracte opérée par abaissement; dans ce dernier cas, le cristallin après un certain temps est remonté dans la région pupillaire et a passé dans la chambre antérieure. Ce fait s'observe surtout dans les cas de cataractes dures, dont le noyau ne se résorbe pas. La lentille déplacée forme alors un corps jaunâtre, demi-transparent, qui simule un hypopyon.

Le cristallin luxé dans la chambre antérieure peut y rester pendant longtemps sans perdre sa transparence, sans déterminer aucune douleur ni aucune inflammation. Le refoulement de l'iris en arrière, son tremblottement et un reflet brillant vers le bord de la lentille pendant les mouvements brusques de l'œil, sont les seuls signes que l'on constate. Mais à la longue, le cristallin s'opacifie et, en passant continuellement sur le bord de l'iris, il finit par occasionner des irido-choroïdites graves.

Dans cette variété de luxation, le cristallin est rarement enveloppé de sa capsule. Le plus souvent il diminue de volume au point de ne plus occuper qu'une partie de la chambre antérieure; il peut alors passer facilement dans la chambre antérieure et certains individus peuvent même le réduire à volonté en renversant fortement la tête en arrière.

La *luxation sous-conjonctivale* ne peut se produire que si, par le fait d'un traumatisme, la sclérotique a été déchirée ou coupée, non loin de la cornée. L'écoulement de l'humeur aqueuse et de l'humeur vitrée, au moment de l'accident, facilite la sortie du cristallin.

L'iris fait hernie dans la plaie et au voisinage, se trouve le cristallin

qui forme une tumeur transparente sous la conjonctive. Tantôt il est enveloppé de sa capsule et forme une saillie ronde et régulière; tantôt la capsule est déchirée et reste dans l'œil; le cristallin est alors aplati, broyé et forme une tumeur irrégulière.

Cette luxation s'accompagne des signes de la rupture scléroticale (voy. *sclérotique*) et de la diminution de volume du globe oculaire : par suite, la paupière supérieure perd sa convexité, se ride, et le creux orbito-palpébral paraît moins accusé que du côté opposé. Ces signes, joints aux précédents, ne peuvent laisser aucun doute sur la luxation.

Traitement. — Il varie suivant les différentes variétés de luxation que nous venons de passer en revue.

Lorsque la luxation est incomplète, tant que le cristallin conserve sa transparence, aucun traitement n'est indiqué ; s'il devient opaque, il faut l'extraire comme une cataracte ordinaire.

Lorsque le cristallin est luxé dans la chambre antérieure, le chirurgien doit chercher à le faire passer dans la chambre postérieure; pour cela, il faut dilater la pupille et coucher le malade, la tête renversée en arrière, puis lorsqu'on s'est assuré de la réduction , on favorise le rétrécissement de la pupille, à l'aide de l'ésérine, afin de prévenir une nouvelle luxation. En même temps, il faut combattre par les antiphlogistiques les phénomènes inflammatoires qui peuvent se produire. Enfin, s'il survient de l'iritis avec des névralgies ciliaires, il est indiqué, pour éviter l'ophthalmie sympathique, d'extraire le cristallin par la méthode linéaire.

Lorsqu'il s'agit d'une luxation sous-conjonctivale, il faut tout d'abord inciser la conjonctive au niveau du bord inférieur de la tumeur et retirer le cristallin. On immobilise ensuite les deux yeux à l'aide d'un bandage compressif et on applique des compresses d'eau glacée sur l'œil malade.

Corps étrangers. — Cysticerques.

Les *corps étrangers* qui peuvent s'introduire dans le cristallin sont des morceaux de verre, des paillettes de fer, des grains de plomb, des éclats de capsule, etc. Il est souvent assez difficile de les reconnaître parce qu'il en résulte généralement une opacité des couches périphériques de cette lentille (voy. *Cataracte traumatique*).

Cependant un corps étranger se distingue, au milieu des masses corticales blanches et opaques, par sa coloration plus foncée, par un reflet luisant ou métallique. Le diagnostic pourra être complété par les antécédents et par la présence d'une cicatrice de la cornée.

Le traitement consiste à extraire le cristallin avec le corps étranger,

par la méthode linéaire et latérale. Mais avant de pratiquer cette opération, il faut attendre que les accidents inflammatoires aient disparu.

Lorsque le corps étranger se trouve implanté en partie dans l'iris et en partie dans le cristallin, il faut exciser la portion d'iris qui contient le corps étranger, et pratiquer ensuite l'extraction de la cataracte.

Des *cysticerques* et autres *entozoaires* ont été rencontrés dans le cristallin, plus particulièrement chez les femmes et dans des cristallins cataractés (Nordmann, Gescheidt). Un seul cas a été observé chez l'homme (de Graefe). Le plus souvent, ces entozoaires, qui ne mesurent que deux à cinq dixièmes de millimètre, ne peuvent être reconnus qu'à l'aide du microscope. Tout au plus pourrait-on soupçonner leur existence par la formation rapide de la cataracte, par l'intensité de l'iritis et de l'irido-cyclite coïncidant avec un état normal du fond de l'œil, la persistance de la perception lumineuse et la conservation des phosphènes.

Le traitement est le même que celui des corps étrangers du cristallin.

ARTICLE XVII.

MALADIES DU CORPS VITRÉ

Les affections qu'on observe dans le corps vitré sont l'*inflammation* et la *suppuration*, le *ramollissement*, les *hémorrhagies*, les *opacités* et le *synchisis étincelant*.

Inflammation, suppuration.

Autrefois, on considérait le corps vitré comme une masse gélatineuse, ne pouvant devenir le siége d'aucune inflammation. Mais les histologistes ont fait justice de cette erreur et ont démontré que le corps vitré est un véritable tissu vivant et susceptible de s'enflammer.

Cette inflammation, à laquelle on donne le nom d'*hyalitis*, s'observe principalement à la suite d'un traumatisme ou de la pénétration d'un corps étranger dans le corps vitré. Donders, à l'aide d'expériences sur les animaux, a parfaitement étudié les altérations auxquelles donne lieu la présence d'un corps étranger dans le corps vitré. Il traverse l'œil d'un lapin par un fil en caoutchouc qu'il coupe ensuite au ras de la sclérotique ; ce fil, par son élasticité, se raccourcit et finit par former un petit noyau qui reste dans l'épaisseur même du corps vitré. Après quelques heures, on voit, à l'ophthalmoscope, les parties qui

entourent le corps étranger se troubler, s'opacifier, puis devenir membraneuses et envelopper ce corps au point de le dérober complétement à la vue de l'observateur. Quelquefois il se forme des hémorrhagies (voy. *Hémorrhagies*), ou bien l'opacité finit par envahir le corps vitré dans sa totalité (voy. *Opacités*) ; plus rarement, enfin, l'inflammation se termine par suppuration.

Quoi qu'il en soit, cette dernière est le plus souvent primitive et succède à un traumatisme, à une opération de cataracte, à une choroïdite purulente ou bien survient dans le cours d'une maladie générale, telle que la fièvre typhoïde, la méningite, l'infection purulente. Mais cette suppuration demeure rarement limitée au corps vitré ; le plus fréquemment elle se propage aux autres parties de l'œil (voy. *Phlegmon de l'œil*).

Ramollissement du corps vitré.

Le corps vitré, qui est généralement d'une densité assez considérable, peut se ramollir et même se liquéfier complétement. Quelques auteurs donnent à cette affection le nom de *synchisis simple;* d'autres l'appellent plus simplement *ramollissement* ou *liquéfaction* du corps vitré.

Elle succède le plus souvent à une affection de la choroïde, à une choroïdite généralisée, à une retino-choroïdite, à une lésion primitive du corps vitré, à une hydrophthalmie. Elle coïncide parfois avec une luxation congénitale du cristallin, un coloboma ou d'autres vices de conformation. On l'observe souvent chez les hydrocéphales. Enfin, elle paraît se produire plus facilement chez les myopes.

La liquéfaction de l'humeur vitrée donne lieu à un tremblement oscillatoire particulier de l'iris ; en fixant un point quelconque de la périphérie de l'iris pendant que l'on fait mouvoir le globe de l'œil dans tous les sens, on voit comme une onde d'humeur aqueuse qui vient frapper la face antérieure de cette membrane. Quelquefois le cristallin lui-même devient tremblottant. Au toucher, la consistance du globe oculaire paraît ramollie, souvent elle demeure normale, parfois même elle est augmentée. Dans certains cas, le corps vitré conserve sa transparence, et son ramollissement n'entraîne aucun trouble de la vue. D'autres fois, il est en même temps le siége de flocons ou de mouches volantes ; on observe alors, à l'ophthalmoscope, les altérations dont nous parlerons plus loin (voy. *Opacités du corps vitré*).

Le ramollissement du corps vitré n'est d'aucune gravité et n'exige aucun traitement particulier.

Corps étrangers. Cristallin flottant. Cysticerques du corps vitré.

Les corps étrangers, tels que les éclats de capsule, les paillettes de fer ou de cuivre qui traversent la sclérotique ou la cornée et le cristallin, s'arrêtent rarement dans le corps vitré. Toutefois, lorsque ces corps sont petits et fins, ils peuvent séjourner pendant quelque temps dans l'humeur vitrée; on les voit alors, à l'aide de l'ophthalmoscope, sous forme de flocons très-nettement limités. Dans quelques cas très-rares, on les a vus s'envelopper d'une membrane exsudative; mais le plus souvent, après quelques heures, ils gagnent les parties déclives, du côté de la choroïde, ou de la rétine, y causent des désordres plus ou moins graves et peuvent devenir le point de départ d'un phlegmon de l'œil.

Lorsqu'il s'agit d'un cristallin luxé ou abaissé suivant l'ancienne méthode et qui séjourne depuis un temps plus ou moins long dans le corps vitré à l'état de corps flottant, mobile ou fixe, on voit alors, à l'ophthalmoscope, dans la partie inférieure de l'œil et derrière l'iris, flotter un corps opaque, blanchâtre, plus ou moins rond et à contours très-nets. Tant qu'il reste dans le corps vitré, l'expectation paraît être la meilleure conduite à suivre, mais s'il tombe dans les parties déclives, le chirurgien doit chercher à prévenir les accidents soit par l'extraction du corps étranger à travers une plaie sclérotícale et à l'aide de pinces spéciales, soit même par l'énucléation de l'œil.

S'il s'agit d'un cristallin luxé ou abaissé, il faut également le respecter tant qu'il ne détermine ni douleurs, ni inflammation. Mais aussitôt qu'on voit apparaître les signes d'une irido-cyclite, il faut pratiquer l'iridectomie et extraire le cristallin à l'aide d'une curette.

On rencontre parfois des *cysticerques* dans le corps vitré: les animalcules se reconnaissent facilement à l'examen ophthalmoscopique; on constate une opacité s'unissant avec une masse blanchâtre ou bleuâtre, d'une forme ovoïde ou sphérique, se déplaçant facilement dans les mouvements de l'œil et quelquefois entourée d'une vésicule bleuâtre transparente.

A mesure que ces entozoaires augmentent de volume, les malades éprouvent une sensation de pesanteur dans l'œil; la vue se trouble peu à peu; des mouches volantes apparaissent et disparaissent brusquement, la vision centrale se trouble de plus en plus; souvent, enfin, ils déterminent des inflammations rétiniennes ou choroïdiennes, des irido-choroïdites ou des décollements de la rétine.

Afin d'éviter ces accidents, on doit extraire le cysticerque en faisant, dans une première séance, une large iridectomie en dehors et en bas, puis en pratiquant quelques semaines après l'extraction du

cristallin à travers une large kératotomie ; le cysticerque se présente alors entouré d'opacités ; on ouvre la capsule hyaloïdienne, le corps vitré se porte dans la chambre antérieure, entraînant avec lui l'animalcule qu'on saisit avec une pince (de Graefe). On peut aussi chercher à l'extraire à travers une large ouverture scléroticale.

Hémorrhagies.

On observe parfois, dans le corps vitré, des hémorrhagies spontanées qui apparaissent sous forme de flocons membraneux et donnent lieu à tous les caractères des mouches volantes. Ces hémorrhagies sont parfois assez abondantes pour occuper toute l'étendue du champ pupillaire et entraîner une perte absolue de la vision. En général, elles se résorbent assez facilement et ne laissent à leur suite qu'un point cicatriciel bleuâtre qui indique qu'elles ont eu pour point de départ la rupture d'un vaisseau ; mais il arrive souvent qu'elles se produisent après un certain temps et qu'elles finissent par amener un accident grave, le décollement de la rétine.

Les hémorrhagies traumatiques sont habituellement plus graves en ce qu'elles sont liées à ces lésions des membranes qui entourent le corps vitré.

Opacités du corps vitré. — Mouches volantes.

Le corps vitré est parfois le siége, même à l'état physiologique, de véritables corps flottants qui donnent lieu à ces phénomènes particuliers auxquels on donne le nom de *mouches volantes*, parce qu'en effet les individus qui en sont atteints voient continuellement des mouches passer devant leurs yeux. Ces corps flottants, offrent deux variétés principales ; ceux qui sont simplement perçus par le sujet et ne peuvent être constatés à l'ophthalmoscope, et ceux au contraire, dont on peut constater directement la présence à l'aide de cet instrument. Ces derniers seuls doivent nous occuper, les premiers n'ayant aucune importance.

Les malades qui ont des corps flottants dans le corps vitré se plaignent de points noirs, de nuages plus ou moins épais qui traversent continuellement leur champ visuel. Ces points deviennent plus accusés lorsque les malades regardent une surface uniformément éclairée. Lorsqu'ils portent leurs regards en haut et restent quelques instants dans cette position les points ou le nuage qu'ils aperçoivent descendent lentement au devant de l'œil. On donne à ce phénomène le nom de *scotome mobile*.

A l'aide d'un miroir faiblement éclairé et sans interposition de lentille, en faisant imprimer au globe de l'œil des mouvements de bas en haut, l'examen ophthalmoscopique montre de petits flocons noirâtres, contenus dans le corps vitré qui se meuvent dans le champ pupillaire.

Ces opacités du corps vitré sont souvent l'indice d'altérations des membranes profondes: c'est ainsi qu'on les observe dans la sclérochoroïdite postérieure, dans la myopie progressive dont elles aggravent le pronostic, en dénotant une nouvelle activité de la maladie, dans les décollements de la rétine. Quelquefois aussi elles annoncent le ramollissement du corps vitré.

Le traitement, dans ces cas, consiste à prescrire le repos absolu dans l'obscurité, des ventouses sèches ou même des émissions sanguines locales, les purgatifs drastiques et des pilules de sublimé.

Synchisis étincelant.

On donne ce nom à une affection très-rare produite par la présence de cristaux de cholestérine dans l'intérieur du corps vitré. Elle s'observe chez des malades atteints de choroïdite chronique. Desmarres dit l'avoir rencontrée chez des individus qui avaient été opérés de la cataracte *par abaissement.*

Les troubles accusés par ces malades sont les mêmes que pour les opacités du corps vitré. A l'ophthalmoscope, on voit se mouvoir sur le fond rouge de l'œil des paillettes brillantes, chatoyantes. Dans la plupart des cas qui ont été observés, ces cristaux de cholestérine se résorbent après plusieurs années. On ne connaît aucun moyen de hâter cette résorption.

ARTICLE XVIII.

MALADIES ENVAHISSANT LA TOTALITÉ DU GLOBE OCULAIRE

Nous décrirons dans cet article le *Glaucome*, l'*Hydrophthalmie*, le *Phlegmon de l'œil*, et l'*Ophthalmie sympathique.*

Glaucome.

Historique. — Définition. — Sous le nom de glaucome, on désignait autrefois une affection caractérisée par la perte de la vue, s'accompagnant d'une teinte azurée de la pupille (γλαυκος, azuré, et ὀμμα, œil).

Tour à tour considéré comme une affection du cristallin, du corps vitré (Brisseau), du nerf optique et de la rétine (Saint-Yves, Wenzel), de toutes les membranes de l'œil (Desmarres), le glaucome a été, pour la première fois en 1839, rattaché par Schreader et Van der Kolk à une inflammation de la choroïde.

Cette affection n'a commencé à être bien connue que depuis la découverte de l'ophthalmoscope.

M. Cusco, dans se leçons cliniques professées à la Salpêtrière, a bien décrit les altérations qu'elle présente; mais c'est surtout à de Graefe que l'on doit les connaissances les plus précises sur la nature, la symptomatologie, la marche et le traitement de cette maladie.

Il résulte de ces travaux qu'on doit aujourd'hui réserver le nom de *glaucome* à une affection essentiellement caractérisée par l'augmentation lente ou rapide de la pression intra-oculaire, entraînant à sa suite diverses altérations, en particulier l'excavation du nerf optique.

Étiologie. — Le glaucome est une affection très-rare chez les enfants et chez les vieillards âgés de plus de soixante ans. On l'observe surtout entre trente et cinquante ans. Il est parfois héréditaire et atteint plusieurs membres d'une même famille; d'autres fois il survient à la suite d'un traumatisme, d'un refroidissement, de la névralgie de la cinquième paire, dans le cours d'une grossesse ou de certaines maladies aiguës, la pneumonie, par exemple; il succède fréquemment chez l'homme à la suppression du flux hémorrhoïdaire ou à des troubles digestifs et, chez la femme, à des troubles de la menstruation, ce qui lui a fait donner par les auteurs anciens le nom d'*ophthalmie abdominale*. On l'observe de préférence chez les hypermétropes ou chez ceux dont les yeux sont fortement pigmentés, ce qui explique son extrême fréquence chez les Israélites. Il peut aussi survenir à la suite de toute affection donnant lieu à une augmentation de la pression intra-oculaire, telle que la kératite à bandelettes, le staphylome cornéen partiel avec adhérence de l'iris, des cicatrices centrales de la cornée, l'iritis séreuse, des synéchies postérieures totales, une cataracte molle traumatique, la luxation ou l'abaissement du cristallin, des tumeurs intra-oculaires, le décollement de la rétine. Enfin, il coïncide souvent avec une altération des membranes vasculaires ou bien se rattache à une affection diathésique, telle que la goutte, le rhumatisme ou la syphilis.

Le glaucome est unique ou bilatéral ; dans ce dernier cas, il occupe simultanément ou successivement les deux yeux et peut même y revêtir des formes différentes.

Anatomie et physiologie pathologiques. — Les altérations qu'on observe dans cette maladie sont, au début, une atrophie plus ou moins prononcée de la choroïde, s'accompagnant plus tard d'une atrophie

de la rétine elle-même et de l'excavation de la papille. En outre, on observe parfois des hémorrhagies dans la chambre antérieure, dans le corps vitré ou la rétine (*glaucome hémorrhagique*).

Ces altérations, en particulier l'excavation de la papille, ont donné à lieu des interprétations différentes. On sait aujourd'hui qu'elles sont le résultat d'une augmentation de la tension intra-oculaire. Mais cette tension elle-même, à quelle cause faut-il la rattacher? Tel est le problème à résoudre.

M. Cusco, ayant plusieurs fois constaté sur des yeux atteints de glaucome un épaississement de la sclérotique, fait jouer un rôle important à la rétraction de cette membrane sur la production de la tension.

De Graefe ayant observé la coïncidence fréquente du glaucome avec une altération athéromateuse des artères de l'œil croit que le glaucome est le résultat d'une semblable altération de ces vaisseaux.

Donders rapporte cette tension à une hypersécrétion causée par une névrose des nerfs ciliaires, qu'il considère comme des nerfs sécréteurs. La plupart des auteurs admettent aujourd'hui que cette hypersécrétion et la tension qui en résulte, sont, en effet, le résultat d'une altération des nerfs. Ils appuient leur opinion sur un grand nombre d'expériences. C'est ainsi que Wagner, en irritant le grand sympathique au cou prétend avoir produit une augmentation de la pression intra-oculaire. On ne peut cependant méconnaître que l'irritation de ce nerf au cou détermine une diminution du calibre des vaisseaux du crâne, ce qui est en contradiction avec l'expérience de Wagner.

Hippel et Grünhagen (de Kœnigsberg) ont étudié l'action isolée des divers nerfs de l'œil, qui viennent, comme on sait, de trois sources différentes, du moteur oculaire commun, du trijumeau et du grand sympathique ; ils ont montré que l'irritation de la troisième paire, abstraction faite de l'action musculaire, est sans effet sur la tension intra-oculaire. Quant à l'irritation du grand sympathique, voici comment ils expliquent ses effets contractoires, diminution du calibre des vaisseaux du crâne et augmentation de la tension intra-oculaire.

Suivant quelques anatomistes, il existe dans l'orbite un système de fibres musculaires lisses, dont l'ensemble constitue le *muscle orbitaire*, et qui paraissent destinés à régulariser la sortie du sang de l'orbite ; ces fibres sont sous la dépendance du grand sympathique. L'irritation de ce tronc nerveux produrait la contraction de ce muscle, lisse, orbitaire qui s'oppose à la sortie du sang de l'orbite, et par voie rétrograde, du globe oculaire. Il en résulterait une augmentation de tension indirecte qui l'emporterait sur la diminution directe due à la contraction des vaso-moteurs des vaisseaux de l'œil. Si l'on vient alors à supprimer l'action du muscle orbitaire, l'irritation du grand sympathique produit une diminution de tension intra-oculaire.

L'action du trijumeau est facilement mise en évidence par la section du grand sympathique chez un animal curarisé, et par l'irritation consécutive du tronc nerveux de la cinquième paire à son origine dans le crâne; la tension intra-oculaire augmente aussitôt d'une façon considérable et l'œil du côté opposé devient très-dur. Cette expérience est en rapport avec les faits dans lesquels on a vu le glaucome succéder à des névralgies de la cinquième paire.

Les symptômes, la marche et le pronostic étant variables suivant que le glaucome est aigu ou chronique, nous étudierons séparément ces deux formes de la maladie.

Glaucome aigu. — SYMPTOMATOLOGIE. — Le glaucome aigu apparaît sous forme d'attaques. En général, la première attaque est précédée de prodromes particuliers, tels que des douleurs ciliaires, avec injection conjonctivale, des troubles passagers de la vue qui consistent dans une certaine parésie de l'accommodation, une diminution de l'acuité visuelle, un rétrécissement du champ visuel et parfois des phénomènes lumineux, scotomes, anneaux irisés autour de flammes. Ces phénomènes apparaissent et disparaissent sans cause appréciable; ils peuvent se reproduire ainsi pendant des mois et des années avant l'apparition de la véritable attaque.

Celle-ci survient le plus souvent pendant la nuit : les douleurs ciliaires deviennent tout-à-coup très-vives, s'irradient dans les régions voisines, vers le front, la tempe, et quelquefois dans toute la tête. Elles offrent tous les caractères des douleurs névralgiques; leur intensité même est un signe important.

Si l'on examine l'œil à ce moment, on constate du larmoiement, de la photophobie, une injection périkératique très-prononcée; la cornée perd sa transparence; sa surface n'est plus aussi polie, ce qui tient à la desquamation de sa couche épithéliale.

L'humeur aqueuse perd également sa transparence, la chambre antérieure contient des flocons nuageux, parfois même des épanchements sanguins. La pupille reste dilatée; cette dilatation pupillaire, signe important à noter, est due à une paralysie incomplète du sphincter irien, consécutive à la compression des nerfs ciliaires.

Ces troubles de la cornée et de l'humeur aqueuse rendent impossible, pendant l'attaque, l'examen ophthalmoscopique.

Au toucher, on constate des caractères très-importants et pour ainsi dire pathognomoniques : ce sont, d'une part, la dureté du globe oculaire parfois assez considérable pour donner au doigt la sensation d'une bille de marbre que l'on toucherait à travers une peau de gant et, d'autre part, l'anesthésie complète de la cornée sur laquelle on peut promener une feuille de papier sans déterminer aucune douleur, ni aucun mouvement des paupières.

Les troubles fonctionnels éprouvés par les malades pendant l'attaque sont très-accusés; la perception lumineuse est toujours très-affaiblie; quelquefois même elle se perd complétement en très-peu de temps.

Enfin, dans certains cas, on observe des troubles généraux, de la fièvre, de l'anorexie, de l'insomnie, du délire et des vomissements opiniâtres.

Les phénomènes que nous venons de passer en revue, s'amendent après un espace de temps qui varie entre quelques heures et plusieurs jours, la plupart d'entre eux finissent par disparaître; on peut alors pratiquer l'examen ophthalmoscopique.

Cet examen permet de constater que le corps vitré est le siége de nombreux corps flottants qui résultent, soit d'une altération de nutrition de cet organe, soit d'hémorrhagies intra-oculaires. Ces troubles du corps vitré sont encore un obstacle à l'examen des membranes profondes; mais peu à peu tous les milieux réfringents reprennent leur transparence, et il n'est pas rare de découvrir dans l'épaisseur du stromachoroïdien, dans la rétine et à la surface de la papille des plaques rougeâtres qui ne sont autres que des foyers hémorrhagiques. Mais, dans le glaucome aigu, la papille ne présente pas encore cette profonde excavation qui est le caractère anatomique propre au glaucome chronique (voy. fig. 132).

Marche. — Pronostic. — La marche n'est pas toujours aussi bénigne. D'autres fois, en effet, sans prodromes bien apparents, les phénomènes que nous avons fait connaître se succèdent avec une effrayante rapidité, et en quelques heures, la vue est complétement perdue. Dans certains cas même, sous l'influence d'une extrême tension intra-oculaire, la cornée s'ulcère, se perfore; le contenu de l'œil s'échappe à travers cette perforation, et le globe se réduit à un moignon atrophié (*glaucome foudroyant*).

Mais ce sont là des faits heureusement exceptionnels; le plus souvent, en effet, les phénomènes s'amendent, disparaissent peu à peu et, sauf quelques troubles passagers de la vue, quelques douleurs à forme névralgique, on n'observe pas de symptômes bien marqués, jusqu'à ce qu'il survienne une nouvelle attaque ou que la maladie passe à l'état chronique.

Le pronostic est donc variable suivant la marche. Toutefois il offre toujours une réelle gravité. Il est rare, en effet, qu'après une première attaque, la vision reprenne son acuité primitive et que, d'ailleurs, la maladie s'en tienne là.

Diagnostic. — Les symptômes que nous venons de passer en revue, en particulier l'augmentation de la tension intra-oculaire, la dilatation pupillaire, l'apparence verdâtre ou grisâtre de la cornée, son insensibilité au toucher, la dureté du globe oculaire, permettront aisément

de reconnaître une attaque de glaucome aigu. Mais nous ne saurions trop insister sur l'importance des prodromes qui, sans passer inaperçus sont attribués souvent à toute autre cause. On a vu les douleurs ciliaires prises pour des névralgies simples, des troubles visuels attribués aux progrès de l'âge ou à l'âge critique chez les femmes, au grand détriment des malades. Il faut donc redoubler l'attention, dès que ces symptômes se déclarent et, aussitôt la maladie reconnue, recourir au traitement dont nous parlerons plus loin.

Glaucome chronique. — SYMPTOMATOLOGIE. — Le glaucome chronique peut être simple ou s'accompagner de phénomènes inflammatoires. A l'exemple de beaucoup d'auteurs, nous pourrions faire une description spéciale de chacune de ces variétés; mais il est si fréquent de les voir se succéder l'une à l'autre, qu'on pourrait à la rigueur les confondre toutes deux dans une même description.

Le *glaucome chronique simple* qui a été aussi décrit par de Graefe sous le nom d'*amaurose avec excavation du nerf optique* ne donne lieu à aucun signe extérieur. La cornée, la chambre antérieure et la pupille ne présentent aucune altération, les milieux refringents aucun trouble, ce qui permet de constater nettement à l'ophthalmoscope le signe caractéristique de cette affection, l'*excavation de la papille.* On observe aussi un rétrécissement notable du champ périphérique interne inférieur ou interne supérieur. A mesure que la maladie fait des progrès, le malade devient presbyte ou hypermétrope; sa vue se trouble. Mais le plus souvent ces troubles de la vue restent très-longtemps stationnaires et n'aboutissent à la cécité qu'après plusieurs années. Rarement on voit survenir tout à coup, dans le cours d'un glaucome chronique simple, une attaque de glaucome aigu. Ce sont là des faits exceptionnels.

Le *glaucome chronique inflammatoire* s'annonce habituellement par les prodromes que nous avons fait connaître en parlant du glaucome aigu. Ces prodromes se montrent de plus en plus prononcés et après un espace de temps très-variable, suivant les cas, l'œil prend l'aspect qu'il offre généralement après plusieurs attaques de glaucome aigu : la cornée perd son aspect brillant et poli et devient peu à peu insensible, la pupille se dilate et s'immobilise, l'humeur aqueuse se trouble et la chambre antérieure se rétrécit. La sclérotique prend une coloration grisâtre; les veines sous-conjonctivales sont dilatées. Au toucher, l'œil devient dur; il acquiert parfois la dureté de la pierre. D'autres fois, cette dureté est à peine appréciable. Ces différences sont dues à la plus ou moins grande augmentation de la tension intra-oculaire. Aussi pour mesurer cette tension, si faible qu'elle soit, a-t-on imaginé des instruments spéciaux auxquels on donne le nom d'*ophthalmonomètres.* Bowmann a proposé pour exprimer d'une façon approximative l'aug-

mentation ou la diminution de la tension intra-oculaire, d'avoir recours à la notation suivante. *Tn* représente la tension normale. On a trois degrés au-dessus T1, T2, T3, et trois degrés au-dessous — T1, — T2, — T3. Ces signes dans les cas douteux sont suivis d'un point d'interrogation (T2 ?).

Les troubles visuels, dans le glaucome chronique inflammatoire, sont d'abord momentanés et surviennent toutes les fois que sous l'influence d'excitations quelconques, le malade a la tête congestionnée. Les objets lui paraissent alors enveloppés d'un nuage.

En examinant l'œil, on ne tarde pas à constater deux signes caractéristiques : l'un, ophthalmoscopique, l'excavation de la papille (voy. fig. 132), l'autre fonctionnel, le rétrécissement du champ visuel.

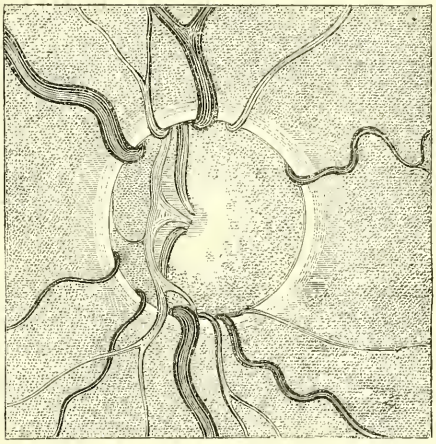

Fig. 132. — Excavation de la papille dans le glaucome chronique.

La papille paraît plus blanche qu'à l'état normal. Les vaisseaux et les fibres nerveuses deviennent de moins en moins apparents sur sa moitié interne ; les vaisseaux centraux sont plus ou moins rejetés vers le côté interne, suivant que l'excavation est plus ou moins profonde sur les bords, les vaisseaux paraissent comme coupés sur leur trajet. Au fond de l'excavation, ils ne peuvent être distingués qu'à l'aide de verres concaves très-forts. Autour, la choroïde est souvent atrophiée. Si l'on imprime des mouvements à la lentille, les différentes parties de l'image ne se déplacent pas uniformément ; les bords de la papille paraissent s'élever et s'abaisser au-devant du fond. On donne à ce phénomène le nom de *déplacement parallactique*. L'examen ophthalmos-

copique permet souvent aussi de constater l'existence de pulsations de l'artère centrale, synchrones avec la systole ventriculaire.

L'exploration du champ visuel montre qu'il est rétréci surtout dans sa portion interne et que ce rétrécissement s'accomplit progressivement et concentriquement par rapport à la macula.

En général, on n'observe pas de douleurs, sauf dans les cas où la maladie procède par poussées; les malades accusent alors des douleurs ciliaires intenses à forme névralgique, intermittentes au début, permanentes ensuite, et constituant pour eux un tourment continuel.

Diagnostic. — Le diagnostic du glaucome chronique n'offre aucune difficulté, lorsque les milieux de l'œil ont conservé leur transparence. On le reconnaît facilement aux caractères ophthalmoscopiques que nous avons énumérés, en particulier à l'excavation de la papille, au refoulement des vaisseaux du côté interne, au déplacement parallactique de l'image. Ces signes permettent de le distinguer aisément des atrophies simples de la papille ou d'une excavation physiologique, qui d'ailleurs n'atteint jamais comme l'excavation glaucomateuse, toute la surface de la papille.

Lorsque les milieux de l'œil ont perdu leur transparence, l'exploration du fond de l'œil n'étant plus possible, le diagnostic devient plus difficile. Toutefois, dans ces cas, la dilatation pupillaire, le rétrécissement concentrique du champ visuel et surtout l'augmentation de dureté du globe oculaire mettront sur la voie du diagnostic.

Marche. — Pronostic. — Le glaucome chronique offre, en général, une marche lente et progressive; d'autres fois il procède par poussées plus ou moins fréquentes, plus ou moins rapprochées, laissant chaque fois après elles un trouble plus accusé du champ visuel et finissant par amener la perte complète de la vision. Alors apparaissent les douleurs qui, parfois, persistent indéfiniment dans toute leur intensité ou bien ne disparaissent que lorsqu'il se fait une perforation de la cornée ou de la sclérotique, par laquelle se vide en grande partie le globe de l'œil, dès lors réduit à un moignon atrophié et informe.

Il résulte de ce qui précède que le pronostic du glaucome chronique est toujours très-grave et qu'il importe d'agir énergiquement pour combattre cette affection, ou tout au moins en prévenir les complications redoutables.

Traitement. — Un grand nombre de moyens médicaux avaient été proposés pour le traitement du glaucome. Ces moyens ayant tous échoué, Desmarres père proposa d'avoir recours à la paracentèse de la chambre antérieure, à travers la cornée.

Frappé de la tension excessive du globe oculaire dans ces sortes d'affections, et lui attribuant tous les désordres observés, de Graefe constata que ce mode de traitement était insuffisant et ne craignit pas de

proposer un moyen plus actif, l'iridectomie. Les effets produits par cette opération furent des plus avantageux, si bien qu'aujourd'hui cette méthode est considérée comme la seule applicable.

C'est surtout dans le glaucome aigu que l'iridectomie donne de bons résultats; elle agit d'autant mieux qu'elle est pratiquée à une époque plus rapprochée du début de la maladie, et si la marche est suraiguë, il faut opérer dès que la maladie est constituée. Mais il faut également opérer dans tous les cas où la vision est abolie, non pas dans l'espoir d'obtenir le rétablissement de la faculté visuelle, mais parce que l'opération a pour effet de faire cesser les douleurs atroces qui privent les malades de tout repos.

Dans le glaucome chronique, l'iridectomie a pour effet sinon d'augmenter toujours, au moins de conserver au malade l'acuité visuelle qu'il possède au moment de l'opération; c'est pourquoi il importe de la pratiquer le plus tôt possible. Lorsque la vision est complétement perdue depuis un certain temps, l'iridectomie n'offre plus aucune chance de guérison, mais il est encore indiqué de la pratiquer dans les cas où il existe des douleurs.

Nous ne reviendrons pas sur les procédés opératoires : nous les avons fait connaître dans un chapitre spécial consacré à l'iridectomie (voy. pag. 291). Rappelons seulement qu'il faut sectionner largement la cornée pour saisir et exciser un grand lambeau d'iris.

Hydrophthalmie.

On donne le nom d'*hydrophthalmie* à l'affection caractérisée par la distension des enveloppes de l'œil, due à l'hypersécrétion des liquides intra-oculaires, et par une diminution de résistance, au toucher, du globe oculaire.

Étiologie. — L'hydrophthalmie est souvent congénitale; elle survient fréquemment chez l'enfant, très-rarement chez l'adulte; on ne l'observe jamais chez le vieillard. Tantôt elle est spontanée, et due seulement à un défaut de résistance des membranes de l'œil. Tantôt elle survient à la suite de lésions traumatiques, de l'introduction d'un corps étranger ou de l'enclavement de l'iris dans une plaie cornéenne; tantôt enfin elle succède à une scléro-choroïdite atrophique.

Symptomatologie. — Au début, la cornée commence par se bomber; la chambre antérieure paraît plus profonde qu'à l'état normal; la pupille est dilatée et paresseuse. Un peu plus tard la sclérotique, à son tour, devient plus accusée au pourtour de la cornée, cède sous l'influence de la tension intra-oculaire, s'amincit et laisse voir par transparence la choroïde sous-jacente qui paraît d'abord bleuâtre, puis noirâtre. Lorsque le globe de l'œil atteint un volume considérable, la

cornée perd sa transparence, la zonule de Zinn se distend, se rompt, le cristallin se luxe, le corps vitré se trouble et la rétine se décolle. Enfin dans certains cas l'augmentation de volume est telle, que les paupières ne peuvent plus se fermer (*buphthalmos*), que les points lacrymaux sont déviés, et qu'il en résulte un larmoiement continuel.

Au toucher, on constate que malgré l'augmentation plus ou moins considérable de la tension intra-oculaire, la résistance de la coque oculaire est plutôt diminuée.

Les troubles fonctionnels varient avec les désordres anatomiques. Au début, l'acuité visuelle diminue, il survient de la myopie, de l'astigmatisme dus à l'allongement de l'axe antéro-postérieur qui résulte de l'augmentation de courbure de la cornée. Mais à mesure que les milieux de l'œil se troublent ou s'opacifient et que les membranes profondes sont altérées ou détruites, la vue baisse de plus en plus et finit par se perdre tout à fait.

Lorsque l'hydrophthalmie est consécutive à des blessures de la sclérotique avec enclavement de l'iris ou de la choroïde dans la plaie, les tiraillements exercés sur les nerfs ciliaires par la cicatrice donnent lieu à de véritables attaques glaucomateuses (voy. *Glaucome*), et il n'est pas rare alors de voir des phénomènes sympathiques se produire dans l'œil du côté opposé.

Diagnostic. — L'hydrophthalmie peut être confondue au premier abord, soit avec un glaucome, soit avec une exophthalmie, soit avec un staphylôme cornéen, soit avec une tumeur intra-oculaire.

Dans le glaucome, comme dans l'hydrophthalmie, la tension intra-oculaire est augmentée; mais tandis que la coque oculaire résiste dans le premier, elle cède dans la seconde.

Dans l'exophthalmie, le globe oculaire au lieu d'être augmenté de volume, est simplement projeté en avant, la sclérotique n'est pas distendue et, en faisant regarder le malade dans les directions extrêmes, on ne constate pas d'allongement de l'axe antéro-postérieur.

Dans le staphylôme cornéen, la distension ne porte, au début, que sur la cornée; dans l'hydrophthalmie, au contraire, elle se fait d'abord sentir au pourtour de cette membrane, sur la sclérotique.

Enfin, lorsqu'il s'agit d'une tumeur intra-oculaire, la cornée conserve ses dimensions normales, la marche des phénomènes est beaucoup plus rapide, on observe des douleurs plus ou moins vives, et souvent on peut constater directement la présence de la tumeur à l'aide de l'ophthalmoscope.

Marche. — Pronostic. — La marche de cette affection est en général lente et progressive. Cette augmentation progressive du volume de l'œil finit par entraîner la désorganisation de ses membranes. Si nous ajoutons à cela que l'hydrophthalmie est ou devient souvent bilatérale

comme le glaucome lui-même, et que, arrivée à un certain degré elle se montre rebelle à tout traitement, on comprendra quelle doit être la gravité du pronostic.

Traitement. — Au début, des paracentèses répétées, suivies de l'application d'un bandeau compressif, peuvent enrayer la maladie dans sa marche. L'iridectomie ne produit pas ici les mêmes résultats que dans le glaucome. Lorsque la distension du globe de l'œil est devenue très-considérable, et qu'elle n'occupe qu'un seul œil, il ne faut pas hésiter à en pratiquer l'énucléation. Cette méthode nous paraît préférable à celle qui consiste à obtenir l'atrophie de l'œil par l'injection de quelques gouttes de teinture d'iode, ou par le passage dans l'intérieur de l'œil d'un fil qu'on laisse à demeure, et qui produit une choroïdite suppurative atrophiante.

Phlegmon de l'œil.

Synonymie. — Ophthalmite, ophthalmie métastatique, panophthalmite.

On donne le nom de *phlegmon de l'œil* à toute suppuration qui, partie d'un point quelconque de cet organe, s'étend aux parties voisines et aboutit à la perte de l'organe.

Le phlegmon de l'œil succède à une opération chirurgicale et surtout à l'extraction de la cataracte par les anciens procédés, à l'opération d'un staphylome, à l'énucléation de la partie antérieure de l'œil, ou à un traumatisme tel qu'une blessure du corps ciliaire, s'accompagnant de prolapsus du corps vitré, une déchirure de la sclérotique, ou la pénétration dans l'œil d'un corps étranger. Souvent aussi il vient compliquer une ophthalmie purulente ou diphthéritique, particulièrement une choroïdite purulente, ou bien il est le résultat d'une perforation de la cornée. Enfin le phlegmon de l'œil peut survenir dans le cours d'une affection générale telle que la fièvre typhoïde, la fièvre puerpérale, la méningite, l'infection purulente, etc.

Les signes locaux sont, au début, une vive injection de la conjonctive bulbaire, avec chémosis et œdème envahissant rapidement les paupières et le pourtour de l'orbite. Un peu plus tard, si l'on entr'ouvre les paupières, on voit que le globe de l'œil est augmenté de volume et distendu au point de simuler une exophthalmie; les milieux perdent leur transparence, et la chambre antérieure ne tarde pas à se remplir de pus.

En même temps qu'apparaissent ces symptômes, l'acuité visuelle diminue de plus en plus, et la vue finit par se perdre complétement. Les douleurs, d'abord limitées au globe oculaire, s'étendent sur le trajet des branches de la cinquième paire, augmentent de plus en plus,

et deviennent bientôt intolérables. Enfin on voit souvent survenir des troubles généraux, de la fièvre, de l'inappétence, du délire, etc.

Ces phénomènes suivent une marche rapide et aboutissent, après quelques jours, à une perforation, soit de la cornée, soit de la sclérotique et, par suite, à la perte de l'œil. En effet le contenu du globe oculaire s'échappe à travers la perforation, et l'œil se réduit bientôt en un moignon atrophié.

Le pronostic est donc de la plus haute gravité, et le chirurgien doit intervenir le plus tôt possible.

Le diagnostic n'offre en général aucune difficulté. Toutefois on pourrait, au début, confondre le phlegmon de l'œil avec une conjonctivite purulente ou bien avec un phlegmon de l'orbite. La conjonctivite purulente s'en distingue par la sécrétion du pus qui apparaît bientôt dans cette maladie et qui fait défaut dans le phlegmon de l'œil. Quant au phlegmon de l'orbite, on le reconnaît à l'exophthalmie qui est manifeste; le globe oculaire est non-seulement distendu, comme dans le phlegmon de l'œil, mais encore véritablement projeté en avant; en outre les mouvements du globe, qui sont conservés dans ce dernier, deviennent bientôt impossibles dans le phlegmon de l'orbite.

Le traitement consiste dans l'application, dès le début, de sangsues à la tempe, et dans des injections sous-cutanées de morphine pour calmer les douleurs; mais si, malgré ces moyens, la maladie continue à faire des progrès, il ne faut pas hésiter à pratiquer sur la sclérotique un large débridement qui laisse échapper le contenu de l'œil.

Ophthalmie sympathique.

On donne le nom d'*ophthalmie sympathique* à une inflammation ou à une névrose survenant dans un œil consécutivement à une maladie de l'autre œil, telle qu'une lésion traumatique au niveau de la région ciliaire, la présence d'un corps étranger dans l'iris, la choroïde ou la rétine, l'existence de masses osseuses se développant spontanément à la suite d'une inflammation intra-oculaire, la formation de dépôts calcaires dans les moignons atrophiques, ou la présence d'un œil artificiel, une hydrophthalmie, et surtout une irido-choroïdite ou une irido-cyclite.

On a cru pendant longtemps que la maladie se propageait d'une rétine à l'autre par suite de l'entrecroisement des nerfs optiques, mais de récents travaux, en particulier ceux de Mackenzie et de H. Muller, sont venus démontrer que l'affection se transmet par action réflexe, à travers les nerfs ciliaires. Ce sont, en effet, les maladies qui siègent dans la région ciliaire qui donnent lieu le plus souvent à l'ophthalmie sympathique.

Cette affection se traduit par des symptômes variables et qui sont, par ordre de fréquence, ceux de l'irido-choroïdite, de l'irido-cyclite, de la rétinite, de l'iritis, de la kératite, ou d'une simple névrose. C'est en effet sous forme d'irido-choroïdite que se présente le plus souvent l'ophthalmie sympathique. Elle peut offrir les caractères des variétés séreuse ou parenchymateuse. Cette dernière, qui est la plus fréquente, est en même temps la plus grave. (Voy. *Irido-choroïdite.*)

Quand elle revêt la forme d'irido-cyclite, l'ophthalmie sympathique débute d'une façon insidieuse par quelques troubles visuels, de la photophobie, du larmoiement; plus tard surviennent les symptômes plus graves d'une iritis, d'une kératite ponctuée, et enfin d'une inflammation envahissant successivement les diverses membranes de l'œil. (Voy. *Irido-cyclite*).

Lorsqu'elle débute sous la forme de rétinite, ce qui est très-rare, on voit, suivant de Graefe, les veines de la rétine devenir tortueuses, et la papille s'entourer d'une infiltration séreuse qui s'étend sur la rétine, le long des vaisseaux. Cette variété s'accompagne généralement d'une kératite ponctuée.

Si elle revêt la forme d'iritis, c'est habituellement la variété séreuse avec ces particularités que la pupille se dilate largement, se contracte difficilement, que des dépôts pigmentés apparaissent dans la cornée (kératite ponctuée), et que presque toujours cette iritis se transforme assez rapidement en irido-choroïdite.

Quand l'ophthalmie sympathique s'annonce par une kératite, ainsi que M. Galezowski en rapporte deux exemples survenus, l'un à la suite d'une atrophie, l'autre à la suite d'une hydrophthalmie avec staphylome général de la cornée et de l'iris de l'œil opposé, il s'agit habituellement de kératites ponctuées interstitielles.

Enfin, lorsqu'elle apparaît sous forme de névrose, elle se borne rarement à des troubles nerveux, et n'est le plus souvent que le prélude d'altérations plus graves. Donders rattache ces phénomènes nerveux à une simple irritation des nerfs; ils consistent en une photophobie plus ou moins prononcée, un larmoiement exagéré, des douleurs dans le fond de l'orbite, du blépharospasme, et quelquefois une légère conjonctivite chronique. Généralement ces troubles disparaissent peu de temps après l'énucléation de l'œil blessé. D'autres fois ils persistent; ils sont dus alors à un rétrécissement ou même à une obstruction des voies lacrymales.

Les diverses altérations que nous venons de signaler apparaissent quelquefois peu de temps après la lésion qui en a été le point de départ. D'autres fois, au contraire, elles mettent un temps très-long avant de se déclarer. C'est ainsi que M. Wecker cite un cas dans lequel il ne s'était pas écoulé moins de vingt-six ans entre la production

de la lésion primitive et l'apparition de l'ophthalmie sympathique.

La marche de cette affection est, en général, progressive : abandonnée à elle-même elle conduit rapidement à la perte de l'œil. Parfois même malgré une prompte et énergique intervention, elle arrive en peu de temps à produire une cécité incurable. Mais, heureusement, l'extirpation de l'œil primitivement lésé suffit, en général, pour sauvegarder l'autre.

De quelques opérations qui se pratiquent sur le globe oculaire.

Nous ne pouvons terminer ce qui a trait aux affections du globe oculaire sans parler de certaines opérations qui ont été proposées dans le traitement de quelques-unes d'entre elles, en particulier la *section du nerf optique*, la *section des nerfs ciliaires*, l'*extirpation du globe oculaire* et *du tissu orbitaire*, l'*énucléation de l'œil;* nous dirons aussi quelques mots de la *prothèse oculaire.*

Section du nerf optique.

Cette opération avait pour but de remplacer l'énucléation de l'œil et de prévenir l'ophthalmie sympathique, à une époque où il n'était pas encore admis que celle-ci se propage d'un œil à l'autre par les nerfs ciliaires et non par le nerf optique. Toutefois cette opinion ne saurait être acceptée sans réserve. En effet, nous avons eu l'occasion d'observer plusieurs faits qui nous semblent démontrer que l'ophthalmie sympathique peut également se propager d'un œil à l'autre par le nerf optique. Dans un cas, entre autres, où un cancer de l'œil avait nécessité l'ablation de cet organe, il survint dans le moignon formé par le nerf optique des accidents inflammatoires qui ne tardèrent pas à s'accompagner de phénomènes analogues dans l'œil sain, et ces derniers ne disparurent qu'après que nous eûmes complétement reséqué le moignon qui avait été le point de départ de ces accidents.

Cette opération serait indiquée, suivant de Graefe, 1° dans les cas où la perte de la vision est suivie de phénomènes lumineux qui deviennent pour les malades une cause de tourments continuels; 2° dans l'extirpation de l'œil pour des tumeurs intra-oculaires, comme premier temps de l'opération, afin de prévenir la propagation de la tumeur le long du nerf optique. Il importe en effet, dans ce dernier cas, de reséquer le nerf aussi loin que possible en arrière : c'est pourquoi de Graefe recommande de saisir le globe de l'œil avec des pinces à fixation, de le tirer fortement hors de l'orbite et en avant, dans la direction du nerf optique, puis de glisser un neurotome spécial le long de la paroi externe jusqu'au fond de l'orbite, et de couper le nerf, ainsi fortement tendu, aussi près que possible du trou optique.

Section des nerfs ciliaires.

Proposée par de Graefe pour remplacer l'énucléation dans les cas d'ophthalmie sympathique, et pratiquée pour la première fois, en 1866, par M. Meyer, cette opération serait indiquée, d'après ce dernier, dès qu'apparaissent les premiers symptômes de l'ophthalmie sympathique, dans le but d'enrayer la marche de cette terrible maladie.

Voici le procédé qu'emploie M. Meyer:

Après avoir déterminé avec soin la région sur laquelle doit être pratiquée la section, il soulève un pli de la conjonctive, près du bord de la cornée, et l'incise; puis pénétrant, avec la pointe des ciseaux mousses, entre la conjonctive et la sclérotique, il débride, dans la direction et dans l'étendue exigées par le plan de l'opération, le tissu cellulaire qui unit les deux membranes. Il introduit alors un crochet à strabisme sous le muscle droit le plus rapproché de l'incision, et arrive ainsi à fixer l'œil. Le crochet étant tenu de la main gauche, il ponctionne la sclérotique derrière la région ciliaire, obliquement à sa surface, et de manière à éviter le cristallin. Il se sert d'un couteau étroit à tranchant légèrement concave, dans le genre du neurotome. La contre-ponction se fait de telle façon que, la section terminée, on obtient une plaie linéaire, parallèle à l'équateur du globe oculaire, et dans laquelle se présente immédiatement le corps vitré. La longueur de l'incision scléroticale doit être proportionnée à l'étendue de la région douloureuse. Le crochet est retiré avec précaution, et la conjonctive ramenée vers la cornée. Dans quelques cas, M. Meyer a même réuni la plaie conjonctivale par un ou deux points de suture.

Cette opération paraît lui avoir fourni de bons résultats, ainsi qu'à MM. Ricardo Secondi (de Gênes), et Lawrence (de Londres), qui ont publié de nouvelles observations.

Extirpation totale du globe oculaire.

Nous avons décrit l'ablation partielle du globe oculaire à propos du staphylome de la cornée (voy. p. 265). Nous n'y reviendrons donc pas, et nous ne parlerons ici que de l'extirpation totale du globe oculaire.

Cette opération est indiquée dans les cas de tumeurs malignes du globe lui-même ou de l'orbite.

Voici comment on pratique : afin de manœuvrer plus facilement dans l'intérieur de l'orbite, le chirurgien commence par agrandir, à l'aide d'une incision, l'angle palpébral externe. Puis, fixant le globe de l'œil avec une érigne, une pince, un tenaculum ou simplement à l'aide d'un fil qui le traverse, il dissèque les paupières, et

les fait tenir renversées; tirant de la main gauche le globe oculaire en haut et en avant, il introduit un bistouri droit dans l'angle orbitaire interne, le long de l'ethmoïde, jusqu'auprès du trou optique, et le promène de dedans en dehors, jusqu'à l'angle externe, sur toute la demi-circonférence inférieure de l'orbite, dans le but d'en détacher les parties molles; attirant ensuite le globe oculaire en bas et en avant, il détache de la même façon les parties comprises dans la demi-circonférence supérieure. L'œil ne tient plus alors qu'au fond de l'orbite par les muscles et le nerf optique que l'on coupe ensemble d'un seul coup, avec des ciseaux courbes, aussi près que possible du trou optique. Mais dans ces manœuvres, il faut avoir soin de ne pas raser de trop près avec la pointe du bistouri la paroi supérieure de l'orbite que l'on pourrait ainsi perforer, et de ne pas trop diriger l'instrument vers le trou optique ou la fente sphénoïdale, à travers lesquels on pourrait blesser le cerveau.

Si la glande lacrymale ou les autres parties molles de l'orbite sont également envahies par la maladie, on les extirpe avec le globe oculaire; si les parois elles-mêmes de l'orbite sont atteintes, on les rugine ou même on en resèque les parties malades. Aussitôt après l'opération, il faut prévenir ou combattre l'hémorrhagie qui en peut être la conséquence par une injection d'eau glacée et par le tamponnement. Ce dernier se fait avec soin à l'aide de boulettes de charpie. Il suffit généralement, et permet d'éviter l'emploi du perchlorure de fer ou du fer rouge, qui présente de grands dangers dans cette région à cause du voisinage avec le cerveau. Une fois le tamponnement achevé, on referme les paupières par dessus, et l'on applique un bandeau compressif qui n'est changé qu'après vingt-quatre heures.

Énucléation du globe oculaire.

L'énucléation du globe de l'œil consiste à le séparer de sa capsule fibreuse et à l'extraire seul en laissant en place la capsule, les muscles et la conjonctive. C'est Bonnet (de Lyon), qui le premier, posa les règles de cette opération. Elle est indiquée dans les cas de tumeurs limitées au globe lui-même et ne dépassant pas ses enveloppes, dans ceux ou, la vision étant complétement perdue, le globe est le siége de vives douleurs, enfin lorsqu'il acquiert des dimensions énormes, comme, par exemple, dans le staphylôme.

Les instruments nécessaires pour cette opération sont des élévateurs pleins, un crochet à strabisme, des ciseaux à pointes mousses et courbes sur le plat.

Les paupières étant maintenues écartées à l'aide de l'élévateur, le chirurgien saisit un pli de la conjonctive, près de la cornée, au-dessus

de l'insertion du muscle droit interne, l'incise et, glissant la pointe des ciseaux au-dessous d'elle, débride largement le tissu cellulaire sous-jacent; il passe ensuite le crochet sous le muscle et coupe le tendon au ras de la sclérotique. Il détache de la même façon les quatre muscles droits, en incisant toujours préalablement la conjonctive au voisinage de la cornée. Puis, saisissant le globe de l'œil à l'aide de pinces appliquées sur la sclérotique, au niveau de l'extrémité tendineuse du muscle droit interne, il attire fortement l'œil au dehors et en avant, il glisse les ciseaux mousses le long du globe oculaire jusqu'au nerf optique qu'il coupe aussi loin que possible en arrière. Il suffit ensuite de luxer le globe pour le détacher complétement des muscles obliques.

Le pansement consiste en un bandeau compressif.

En général, la conjonctive se cicatrise rapidement; le sac conjonctival se ferme complétement, et il ne reste plus qu'un petit moignon formé par les attaches musculaires et le nerf optique.

M. Tillaux a modifié ce procédé de la façon suivante : la conjonctive, soulevée avec une pince à griffes, au côté externe du globe, est divisée tout près de la cornée; en suivant la surface scléroticale, on coupe le tendon du droit externe; puis imprimant une traction en dedans, sur le globe, à l'aide de la pince restée en place, les ciseaux courbes sur le plat sont immédiatement portés en arrière et rencontrent très-aisément le nerf optique que l'on sectionne à son entrée dans la cavité orbitaire. Saisissant alors le segment postérieur du globe avec la pince, on l'attire au-dehors, d'arrière en avant, en le faisant basculer à travers la plaie conjonctivale, de façon que ce segment postérieur devienne antérieur. Les muscles droits et obliques et la capsule se trouvent ainsi tendus sur la sclérotique et se coupent avec la plus grande facilité, au ras de leur insertion.

Ce procédé est d'une exécution facile et laisse intact le feuillet oculaire de l'aponévrose.

Une fois le globe de l'œil enlevé, soit partiellement, soit en totalité, on peut, après un certain temps, le remplacer par un œil artificiel (voy. *Prothèse oculaire*).

Prothèse oculaire.

L'emploi d'un œil artificiel a pour but, non pas seulement de remédier à une difformité choquante, mais aussi de s'opposer au rétrécissement de l'orbite, à l'enfoncement et à l'atrophie des paupières, à l'entropion; il permet en outre de faciliter le passage régulier des larmes.

La prothèse oculaire est surtout favorable à la suite de l'énucléation et même encore de l'amputation du segment antérieur de l'œil par le

procédé de Critchett. Dans ces cas, en effet, l'œil artificiel trouve dans le moignon qui reste un très-bon point d'appui et qui lui permet de suivre à peu près tous les mouvements de l'œil sain. Il n'en est plus de même dans les cas d'extirpation complète du globe; l'application d'une pièce artificielle devient alors très-difficile.

On ne doit appliquer un œil artificiel que lorsque la conjonctive ou le moignon ne présentent aucune trace d'inflammation ni de sensibilité. Pour le mettre en place, on le saisit par son bord externe et on le glisse d'abord au-dessous de la paupière supérieure relevée, puis on abaisse la paupière inférieure et l'on introduit entre elle et le moignon le bord inférieur de la pièce artificielle. Lorsqu'on veut l'enlever, il suffit d'abaisser la paupière inférieure et d'introduire derrière le bord inférieur de l'œil artificiel la tête d'une grosse épingle.

En général, on commence par faire porter un œil d'un petit volume, et quand l'opéré s'y est bien habitué, on le change pour un autre d'un plus grand volume, et ainsi de suite jusqu'à ce qu'il soit semblable à l'œil sain.

ARTICLE XIX.

MALADIES DES MUSCLES DE L'ŒIL.

Ces maladies sont le *strabisme*, les *paralysies* et le *nystagmus*.

Strabisme.

Définition, variétés. — On désigne sous le nom de strabisme toute déviation des yeux ayant pour effet d'empêcher le croisement des lignes visuelles sur le même point de fixation et, par conséquent, de s'opposer à la vision binoculaire. Cette déviation des yeux n'est qu'un symptôme qui peut être produit par des causes différentes : c'est pourquoi on distingue : 1° le *strabisme optique*, causé par une affection quelconque de l'œil entraînant un trouble de la vue; 2° le *strabisme paralytique* produit par la paralysie d'un ou de plusieurs muscles de l'œil; 3° le *strabisme spasmodique* dû à un défaut d'équilibre entre les forces musculaires sans affaiblissement absolu de la contractilité; 4° le *strabisme latent* ou *athénopie musculaire*, qui a pour cause une insuffisance de l'un des muscles droits; 5° enfin, le *strabisme mécanique* résultant d'adhérences anormales entre les paupières et le globe de l'œil.

Le strabisme, à quelque variété qu'il appartienne, peut n'occuper qu'un seul œil (*strabisme monoculaire*) ou bien occuper les deux yeux soit simultanément (*strabisme double*) soit alternativement (*strabisme double alternant ou alternatif*). La déviation du globe oculaire peut se produire en dedans (*strabisme convergent ou interne*) ou en dehors (*stra-*

bisme divergent ou externe), elle se produit très-rarement en haut ou en bas (*strabismes supérieur ou inférieur*); tantôt elle persiste d'une façon permanente (*strabisme permanent*), tantôt elle ne se produit qu'à certains moments (*strabisme périodique ou intermittent*), ou dans certains états de la vision (*strabisme relatif*), tantôt enfin elle n'apparaît que dans certaines conditions que nous ferons connaître, et disparaît aussitôt que viennent à cesser ces conditions (*strabisme latent.*)

1° Strabisme optique (1).

La plupart des auteurs décrivent sous ce titre tout strabisme consécutif à une maladie de l'œil produisant un trouble de la vue, (opacités des milieux réfringents, affections rétiniennes ou choroïdiennes, vices de réfraction).

Ce strabisme, habituellement monoculaire, n'est pas toujours apparent, et, quand on le soupçonne, il n'est pas toujours facile, à la simple vue, de reconnaître l'œil strabique de l'œil sain. Mais il suffit pour cela de faire fixer un doigt au malade en plaçant la main sur l'un de ses yeux; si l'œil resté libre est celui qui est strabique, on le voit aussitôt se redresser pour fixer ce doigt. Il peut suivre ce dernier dans toutes les positions. Cette expérience sert du même coup à prouver que le strabisme optique ne dépend nullement d'un état pathologique des muscles; en effet, pour que l'œil puisse ainsi suivre tous les mouvements du doigt, il faut bien que les muscles aient conservé leur contractilité. Ce fait d'ailleurs peut être confirmé d'une façon plus précise par l'expérience suivante : si l'on cache l'œil sain sous un verre dépoli, on voit que l'œil malade jouit, comme l'autre, de tous ses mouvements et regarde dans tous les sens. Mais, à son tour, pendant ce temps, l'œil sain se dévie d'une quantité précisément égale à celle de l'œil malade et pour ne pas confondre cette déviation temporaire de l'œil sain avec celle de l'œil malade, qui est primitive, on lui donne le nom de *déviation secondaire.*

Au lieu d'étudier les différentes variétés de strabisme optique suivant les causes qui les produisent, nous le diviserons en convergent et en divergent, cette distinction étant celle qui répond le mieux aux deux principales causes du strabisme optique, l'hypermétropie et la myopie. Nous étudierons donc successivement le strabisme convergent et le strabisme divergent.

A. *Strabisme convergent ou interne.* — Ce strabisme, de beaucoup le plus fréquent, est constitué, comme son nom l'indique, par la déviation en dedans du globe oculaire.

(1) Les auteurs allemands donnent à cette variété le nom de strabisme *concomitant.*

Il peut être congénital et même héréditaire (Streatfield), mais dans la grande majorité des cas, il n'apparaît qu'à l'âge où les enfants commencent à exercer leur vision binoculaire, c'est-à-dire vers trois ou quatre ans. Il succède fréquemment à l'apparition d'opacités circonscrites dont la cornée est le siége. Autrefois on croyait, dans ces cas, devoir attribuer la déviation de l'œil à la tendance du malade à diriger vers l'objet, non pas le centre de la cornée, mais les parties demeurées transparentes : cette explication n'est pas exacte, et l'on a reconnu que la déviation se produit parce que l'image fournie par l'œil malade est tellement diffuse, apporte une telle gêne à la vision binoculaire que le malade préfère la supprimer en déviant cet œil et ne fixer qu'avec l'autre. C'est pour la même raison que l'on voit souvent, chez les enfants, le strabisme survenir après une kératite ulcéreuse. Il résulte également dans ces cas, de l'habitude qu'a prise l'enfant, dans le cours de cette affection, de porter l'œil malade en dedans pour le soustraire a l'influence de la lumière; une fois la kératite guérie, cette habitude est conservée et le strabisme est établi d'une façon définitive.

Mais ce sont là les causes les plus rares du strabisme convergent Le plus souvent, en effet, soixante-quinze fois sur cent, ce strabisme se rattache à l'hypermétropie (Donders). Cette liaison de strabisme convergent avec l'hypermétropie est facile à comprendre :

En effet, l'hypermétrope, pour voir nettement des objets rapprochés, fait de violents efforts d'accommodation : or ceux-ci s'accompagnent nécessairement d'un degré de convergence à peu près équivalent, comme nous le démontrerons plus loin (voy. *Accommodation*), et si l'objet est trop fin et trop rapproché, il éprouve en même temps une diplopie fort gênante. S'il veut éviter cette diplopie, il n'accommode qu'un seul œil pour fixer l'objet et cherche à exclure l'autre de la vision binoculaire. Il supprime de la sorte l'image diffuse qui se fait sur la rétine de ce dernier, et qui est la cause de la diplopie. Dans ce but, il le dévie toujours en dedans. Pourquoi cette déviation se fait-elle toujours de ce côté? Les raisons qui ont été invoquées sont les suivantes : le muscle droit interne est normalement plus puissant que l'externe, il se contracte plus facilement sous l'influence de la volonté, enfin il s'insère plus près de la cornée que le droit externe.

C'est généralement l'hypermétropie moyenne ou relative qui donne lieu au strabisme convergent. Lorsque l'hypermétropie est très-prononcée, le malade est incapable de la corriger par l'accommodation, il ne fait donc aucun effort ni d'accommodation, ni de convergence, et dès lors le strabisme n'a plus lieu de se produire. (Voy. pour plus de détails l'article *Hypermétropie*)

Nous avons dit qu'il n'y a pas d'altérations primitives des muscles dans le strabisme optique. Il est donc admis que pour trouver à l'autopsie des rétractions musculaires, il faut que le strabisme soit devenu permanent et ait duré longtemps. Il en serait de même des modifications que l'on a signalées dans la capsule de Tenon. Elles consisteraient dans le raccourcissement d'un certain nombre de fibres normales lisses, parfaitement distinctes, comme il en existe dans cette membrane et qui se seraient raccourcies dans le même sens que les muscles droits. Suivant M. Bouvier, les portions interne et externe de la capsule se raccourciraient comme les ligaments et contribueraient ainsi à donner à l'œil une position vicieuse.

Le strabisme convergent peut être monoculaire ou double alternatif, intermittent ou permanent; presque toujours il commence par être intermittent, et ce n'est qu'après un certain temps qu'il devient permanent.

Le strabisme monoculaire et permanent coincide généralement avec une diminution de l'acuité visuelle de l'œil dévié. Dans le strabisme double alternatif, les deux yeux possèdent la même acuité, et c'est précisément pour cela que le malade se sert, pour fixer, indistinctement de l'un et de l'autre œil.

Au début, le strabisme optique s'accompagne presque toujours de diplopie. Cette diplopie persiste pendant quelque temps, mais elle ne tarde pas à disparaître par suite de l'habitude qu'a prise le malade d'exclure de la vision binoculaire l'œil dévié.

On donne à cette faculté que possède l'œil strabique de ne pas tenir compte de l'image qui se fait sur sa rétine le nom de *neutralisation de la rétine*. Il est d'ailleurs facile de s'assurer que le malade ne se sert pas de la vision binoculaire; il suffit, pour cela, de lui faire suivre le doigt en le portant alternativement à gauche et à droite ou de le faire regarder dans un stéréoscope ou bien encore de le faire lire, puis de cacher brusquement l'œil sain; il s'arrête aussitôt et ne peut continuer sa lecture.

La déviation de l'œil, dans le strabisme convergent, est plus ou moins considérable. On peut la déterminer exactement en comptant le nombre de millimètres qui sépare le centre de la cornée de l'angle interne de l'œil et en le comparant à celui qui existe sur l'œil sain, entre le centre de la cornée normalement placée et l'angle interne. On se sert à cet effet de divers instruments auxquels on donne le nom de *strabomètres*. Nous nous contenterons de décrire celui de Laurence parce qu'il est le plus simple et le plus commode : il se compose d'une plaque d'ivoire portant des divisions d'un millimètre chaque, et que l'on applique alternativement devant chacun des deux yeux pendant que le strabique fixe un objet situé à un ou deux mètres; on détermine

d'abord le chiffre qui correspond au centre de la pupille de l'œil sain, puis on fait la même observation pour l'œil dévié et, d'après la différence des deux nombres, on juge du degré de la déviation.

B. *Strabisme divergent ou externe.* — Le strabisme divergent ou externe est celui dans lequel la déviation de l'œil se fait en dehors. Il est beaucoup moins fréquent que le strabisme convergent. On l'observe quelquefois chez des malades dont un œil est perdu ou considérablement affaibli; on sait qu'un œil, ainsi privé de la faculté visuelle, se dirige directement en face; or cette direction est divergente par rapport à l'axe optique de l'œil qui regarde de près. Mais ce n'est pas là la cause la plus fréquente du strabisme divergent.

En effet, l'état inverse de celui qui produisait le strabisme convergent devra nécessairement produire le strabisme divergent; or, puisque c'est l'hypermétropie qui, dans la grande majorité des cas, amène le premier, ce sera la myopie qui déterminera, le plus souvent, le second. Le myope, pour rapprocher le plus possible les objets, est contraint de faire de grands efforts de convergence; or, plusieurs causes, chez lui, rendent cette convergence difficile : c'est d'abord la forme ovoïde du globe oculaire d'où il résulte que l'axe à déplacer, l'axe antéro-postérieur est beaucoup plus considérable que chez l'emmétrope; c'est ensuite le centre de rotation qui est plus reculé; c'est enfin la direction des axes optiques en dehors du centre de la cornée. Pour combattre ces obstacles à la convergence, le myope est obligé, pendant la vision de près, de faire contracter très-énergiquement ses muscles droits internes. Par suite de ce travail excessif, ces muscles se fatiguent, deviennent insuffisants, et dès lors, survient-il le moindre trouble visuel, par exemple, une diminution de l'acuité visuelle d'un œil, le myope exclut aussitôt cet œil de la vision binoculaire, et l'abandonne à lui-même; il obéit alors à la prépondérance fonctionnelle du muscle droit externe sur le muscle droit interne affaibli, et se dévie en dehors. Cette déviation n'est d'abord que passagère et intermittente, mais peu à peu le muscle droit interne finit par se rétracter d'une façon permanente et le strabisme devient alors lui-même permanent.

De même que le strabisme convergent, le strabisme divergent est monoculaire ou double alternatif. Mais il diffère surtout suivant qu'il est relatif ou absolu (Donders).

Le strabisme divergent *relatif* ou temporaire se produit dans les hauts degrés de myopie, supérieure à 1/3,5 (voy. *myopie*) et au moment où le myope veut voir un petit objet qu'il doit rapprocher à deux pouces et demi. A cette distance la convergence des deux yeux sur le même point de mire est impossible; un seul œil visera donc l'objet, et l'autre, pendant ce temps, sera entraîné en dehors.

Le strabisme divergent *absolu* ou *définitif* peut reconnaître la même

cause qui le précèdent auquel il succède souvent ; mais il peut également se rencontrer chez des hypermétropes ou même chez des emmétropes.

2° Strabisme paralytique.

Les muscles de l'œil sont animés par trois nerfs : le moteur oculaire commun, le moteur oculaire externe et le pathétique. Lorsque ces nerfs sont paralysés, il en résulte diverses variétés de strabisme. Mais comme alors le strabisme n'est qu'un des nombreux symptômes de la maladie, il sera beaucoup mieux décrit à propos de la paralysie de chacun de ces nerfs. Il était bon cependant de les mentionner ici parce que beaucoup d'auteurs, sous le nom de strabisme paralytique, décrivent dans un même chapitre toutes les paralysies.

Nous dirons seulement en passant que, pour peu que la paralysie persiste, le muscle paralysé finit par se rétracter, et que cette rétraction peut devenir permanente alors même que la paralysie n'existe plus. Le strabisme paralytique est devenu alors secondaire.

On dit, de même que pour le strabisme optique, qu'il est convergent ou divergent suivant que ce sont le droit externe ou le droit interne qui sont paralysés. Il s'accompagne nécessairement de diplopie parce qu'il est impossible au malade de neutraliser l'image qui se fait sur la rétine de l'œil dévié, comme dans certaines variétés de strabisme optique. Cette diplopie est d'autant plus grave qu'elle est généralement très-persistante. (Voy. *Paralysies des muscles de l'œil.*)

3° Strabisme spasmodique.

On désigne sous ce nom les contractions spasmodiques des muscles de l'œil. Cette variété de strabisme est rare. Ses causes sont les mêmes que celles des autres affections spasmodiques. On l'a vue survenir sous l'influence d'un refroidissement, d'un mauvais état des dents, des convulsions de l'enfance, ou bien à la suite de la paralysie de l'un des muscles.

Ces contractions spasmodiques atteignent plus souvent le muscle droit interne que le droit externe, et parfois alternativement l'un et l'autre de ces muscles.

Lorsqu'elles portent sur le muscle droit interne, elles donnent lieu à une diplopie homonyme qui diffère de celle qu'on observe dans la paralysie de la sixième paire parce qu'il y a des oscillations continuelles entre les deux images, tandis que celles-ci restent fixes et sans mouvements dans la paralysie. Lorsqu'elles portent sur le droit externe, la diplopie est au contraire aux images croisées, se rappro-

chant et s'éloignant alternativement l'une de l'autre. Le strabisme est divergent au lieu d'être convergent. On observe en outre des douleurs névralgiques s'étendant à toute la moitié de la tête, parfois du larmoiement et de la photophobie, et presque toujours de blépharospasme, surtout dans les contractions du droit interne.

Le traitement consiste à faire des injections hypodermiques morphinées ou à appliquer sur l'œil des sachets aromatiques. Il faut avoir soin d'extraire ou au moins d'aurifier les mauvaises dents.

On fera porter au malade des conserves bleues.

4° Strabisme latent ou asthénopie musculaire.

On désigne sous ce nom le strabisme qui résulte d'une insuffisance musculaire presque toujours congénitale du droit interne, beaucoup plus rarement du droit externe et qui ne se produit que pendant l'abolition de la vision binoculaire.

A l'état normal, la vision binoculaire se fait naturellement, sans efforts. Mais si au lieu d'exercer une action parfaitement régulière et synergique, les muscles des deux yeux perdent une partie de leur équilibre, alors la vision binoculaire peut encore s'effectuer, mais seulement à l'aide d'un effort spécial du muscle insuffisant. Puis il arrive un moment où cet effort lui-même devient impuissant à entretenir la vision binoculaire et alors le muscle antagoniste de l'insuffisant entraîne le globe de l'œil de son côté, d'où strabisme. Si, au lieu de se servir de la vision binoculaire, le malade, dont l'un des muscles est ainsi affaibli, regarde un objet seulement avec l'œil resté sain, il se produit un phénomène absolument semblable à celui que nous venons d'indiquer, c'est-à-dire que le muscle prépondérant entraîne le globe de l'œil de son côté.

Ce strabisme s'observe très-rarement chez des emmétropes; le plus souvent il apparaît chez des myopes, quelquefois chez des hypermétropes.

Il s'annonce par des phénomènes particuliers : les malades ressentent une fatigue, une tension dans les yeux, chaque fois qu'ils se livrent à une application prolongée, à la lecture par exemple. Cette tension va en augmentant à mesure qu'ils continuent à lire; peu à peu les lettres leur paraissent se dissocier, se séparer les unes des autres, puis devenir doubles. A ce moment, beaucoup d'entre eux se rendent très-bien compte qu'un de leurs yeux se dévie.

Devant ces symptômes, le chirurgien doit explorer les yeux avec le plus grand soin; il commencera par rechercher comment ils se comportent si l'on met passagèrement obstacle à l'accomplissement de la vision binoculaire à l'aide du verre dépoli, si, dans ces conditions,

l'action d'un muscle serait prépondérante ; il s'efforcera de déterminer le degré d'énergie avec lequel se contracte le muscle antagoniste : on place devant un œil un verre dépoli, en même temps on fait fixer au malade un objet fin, tenu à six ou huit pouces, en face du nez. Dans les cas de myopie, l'œil exclu se dévie en dehors pour reprendre aussitôt sa position lorsqu'on écarte le verre dépoli (*strabisme divergent latent*). Il s'agit alors d'une insuffisance du muscle droit interne. Dans les cas d'hypermétropie, au contraire, l'œil exclu se dévie en dedans, pour reprendre également sa position normale aussitôt qu'on écarte le verre (*strabisme convergent latent*) et l'on a affaire alors à une insuffisance du muscle droit externe. Mais ce moyen ne donne pas toujours des résultats aussi précis ; il faut alors avoir recours au procédé des images doubles, qui a été proposé par de Graefe ; voici en quoi consiste ce procédé : on place devant le malade, à la distance à laquelle il lit habituellement, un gros point noir dessiné sur le trajet d'une ligne verticale déliée, puis on couvre un des yeux d'un prisme d'environ 12 ou 15 degrés, dont l'arête est tournée en haut. A l'état physiologique, la suppression de la vision binoculaire ainsi obtenue ne change en rien la tension des muscles et l'action déviatrice du prisme fait apparaître un second point situé au-dessus du premier, sur la même ligne. Mais dans les cas où l'action des muscles, pendant l'acte de la vision binoculaire, était équilibrée par une inégale répartition d'influx nerveux, ce second point subit un déplacement latéral et n'est plus au-dessus du premier. Dans les cas de myopie, avec insuffisance des droits internes, les images doubles sont croisées. Dans les cas d'hypermétropie avec insuffisance des droits externes, les images doubles sont homonymes. On rend ainsi manifeste l'excès de contraction supportée par l'un des muscles pendant l'acte de la vision binoculaire. On peut, en outre, mesurer exactement cet excès de tension à l'aide d'un second prisme dont l'arête est tournée en dehors, lorsque les images sont croisées, en dedans, lorsqu'elles sont homonymes.

5° Strabisme mécanique.

Sous le nom de strabisme mécanique ou fixe, on désigne la déviation fixe et permanente du globe oculaire résultant soit de brides cicatricielles (*strabisme cicatriciel*) soit d'adhérences entre le globe de l'œil et les parois de l'orbite consécutives aux abcès de cette cavité, soit de la présence dans l'orbite d'une tumeur ou d'un corps étranger qui refoule le globe vers l'une ou l'autre des parois orbitaires.

Ce strabisme mécanique peut n'occuper qu'un seul œil ou s'observer

sur les deux yeux, comme nous l'avons vu dernièrement chez un malade à la suite de brûlures des deux yeux.

Ces cicatrices, en s'opposant aux mouvements du globe oculaire, constituent pour les malades une difformité des plus pénibles. En outre, ce strabisme s'accompagne toujours d'une diplopie fort gênante et que l'on ne parvient pas facilement à faire disparaître, même lorsqu'on a rendu aux globes oculaires la liberté de leurs mouvements par des opérations autoplastiques. Ainsi, chez le malade, auquel nous avons fait allusion, nous sommes parvenus à libérer complétement les deux globes oculaires, mais la diplopie, quoique moins gênante, a persisté pendant assez longtemps (Voy. *Anyloblépharon*).

Traitement du strabisme.

Le traitement du strabisme diffère suivant qu'il est lié à une anomalie de réfraction et qu'il est périodique ou intermittent, ou qu'il est dû à une insuffisance ou à une paralysie musculaire et qu'il est devenu permanent. Dans le premier cas, il suffit, pour faire disparaître ou pour prévenir le strabisme, de corriger le vice de réfraction par des verres appropriés (voy. *Myopie, Hypermétropie*). Dans le second cas, le traitement doit être orthopédique ou chirurgical.

Traitement orthopédique. — Ce traitement consiste à réveiller la contractilité des muscles affaiblis par un exercice méthodique des deux yeux. Bien des moyens ont été proposés dans ce but.

Les anciens employaient les *louchettes* imaginées par P. d'Egine. Ce sont des lunettes opaques, bombées en dehors et percées à leur centre d'une ouverture, à travers laquelle les yeux ne peuvent regarder sans faire des efforts de contraction dans un sens déterminé.

MM. de Graefe et Giraud Teulon recommandent l'emploi méthodique de *verres prismatiques*. Javal propose de recourir à l'emploi d'un stéoroscope spécial. D'autres enfin conseillent de couvrir l'œil sain pendant qu'on fortifie par l'exercice l'œil dévié.

Nous préférons, tout à fait au début d'un strabisme périodique qui comporte ce mode de traitement, employer des lunettes spéciales qui forcent l'œil à regarder dans la direction du muscle insuffisant, et les faire porter seulement pendant quelques heures de suite.

Ces moyens ne sont applicables qu'aux cas de strabisme périodique intermittent ou de paralysies récentes. Lorsque la déviation est permanente, le traitement chirurgical seul peut donner de bons résultats.

Traitement chirurgical. — Le premier, en 1837 M. J. Guérin, signale

la section du muscle rétracté comme devant être le meilleur moyen de remédier au strabisme. Un an après, Stromeyer donnait de cette opération une description rationnelle. Cunier, en 1839, l'appliqua le premier sur le vivant et, peu de temps après, Dieffenbach en fit une large application. Depuis, Bonnet (de Lyon), Baudens, Velpeau et de Graefe ont apporté dans la strabotomie de réels perfectionnements. Grâce à ces chirurgiens, le manuel opératoire est aujourd'hui parfaitement réglé. Il a pour but de détacher le muscle rétracté de son insertion scléroticale et de faciliter son insertion nouvelle sur un plan plus postérieur.

Les instruments nécessaires pour pratiquer l'opération sont : un blépharostat ou deux élévateurs, une pince à ressort, une pince fixe, deux crochets spéciaux, mousses, de grandeurs différentes, deux paires de ciseaux à pointes mousses, l'une droite, l'autre courbe, deux aiguilles courbes, fines et des fils de soie.

Il résulte de la description que nous avons donnée du strabisme que la ténotomie doit le plus souvent porter sur le droit interne, rarement sur le droit externe, et tout à fait exceptionnellement sur les droits supérieur et inférieur.

Or pour rendre plus claire la description du procédé le plus habituellement employé, nous supposerons qu'il s'agit d'un strabisme convergent de l'œil droit :

Procédé ordinaire. — Le chirurgien, placé derrière le malade, les paupières étant maintenues ouvertes par un écarteur, saisit, avec une pince, un pli conjonctival près de la cornée, un peu au-dessus du niveau de l'insertion antérieure du droit interne, l'incise avec des ciseaux à pointe mousse, dégage, avec le plus grand soin, la conjonctive au niveau de la caroncule, et sectionne l'expansion aponévrotique du droit interne.

Ceci fait, il prend de la main droite le grand crochet et le porte à travers cet infundibulum, au niveau du bord inférieur du tendon, qui se trouve à 4 ou 5 millimètres de la cornée. La pointe mousse de ce crochet est dirigée en haut, le long de la sclérotique, et glissée sous le tendon à travers la capsule de Tenon. Le tendon, pris ainsi tout entier sur le crochet, est divisé à l'aide des ciseaux mousses, en commençant par l'extrémité libre du crochet et en rasant toujours la sclérotique. Ensuite, relevant la pointe de l'instrument de manière à soulever la conjonctive, il introduit le petit crochet de haut en bas pour s'assurer que les expansions latérales du tendon ont été bien divisées; s'il reste quelques fibres qui n'aient pas été sectionnées, il les coupe aussitôt.

Tel est le procédé le plus souvent employé; quelques chirurgiens y ont apporté des modifications.

Procédé de J. Guérin. — Ce chirurgien fait à 7 ou 8 millimètres de la cornée un pli horizontal à la conjonctive et, à l'aide d'un stylet, pénètre sous elle, à la base du pli, tangentiellement à l'œil; il dégage ensuite le tendon par des mouvements de va-et-vient, l'isole et introduit à plat au-dessous de lui un ténotome en Z à tranchant convexe et à dos concave; il imprime au manche de ce ténotome un mouvement de révolution qui tourne sa lame vers le muscle et, s'appuyant contre la sclérotique, il sectionne le tendon par des mouvements de scie. Il n'a ainsi qu'une petite piqûre qui guérit très-rapidement.

Procédé de Critchett. — Critchett a modifié le procédé de J. Guérin de la façon suivante :

Il pratique à la conjonctive une première incision horizontale et parallèle au bord inférieur du tendon; à l'aide d'un crochet tranchant sur sa concavité, il décolle le tendon et détache ses fibres tendineuses de bas en haut; puis il pratique une seconde incision parallèle au bord supérieur du tendon, introduit de nouveau le crochet de haut en bas pour s'assurer qu'il est bien détaché, le relève de façon à tendre les fibres tendineuses qui pourraient rester et les divise.

Le traitement consécutif consiste à employer des compresses d'eau froide, à exercer une légère compression avec une bande de toile et à voiler également l'œil sain pendant les premières vingt-quatre heures.

Il faut de suite après l'opération s'assurer des résultats obtenus. Si le globe oculaire se dévie dans le sens opposé, il faut immédiatement pratiquer une suture dans le but de ramener et de maintenir le tendon en avant. Cette suture doit être laissée en place pendant 24 heures. Si, au contraire, la correction est insuffisante, on passe un fil à travers la conjonctive du côté opposé, de manière à entraîner le globe en dehors, à travers la commissure externe et à le maintenir dans cette position également pendant vingt-quatre heures.

Lorsque la déviàtion à corriger ne dépasse pas 3 ou 4 millimètres, une seule ténétomie suffit généralement; si elle dépasse 5 millimètres, il faut porter la correction sur les deux yeux et pratiquer deux ténotomies. Supposons, par exemple, une déviation en dedans de l'œil droit, mesurant 6 millimètres : en faisant la ténotomie du droit interne de cet œil par l'un des procédés que nous venons d'indiquer, on gagne déjà 3 millimètres environ; il reste donc encore, après cela, une déviation de 3 millimètres; pour la corriger, on recule de 3 millimètres, par une seconde ténotomie, le tendon du droit interne de l'œil sain.

Il faut, en outre, dans toute opération de strabisme convergent, tenir compte de l'âge de l'opéré. En effet, le développement de la face et du crâne apporte des changements dans la direction des axes optiques;

c'est pourquoi le chirurgien doit toujours rester en deçà de la correction parfaite et laisser une convergence de 2 à 3 millimètres, sans quoi on s'exposerait à voir survenir, vers l'âge de vingt ans, un strabisme divergent. C'est là ce qui explique qu'un strabisme convergent, peu prononcé, peut guérir spontanément à l'époque de l'adolescence.

Section du droit externe. — Le manuel opératoire étant le même ne doit pas nous arrêter. Nous dirons seulement que si la déviation en dehors est peu étendue, il faut pratiquer une ténotomie incomplète sur un seul muscle ; que si elle est d'une étendue moyenne, il faut faire une section complète du droit externe du côté dévié et une section incomplète du côté opposé.

Lorsqu'on veut remédier à une déviation de plus de 6 millimètres, il faut recourir à l'avancement du tendon rétracté.

Strabotomie par avancement du tendon. M. Guérin le premier, dans le but de remédier à une myotomie ou à une ténotomie exagérée, fit l'avancement du tendon rétracté. Voici son procédé :

Procédé de J. Guérin. — Il ouvre largement la conjonctive, le long du bord interne de la cornée, la détache, ainsi que le tissu sous-conjonctival, en rasant la sclérotique, sectionne le muscle droit interne, et, au moyen des ciseaux de Cooper, qu'il porte le plus loin possible en arrière, il coupe toutes les adhérences qui unissent le muscle à la sclérotique. Puis il passe, à l'aide d'une aiguille, un fil ciré dans l'épaisseur du fascia oculaire, près du bord externe de la cornée, et porte l'œil dans une adduction forcée en tirant sur le fil dont il fixe les deux bouts sur le dos du nez au moyen de diachylon ou de collodion.

Ce procédé diffère, comme on voit, de celui de M. J. Guérin, par la section du droit externe, que ce dernier ne pratiquait pas, et par le mode d'implantation du fil qui passe dans la portion scléroticale de son tendon coupé. Ce fil est maintenu ainsi pendant quarante-huit heures au plus.

En résumé ces procédés ont pour objet de rapprocher la cornée du muscle rétracté.

D'autres chirurgiens, avec plus de raison, cherchent à rapprocher de la cornée le muscle rétracté; c'est en particulier le but que se propose M. Critchett.

Procédé de Critchett. — Après avoir sectionné le droit interne aussi près que possible de son insertion scléroticale, ce chirurgien détache le tendon du muscle antagoniste, puis il excise une portion de la conjonctive au niveau de l'insertion du droit interne; saisissant ensuite avec une pince le tendon de ce muscle, il enfonce à 3 ou 4 millimètres en arrière un fil qu'il fait repasser à travers le lambeau conjonctival qui borde la cornée en dedans; de cette façon, toute la couche musculaire est portée en avant.

Procédé de M. Fieuzal. — Ce chirurgien commence par sectionner le tendon du muscle antagoniste pour savoir quelle correction il doit obtenir par les sutures, puis, dégageant largement la conjonctive au niveau de la caroncule, tout près de la cornée, il soulève le tendon, en arrière duquel il fait passer deux fils chargés chacun de deux aiguilles; la première traverse le tendon d'arrière en avant dans le tiers supérieur, l'autre aiguille est passée sous la conjonctive et la traverse au niveau du diamètre vertical de la cornée. Le second fil traverse le tendon dans le tiers inférieur et l'une de ses extrémités vient ressortir au niveau du diamètre vertical de la cornée dans la conjonctive, en face du fil supérieur. Les fils sont rejetés, l'un en haut, l'autre en bas, et le tendon est détaché en rasant l'insertion scléroticale pour le raccourcir le moins possible. Enfin, il noue séparément les fils pour avancer le tendon à volonté.

Procédé de de Graefe. — De Graefe a modifié l'opération de J. Guérin de la façon suivante : Après avoir détaché de ses insertions le muscle rétracté, il incise la conjonctive au-dessus du tendon du droit externe, passe le crochet au-dessous de ce tendon et l'attire vers la plaie. Puis il enfonce dans le tendon et de dedans en dehors deux aiguilles supportées par un seul fil, de façon que l'une des extrémités de ce fil traverse le tiers inférieur, l'autre le tiers supérieur du tendon tout près de l'insertion scléroticale; le fil est ensuite noué en anse et, pendant qu'en tirant sur ce fil un aide porte l'œil en adduction, l'opérateur soulève le muscle avec le crochet et le sectionne entre l'anse et le crochet. Le fil est ensuite fixé près de la cornée pendant que le muscle se rétracte en arrière; puis il est maintenu sur le dos du nez.

Procédé de M. Wecker. — Au lieu de deux fils, M. Wecker en emploie un seul portant trois aiguilles, l'une au milieu, les deux autres à double chas aux deux extrémités. Après avoir fixé le tendon dans un crochet, pince spéciale (voy. fig. 133), il traverse le tendon avec l'aiguille du milieu, puis la conjonctive séparément avec chacune des aiguilles qui sont à l'extrémité des fils. Après que l'aiguille du milieu a traversé le tendon, il coupe le fil pour fermer les sutures, au lieu de saisir les fils correspondants pour les nouer, il lie le fil inférieur avec celui qui a traversé la conjonctive au-dessus du bord de la cornée et inversement pour l'autre fil. De cette façon, on évite de serrer les deux nœuds sur l'œil même; le premier pouvant être fait

Fig. 133. Crochet-pince de M. Wecker.

en dehors de la fente palpébrale, on exerce une traction plus égale sur le muscle; enfin, ce qui n'est pas indifférent, on n'a qu'à couper un seul nœud pour retirer tout le fil en exerçant une traction sur l'autre.

Paralysies des muscles de l'œil.

Avant d'étudier les paralysies, il importe de rappeler que trois paires de nerfs crâniens animent les muscles moteurs du globe oculaire et le muscle ciliaire. La troisième paire ou nerf moteur oculaire commun

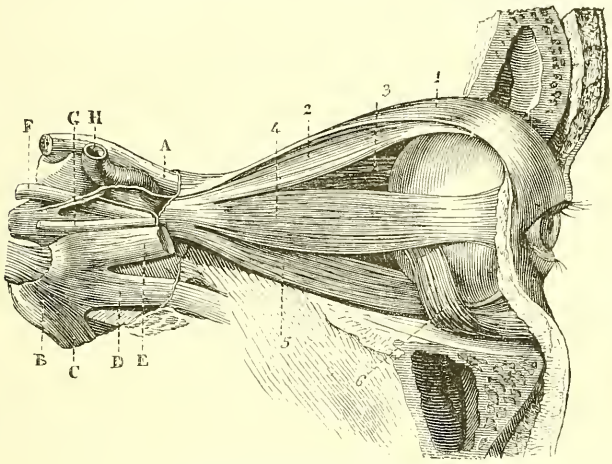

Fig. 134. Muscles de l'orbite.

1, élévateur de la paupière supérieure. — 2, droit supérieur. — 3, droit interne. — 4, droit externe. — 5, droit inférieur. — 6, petit oblique. — A, nerf optique. — B, ganglion de Gasser. — C, nerf maxillaire inférieur. — D, nerf maxillaire supérieur. — E, branche ophthalmique de Willis. — F, nerf moteur oculaire commun. — G, nerf pathétique. — H, artère carotide.

anime les muscles droits, interne, supérieur, inférieur, le releveur de la paupière, le petit oblique et aussi le sphincter de la pupille par l'intermédiaire du ganglion ophthalmique; la quatrième paire ou nerf pathétique anime seulement le grand oblique; la sixième paire ou nerf moteur oculaire externe anime le droit externe (voy. fig. 134).

L'action de ces muscles est complexe; ils n'agissent pas isolément mais par groupes qui sont en antagonisme les uns avec les autres. Voici les divers mouvements que l'œil peut exécuter à l'aide de ces groupes de muscles :

Le mouvement de l'œil en dedans et dans le plan horizontal s'exécute à l'aide du muscle droit interne; le mouvement en dehors et dans le même plan à l'aide du droit externe. Le regard à droite s'exécutera donc par la contraction simultanée du droit externe pour l'œil droit,

du droit interne pour l'œil gauche; et inversement le regard à gauche par la contraction du droit externe pour l'œil gauche, du droit interne pour l'œil droit. Le mouvement dans le plan vertical est produit en haut par l'action combinée du droit supérieur et du petit oblique, en bas par l'action combinée du droit inférieur et du grand oblique. Ces deux mouvements s'exécutent par les mêmes muscles pour chacun des deux yeux.

Dans les quatre mouvements dont nous venons de parler le méridien vertical de l'œil conserve sa position normale; dans les quatre mouvements qui suivent le méridien vertical s'incline soit en dedans, soit en dehors, et l'œil va prendre conséquemment une direction oblique ou diagonale.

Le mouvement diagonal en haut et en dehors s'exécute à l'aide des muscles droit supérieur, droit externe et petit oblique ; le mouvement diagonal en haut et en dedans par le droit supérieur, le droit interne et le petit oblique. Le regard oblique en haut et à droite s'exécute donc par la contraction des muscles droit supérieur, droit externe et petit oblique pour l'œil droit, droit supérieur, droit interne et petit oblique pour l'œil gauche, et les méridiens verticaux des deux yeux sont parallèlement inclinés, celui de l'œil droit en dehors, celui de l'œil gauche en dedans. L'inverse aura lieu pour le regard oblique en haut et à gauche.

Le mouvement diagonal en bas et en dehors s'exécute à l'aide du droit inférieur, du droit externe et du grand oblique ; le mouvement diagonal en bas et en dedans par le droit supérieur, le droit interne et le grand oblique. Le regard oblique en bas et à droite s'exécute donc à l'aide des muscles droit inférieur et grand oblique de chaque œil, droit externe pour l'œil droit et droit interne pour l'œil gauche; et les méridiens verticaux sont parallèlement inclinés, celui de l'œil droit en bas et en dehors, celui de l'œil gauche en bas et en dedans. L'inverse aura lieu pour le regard oblique en bas et à gauche.

Donders a montré récemment l'action sur le méridien vertical des muscles droits supérieur et inférieur, grand oblique et petit oblique : le droit supérieur est non-seulement élévateur du centre de la cornée mais aussi légèrement adducteur; il incline le méridien vertical en dedans. Le droit inférieur est abaisseur et abducteur et incline le méridien vertical en dehors. Le grand oblique est abaisseur adducteur et tend à incliner le méridien vertical en dedans; le petit oblique exerce les trois actions opposées à celles du grand oblique.

On voit, d'après ce qui précède, que dans les mouvements associés des deux yeux, il y a constamment le même nombre de muscles qui se contractent dans chaque œil. C'est dans ces conditions seules que s'exerce la vision binoculaire, que les objets sont vus simples et

que leurs images vont frapper les points identiques des deux rétines.

Ces quelques considérations d'anatomie et de physiologie nous permettront d'abréger et de rendre plus claire l'étude des paralysies.

Nous décrirons d'abord les paralysies des muscles de l'œil d'une façon générale, c'est-à-dire leurs causes, les phénomènes qui leur sont communs, les moyens de diagnostic auxquels on devra recourir dans tous les cas, puis nous exposerons ce que présentent de particulier les paralysies dépendant de telle ou telle paire de nerfs que nous avons énumérées.

Les causes qui paralysent le plus fréquemment les muscles de l'œil sont les traumatismes, le rhumatisme, la syphilis, les affections spontanées de l'orbite, du cerveau ou de la moelle épinière. Suivant que l'affection porte au niveau des points d'origine des troncs nerveux, de leur trajet dans le crâne ou bien au pourtour de l'orbite, on dit que la maladie est de cause centrale ou périphérique.

Le premier symptôme qui annonce la paralysie d'un ou de plusieurs muscles de l'œil est la diplopie. Cette diplopie entraîne des troubles dans la marche des malades; elle la rend incertaine, les fait chanceler, leur donne des vertiges. Elle donne lieu en outre à ce phénomène qui a été décrit sous le nom de *fausse projection;* voici en quoi il consiste : si l'on ferme l'œil sain du malade et qu'on lui fasse saisir avec la main un objet que l'on tient latéralement, du côté du muscle paralysé, au lieu de porter directement la main sur cet objet, le malade la porte en dedans, en dehors, au-dessus ou au-dessous suivant que le muscle paralysé est le droit interne, l'externe, le supérieur ou l'inférieur. Cette fausse projection est due à ce que le malade fait un certain effort pour voir l'objet; conséquemment il se guide sur cet effort pour mesurer la distance à laquelle se trouve cet objet et le voit plus éloigné qu'il ne l'est en réalité.

On reconnaît une paralysie des muscles de l'œil en plaçant le doigt devant les yeux du malade, et en le portant alternativement à droite et à gauche; on ne tarde pas à voir que l'un des deux yeux ne peut suivre tous ces mouvements. Pour reconnaître quel est le muscle paralysé, il faut, dès le début, aussitôt qu'apparaît la diplopie, déterminer exactement la position des images doubles; dans ce but, on place devant l'œil sain un verre coloré en rouge et l'on fait fixer au malade la flamme d'une bougie placée à quelques pieds de distance. Il aperçoit alors deux flammes, l'une colorée en rouge, l'autre avec sa coloration normale et, par ce moyen, reconnaît à quel œil appartient chacune d'elles. Lorsque l'image vue par l'œil droit est à droite du malade, on dit que la diplopie est homonyme; quand elle se trouve à gauche, on dit qu'elle est croisée.

On pourrait confondre les vertiges qui sont le résultat de la diplopie

avec ceux qui sont symptomatiques d'une affection cérébrale. Cette confusion serait d'autant plus facile que souvent la paralysie, comme nous l'avons vu, n'est elle-même que la conséquence d'une affection du cerveau. Mais même dans le cas où ces deux espèces de vertiges se produiraient simultanément, il serait facile de les distinguer l'une de l'autre, puisque ceux qui se rattachent à la diplopie disparaissent avec elle tandis que les vertiges de cause cérébrale persistent alors même qu'on couvre l'œil malade d'un bandeau.

La marche et la durée de ces paralysies varient comme la cause qui leur a donné naissance. Il en est de même du pronostic. Au début elles n'offrent pas la même gravité; mais lorsque la paralysie dure depuis un certain temps, il se produit une rétraction consécutive du muscle antagoniste de celui qui est paralysé et, par suite, un strabisme (*strabisme paralytique*).

Le traitement doit être subordonné à la cause de la paralysie. Localement on obtient d'assez bons résultats des frictions stimulantes, de l'application des vésicatoires volants, des injections sous-cutanées de strychnine ou des courants continus.

Nous allons maintenant passer en revue la paralysie des muscles de l'œil en particulier. Nous étudierons successivement : A. *la paralysie de la troisième paire ou du moteur oculaire commun;* B. *celle de la quatrième paire ou du nerf pathétique;* C. *celle de la sixième paire ou du moteur oculaire externe.*

A. *Paralysie de la troisième paire ou du moteur oculaire commun.* — La paralysie du moteur oculaire commun s'observe fréquemment. Ce nerf, comme on sait, se divise dans l'orbite en deux branches, l'une supérieure, l'autre inférieure. La première anime le releveur de la paupière supérieure et le droit supérieur; la seconde distribue ses rameaux au droit interne, au droit inférieur, au petit oblique, au sphincter pupillaire et au muscle ciliaire. Lorsque toutes les branches de ce nerf sont atteintes par la paralysie, on dit que celle-ci est *complète*. On dit, au contraire, qu'elle est *incomplète*, quand une partie seulement des branches est intéressée.

Lorsque la paralysie est incomplète, l'œil est seulement un peu dévié en dehors ; quand il se tourne vers l'angle interne il est animé de mouvements oscillatoires; le malade se plaint d'éprouver de la fatigue des yeux et est souvent atteint de diplopie.

Lorsque la paralysie est complète, on observe les phénomènes suivants : par suite du relâchement du releveur de la paupière supérieure, des muscles droits, interne et supérieur et du petit oblique, la paupière supérieure est pendante (voy. *ptosis*), l'œil est repoussé en avant et fait quelque peu saillie en dehors de l'orbite; ses mouvements en haut,

en bas et en dedans sont devenus impossibles. La pupille est un peu dilatée et immobile.

L'œil est dévié en dehors, ce qui donne lieu à de la diplopie. Les images doubles sont croisées. Cette diplopie rend la marche incertaine et pénible, et est souvent accompagnée de vertiges. Naturellement elle n'existe pas dans les cas où la chute de la paupière est complète. Mais il arrive au commencement et vers la fin de la paralysie que la paupière supérieure peut être relevée par la contraction volontaire; le malade éprouve alors une réelle difficulté pour se conduire, et si c'est la troisième paire gauche, par exemple, qui est paralysée, on le voit incliner sa tête du côté droit, afin d'obvier par cette position à l'impossibilité de diriger son œil de ce côté et d'amener autant que possible les objets dans le champ visuel gauche.

Aussi l'attitude de ces malades est-elle caractéristique et permet-elle de faire un diagnostic à distance.

On observe en outre, dans cette paralysie, les phénomènes que nous avons fait connaître sous le nom de fausse projection. C'est par suite de cette projection erronée du champ visuel que les malades se portent parfois sur les objets qu'ils veulent précisément éviter (*vertige monoculaire*).

Pour reconnaître quel est le muscle paralysé, il faut examiner les images doubles à l'aide du verre coloré, comme nous l'avons indiqué plus haut.

En résumé, la paralysie complète de la troisième paire se reconnaît assez facilement. Il est cependant un certain nombre d'affections avec lesquelles elle peut être confondue; ce sont le ptosis spasmodique, le strabisme divergent et la contraction spasmodique du droit externe.

Le ptosis spasmodique s'en distingue en ce que la paupière abaissée, au lieu d'être flasque, est contractée et peut à peine être soulevée; de plus, l'œil ne subit point de déviation, la pupille est normale et enfin il n'y a point de diplopie.

Le strabisme divergent, lorsqu'il est consécutif aux affections des membranes internes de l'œil, se distingue en ce que l'examen ophthalmoscopique permet d'en reconnaître la véritable cause. Quant à la contraction spasmodique du droit externe, nous verrons plus loin qu'elle se reconnaît par le rapprochement et l'éloignement constants des deux images pendant que le malade fixe un objet.

Nous n'insisterons pas ici sur le diagnostic de la cause de cette paralysie; cela nous conduirait trop loin et donnerait lieu à des considérations mieux placées ailleurs. (Voy. *Affections du cerveau, tumeurs cérébrales*, etc.)

La gravité de la paralysie du moteur oculaire commun dépend surtout de la cause qui lui a donné naissance. Il en est de même de sa

durée. C'est ainsi que, dans la syphilis, elle disparaît généralement après deux, trois et quatre mois d'un traitement énergique : parfois cependant elle récidive. Dans l'ataxie locomotrice elle constitue un symptôme d'une grande importance; tantôt elle se dissipe après quelques semaines, avec ou sans traitement, tantôt elle persiste. D'autres fois, ainsi que le docteur Fieuzal en a rapporté un exemple intéressant, cette paralysie, après avoir affecté le côté gauche, se porte sur le côté droit où, tout incomplète qu'elle est, elle laisse l'accommodation tout à fait paralysée. Le pronostic est également fâcheux quand la paralysie résiste à tout traitement, car c'est une preuve qu'elle se rattache à une affection cérébrale ou médullaire (*sclérose des cordons postérieurs*).

Le traitement varie suivant la cause de la maladie. Si la paralysie est d'origine traumatique, il faut recourir seulement aux émissions sanguines, aux révulsifs. aux purgatifs et aux bains de vapeur. Si elle est syphilitique, outre le traitement général antisyphilitique, il faut faire sur le front des frictions mercurielles et appliquer sur la tempe ou derrière les oreilles des mouches de Milan. On prescrit en outre l'instillation du collyre d'ésérine, l'usage des lunettes dont un côté sera dépoli; on a recours aussi aux verres prismatiques pour débarrasser le malade de sa diplopie, et ce moyen sera encore essayé pour exercer le muscle paralysé et le fortifier graduellement; enfin on peut appliquer avec avantage la faradisation directement sur le muscle lésé, suivant la méthode de M. Duchenne (de Boulogne), ou bien les courants continus. On emploiera de même, selon les cas, des injections de sulfate de strychnine.

Si la paralysie du moteur oculaire commun se rattache à l'ataxie locomotrice, il faut surtout chercher à combattre cette affection. L'emploi de l'électricité peut également dans ces cas rendre quelques services.

Enfin, si la paralysie devient définitive, on pourra, soit pour obvier à la diplopie persistante, soit comme effet cosmétique si l'œil est amblyope, pratiquer la ténotomie du muscle droit externe rétracté. Une ténotomie simple ne suffira pas toujours, il faudra faire, en outre, l'avancement de ce muscle, et dans quelques cas même, on devra faire un avancement correspondant du côté opposé. On suivra, pour pratiquer ces diverses opérations, les règles indiquées plus haut au traitement du strabisme.

B. *Paralysie de la quatrième paire ou du nerf pathétique.* — La paralysie de la quatrième paire est rarement isolée; elle accompagne le plus souvent celle de la sixième paire.

Ses causes les plus fréquentes sont, en première ligne, la syphilis tertiaire, puis assez souvent le rhumatisme, la goutte, parfois aussi

les affections cérébrales; enfin on a rapporté des cas de tumeurs de la base du crâne, de tumeurs de l'orbite, de névromes, de névrites, ayant donné lieu à la production de cette paralysie.

Les malades atteints de cette affection cherchent à éviter autant que possible la nécessité de diriger le regard en bas et en dedans; ils portent généralement la tête inclinée en bas et du côté opposé à la paralysie, éprouvent une grande fatigue dans les yeux, de la céphalalgie, des étourdissements; parfois ils sont pris de vomissements; souvent ils présentent du larmoiement et de la photophobie. Par suite du relâchement du muscle droit externe, l'œil finit par se dévier en dedans, mais cette déviation est à peine prononcée. Pour la reconnaître, le chirurgien est obligé d'avoir recours à un verre blanc, dépoli d'un côté, qu'il place devant l'œil paralysé pendant qu'il fait fixer au malade un objet quelconque en face et un peu en bas; on voit alors que l'œil sain se porte en bas tandis que l'œil paralysé reste élevé et quelque peu convergent. L'un des signes caractéristiques est la diplopie. Cette diplopie n'a lieu que dans le champ visuel inférieur et ne dépasse pas la ligne horizontale. Tout objet situé dans la moitié inférieure du champ visuel paraît double au malade et les deux images sont superposées. Ces images sont inclinées l'une vers l'autre, et la ligne dans laquelle elles se produisent n'est pas tout à fait horizontale mais bien un peu oblique : celle de l'œil malade se produit plus près que celle de l'œil sain, elle est également plus élevée en hauteur. L'examen, au moyen d'un verre rouge placé devant l'un des deux yeux, montre que ces images sont homonymes, c'est-à-dire que l'image de l'œil droit se trouve à droite, et celle de l'œil gauche, à gauche du malade.

La paralysie de la quatrième paire peut être confondue avec celle de la sixième paire. Pour les distinguer l'une de l'autre, il faut examiner l'œil avec un verre rouge, comme nous l'avons indiqué plus haut; on reconnaît alors que dans la première la diplopie n'a lieu que pour les objets placés au-dessous de la ligne horizontale, tandis que dans la seconde elle existe pour les objets placés dans le champ visuel externe. De plus, les images sont superposées dans la paralysie de la quatrième paire, et l'accroissement de la hauteur des images doubles augmente à mesure qu'on porte l'objet vers la droite s'il s'agit d'une paralysie de la quatrième paire gauche, tandis qu'il diminue si on porte l'objet vers la gauche.

Lorsqu'une paralysie de la quatrième paire existe depuis quelque temps, il survient fréquemment une contraction secondaire de l'antagoniste du muscle paralysé, c'est-à-dire du petit oblique. La diplopie s'étend alors dans le champ visuel supérieur à la ligne horizontale, et devient croisée.

Enfin dans les paralysies d'origine cérébrale le malade a une grande

peine à fusionner les images doubles ou à les maintenir fusionnées même avec les prismes les mieux choisis; c'est là un caractère dont il faut tenir compte pour le pronostic, qui varie suivant la cause, le degré et la durée de la paralysie.

Le traitement doit être à la fois général et local. Le premier consiste à administrer l'iodure de potassium dans les paralysies de nature syphilitique; les diurétiques, les diaphorétiques, le sulfate de quinine à hautes doses, les courants continus, dans les paralysies qui se rattachent à la goutte, ou au rhumatisme. Localement on agit par des émissions sanguines, l'application de vésicatoires volants autour de l'orbite, des injections hypodermiques de morphine si les douleurs de tête sont trop violentes.

Dans le but de remédier aux inconvénients qui résultent de la diplopie, tels que fatigue, étourdissements, vertiges, on fait porter au malade des conserves de teinte fumée dont un verre est dépoli à l'une de ses surfaces, afin qu'il ne puisse voir que d'un seul œil, ou bien des verres prismatiques à base inférieure.

Enfin, pour combattre la rétraction secondaire du muscle petit oblique qui donne lieu à une diplopie très-gênante, due à la position trop élevée de la cornée, on sera quelquefois obligé de relever la cornée de l'œil sain par la section du droit inférieur de cet œil. Ce moyen est préférable à celui qui consisterait à attaquer le droit supérieur du côté paralysé.

C. *Paralysie de la sixième paire ou du nerf moteur oculaire externe.* — La paralysie de la sixième paire est fréquente : on la voit apparaître à la suite de certaines contusions ou blessures du crâne; mais elle se rattache le plus souvent à une cause générale ou diathésique telle que la syphilis, plus rarement le rhumatisme, à une maladie cérébrale, la méningite basilaire, par exemple, à une affection cérébro-spinale, telle que l'ataxie locomotrice, ou enfin à la diphthérie.

Dans cette paralysie la diplopie est très-accentuée.

Elle donne lieu à la formation d'images homonymes, et existe aussi bien au-dessus qu'au dessous de la ligne horizontale; elle apparaît vers la ligne médiane et s'accentue d'autant plus que l'objet fixé est porté dans la direction du muscle paralysé. En effet, dans ces conditions, l'œil ne pouvant suivre les mouvements de l'objet et, restant devié en dedans, celui-ci frappera une partie de la rétine d'autant plus éloignée de la macula (en dedans) qu'il sera porté plus en dehors.

Le malade tient sa tête fortement tournée du côté de l'œil paralysé. Il l'incline à gauche dans une paralysie de la sixième paire gauche, de façon à voir le plus possible les objets placés dans le champ visuel droit et à faire abstraction de ceux qui correspondent au champ

visuel gauche, dans lequel se produit l'image fausse. C'est l'inverse qui aura lieu s'il s'agit d'une paralysie de la sixième paire droite.

Par suite du relâchement du muscle droit externe, l'œil est entraîné en dedans, le strabisme est convergent et d'autant plus prononcé que la paralysie est plus complète. La déviation secondaire est beaucoup plus grande que la déviation primitive.

On observe souvent des vertiges qu'on peut distinguer en binoculaire et monoculaire. Le premier s'observe surtout dans les paralysies incomplètes et pour la vision éloignée à cause de l'impossibilité dans laquelle se trouve le muscle droit externe de porter l'œil dans le parallélisme. Le vertige monoculaire c'est-à-dire celui que le malade éprouve lorsqu'il veut se servir exclusivement de l'œil paralysé est un phénomène fort pénible ; il s'accompagne tantôt d'un serrement à la région précordiale, tantôt de nausées ou de vomissements et donne lieu parfois à un tremblement des jambes, à une sorte de titubation qui peut faire croire à une affection cérébrale. Ce vertige est le résultat de la fausse projection du champ visuel dont nous avons déjà parlé et de la diplopie.

La paralysie de la sixième paire s'accompagne parfois d'une mydriase. Cette paire, en effet, envoie, dans certains cas, des filets nerveux au ganglion ciliaire.

Lorsque la paralysie atteint les deux sixièmes paires, l'écartement des images augmente à mesure qu'on éloigne la bougie de la ligne médiane, à droite et à gauche.

La marche est très-lente; la durée de cette affection est de six semaines à deux mois. Si la guérison n'est pas obtenue après ce laps de temps, le strabisme convergent est définitif.

La gravité du pronostic varie avec la cause de l'affection. Ainsi que le fait observer M. Fieuzal dans la relation d'un cas qu'il a publié, le chirurgien devra se montrer d'autant plus réservé pour le pronostic que la paralysie sera moins complète et plus insidieuse dans sa marche.

Le traitement consiste, comme dans les cas précédents, à combattre l'affection générale à laquelle se rattache la paralysie, à exercer l'œil par le moyen des prismes et par les exercices orthopédiques bien dirigés. Enfin, la ténotomie du muscle droit interne est ici particulièrement indiquée, parce que c'est le plus souvent à la suite de cette paralysie que se produit la rétraction de ce muscle.

Nystagmus.

On donne le nom de *nystagmus* à une affection caractérisée par des mouvements oscillatoires continuels et inconscients des globes oculaires. Cette affection est parfois congénitale et coïncide alors avec la cécité. Mais le plus souvent la cause du nystagmus est une maladie de l'œil ou de ses muscles, ou bien une affection cérébrale ou cérébro-spinale.

Les causes oculaires sont les opacités centrales ou postérieures du cristallin, les atrophies des papilles, les exsudations de la macula et les rétinites pigmentaires. On admet alors que les contractions musculaires se produisent dans ces cas, pour mettre en rapport avec l'objet fixé par le malade les parties de la cornée demeurées transparentes dans les cas d'opacités du cristallin, ou les parties de la rétine restées sensibles dans les cas d'atrophies papillaires, de rétinites.

Les maladies des muscles qui peuvent entraîner le nystagmus sont la prépondérance fonctionnelle ou l'insuffisance d'un de ces muscles. Dans ces deux cas le résultat est le même : le muscle devenu plus faible, soit par suite de sa propre insuffisance, soit par suite de la prépondérance de son antagoniste, ne rétablit l'équilibre que par des efforts successifs, des saccades qui impriment au globe oculaire des mouvements oscillatoires.

Les causes cérébrales ont été bien étudiées par M. Gadaud (th. de Paris 1869) qui, se basant sur les expériences de M. Vulpian, admet que le centre de coordination des mouvements associés des yeux est à la réunion de la protubérance, du plancher du quatrième ventricule et du corps restiforme, et que c'est, par conséquent, dans les altérations de ce centre que devra se produire le nystagmus.

Parmi les maladies cérébro-spinales pouvant s'accompagner du nystagmus on doit citer en première ligne l'hystérie et la chorée. Dans ces cas, il se produit périodiquement, avec les attaques hystériques ou choréiques. Frieidriech dit l'avoir aussi observé dans des cas de dégénérescence de la substance des cordons postérieurs de la moelle.

Enfin on l'a vu survenir subitement à la suite d'une vive impression morale.

Cette affection est caractérisée par des mouvements oscillatoires des yeux le plus souvent latéraux, c'est-à-dire s'exécutant autour de l'axe d'évolution des muscles droits interne et externe, parfois rotatoires, s'exécutant autour de l'axe d'évolution des muscles obliques, très-rarement verticaux (S. Wells). Ce tremblement des yeux devient d'autant plus prononcé que le malade fixe un objet plus éloigné ; au con-

traire, il diminue sensiblement lorsque le malade fixe des objets rapprochés. Les fatigues, les chagrins, les impressions morales l'augmentent, sans, du reste, que les malades eux-mêmes s'en aperçoivent. Il fatigue beaucoup les malades, au point, suivant Desmarres, de déterminer des nausées et des vomissements. Enfin le nystagmus s'accompagne parfois de diplopie, ou même de polyopie, et entraîne assez souvent le strabisme, surtout dans les cas où il a pour cause une altération musculaire.

Le traitement consiste à combattre la cause de l'affection. Mais aucune médication spéciale n'est indiquée contre le nystagmus lui-même. Si les malades sont très-myopes, l'usage de verres appropriés peut diminuer le tremblement.

ARTICLE XX.

RÉFRACTION ET ACCOMMODATION DE L'ŒIL.

L'étude de la réfraction et de l'accommodation prend chaque jour plus d'importance. De grands progrès ont été accomplis, ces dernières années, dans cette partie de l'ophthalmologie, qui actuellement occupe d'une façon toute particulière l'attention des médecins. Récemment encore avait lieu, à l'Académie de médecine, une discussion dans laquelle ont été longuement débattues toutes les questions relatives à l'accommodation et à ses anomalies. Aussi entrerons-nous dans quelques détails sur cette partie de notre travail. Dans l'exposé que nous ferons de l'état de la science sur ce sujet, nous mettrons à profit les travaux les plus importants des auteurs qui en ont traité, ceux, entre autres, de Cramer, d'Helmotz, de Donders, de de Graefe et de Giraud-Teulon.

Nous étudierons successivement la réfraction statique et la réfraction dynamique ou l'accommodation; puis nous parlerons de leurs anomalies.

1° Réfraction statique.

On appelle *réfraction* la déviation que subit un rayon lumineux lorsqu'il passe d'un milieu dans un autre. Or les rayons lumineux qui passent de l'air dans l'œil, rencontrant des milieux réfringents plus denses que l'air, subissent des déviations en rapport avec l'indice de réfraction de ces divers milieux.

Nous ne nous arrêterons pas ici sur la réfraction à travers les milieux à faces parallèles, à faces obliques (prismes), ou à faces sphériques

(lentilles), que l'on trouvera décrite tout au long dans les traités spéciaux de physique. Nous ne nous occuperons que de la réfraction de l'œil.

Le globe de l'œil représente un ellipsoïde dont l'axe le plus long est l'antéro-postérieur. Au point de vue purement physique, il est formé par un ensemble de milieux réfringents séparés par des surfaces d'une courbure connue et dont l'indice de réfraction est de quatre tiers, ce qui permet de lui appliquer les formules qui expriment la marche des rayons lumineux à travers les lentilles. Ces milieux, qui sont la cornée, l'humeur aqueuse, le cristallin et le corps vitré, agissent à la façon d'une lentille biconvexe unique sur la direction des rayons lumineux et possèdent une force de réfraction telle, que dans un œil normalement constitué les rayons parallèles qui viennent frapper sur la cornée vont faire leur foyer sur la rétine. Tout œil ainsi constitué est appelé *emmétrope* (εμμετρος, *modum tenens*, et ωψ, *oculus*).

Lorsque les rayons parallèles ne forment pas, après leur réfraction, leur foyer sur la rétine, on dit que l'œil est *amétrope;* trois cas peuvent alors se présenter : ou bien les rayons se réunissent au delà de la rétine, et l'œil est dit *hypermétrope* ou *hypérope* (υπερ, au delà ; μετρος, mesure ; ωψ, œil) ; ou bien ils se réunissent en deçà, et l'œil est *myope* ou *brachymétrope* (βραχος, court, μετρος ωψ) ; ou bien les divers méridiens de la cornée ou du cristallin n'ont pas la même courbure, et l'on dit que l'œil est *astigmate* (de α privatif ; στιγμα, point). Ce sont ces états qui constituent les anomalies dont nous parlerons plus loin.

Pour bien comprendre les phénomènes de la réfraction et de l'accommodation, il est indispensable d'être bien fixé sur ce qu'on entend par *centre optique*, *axe optique*, *ligne visuelle*, *angle visuel*, etc.

On désigne sous le nom de *centre optique* de l'œil le point par lequel passent, sans être déviés, tous les rayons venant d'un objet quelconque et allant à la rétine. Ce point, dans un œil emmétrope, est situé dans le cristallin, près de sa face postérieure.

Au point de vue de l'optique, on doit distinguer deux axes différents : l'*axe de figure* ou *géométrique*, et l'*axe optique* ou *physiologique*. L'axe de figure est celui qui, passant par le centre ou sommet de la cornée et par le centre optique, aboutit sur la rétine, un peu en dehors du nerf optique. L'axe optique ou ligne visuelle est celui qui, partant sur la rétine, de la macula lutea, et passant par le centre optique, aboutit, sur la cornée, un peu en dedans de son centre. Ces deux lignes se croisent donc au centre optique en formant deux angles opposés par le sommet et, par conséquent, égaux. Ces deux angles varient suivant que l'œil est emmétrope, myope ou hypermétrope. La distance qui sépare ces deux axes peut être mesurée sur la cornée, au moment

où ils traversent cette membrane. Or cette distance est de 5 degrés chez l'emmétrope, de 7 degrés chez l'hypermétrope, et de 3, 2, 1 ou 0 degré chez le myope. Dans les hauts degrés de myopie, la position respective des axes peut même être intervertie.

On donne le nom d'*angle visuel* à l'angle compris entre les deux rayons qui viennent des extrémités d'un objet et passent par le centre optique. Ces rayons, passant par le centre optique, se rendent directement sur la rétine, sans être déviés, et en formant un angle opposé par le sommet à l'angle visuel et qui lui est par conséquent égal. On peut donc par la mesure de l'angle visuel obtenir les dimensions de l'image rétinienne.

En résumé, l'œil emmétrope est, au point de vue de la réfraction, l'œil normalement constitué et dans lequel la vision est nette; l'œil amétrope, au contraire, est celui qui présente des anomalies et dans lequel la vision est confuse. On distingue trois variétés dans ces anomalies, qui sont : 1° l'*hypermétropie*, dans laquelle les rayons parallèles se réunissent au delà de la rétine; 2° la *myopie*, dans laquelle ils se réunissent en deçà de la rétine; 3° enfin l'*astigmatisme*, dans lequel les divers méridiens de la cornée ou du cristallin n'offrent pas la même courbure, et qui peut exister seul ou avec la myopie, et plus particulièrement avec l'hypermétropie. Ce serait ici le lieu de décrire ces anomalies; mais, afin d'en mieux comprendre l'étude, nous décrirons auparavant la réfraction dynamique ou accommodation.

2° Réfraction dynamique ou accommodation.

Nous avons jusqu'ici considéré l'œil comme un appareil réfringent fixe ou statique auquel on peut appliquer les propriétés des lentilles; mais, outre ces qualités purement physiques, l'œil est doué de la faculté de faire varier sa distance focale, c'est-à-dire de changer sa puissance de réfraction selon les besoins de la vision nette. C'est alors qu'entre en jeu la puissance musculaire qui augmente la courbure du cristallin, de manière à maintenir sur la rétine une image nette malgré le rapprochement ou l'éloignement de l'objet. Cette faculté que possède l'œil de percevoir avec la même netteté des objets situés à des distances très-diverses porte le nom de *réfraction dynamique* ou d'*accommodation*.

On a donné bien des preuves de l'existence de l'accommodation. Il suffit, pour la démontrer, de placer deux petits objets l'un devant l'autre, sur la même ligne de vision et à des distances différentes; on regarde avec un seul œil ces deux objets, et l'on s'aperçoit aussitôt que, lorsque l'œil voit bien nettement le plus éloigné, l'image du plus

voisin est confuse; puis, lorsqu'on arrive, après un certain effort dont on n'a pas conscience, à voir nettement le plus rapproché, l'autre devient indistinct. C'est la preuve évidente que l'œil, quand il s'agit d'objets rapprochés, est obligé, pour voir nettement, de s'*accommoder* pour chaque distance donnée, et qu'il lui est impossible de voir distinctement et à la fois deux objets plus ou moins éloignés l'un de l'autre.

Nous avons vu que l'œil emmétrope rassemble en un foyer sur la rétine les rayons parallèles, et, dans ces conditions, l'appareil dioptrique représente la chambre noire des photographes au moment où l'écran se trouve au foyer même de l'objectif. Mais, si l'on rapproche l'objet, il faudra, pour que le foyer se fasse toujours sur l'écran et que l'image demeure nette, faire varier ou bien la distance qui sépare l'écran de la lentille, ou bien le pouvoir réfringent de la lentille elle-même. Or dans l'œil il n'y a pas de déplacement de l'écran rétinien et le diamètre antéro-postérieur ne change pas ; il faut donc admettre qu'il modifie sa puissance de réfraction. C'est en effet ce qui arrive, et il est aujourd'hui démontré que l'augmentation de réfringence porte sur le cristallin, dont les courbures, l'antérieure surtout, sont augmentées, lors de la vision de près, par l'action d'un appareil musculaire spécial qui porte le nom de *muscle ciliaire*.

Ce muscle a été découvert et décrit avec soin par Muller, Rouget, Brucke, Bowman, dont il porte aussi les noms. Il se compose de deux parties : l'une, radiée ou longitudinale, qui a été découverte à peu près en même temps, en 1852, par Brucke et Bowman, et l'autre, circulaire, découverte par Muller en 1855. Les fibres longitudinales, décrites sous le nom de *tenseur de la choroïde*, s'insèrent d'une part sur la sclérotique, vers la paroi interne du canal de Schleman, entre la substance propre de la cornée et la membrane de Descemet, d'autre part sur la surface externe des procès ciliaires, au bord adhérent de l'iris, et enfin sur la choroïde, avec laquelle elles se confondent. Ces fibres, selon l'opinion de quelques anatomistes, formeraient une véritable membrane musculaire dans toute l'étendue de la choroïde et seraient seulement adhérentes au bord de la cornée, de façon que, par leur contraction, embrassant le corps vitré dans tous les sens, elles rendraient impossible le recul en arrière du cristallin. Les fibres circulaires forment un anneau parallèle au bord de la cornée ; elles s'attachent plus particulièrement au bord adhérent de l'iris, mais s'entremêlent avec les fibres longitudinales, à la face profonde desquelles elles se trouvent situées.

Le muscle ciliaire reçoit son innervation de nombreux filets venus du ganglion ophthalmique qui se distribuent dans son épaisseur et vont innerver aussi l'iris et la cornée, de telle sorte que l'association fonctionnelle établie entre les efforts d'accommodation et la contrac-

tion de la pupille s'explique naturellement par une source commune d'innervation. Les contractions de la pupille, de même que celles du muscle ciliaire, dépendent des filets de la troisième paire, tandis que la dilatation de la pupille et le relâchement du muscle ciliaire sont sous la dépendance des filets du grand sympathique. On voit ainsi combien sont intimes les connexions de ce muscle avec la grande circonférence de l'iris.

D'après les recherches modernes et un certain nombre d'expériences, c'est donc à l'action de ce muscle sur les changements de courbure du cristallin qu'est due l'accommodation. Quant au mécanisme suivant lequel s'opèrent ces changements, il est encore inconnu. Mais le fait en lui-même est aujourd'hui parfaitement démontré par les deux expériences suivantes :

Si l'on projette la lumière d'une bougie sur un œil regardant au loin, la flamme de cette bougie est réfléchie par trois surfaces : 1° la cornée; 2° la face antérieure du cristallin; 3° la face postérieure du cristallin. Or, pourvu que la pupille soit un peu dilatée, on voit aisément trois images (*images de Purkinje et Sanson*) : 1° une image droite, nette, assez large et fortement éclairée : c'est l'image réfléchie par la cornée; 2° une image plus grande et assez pâle, droite aussi : c'est l'image cristallinienne antérieure; 3° enfin une image plus profonde et très-petite, assez brillante et renversée : c'est l'image cristallinienne postérieure. Pendant l'accommodation pour un objet rapproché, les deux images cristalliniennes deviennent plus petites, ce qui prouve que les surfaces qui les réfléchissent augmentent de courbure; de plus, l'image cristallinienne antérieure se rapproche de l'image réfléchie par la cornée, ce qui prouve que la surface antérieure du cristallin, en se courbant, se rapproche de la cornée.

Ces variations dans la forme de la lentille cristallinienne s'expliquent par son élasticité, qui lui permet de répondre à l'action musculaire qui s'exerce sur elle et la force à bomber le plus dans le point où elle n'a pas de soutien, c'est-à-dire vers l'orifice pupillaire.

L'expérience suivante faite par Cramer n'est pas moins concluante : l'œil d'un animal fraîchement abattu est débarrassé de toutes ses connexions et par conséquent de ses muscles, puis l'anneau ciliaire de cet œil est soumis à un courant électrique; pendant ce temps, on peut constater à l'aide de l'ophthalmomètre que le cristallin change de courbure, comme pendant l'accommodation pour les objets rapprochés. Cette expérience prouve également que, contrairement à l'opinion de M. J. Guérin, les muscles extérieurs de l'œil, droits et obliques, ne concourent pas directement à l'accommodation. Il n'y a donc pas lieu, comme le fait M. J. Guérin, d'attribuer tous les phénomènes de l'accommodation à l'action des muscles droits sur le globe

de l'œil, ni de rattacher toutes les anomalies de la vision, avec ou sans strabisme, à la rétraction de ces muscles. L'observation démontre d'ailleurs que ces muscles peuvent être paralysés sans que les yeux perdent leur pouvoir d'accommodation.

L'iris lui-même n'est pas indispensable, car, dans les cas d'aniridie, l'accommodation n'en continue pas moins de s'exercer. C'est donc le muscle ciliaire lui-même qui est l'appareil spécial de l'accommodation, et ce n'est que lorsque cet appareil est paralysé que l'accommodation devient absolument impossible. Est-ce à dire que les muscles droits et l'iris ne concourent en rien au phénomène de l'accommodation? Ce serait pousser trop loin l'exagération. On sait, en effet, que l'iris, en contractant son bord pupillaire pour la vision de près, en le dilatant pour la vision de loin, facilite les phénomènes de l'accommodation. Quant aux muscles droits, nous verrons plus loin que leur action vient en aide à l'accommodation pour la vision de près.

Nous venons de démontrer l'existence de l'accommodation; mais cela ne suffit pas; il faut en outre savoir mesurer la quantité d'accommodation employée par un œil qui voit distinctement à des distances diverses : il suffit pour cela de déterminer le point le plus éloigné de la vision distincte et son point le plus rapproché. On y arrive facilement à l'aide de quelques formules assez simples :

Soit P le point rapproché et R le point éloigné; l'œil, pour voir le point le plus éloigné R, emploie une force de réfraction que nous désignerons par la fraction $\frac{1}{R}$, tandis que pour voir nettement le point le plus rapproché P, l'œil fait subir à la lentille cristallinienne un changement de courbure qui en augmente le pouvoir réfringent et que nous désignerons par $\frac{1}{P}$. Comme les effets optiques des lentilles peuvent s'ajouter ou se retrancher comme des quantités quelconques, la quantité $\frac{1}{P} - \frac{1}{R}$ exprimera la valeur réfringente de la lentille idéale A, par exemple, que l'œil se sera surajoutée pour porter son point R au point P, ou pour donner aux rayons venus de P la même direction qu'ils auraient s'ils venaient de R; on désignera cette lentille idéale par la fraction $\frac{1}{A}$; nous aurons donc $\frac{1}{P} - \frac{1}{R} = \frac{1}{A}$, et on est convenu de représenter la valeur de A en pouces (″).

Par exemple, un œil voit nettement à 12″ et à 3″; donc, dans cet œil,

$r = 12''$, $p = 3''$. Pour porter ainsi le point r au point p, cet œil a mis en jeu une force d'accommodation égale à $\frac{1}{3} - \frac{1}{12} = \frac{9}{36} = \frac{1}{4}$. Cela veut dire que le cristallin pour voir nettement à $12''$ représentait une lentille biconvexe d'un pouvoir réfringent $\frac{1}{12}$, tandis que pour voir avec la même netteté à $3''$, sa valeur réfringente est devenue égale à 1/4. Si R = l'infini ∞ (1) et $P = 5''$, $\frac{1}{A}$ sera égale à $\frac{1}{5} - \frac{1}{\infty} = \frac{1}{5}$.

Cette différence $\left(\frac{1}{P} - \frac{1}{R}\right)$ entre ces deux quantités de réfraction employée par l'œil est désignée sous le nom d'*amplitude d'accommodation,* tandis que l'on entend par l'étendue ou le parcours d'accommodation la distance qui sépare le point éloigné du point rapproché R — P de la vision distincte que l'œil peut parcourir, grâce à la faculté d'adaptation.

Puisque l'amplitude de l'accommodation est contenue dans la formule $\frac{1}{A} = \frac{1}{P} - \frac{1}{R}$, il est indispensable de pouvoir déterminer avec exactitude les points P et R.

Dans la pratique, la détermination du point R se fait assez exactement en faisant lire les caractères typographiques de Giraud-Teulon ou de Snellen, ou simplement l'entête d'un journal à une distance de 5 mètres au moins, distance qui suffit pour porter au parallélisme les lignes visuelles.

On essayera des verres convexes ou concaves faibles, pour voir si la netteté des caractères est augmentée ou diminuée.

La détermination du point P s'effectue avec un optomètre à fils métalliques qu'on éloigne de l'œil examiné jusqu'au moment où les fils perdent de leur netteté. A l'aide d'un mètre qui se déroule à mesure de l'éloignement, on compte la distance qui sépare le point P du centre optique de l'œil.

Quand on a ainsi déterminé les points P et R, on connaît le parcours et l'amplitude d'accommodation.

Un œil emmétrope a son point R à l'infini, et le point P, variant suivant l'âge, est, en moyenne, placé à $6''$. Il peut bien être plus rapproché, surtout dans le jeune âge, mais la lecture du n° 1 de Giraud Teulon ou de Snellen ne peut se faire longtemps sans fatigue a une distance plus rapprochée que $6''$. Dans un pareil œil le parcours d'accommodation donc $= \infty - 6'' = \infty$, tandis que l'amplitude de l'accommodation $= \frac{1}{6''} - \frac{1}{\infty} = \frac{1}{6}$.

(1) On est convenu de désigner l'infini par ce signe ∞.

Pour un œil myope dont le point R sera trouvé à 8″ et le point P à 2″, le parcours sera $= 8 - 2 = 6$, tandis que l'amplitude sera $\frac{1}{2} - \frac{1}{8} = \frac{6}{16} = \frac{3}{8}$, c'est-à-dire plus grande que dans l'œil emmétrope, où nous l'avons trouvée égale à 1/6.

Pour un œil hypermétrope, le point R se trouve situé au delà de l'infini, c'est-à-dire que dans un pareil œil les rayons parallèles se rassemblent au delà du plan rétinien et par conséquent ne font pas image nette, à moins que le cristallin ne soit modifié par l'accommodation, de manière à les y reporter. Tant que la force accommodatrice est intacte, ces changements se font d'une manière inconsciente et sans qu'on s'aperçoive de l'effort qui s'effectue pour la vision éloignée et à plus forte raison pour la vision rapprochée.

Il résulte de ce qui précède qu'il y a un minimum de courbure ou de puissance réfringente au-dessous duquel le cristallin ne peut descendre; ce minimum, qui est la détermination du point R, répond à la vision nette pour les objets éloignés.

A mesure qu'on rapproche l'objet pour le porter de R en P, les rayons, en vertu de la loi des foyers conjugués, se rassembleraient d'autant plus loin derrière la rétine que ceux-ci approcheraient davantage, et c'est pour maintenir la netteté de l'image qu'intervient l'accommodation.

On comprend que dans ce parcours il y ait une distance pour laquelle la vision puisse s'exercer longtemps sans fatigue, mais si on voulait rapprocher l'objet jusqu'à la limite à laquelle on le voit nettement, on dépenserait ainsi toute l'accommodation dont l'œil dispose et on arriverait vite à l'épuisement et à l'impossibilité de continuer un travail de près comme la lecture, l'écriture. Prenons un exemple :

Un œil possède une force d'accommodation $\frac{1}{4}$, c'est-à-dire que pour voir nettement un objet à 4″ pouces il met en jeu toute son accommodation. Si au lieu de tenir le livre à 4″ il le recule à 12″, il est clair qu'il n'emploiera plus toute son accommodation, mais seulement une quantité $\frac{1}{12}$ proportionnelle au degré de convergence (le point de convergence étant à 12″); il reste encore une force d'accommodation égale à $\left(\frac{1}{4} - \frac{1}{12}\right)$, c'est-à-dire $\frac{2}{12} \cdot \frac{1}{4} = \frac{3}{12}$ en convergeant à 12 pouces; $\frac{1}{12}$ seulement est employé; il reste donc $\frac{2}{12}$.

Ces $\frac{2}{12}$ représentent l'accommodation *positive* que l'œil tient en réserve et emploie à lire plus longtemps, tandis que la quantité d'ac-

commodation qui est déjà dépensée pour la lecture est l'accommodation *négative*.

Tous les physiologistes ne l'admettent pas cependant ainsi, et plusieurs pensent, avec de Graefe, que l'accommodation positive doit s'entendre de l'effort employé pour voir de près, tandis que l'accommodation négative serait l'effort employé dans le but d'ajuster l'œil pour le point extrême de la vision nette. Henke va même jusqu'à penser que la portion longitudinale du muscle ciliaire sert à cette dernière, tandis que la portion circulaire servirait à la première. Mais si l'on remarque que la paralysie de l'accommodation, par une solution d'atropine, ne change nullement le point extrême de la vision nette d'un emmétrope, on admettra, avec le plus grand nombre des ophthalmologistes, que l'œil se trouve, pour son point éloigné, dans un repos accommodatif absolu.

Il est parfois utile de mesurer la quantité d'accommodation dont un œil a déjà disposé et celle qu'il tient en réserve. La première, négative, se détermine par l'emploi du verre convexe le plus fort qui permette la lecture d'un même caractère à la même distance, avec une netteté égale à ce qu'elle était avant l'interposition du verre. C'est un moyen de remplacer la lentille additionnelle due à l'accommodation par une lentille extérieure de même force réfringente qui permet à l'œil de se mettre au repos.

Pour déterminer la quantité d'accommodation disponible ou positive que l'œil tient encore en réserve, on place devant lui le verre concave le plus fort qui permette de voir aussi nettement le même objet placé à la même distance qu'auparavant, et le numéro du verre employé donne le degré cherché. Plus le verre ainsi déterminé sera fort, plus sera grande aussi la puissance d'accommodation que l'œil tient en réserve.

Nous avons eu en vue jusqu'ici l'accommodation absolue, c'est-à-dire celle qu'on détermine en essayant chaque œil séparément. Il faut la distinguer de l'accommodation binoculaire, car dans celle-ci les lignes visuelles étant d'autant plus convergentes que l'objet se rapproche davantage, le point P est nécessairement plus éloigné que dans l'accommodation monoculaire. L'amplitude qui se détermine par la même formule diffère un peu de celle dont nous avons parlé, et cela s'explique par le mouvement de convergence qui limite nécessairement le mouvement d'accommodation, car ces mouvements sont pour ainsi dire synergiques. Cette synergie n'implique pas néanmoins une connexion absolue, car on peut se convaincre qu'il existe une certaine indépendance entre la convergence des lignes visuelles et l'accommodation ; celle-ci en effet peut rester la même pendant que la convergence change, ou bien elle peut être altérée et cependant le degré de convergence rester le même.

Ainsi, l'amplitude d'accommodation est dite *absolue* lorsqu'elle est monoculaire, tandis que dans la vision binoculaire elle est *relative* à la convergence des lignes visuelles pour un point déterminé.

La distance moyenne de la vision distincte, qui pour l'œil emmétrope est en général de 25 centimètres, permet un travail prolongé sans fatigue, à cause de la répartition à peu près égale qui se fait à cette distance entre l'accommodation positive et l'accommodation négative.

I. — Anomalies de la réfraction.

Nous avons vu que les anomalies de la réfraction sont l'hypermétropie, la myopie et l'astigmatisme. Nous allons successivement étudier ces trois états.

Hypermétropie.

L'hypermétropie est un vice de réfraction par le fait duquel les régions parallèles vont se réunir au delà de la rétine. Il est causé par un raccourcissement excessif de l'axe visuel, plus rarement par l'absence congénitale du cristallin ou une opération de cataracte (voy. *Aphakie*). Elle peut aussi se produire par le fait de l'âge, ou bien succéder à une affection glaucomateuse ou cornéenne.

L'hypermétropie est latente ou manifeste, et, si elle revêt à la fois ces deux formes, on dit qu'elle est totale.

L'hypermétropie latente est celle qui est dissimulée par le pouvoir d'accommodation que possède, à son insu, l'hypermétrope et qui lui permet de maintenir sur la rétine le foyer qui se fait chez lui, d'autant plus en arrière de cette membrane, que les objets fixés sont plus rapprochés. Cette puissance d'accommodation est capable de dissimuler de très-hauts degrés d'hypermétropie latente, surtout dans l'enfance et la jeunesse. Mais cette puissance diminuant avec l'âge, l'hypermétropie latente devient progressivement manifeste ou apparente. Il en est de même si l'on vient à paralyser le muscle ciliaire par l'instillation de quelques gouttes d'atropine. En effet, après l'instillation de l'atropine, tel individu qui lisait facilement à vingt pieds le n° XX de Giraud-Teulon ou de Snellen sera incapable de reconnaître ces caractères, à moins qu'il n'ait recours à des verres convexes.

L'hypermétropie manifeste est celle que l'accommodation ne parvient pas à dissimuler, soit parce que cette puissance ne s'exerce plus à partir d'un certain âge (cinquante ans environ), soit parce que le vice de réfraction ne peut entièrement être corrigé par elle : dans ce dernier cas, l'hypermétropie latente et l'hypermétropie manifeste se trouvant réunies, on dit qu'elle est totale.

Avec Donders, nous admettrons trois degrés d'hypermétropie mani-

feste, que nous désignerons sous les noms de *facultative*, de *relative* et d'*absolue*.

Dans le premier degré, la vision éloignée peut se faire distinctement sans convergence, et ce qui distingue cette hypermétropie facultative de l'emmétropie, c'est la possibilité de lire avec la même facilité ou même plus facilement, avec l'addition de verres biconvexes. L'hypermétropie, facultative au début de la vie, devient pour ainsi dire fatalement relative à un âge plus avancé, et enfin absolue dans la vieillesse.

Dans le second degré, la force d'accommodation permet la vue distincte de loin, mais avec un œil; l'autre se dévie en dedans à l'insu du malade. En effet, on ne peut accommoder sans faire converger les axes optiques. Ainsi, lorsqu'on fait de grands efforts d'accommodation, les axes optiques convergent comme pour voir un objet très-rapproché, et il se produit alors une diplopie homonyme très-gênante. C'est pour éviter cette diplopie que les hypermétropes renonçent à employer leur accommodation et préfèrent voir confusément un seul objet que de le voir distinctement avec diplopie. Si dans ces conditions de réfraction l'un des yeux vient à être exclu de la vision par une ophthalmie qui nécessite l'occlusion pendant un certain temps, l'autre œil vise les objets sans crainte de diplopie, et comme l'œil sous le bandeau suit le mouvement de convergence, si on le découvre, on le verra se porter en dedans et la vision se faire monoculairement. C'est là une des causes les plus fréquentes du strabisme convergent (voy. *Strabisme convergent*).

Dans ce degré d'hypermétropie, il faut aussi des verres pour voir nettement avec les deux yeux.

Dans le troisième degré, la force d'accommodation ne peut en aucun cas neutraliser le vice de réfraction, et la vue n'est distincte ni au loin, ni au près. Il faut toujours des verres pour rendre la vision nette. L'hypermétropie absolue, rare dans l'enfance, devient de plus en plus fréquente à mesure qu'on avance en âge.

Le seul fait de l'amélioration de la vision éloignée par un verre convexe suffit pour faire reconnaître l'hypermétropie, car un œil emmétrope ne peut, par aucun moyen, neutraliser cette augmentation de réfraction que produit l'addition de verres convexes, tandis qu'il neutralise des verres biconvexes, d'autant plus forts qu'il a plus de puissance d'accommodation en réserve.

L'œil atteint d'hypermétropie paraît plus petit qu'à l'état normal, plus enfoncé dans la cavité orbitaire; il est aplati en avant et ne paraît pas remplir la fente palpébrale, de telle sorte qu'il semble exister un vide entre l'angle externe et le globe oculaire.

Les yeux hypermétropes, regardant au loin, divergent beaucoup plus

que des yeux emmétropes; cela tient, selon la remarque de Donders, à ce que l'axe visuel, qui part de la tache jaune pour aller à l'objet, passe en dedans du centre de la cornée, ce qui donne lieu à une divergence d'autant plus marquée que la tache jaune est elle-même plus déviée de la position qu'elle a dans l'œil normal. Nous jugeons en effet de la direction du regard par la situation des cornées. Or, chez l'emmétrope qui regarde avec des rayons parallèles, l'axe visuel passe en dedans de l'axe cornéen en formant avec ce dernier un angle d'environ 5 degrés (voy. *Réfraction*); dans l'hypermétropie, cet angle est toujours supérieur et peut atteindre jusqu'à 9 degrés; on conçoit dès lors qu'il y ait un strabisme divergent apparent dans ces conditions.

On devra toujours, pour diagnostiquer l'hypermétropie, faire l'examen des yeux à l'image droite.

Indépendamment de ce moyen, on devra se servir de verres biconvexes pour reconnaître le degré d'hypermétropie. Ces verres améliorent toujours la vision éloignée chez l'hypermétrope, tandis qu'ils la rendent moins nette chez l'emmétrope.

De quelque degré que soit l'hypermétropie, la vision, même éloignée, ne peut se faire sans effort d'accommodation. A mesure que les objets deviennent plus rapprochés, comme pour la lecture, l'écriture, les travaux fins, ces efforts doivent être augmentés, et ici, comme pour l'emmétropie, il y a une liaison étroite entre la convergence et l'accommodation. Si l'on se rappelle que les yeux des hypermétropes sont naturellement en divergence, on comprendra aisément que ce surcroît d'effort nécessaire pour tout travail de près amène la fatigue de l'organe au bout d'un temps variable, rende la vue confuse et force même au repos après des tentatives répétées de travail. C'est en effet ce qu'on observe chez les hypermétropes, qui sont tous exposés à un état morbide, décrit depuis fort longtemps, sous le nom de *hopiopée*, *hebetudo visus*, *amblyopie sthénique*, mais dont on ne connaissait pas la véritable étiologie avant les travaux de Donders.

Ce savant ophthalmologiste a rattaché tous les phénomènes de lassitude oculaire, d'asthénopie accommodative, à l'état dioptrique de l'œil hypermétrope, qui, comme nous l'avons vu, exige, pour produire une vision nette, des efforts soutenus d'accommodation.

L'asthénopie accommodative étant donc une complication de l'hypermétropie et nécessitant l'emploi des mêmes moyens, nous la décrirons avant de faire connaître le traitement de l'hypermétropie.

On distingue deux formes d'asthénopie : l'asthénopie musculaire, dont nous avons parlé (*voy.* page 400), et l'asthénopie accommodative. Nous ne parlerons donc ici que de cette dernière.

L'asthénopie accommodative est, la plupart du temps, la complication forcée de l'hypermétropie portée à un certain degré par rapport

à l'amplitude d'accommodation et se montre fatalement dès que l'hypermétrope a usé sa force accommodative en voulant maintenir longtemps l'augmentation de convexité du cristallin que nécessite la vision de près. Cet effort, qui se fait d'une manière inconsciente, capable, comme nous l'avons dit, de dissimuler de très-hauts degrés d'hypermétropie, ne peut manquer d'aboutir à la lassitude du muscle de l'accommodation, qui alors ne permet plus un travail assidu que pendant quelques minutes. L'individu qui en est atteint est obligé d'interrompre à tout instant son travail; ses yeux se remplissent de larmes, des douleurs susorbitaires surviennent, les lettres du livre deviennent confuses, et il est obligé de cesser tout travail rapproché.

Cette asthénopie sera combattue et même prévenue par les moyens qui corrigent l'hypermétropie. Mais, en outre, les malades devront porter constamment des verres correcteurs pendant le travail.

En même temps que l'hypermétropie, on observe très-fréquemment, outre l'asthénopie accommodative, un astigmatisme qui ajoute à la difficulté de la vision des hypermétropes et qui fait souvent croire à une diminution de l'acuité visuelle.

Traitement. — Le traitement de l'hypermétropie a pour objet non pas de guérir le vice de réfraction, qui est fixe, mais de remédier aux troubles de la vision qui en sont la conséquence.

C'est toujours à l'aide de verres convexes qu'on obtiendra ce résultat.

Le chirurgien se préoccupera d'abord de l'état de l'accommodation, de la situation du point P, qui peut être plus ou moins éloigné. L'amplitude relative de l'accommodation peut être normale comme dans la jeunesse, ou bien plus ou moins diminuée. Toutes les fois que celle-ci sera conservée, les mêmes verres pourront servir pour la vision de près et pour la vision de loin. Cependant les lunettes, même les mieux choisies, troublent quelquefois la vision éloignée; aussi est-il préférable de ne faire porter des lunettes que pour la vision de près, et d'attendre que la faculté d'accommodation, par sa diminution naturelle, ait rendu manifeste toute ou presque toute l'hypermétropie.

On cherchera donc quel est le verre convexe *le plus fort* avec lequel le malade puisse lire, le numéro 20 à 20′, et cette épreuve faisant connaître l'hypermétropie manifeste, on fera lire de près avec des verres successivement plus forts que ce dernier, jusqu'à ce que les signes de fatigue aient disparu. La force d'accommodation voilant toujours une partie de l'hypermétropie, on est seulement exposé à donner des verres trop faibles, ce dont on s'aperçoit si le malade, au bout de quelques jours, n'a pu travailler longtemps avec ces verres sans ressentir de la fatigue et de la douleur susorbitaire.

Il ne faut pas chercher d'ailleurs à corriger complétement le vice hypermétropique par des verres exactement appropriés, car, en rai-

son de la persistance d'une partie, même minime, de la puissance accommodative, liée à l'accomplissement de tout acte visuel, une correction complète amènerait un état inverse, c'est-à-dire myopique.

On peut encore instiller de l'atropine pour paralyser l'accommodation et déterminer l'hypermétropie latente, puis donner des verres corrigeant l'hypermétropie manifeste et le quart environ de l'hypermétropie latente; les verres ainsi choisis font disparaître l'asthénopie, soit immédiatement, soit au bout de quelques semaines.

Nous avons distingué trois degrés d'hypermétropie, et c'est surtout en vue du traitement que cette distinction est importante : 1° Dans l'hypermétropie facultative, on donnera des verres pour la vision de près dès que les phénomènes d'asthénopie se montreront, et des verres pour la vision à distance alors seulement que le malade éprouvera de la fatigue, ou que la vision des objets éloignés n'offrira plus une netteté suffisante, et alors on donnera le verre le plus fort avec lequel le malade puisse lire le plus nettement.

2° Dans l'hypermétropie relative, la vision binoculaire nette est impossible de près comme de loin; il faut donc, dans ce cas, des verres convexes pour la vision éloignée; les mêmes verres serviront pour la vision de près, à la condition de les changer pour des verres plus forts à mesure que diminue la force d'accommodation. Enfin la presbyopie, venant s'ajouter à cette hypermétropie devenue absolue, nécessitera l'usage de verres encore plus forts.

3° Dans l'hypermétropie absolue, il faut également recourir au verre convexe le plus fort, avec lequel le malade voit le mieux de loin, mais il faut y ajouter des verres plus forts pour la vision de près. Il va sans dire que la presbyopie, venant compliquer cet état, nécessitera à son tour un choix de verres plus forts pour la vision de près et même pour la vision éloignée.

Si l'hypermétropie est compliquée d'amblyopie monoculaire, comme il arrive presque toujours dans les cas de strabisme convergent, il est indiqué d'exercer l'œil dévié plusieurs fois par jour avec le secours d'une loupe, si c'est nécessaire, pour lui faire recouvrer tout ou partie de la faculté visuelle.

Il est important pour le chirurgien de savoir quelle est la conduite à tenir dans les cas d'hypermétropie par absence ou ablation du cristallin.

Lorsque le cristallin n'occupe plus le centre de figure du système dioptrique de l'œil, la force de réfraction de ce système se trouve diminuée de toute la force réfringente de la lentille, de telle sorte que les rayons parallèles se réunissent, dans un pareil œil, à 30 millimètres environ en arrière de la cornée, ainsi qu'on a pu le déterminer par des calculs approximatifs. Or, nous savons que dans un œil normal la rétine se trouve située à 20 ou 22 millimètres de la cornée; par con-

séquent, le foyer se faisant, dans le cas qui nous occupe, à 30 millimètres, il y aura, par le seul fait de l'absence du cristallin, un degré élevé d'hypermétropie acquise que l'accommodation est incapable de surmonter. Il faudrait, en effet, pour que la vision fût nette dans ces conditions, que l'axe antéro-postérieur de l'œil eût une longueur de 30 millimètres, ce qui ne se rencontre que dans les degrés très-élevés de myopie.

Dans tous ces cas, la vue est très-imparfaite, et il faut corriger l'hypermétropie acquise à l'aide de verres biconvexes très-forts. On conçoit aisément que l'état de réfraction qui précédait l'aphakie doit être pris en considération pour la détermination des verres convenables. S'il y a déjà un haut degré d'hypermétropie, celle-ci sera singulièrement exagérée et nécessitera l'emploi des verres les plus forts; si au contraire il y a un très-haut degré de myopie, il pourra se faire que la vision soit très-améliorée par le fait de l'opération de la cataracte. On cite, en effet, des myopes opérés de la cataracte qui non-seulement n'ont pas eu besoin de verres biconvexes, mais auxquels il a fallu donner des verres dispersifs; néanmoins, ces cas sont fort rares, et il faut savoir donner aux opérés des verres qui leur permettent de jouir des bénéfices de l'opération, en leur facilitant les moyens de voir aux diverses distances, la faculté d'accommodation ayant été enlevée en même temps que le cristallin.

Myopie.

Le mot myopie, de μυειν, cligner, et ωψ, œil, a été consacré par l'usage pour désigner un vice de réfraction caractérisé par la formation en avant de la rétine du foyer des rayons parallèles. On désignait autrefois sous le nom de *myopes* les personnes qui, pour voir distinctement, sont obligées de rapprocher leurs paupières afin de diminuer le nombre de rayons lumineux pénétrant par la pupille et d'éviter par ce clignement volontaire ou instinctif la formation d'un trop grand nombre de cercles de diffusion.

L'œil myope est un œil dont les milieux présentent un excès de réfringence, ou dont l'axe antéro-postérieur est trop long.

Les auteurs pensaient à tort que l'excès de réfringence dû à une courbure exagérée de la cornée était une cause fréquente de myopie; en effet, Donders et Arlt ont démontré d'une façon positive que c'est à l'élongation de l'axe antéro-postérieur et non à la convexité excessive de la cornée qu'est due la myopie. La cornée a été trouvée plus aplatie chez les myopes que chez les emmétropes. Il en est de même de la convexité excessive du cristallin, que l'on a également invoquée comme cause de myopie. Le cristallin des myopes n'est pas plus bombé que celui des emmétropes.

L'axe antéro-postérieur est plus ou moins agrandi ; ainsi, au lieu de 25 millimètres, il mesure 28, 30, 31 et même 33 millimètres. Le plus souvent, l'allongement ne porte que sur cet axe ; d'autres fois, il porte en même temps sur l'axe horizontal, comme on l'observe dans les cas de buphthalmie congénitale ou acquise.

La myopie peut aussi être produite par certaines tumeurs de l'orbite comprimant le globe de l'œil dans un sens, par les rétractions musculaires intéressant un des muscles droits et rompant ainsi l'équilibre préexistant entre les forces musculaires qui, dans l'état normal, maintiennent au globe oculaire sa forme sphérique. Cette dernière cause a surtout été mise en lumière par M. J. Guérin, qui désigne cette forme sous le nom de *myopie mécanique*.

Mais la véritable myopie est toujours occasionnée par une élongation de l'axe antéro-postérieur ; le pôle postérieur de l'œil myope est excavé et entraîne, dans son allongement, la papille optique, en sorte qu'à l'examen ophthalmoscopique cette dernière ne se présente plus à l'observateur en face, mais bien de côté ; on la voit par conséquent en raccourci. Le plus souvent elle porte à son bord externe, dans une étendue plus ou moins considérable, un cône qui figure assez bien un croissant, que l'examen microscopique permet de reconnaître à sa coloration blanchâtre.

Cet allongement du segment postérieur de l'œil porte le nom de *staphylôme postérieur*. Il existe neuf fois sur dix, mais il n'est visible à l'ophthalmoscope que lorsque déjà la sclérotique, amincie à son sommet, s'est laissée distendre au point d'amener l'atrophie de la portion correspondante de la choroïde.

Dans la partie excavée, la choroïde elle-même a disparu et est remplacée par du tissu cellulaire ; quelques stries pigmentées marquent même les étapes qu'a parcourues l'atrophie. Les vaisseaux choroïdiens ont naturellement disparu, tandis que les vaisseaux rétiniens se distinguent très-bien. Cette atrophie se présente sous la forme de plaques qui prennent toujours à peu près la même forme, elles partent du bord externe de la papille pour gagner successivement les parties supérieure, inférieure, quelquefois même interne, de telle sorte que, dans ces cas, on a quelque peine à retrouver les limites de la papille au milieu de l'atrophie choroïdienne qui l'environne de toutes parts.

L'atrophie choroïdienne, qui se produit surtout à l'âge où la sclérotique offre le moins de résistance, est engendrée par une inflammation lente et sourde de la choroïde, et ce serait, suivant de Graefe, sous l'influence de ce processus morbide sans retentissement sur l'économie, que se feraient le ramollissement et la distension de la sclérotique, d'où le nom de scléro-choroïdite postérieure sous lequel on a

l'habitude de désigner cet état pathologique, que nous avons déjà décrit plus haut (*voy.* page 318).

Cette scléro-choroïdite postérieure est la conséquence d'un affaiblissement des membranes intra-oculaires, lequel, se transmettant par l'hérédité, assure la transmission de la myopie des ascendants aux descendants avec d'autant plus de certitude et des degrés d'autant plus élevés que les ascendants eux-mêmes représenteront ce principe héréditaire accumulé. C'est à partir de la naissance qu'on voit apparaître et se développer cette affection.

Les causes fonctionnelles capables de donner naissance à la myopie ou de l'exagérer, sont : l'application à des travaux fins avec un faible éclairage, la position inclinée de la tête, facilitant les congestions choroïdiennes et augmentant la pression intra-oculaire, les efforts d'accommodation avec la convergence exagérée des axes optiques; ces causes, jointes à la faiblesse congénitale de la sclérotique et à l'absence de muscles pour la doubler au niveau du pôle postérieur, favorisent la production de la sclérectasie et engendrent ou font progresser la myopie.

L'astigmatisme, les opacités cornéennes et cristalliniennes partielles favorisent aussi dans le jeune âge, par les efforts d'accommodation qu'ils rendent nécessaires, la production du staphylôme postérieur et sont, par conséquent, autant de causes prédisposantes de la myopie.

Les symptômes de la myopie sont les suivants : le globe de l'œil est plus proéminent qu'à l'état normal, les mouvements de latéralité en dehors sont gênés, la pupille est généralement dilatée et peu mobile. De plus, comme les myopes ont une vue courte, ils ne paraissent pas regarder ce qui n'est pas à la portée de leur vue ; aussi le regard perd-il de sa vivacité et prend-il un aspect d'hébétude; la dilatation de la pupille leur fait rechercher le demi-jour, et, comme la rétine est chez eux plus éloignée du centre optique que chez l'emmétrope, il s'ensuit qu'ils reçoivent des images plus grandes pour des angles égaux; aussi voient-ils mieux les détails des petits objets que les emmétropes et continuent-ils à pouvoir lire, alors que des individus doués d'une très-bonne vue ne se sentent plus suffisamment éclairés.

Chez le myope, la force d'accommodation est normale; mais son parcours est d'autant plus restreint que la myopie est plus forte, c'est-à-dire que le point R est plus rapproché de l'œil.

Mais, outre les symptômes que nous venons d'énumérer, il est un signe caractéristique qui permet de reconnaître facilement la myopie : c'est que les myopes, qui peuvent lire certains caractères à une distance donnée, huit pouces par exemple, ne peuvent pas lire à la distance double des caractères d'une dimension double; cela suffit pour déterminer

l'existence de la myopie. On fera donc lire les caractères de Giraud-Teulon ou de Snellen et on éloignera le livre jusqu'au point où la vision devenant confuse, la lecture de ces mêmes caractères est rendue impossible. On mesure la distance à laquelle se trouve ce point et on a ainsi le point éloigné R. Supposons qu'il soit situé à 8 pouces. $M = \frac{1}{R} = \frac{1}{8}$; cela veut dire que cet œil a un pouvoir réfringent tel que des rayons venus de plus loin que 8 pouces ne font plus sur la rétine une image nette, et plus ils viendront de loin, plus ils se réuniront en un point éloigné de la rétine qu'ils n'éclaireront que par des cercles de diffusion. Un verre biconcave du n° 8 ou un verre — 8 donnera donc aux rayons parallèles la même direction que si ces rayons venaient de 8 pouces au devant de l'œil; par conséquent, avec de pareils verres, le myope pourra lire à distance, et c'est en effet ce qui a lieu, comme nous le verrons en parlant du traitement.

A défaut de verres, l'ophthalmoscope est un moyen précieux et rapide de déterminer l'existence de la myopie.

Le chirurgien pratique l'examen du fond de l'œil à l'image droite, comme nous l'avons vu (page 125. On suppose connue la réfraction de l'observateur, et dès lors le verre correcteur que celui-ci est obligé d'interposer entre son propre œil et le trou du miroir à faible éclairage donne le degré de myopie de l'observé; supposons, par exemple, que le verre biconcave n° 7 soit celui qui permette de voir le plus nettement le fond de l'œil de l'observé, on pourra déduire que la $M = \frac{1}{8}$, attendu qu'il faut ajouter un pouce pour la distance qui sépare l'œil de l'observateur de l'œil de l'observé.

Cet examen à l'image droite donne des résultats tout à fait précis lorsque la pupille est suffisamment dilatée. Mais dans bien des cas elle est contractée et rend très-difficile l'emploi de ce procédé; on devra recourir alors à l'examen à l'image renversée, et ici encore on peut facilement reconnaître l'existence de la myopie. On verra en effet, à une distance qui varie suivant le degré de la myopie, se produire, sans interposition de lentille biconvexe, l'image renversée du fond de l'œil. Cette image se faisant, par exemple, à 8 pouces, l'observateur ne la verra qu'à la condition de se tenir à plus de 8 pouces de l'observé et à une distance qui varie avec sa propre réfraction.

Il va sans dire que cette image renversée du fond de l'œil ne pourra être observée que dans des cas de myopie assez forte, puisqu'elle se produit toujours au niveau du point R. Mais chez tous les myopes on reconnaît la myopie à la direction que prend l'image dans les déplacements qu'exécute l'observateur. Ainsi, quand l'observateur se porte à droite, elle se porte à gauche, et réciproquement. Cette détermina-

tion ophthalmoscopique de la myopie trouve son application dans les cas où l'on ne saurait faire usage des verres de lunettes, lorsqu'on a affaire à des enfants par exemple, ou bien dans des cas de simulation.

La myopie progresse surtout de quinze à vingt-cinq ans, et elle conserve cette tendance même après cet âge si l'on ne prend pas de mesures pour s'y opposer. Cette progression peut être rapide ou lente; la myopie peut aussi, chez certaines personnes, rester stationnaire. Elle ne diminue donc pas avec l'âge, comme on l'a cru pendant longtemps; en effet, le point R ne varie pas; il n'y a que le point P qui s'éloigne à mesure que le myope avance en âge; aussi la myopie n'est-elle pas l'état opposé de la presbytie, mais bien l'état opposée de l'hypermétropie.

La myopie se rencontre à tous les degrés ; on la mesure d'après le numéro du verre biconcave qui la corrige : ainsi on dit qu'elle est faible lorsqu'il suffit de verres compris entre $-\frac{1}{60}$ et $-\frac{1}{15}$ pour neutraliser le vice de réfraction, qu'elle est moyenne lorsqu'il faut employer des verres compris entre $-\frac{1}{15}$ et $-\frac{1}{6}$, et enfin qu'elle est forte lorsqu'il faut des verres plus forts encore.

La variété dite à distance appartient à la myopie moyenne.

D'après la marche, on peut distinguer la myopie stationnaire, la myopie périodiquement progressive et la myopie absolument progressive.

La myopie stationnaire ne présente aucun danger, mais il n'en est pas de même de la seconde, qui demande à être surveillée et convenablement traitée pendant la période d'augmentation ; enfin la troisième forme est plus particulièrement dangereuse et conduit fatalement aux complications que nous allons étudier.

Ces complications sont : des congestions des membranes intra-oculaires et souvent même de la conjonctivite bulbaire et palpébrale, résultant de la tension que déterminent le travail assidu, la position penchée de la tête; l'atrophie choroïdienne constituant le staphylome postérieur; des plaques de choroïdite disséminée, occupant tantôt les régions équatoriales, tantôt le voisinage du pôle postérieur; des taches apoplectiques sur la rétine et prenant plus tard l'aspect de taches pigmentaires; des épanchements séreux ou sanguins amenant le décollement de la rétine et la perte subite de la vision; ces épanchements peuvent se faire dans le corps vitré et y déterminer des opacités, des corps flottants; le cristallin lui-même peut devenir le siége de cataractes polaires postérieures. La pression intra-oculaire peut enfin, si la sclérotique présente une résistance plus considérable que dans le

jeune âge, s'exercer sur la partie la moins résistante et déterminer ainsi l'atrophie de la substance nerveuse; de là une excavation glaucomateuse.

Il y a, en outre, des complications tenant à la faiblesse musculaire qu'il est très-important de bien déterminer. Nous avons vu, en parlant du strabisme (*voy.* p. 398), que la myopie s'accompagnait souvent de strabisme divergent, et nous avons expliqué pourquoi ce strabisme était toujours divergent. Nous avons également parlé plus haut de l'insuffisance ou asthénopie musculaire (page 400), et de l'asthénopie accommodative (page 428), qui s'observent aussi chez le myope. Nous n'y reviendrons donc pas ici.

Traitement. — Le traitement de la myopie a surtout pour objet de prévenir les complications que nous venons d'énumérer, en neutralisant le vice de réfraction.

La neutralisation de la myopie se fait à l'aide de verres biconcaves ayant pour effet de porter le foyer sur la rétine. Mais avant d'ordonner des verres à un myope, il faut s'assurer de l'état de l'acuité visuelle, de l'accommodation, du degré de myopie, et enfin du genre d'occupations du malade.

Les myopes atteints de myopie faible de $\frac{1}{60}$ à $\frac{1}{15}$ n'ont besoin de verres ni pour le travail, ni pour la vue de loin. Cependant si une personne ayant la myopie $\frac{1}{15}$, par exemple, se plaint de ne pas voir assez bien de loin, on peut neutraliser exactement sa myopie par des verres $-\frac{1}{15}$ qu'il portera pour la vision de loin sans le moindre inconvénient.

Pour la myopie moyenne, le choix des verres varie suivant le degré de la myopie. Ainsi, chez un myope $\frac{1}{14}$ dont l'acuité et l'accommodation sont normales, on pourra neutraliser entièrement le vice de réfraction par le choix d'un verre $-\frac{1}{14}$ qu'on fera porter constamment. Ce même verre pourra être porté jusqu'à l'âge où, l'accommodation faiblissant, ce numéro sera devenu trop fort, c'est-à-dire environ jusqu'à quarante-cinq à cinquante ans; plus tard même, il ne sera utile d'avoir des verres que pour la vue de loin.

Pour les degrés plus élevés de myopie moyenne, c'est-à-dire compris entre $\frac{1}{10}$ et $\frac{1}{6}$ par exemple, la règle doit être de neutraliser complétement la myopie pour la vue de loin, et, au contraire, de choisir un verre approprié à la distance à laquelle le myope devra travailler,

en lui recommandant de ne pas approcher les objets de travail plus qu'il n'est nécessaire. S'il ne veut pas s'astreindre à se tenir à la distance exigée par le numéro du verre choisi et s'il continue à se pencher sur son ouvrage, on lui défendra l'usage des verres pour la vue de près.

Pour choisir des verres appropriés à la distance pour un myope atteint de myopie $\frac{1}{8}$ par exemple, et qui voudrait déchiffrer de la musique ou faire de la peinture, c'est-à-dire voir à une distance de 18 à 20 pouces on déduira de $\frac{1}{8}$ la distance représentée par la fraction $\frac{1}{20}$, ce qui donnera le numéro du verre à employer, $\frac{1}{8} - \frac{1}{20} = \frac{1}{13,33}$, ou $\frac{1}{14}$.

Dans les myopies fortes, c'est-à-dire au-dessus de $\frac{1}{6}$, jusqu'aux myopies extrêmes, le choix des verres doit toujours être subordonné à l'état du fond de l'œil et par conséquent à la marche de la myopie. Si l'acuité est diminuée et qu'il y ait congestion des membranes profondes, on devra proscrire les verres pour la vue de près et même défendre la lecture; si au contraire il y a exclusion d'un des yeux par le fait de l'insuffisance musculaire, les dangers ne sont plus les mêmes, on pourra permettre la lecture et corriger exactement la myopie pour la vue de loin. Enfin si l'acuité est encore normale et qu'il n'y ait pas de sclérochoroïdite postérieure, on prescrira des verres qui permettront le travail à des distances variables suivant la dimension des objets.

En règle générale, quand on cherche des verres pour un myope, il faut toujours s'arrêter au verre *le plus faible*, qui permet la lecture éloignée, et, pour s'assurer que c'est bien le verre qu'il faut, on place alternativement devant lui des verres concaves et convexes faibles. Si le verre concave faible améliore la vue, on peut conclure que le verre choisi est trop faible et on en essaye un plus fort; si au contraire l'addition d'un verre convexe améliore la vision, c'est l'inverse qui a lieu et on cherchera un verre plus faible. Il est d'un intérêt capital de faire cette contre-expérience avant de conseiller l'usage des lunettes concaves.

Comme il n'y a pas, à proprement parler, de traitement curatif de la myopie, il importe de bien diriger l'hygiène des myopes afin d'éviter la progression de leur myopie. Dans ce but, on s'efforcera de maintenir la convergence binoculaire à un point suffisamment éloigné des yeux, huit à douze pouces (22 à 23 centimètres), pour prévenir l'insuffisance musculaire et la tension intra-oculaire, qui sont les véritables dangers que fait courir une myopie un peu forte. Il ne

faut pas perdre de vue que les verres correcteurs ne sont pas faits pour faire voir mieux, mais seulement de moins près, c'est-à-dire pour procurer au myope la vision nette à la plus grande distance possible.

Astigmatisme.

On dit qu'il y a astigmatisme (α privatif; στιγμα, point) toutes les fois que le pouvoir réfringent de la cornée n'est pas le même dans tous les méridiens. Ce défaut de réfraction a été décrit pour la première fois par Thomas Young; mais c'est à tort qu'il l'attribuait à un changement survenu dans les courbures du cristallin.

Helmholtz, Donders et Knapp ont démontré que la surface de la cornée à l'étal normal représente un ellipsoïde à trois axes inégaux, et que la courbure du méridien vertical est un peu plus accentuée que celle du méridien horizontal. Il résulte de cette différence de courbure une inégale réfraction de ces deux méridiens qui constitue une sorte d'astigmatisme physiologique qui, à l'état normal, est assez peu marqué pour n'entraîner aucun trouble de la vision. Au contraire, quand cette différence dans la convexité des deux méridiens de la cornée est plus considérable, il en résulte des troubles de la vision auxquels il importe de remédier.

L'astigmatisme est dit régulier lorsque les courbures des deux méridiens de la cornée, tout en étant différentes, sont régulières; les troubles visuels peuvent être corrigés dans ces cas; au contraire, il est dit irrégulier lorsque ces courbures sont irrégulières, et alors les troubles de la vision ne peuvent plus être corrigés.

Par suite de la différence de courbure de ces deux méridiens de la cornée, l'œil a deux foyers; si, par exemple, la courbure est plus prononcée dans le sens vertical que dans le sens horizontal, il y aura un foyer pour les rayons passant par le plan vertical et un autre foyer pour ceux qui sont situés dans le plan horizontal. Si cet œil est emmétrope pour la courbure horizontale de la cornée, il sera myope pour la courbure verticale. Le foyer de la première se fera sur la rétine et celui de la seconde en avant. Cette anomalie de réfraction peut également se rencontrer dans un œil myope ou dans un œil hypermétrope et s'ajouter à l'anomalie déjà existante.

Les astigmates cherchent par tous les moyens possibles à diminuer l'ouverture pupillaire et, par suite, la grandeur des cercles de diffusion afin de rendre leur vision plus nette. Dans ce but, tantôt ils clignent les paupières pour ne laisser pénétrer les rayons qu'à travers une fente, tantôt ils penchent la tête de façon à intercepter avec le nez les rayons de la moitié interne de l'ouverture pupillaire, tantôt enfin ils tirent

la peau de la tempe, près de l'angle externe de l'œil, dans le but de déformer par cette pression le globe oculaire dans le sens qui corrige la réfraction de la cornée.

Nous venons de voir que ce sont le plus souvent les deux méridiens, vertical et horizontal, qui diffèrent entre eux; mais cette différence peut également porter sur deux méridiens quelconques; ces derniers, dans l'astigmatisme régulier, sont toujours perpendiculaires entre eux.

Etant donné, par exemple, un astigmate dont le méridien vertical possède une courbure normale, ayant par conséquent son foyer sur la rétine, et dont le méridien horizontal ait, au contraire, une courbure anormale telle que son foyer se fasse au delà ou en deçà de la rétine, si l'on présente à cet astigmate deux lignes, l'une verticale et l'autre horizontale, se coupant à angle droit, il verra bien la ligne horizontale, mais il verra confusément la ligne verticale. Si c'est le méridien horizontal qui n'a pas son foyer sur la rétine, ce sont les lignes horizontales que le malade verra nettement et les lignes verticales qu'il verra mal, et réciproquement. Il en serait de même pour d'autres méridiens que l'horizontal et le vertical, de telle sorte qu'on peut dire d'une façon générale que ce sont les lignes perpendiculaires au méridien qui n'a pas son foyer sur la rétine qui sont vues confusément. Il sera donc facile de déterminer la direction de l'astigmatisme, en plaçant devant le malade plusieurs lignes se coupant à angle droit et par conséquent perpendiculaires les unes aux autres; en effet, la direction de l'astigmatisme sera toujours perpendiculaire à la ligne qui sera vue trouble.

On peut faire aisément le diagnostic de l'astigmatisme et de son degré, soit à l'aide de l'ophthalmoscope, soit à l'aide de l'optomètre binoculaire de Javal, soit à l'aide de verres cylindriques.

Si l'on examine, à l'ophthalmoscope, par le procédé de l'image droite, le fond d'un œil astigmate, la papille paraît ovale, allongée dans un sens. Mais, pour s'assurer que cette disposition est bien due à l'astigmatisme et non congénitale, il faut faire la contre-épreuve par le procédé à l'image renversée; si la papille est allongée dans un sens à l'image droite et s'allonge dans le sens opposé à l'image renversée, c'est la preuve que cette déformation n'est qu'apparente et par conséquent bien due à l'astigmatisme.

L'optomètre binoculaire de Javal a pour but de déterminer simultanément la direction et le degré de l'astigmatisme; cet appareil représente un stéréoscope fixé sur un pied; au-dessus de la planchette de devant se place une bougie allumée; dans cette planchette sont fixées deux lentilles achromatiques de cinq pouces de foyer, dont l'une peut être décentrée et dont l'autre est accompagnée d'un système de

verres cylindriques disposés de façon à pouvoir lui être superposé, soit isolément, soit deux à deux.

Le malade regarde dans ce stéréoscope avec les deux yeux et fixe un carton sur lequel sont tracés deux cadrans horaires identiques. A l'aide d'une vis on éloigne ce carton jusqu'à ce que tous les rayons du cadran deviennent confus et que le malade n'en distingue nettement qu'un seul. Cela indique qu'il y a astigmatisme et que le méridien principal, à *maximum* de courbure, correspond précisément au rayon resté visible. Cela fait, on place successivement devant l'œil à examiner différents verres cylindriques qui constituent vingt combinaisons. Dès que le malade verra à travers une de ces combinaisons de verres tous les rayons du cadran avec la même netteté, l'astigmatisme sera corrigé. Le numéro du verre cylindrique et la direction du méridien sont indiqués sur l'appareil.

Les verres cylindriques permettent, en effet, non-seulement de diagnostiquer, mais aussi de corriger l'astigmatisme. Pour déterminer les verres cylindriques qui conviennent à un astigmate, on peut avoir recours au procédé très-simple qui a été proposé par Donders; si, par exemple, on constate, par le moyen que nous avons fait connaître, un trouble dans la vision des lignes verticales, on sait que c'est le méridien perpendiculaire, c'est-à-dire le méridien horizontal, qui doit être corrigé. On a recours alors à une lunette stéréoscopique composée d'un disque noir mobile, muni d'une ouverture en forme de fente qu'on dispose horizontalement, de telle sorte que le sujet ne peut voir qu'à travers le méridien horizontal. Une armature dans laquelle on peut fixer des verres sphériques, convexes ou concaves, se trouve au-devant de ce disque; on y fixe d'abord un faible verre sphérique convexe; si ce verre améliore la vision, il faut en conclure que le méridien horizontal est hypermétrope; on place alors successivement des verres plus forts jusqu'à ce que la vision devienne aussi nette que possible. Si, au contraire, ce verre convexe diminue la netteté de l'image, il faut le remplacer par des verres sphériques concaves, en commençant par le plus faible et en les choisissant successivement de plus en plus forts jusqu'à ce que l'image soit devenue aussi nette que possible.

Nous avons pris pour exemple les lignes verticales, mais il en serait de même pour toute autre ligne, quelle que fût sa direction. D'une façon générale, la fente doit être placée perpendiculairement à la ligne qui est vue trouble.

L'astigmatisme une fois corrigé, il reste à corriger la myopie ou l'hypermétropie qui l'accompagnent par les moyens que nous avons fait connaître en parlant de ces anomalies.

II. — Anomalies de l'accommodation.

Le muscle ciliaire, qui, comme nous l'avons vu, préside aux fonctions de l'accommodation, peut être affaibli par le fait de l'âge; il peut être paralysé complétement ou incomplétement; enfin, il peut être le siége de spasmes et de contracture. Il en résulte trois variétés d'anomalies de l'accommodation, qui sont la *presbytie* ou *presbyopie*, la *paralysie de l'accommodation* et le *spasme de l'accommodation.*

Presbytie.

On donne le nom de presbytie ou presbyopie (πρεσβυς, vieux) à un état de la vision résultant de l'affaiblissement progressif de la faculté d'accommodation par le fait seul de l'âge. Elle apparaît généralement vers l'âge de quarante-cinq ou quarante-huit ans dans un œil emmétrope, un peu plus tôt dans un œil hypermétrope. Elle peut aussi survenir dans certains cas de myopie à distance.

Voici en effet ce qui se passe à mesure qu'on avance en âge : d'une part, le muscle ciliaire perd une partie de sa contractilité; d'autre part, le cristallin devient plus consistant, moins élastique, de telle sorte que P ou le point le plus rapproché de la vision distincte s'éloigne de plus en plus de l'œil, tandis que R ou le point le plus éloigné reste à la même distance; ce qui revient à dire que le presbyte continue à voir distinctement les objets éloignés, tandis qu'il a beaucoup de peine à distinguer les objets rapprochés.

Aussi le voit-on, lorsqu'il veut lire, éloigner le plus possible le livre de ses yeux; en outre il a besoin de beaucoup de lumière et, lorsqu'il lit le soir, il a soin de placer la lampe entre le livre et ses yeux.

Si l'on examine l'œil d'un presbyte, on ne constate aucun changement de forme, comme dans l'hypermétropie et dans la myopie. Mais le cristallin subit de notables modifications : il se densifie progressivement du centre à la périphérie, sans toutefois perdre sa transparence; dans certains cas il jaunit, et la pupille prend alors une teinte verdâtre; d'autres fois on y observe des lignes à peine ombrées qui, au premier abord, pourraient être prises pour des cataractes. Mais ce qui permet surtout de reconnaître le presbyte, c'est l'amélioration très-sensible de la vision qu'on obtient par le moyen des verres convexes. C'est donc sur l'usage de ces verres que sera basé le traitement de la presbytie.

Dans le choix de ces lunettes, il faut d'abord s'informer de l'âge du presbyte; il faut ensuite s'assurer s'il n'est pas hypermétrope ou myope à distance, voir à quelle distance il tient le livre pour lire, et savoir enfin quelles sont ses occupations habituelles.

L'âge du presbyte, lorsqu'il est emmétrope, peut servir de guide pour fixer le choix des verres; il suffit la plupart du temps, en pareil cas de s'en rapporter au tableau suivant dressé par Donders :

Age.	N° du verre convexe.	Distance de la vision distincte.
48	60	35 centimètres.
50	40	35 —
55	30	35 —
58	22	33 —
60	18	33 —
62	14	33 —
65	13	30 —
70	10	25 —
75	9	22 —

S'il s'agit d'un hypermétrope ou d'un myope à distance qui est devenu presbyte, il faut d'abord déterminer le degré de cette amétropie et faire une correction préalable (voy. *Myopie*, *Hypermétropie*).

Les verres devront être choisis plus ou moins forts suivant le genre d'occupation du presbyte, suivant qu'il aura à se servir plus ou moins de la vision de près.

Enfin, il ne faut pas attendre, comme le conseillent les anciens auteurs, que le presbyte ne puisse plus lire pour lui donner des verres biconvexes. Il faut au contraire avoir recours à ces verres dès le début de la presbytie.

Paralysie de l'accommodation.

La paralysie du muscle ciliaire apparaît parfois spontanément et sans cause appréciable; mais elle succède plus souvent soit à l'impression du froid ou à une affection rhumatismale, soit à un état d'affaiblissement général des forces musculaires, tel qu'on l'observe à la suite de maladies graves, d'une anémie profonde ou d'affections diphthéritiques; soit à une diathèse syphilitique, qu'il existe ou non des lésions encéphaliques ou orbitaires, soit à des maladies des parties centrales du système nerveux, et, dans ces cas, elle s'accompagne généralement de la paralysie des muscles de l'œil innervés par la troisième paire; soit enfin à l'action toute spéciale de la belladone, de la jusquiame et du datura stramonium, qui, comme on sait, ont en même temps la propriété de dilater la pupille. Ce sont en effet les mêmes nerfs, la troisième paire et le grand sympathique, qui animent le muscle ciliaire et l'iris.

La paralysie est incomplète ou complète. Dans le premier cas, elle prend le nom de parésie et l'on observe tous les phénomènes que nous avons décrits en parlant de l'asthénopie accommodative (*voy.* ce mot). Dans le second cas, l'accommodation n'est plus possible et, dès lors, les malades voient encore nettement les objets éloignés, mais ont beaucoup de peine à distinguer les objets rapprochés. Dès lors, ils ont perdu la notion des distances et il en résulte, dès le début de la paralysie, que leur démarche est incertaine et s'accompagne de vertiges. En outre, les objets leur paraissent plus petits (micropsie). En voici la raison : lorsqu'ils veulent voir un objet placé à une certaine distance, ils font un effort d'accommodation considérable, tel que celui qu'ils feraient à l'état normal pour voir le même objet à une distance beaucoup plus rapprochée, distance à laquelle l'objet leur paraîtrait plus grand qu'ils ne le voient en réalité.

Indépendamment de ces troubles fonctionnels, on observe le plus souvent un phénomène caractéristique : c'est la dilatation anormale et l'immobilité de la pupille (voy. *Mydriase*). Toutefois cette mydriase n'est jamais aussi considérable que celle que l'on obtient artificiellement par l'instillation d'atropine.

Un traitement général sera subordonné à la cause de la paralysie. Comme traitement local, on pourra tirer de bons effets des frictions stimulantes, des vésicatoires volants, des courants continus et, dans les cas de mydriase, de l'instillation du sulfate neutre d'ésérine (une à deux gouttes par jour d'une solution de 2 centigrammes pour 15 grammes d'eau).

Spasme de l'accommodation.

Le muscle ciliaire devient parfois le siége de contractions spasmodiques permanentes que l'on désigne du nom de spasme de l'accommodation. Cet état s'observe le plus souvent chez les hypermétropes, plus rarement chez les myopes, et résulte des efforts soutenus d'accommodation que les uns et les autres sont obligés de faire.

Ces spasmes occasionnent quelquefois de vives douleurs, de la photophobie et de l'injection sous-conjonctivale. En outre, comme les contractions exagérées du muscle ciliaire entraînent avec elles une augmentation de courbure du cristallin, il en résulte que le point le plus éloigné de la vision distincte se rapproche brusquement de l'œil et qu'il se produit dès lors une myopie subite. Ces phénomènes apparaissent subitement dès que le malade veut fixer un objet rapproché ; ils disparaissent dès qu'il relâche son accommodation, pour reparaître de nouveau aussitôt qu'il reprendra ses occupations de près.

Le spasme de l'accommodation s'accompagne généralement d'une contraction de la pupille (myosis) et de tous les phénomènes qui en découlent par suite des relations qui existent entre l'innervation du muscle ciliaire et celle de l'iris (voy. *Myosis*).

Le traitement consiste à corriger tout d'abord le vice de réfraction, hypermétropie ou myopie, qu'est venu compliquer le spasme de l'accommodation, puis à paralyser l'accommodation au moyen de l'atropine et à prescrire des verres convexes pour la vue de près. Peu à peu, laissant diminuer l'action de l'atropine, on prescrit des verres convexes de plus en plus faibles jusqu'à ce que le muscle ciliaire ait recouvré sa contractilité normale.

Quant au myosis qui accompagne le spasme de l'accommodation, nous avons indiqué plus haut (*voy.* page 287) les moyens qu'on doit lui opposer.

ARTICLE XXI

MALADIES DE L'ORBITE

Par orbite, nous entendons les parois osseuses et les parties molles qui appartiennent à la région orbitaire, moins le sourcil, les paupières et le globe de l'œil, dont nous avons parlé. Ainsi limitée, la région de l'orbite protégée par la saillie de l'os malaire, du front et du nez, semble difficilement accessible aux traumatismes, d'autant plus qu'elle-même va en se retrécissant, à mesure qu'on s'éloigne des paupières. D'ailleurs les connexions de ses parties profondes avec le frontal, avec les cavités crânienne, nasale et maxillaire, sont telles que la plupart des solutions de continuité produites dans cette région par des traumatismes ont été antérieurement décrites (voy. *Lésions traumatiques du crâne, du nez, du maxillaire, de la glande lacrymale*) ; aussi, pour tout ce qui tient aux traumatismes de ces parois, nous serons courts et nous nous contenterons de quelques considérations propres à la région.

Quant aux traumatismes des parties molles contenues dans l'orbite, lors même qu'ils sont limités, pour peu qu'ils s'étendent en profondeur, ils sont susceptibles d'atteindre des organes multiples et qui, bien que petits, n'en ont pas moins une très-grande importance. Il en est de même des inflammations et des tumeurs qui se développent spontanément dans ces milieux ou qui s'y portent en prenant naissance dans les parois osseuses elles-mêmes et dans les régions voisines. Elles donnent lieu à des considérations qui mériteront

une description plus détaillée. Nous décrirons ces inflammations et ces tumeurs après les lésions traumatiques et les corps étrangers.

Lésions traumatiques.

Ces lésions comprennent les contusions, les plaies et les fractures.

Nous parlerons, dans ce même paragraphe, des corps étrangers.

Contusion. — Les accidents que la contusion produit sur les os qui composent le bord antérieur et les parois de l'orbite n'ont d'importance que si l'effet est assez puissant pour déterminer une fracture, et les désordres qui en sont la conséquence ont été décrits au chapitre que nous avons consacré aux fractures de chacun des os en particulier. Nous avons fait ressortir la marche toute spéciale que les épanchements, qui sont la conséquence des fractures du crâne, suivent dans le tissu cellulaire de l'orbite pour se rendre aux paupières. Quant aux parties molles, un corps contondant qui ne produit pas de plaie ne peut guère les atteindre, à cause de la protection qu'elles trouvent dans les parties qui les recouvrent et qui en ressentent tout spécialement les effets, comme nous l'avons vu plus haut. Toutefois, l'un des nombreux vaisseaux qui traversent la région peut être ouvert, et un épanchement sanguin en être également la conséquence. (voy. *Épanchements sanguins*).

Plaies. — Elles sont produites par des instruments piquants, tranchants ou contondants.

Les instruments piquants, tels que fleurets, épées, poinçons, flèches, crochets, etc., pénètrent en général d'avant en arrière en déterminant des désordres plus ou moins graves, suivant les parties qu'ils traversent. Quelquefois ils glissent entre les parois orbitaires et le globe de l'œil sans léser ce dernier ni aucun autre organe important; mais le plus souvent, outre le globe de l'œil et la glande lacrymale, sur lesquels nous n'avons pas à revenir ici, ils peuvent léser le nerf optique, les filets nerveux appartenant aux troisième, quatrième, cinquième et sixième paires, les muscles de l'œil, la veine et l'artère ophthalmiques et leurs divisions; enfin, ils s'enfoncent, dans certains cas, assez profondément pour pénétrer soit dans les cavités voisines telles que le sinus caverneux ou la cravité crânienne elle-même. Ainsi, suivant ceux de ces organes qui sont atteints, il en résulte une altération plus ou moins complète de la vision, la paralysie d'un ou de plusieurs muscles, le strabisme, un épanchement sanguin, et même des troubles cérébraux tels que syncopes, vomissements, délire, convulsions, coma.

Si une portion de l'instrument vulnérant reste dans la cavité orbi-

taire, elle donne lieu aux accidents dont nous parlerons plus loin (voy. *Corps étrangers*).

Les instruments tranchants n'atteignent, en général, que les bords et la partie antérieure de l'orbite, tantôt ne divisant que les parties molles, tantôt entamant aussi les parties osseuses. Toutefois, lorsque l'instrument vulnérant est dirigé avec une grande force, il peut intéresser l'œil, ouvrir la cavité crânienne et diviser le cerveau lui-même, comme nous l'avons vu en parlant des lésions traumatiques du crâne en général.

Les instruments contondants, en particulier les projectiles de guerre, ainsi que des fragments de pierre, de bois ou de métal lancés avec une très-grande force, déterminent des désordres encore plus considérables que les instruments piquants, pénètrent plus facilement dans l'orbite, non-seulement par la partie antérieure, mais encore par les parties latérales, atteignent plus facilement les parties profondes, traversent parfois les deux orbites en fracassant tous les organes qui se trouvent sur leur passage, se compliquent souvent de corps étrangers difficiles à reconnaître et à extraire et d'inflammations plus vives et plus étendues.

Cependant il ne faut pas croire que le diagnostic des plaies de l'orbite soit toujours facile. Souvent il est difficile de dire immédiatement après l'accident, même quand on examine la région avec le plus grand soin, quelles sont l'étendue et la profondeur de la plaie, quelles sont les parties intéressées, si le cerveau a été ou non atteint, si le corps vulnérant ou une partie de ce corps est ou non resté dans la plaie, si l'amaurose, si souvent consécutive à ces plaies, est due à une lésion du globe oculaire ou bien à une lésion du cerveau. Ce n'est que par une exploration minutieuse à l'aide du stylet et un examen attentif des troubles fonctionnels que le chirurgien pourra établir un diagnostic précis.

Le pronostic est toujours grave et ne doit être porté qu'avec une extrême réserve, attendu que souvent les plaies en apparence les plus insignifiantes peuvent donner lieu les jours suivants aux accidents les plus redoutables et parfois même entraîner la mort.

Le traitement diffère peu de celui que nous avons indiqué en parlant des autres traumatismes. Il faut s'attacher surtout à prévenir l'inflammation et les accidents cérébraux par l'application de compresses froides, de ventouses scarifiées et par l'emploi de quelques purgatifs.

S'il y a un épanchement de sang, il faut avoir recours en même temps aux réfrigérants et à une légère compression. Il ne faut donner issue, par une large incision, au sang épanché que dans les cas où l'exophthalmie qui en résulte est très-intense et très-douloureuse. Nous verrons bientôt le traitement applicable au phlegmon et aux corps étrangers.

Fractures. — Ces fractures varient suivant qu'elles restent limitées au rebord orbitaire ou qu'elles portent sur les parois de l'orbite.

Limitées au rebord orbitaire, elles s'accompagnent habituellement, dans les premiers jours, d'un gonflement souvent assez considérable, d'épanchement sanguin, d'ecchymoses palpébrales et d'emphysème, lorsqu'elles s'étendent aux parois des sinus ou des fosses nasales. D'autres fois, elles se compliquent de plaies contuses et peuvent alors donner lieu à une inflammation plus ou moins vive, suivie de suppuration. Il n'est pas sans exemple qu'une carie, une nécrose, une fistule, et plus tard des adhérences et des déformations aient apparu à la suite et même aient nécessité des opérations autoplastiques.

Les fractures des parois sont simples ou comminutives; elles peuvent s'accompagner de déchirures des parties molles, d'esquilles, de l'issue d'une portion du cerveau, etc. Elles se comportent, d'ailleurs, comme les autres fractures du crâne et des sinus (*voy.* t. III, p. 457 et 778).

Le diagnostic d'une fracture de l'orbite n'est pas toujours facile, surtout quand elle est limitée aux parois; on peut souvent la méconnaître ou ne la soupçonner que par l'apparition d'une ecchymose sous-conjonctivale qui finit par gagner les paupières. Mais, dans les cas de doute, il faut bien se garder de pousser trop loin les tentatives, afin de ne pas déterminer d'accidents du côté des méninges ou du cerveau.

Les fractures de l'orbite peuvent s'accompagner de complications plus ou moins graves, telles que des contusions ou des plaies de l'encéphale, des lésions des nerfs optiques, frontal ou sous-orbitaire, des altérations du globe de l'œil, ou enfin des déchirures des vaisseaux de l'orbite. C'est ainsi que nous avons cité plus haut un des cas observés par Nélaton, dans lequel une fracture du sommet de l'orbite, produite par un corps étranger, avait donné lieu à un anévrysme artérioso-veineux dû à la communication établie entre la carotide interne et le sinus caverneux (*voy.* t. III, p. 618).

Le pronostic des fractures de l'orbite est donc toujours redoutable, à cause des accidents cérébraux qui en sont fréquemment la conséquence.

Le traitement, si la fracture est simple, consiste dans le repos, l'application de compresses glacées ou imbibées de liquides résolutifs; s'il y a déplacement et mobilité du rebord orbitaire, il faut, autant que possible, le remettre dans sa position normale et l'y maintenir à l'aide d'un bandage doux et compressif.

Si la fracture est multiple et compliquée de plaie, il faut enlever avec le plus grand soin les fragments osseux qui n'adhèrent plus aux parties molles. Mais toute l'attention du chirurgien devra se porter vers les complications qui peuvent survenir et qu'il combattra par les

moyens que nous avons fait connaître en décrivant l'inflammation du cerveau, celles du globe de l'œil, etc.

Corps étrangers.

On peut rencontrer dans l'orbite des corps étrangers, tels que des morceaux d'épi, des fragments de métal, des morceaux de lame de fleuret, de couteau, d'épée, de flèche, d'ivoire, d'os, de balles, etc. Ces corps pénètrent plus ou moins profondément dans la région; parfois même ils sont complétement perdus et recouverts par les parties molles.

En général, ils donnent lieu à une inflammation plus ou moins vive et deviennent le point de départ d'une suppuration à l'aide de laquelle ils s'ouvrent une voie au dehors, soit par la bouche, soit par le nez, après un espace de temps souvent fort long. Les auteurs citent des cas dans lesquels un corps étranger n'avait pas séjourné moins de trente ans avant d'être expulsé au dehors.

D'autres fois, avant d'être rejetés au dehors, ces corps étrangers se déplacent, lèsent des organes importants et, par suite, donnent lieu à des troubles semblables à ceux que nous avons signalés en parlant des plaies de l'orbite.

Il est parfois très-difficile de reconnaître la présence d'un corps étranger. Souvent on ne le soupçonne même pas, et on rapporte les accidents à la blessure elle-même ; d'autres fois on suppose bien sa présence sans pouvoir le trouver, ni avec le stylet s'il s'agit d'un fragment d'os, ni avec la pile électrique s'il s'agit d'un corps métallique. Il est, dans certains cas, absolument impossible de le trouver, d'autant plus que les accidents qu'il détermine peuvent aussi bien se rapporter à la blessure elle-même.

Quand le corps étranger traverse horizontalement les deux régions orbitaires de part en part, et parfois même va se perdre dans la région temporale, il devient encore plus difficile de savoir où il siége et de procéder à sa recherche. Est-on autorisé, dans ces cas, à prolonger ou à répéter trop souvent des tentatives de recherches? Lorsque le corps étranger n'est pas trop volumineux et qu'il ne détermine que peu de gêne ou des accidents peu intenses, il vaut mieux le laisser. Si, au contraire, il est d'un grand volume, la gêne, les souffrances, les accidents qu'il occasionne, rendent son extraction nécessaire.

En quel endroit vaut-il mieux faire l'incision? S'il y a une plaie ou un abcès qui s'est ouvert, on peut se contenter d'agrandir l'ouverture avec précaution. Mais, lorsqu'on peut choisir, il vaut mieux pénétrer par la paupière inférieure dans le creux qui est au-dessous du rebord orbitaire. On a ainsi plus de place pour introduire les instruments et le doigt explorateur; mais il faut faire ces recherches avec la plus grande prudence; il ne faut insister pour les extraire que quand ils

donnent lieu à des accidents graves, comme des abcès à répétition, des anévrysmes, une exophthalmie dangereuse, des douleurs persistantes ou des menaces d'ophthalmie sympathique.

Lorsque le corps étranger a été extrait, il faut encore surveiller attentivement les complications qui peuvent survenir soit du côté de l'œil lui-même, soit du côté du cerveau.

Inflammations.

Nous étudierons successivement l'*ostéite*, l'*inflammation de la capsule de Tenon*, le *phlegmon* et l'*abcès*.

Ostéite, carie, nécrose.

L'ostéite orbitaire reconnaît plusieurs causes; tantôt elle se déclare directement à la suite d'un traumatisme local ou d'une maladie générale, comme la syphilis ou la scrofule, tantôt elle succède à une ostéite du crâne, de la face, ou même à une ostéite de la mâchoire supérieure consécutive ou non à une périostite alvéolo-dentaire qui s'y étendait par propagation.

Les symptômes offrent une grande analogie avec ceux du phlegmon, dont nous parlerons plus loin, avec cette différence toutefois que, dans le début, le phlegmon projette l'œil en avant, tandis que, dans l'ostéite, cette exophthalmie est primitivement partielle et qu'elle se produit tout d'abord du côté opposé à la lésion.

Comme pour les autres régions, la marche est aiguë ou chronique; elle est très-lente et se termine ordinairement par suppuration. L'abcès qui se forme alors vient s'ouvrir au dehors à travers les paupières, la tempe, les fosses nasales ou le sinus maxillaire par un trajet fistuleux. Il n'est pas rare d'observer à la suite de cette variété d'ostéite une carie ou une nécrose facilement reconnaissable au stylet. Inutile de dire que, quand il y a nécrose, ces fistules elles-mêmes ne peuvent se fermer qu'après l'élimination spontanée ou l'extraction de ces parties cariées ou nécrosées.

L'inflammation vient-elle à se propager au tissu cellulaire de l'orbite, aux méninges ou au cerveau, comme il est fréquent de l'observer? on constate alors de nouveaux symptômes que nous décrirons ou avons décrits assez longuement pour n'y pas revenir. Le pronostic acquiert alors une très-haute gravité.

Le traitement doit donc varier suivant la période à laquelle le chirurgien est consulté, suivant la cause et les complications qui sont survenues. L'ostéite simple, traumatique, sera combattue par les antiphlogistiques, celle qui se rattache à la syphilis ou à la scrofule par des traitements spéciaux; s'il se forme un abcès, il faut ouvrir de

bonne heure la peau au niveau des sillons palpébraux, pour donner issue au pus ; enfin, quant aux trajets fistuleux, on les traitera par les injections iodées et les cautérisations avec le crayon de nitrate d'argent.

Inflammation de la capsule de Tenon.

Décrite par quelques auteurs sous le nom de *capsulite*, cette affection s'observe à la suite de lésions traumatiques, d'opérations chirurgicales portant sur la capsule de Tenon, telles que la strabotomie, d'un érysipèle de la face ou même d'un rhumatisme.

Elle est caractérisée, suivant O'Ferral et Wecker, par de violentes douleurs, par une injection et un œdème sous-conjonctivaux limités au tissu sous-muqueux du globe oculaire, par une exophthalmie, la fixité du globe oculaire ou une simple diminution de sa mobilité.

Cette capsulite se distingue du phlegmon de l'orbite en ce que le gonflement et la rougeur de la paupière supérieure sont très-nettement limités à cette dernière et n'atteignent pas le contour de l'orbite.

Sa marche est très-lente. Elle se termine le plus souvent par résolution, très-rarement par suppuration.

Le pronostic est peu grave; toutefois, selon Wecker, la rétraction cicatricielle qui se produit consécutivement dans le tissu cellulaire qui tapisse la capsule pourrait entraîner des altérations du nerf optique et par suite la cécité.

Pour prévenir ces accidents, il suffit le plus souvent d'avoir recours à des frictions belladonnées, à l'application de compresses chaudes. Dans le cas où des symptômes inflammatoires très-aigus viendraient à se déclarer, il faudrait avoir recours aux antiphlogistiques.

Phlegmon.

L'inflammation phlegmoneuse du tissu cellulaire de l'orbite est rare. Elle succède tantôt à une cause directe, telle qu'un traumatisme, un corps étranger, l'impression du froid, tantôt à une inflammation du voisinage; d'autres fois elle apparaît dans le cours ou à la suite de maladies graves, telles que la fièvre typhoïde, les fièvres éruptives, les affections charbonneuses, les fièvres paludéennes, etc.

Elle est aiguë ou chronique.

Le *phlegmon aigu* s'annonce par une douleur dans l'orbite, se propageant aux parties voisines, d'abord sourde, peu intense, puis augmentant peu à peu au point de donner lieu souvent à des battements et même à une grande agitation et à des phénomènes convulsifs. En

même temps, on observe une tuméfaction notable et une fixité particulière du globe oculaire, quelquefois une déviation, soit en dedans, soit en dehors, de cet organe, et une infiltration séro-sanguinolente dans toute l'étendue du tissu cellulaire sous-conjonctival. En outre, on constate que la pupille se dilate, et parfois que la surface de la cornée devient insensible au toucher.

Bientôt apparaissent quelques troubles oculaires, de la photophobie, de la diplopie, une diminution et même, chez certains malades, une perte complète de la vue.

Après quelques jours, si l'on n'est parvenu à arrêter la marche de la maladie, l'inflammation se propage au globe de l'œil (voy. *Ophthalmite*), à la conjonctive et aux paupières elles-mêmes (voy. *Conjonctivites, Blépharites*).

Le diagnostic du phlegmon aigu de l'orbite ne présente pas de sérieuses difficultés. Tout au plus pourrait-on le confondre pendant quelque temps avec une ophthalmite ; mais l'augmentation de volume du globe, le trouble des milieux transparents, et l'absence de toute tuméfaction de l'orbite lui-même qu'on observe dans l'ophthalmite, permettront d'éviter cette erreur.

Tantôt la maladie se termine par résolution : on voit alors les phénomènes s'amender peu à peu, l'exorbitisme disparaître et la vision reprendre son acuité normale. Tantôt elle se termine par suppuration : le malade éprouve alors quelques frissons, les phénomènes locaux s'amendent, les douleurs diminuent, et souvent on peut sentir à travers les paupières une fluctuation caractéristique. Tantôt enfin elle se termine par induration : dans ces cas, la saillie anormale du globe oculaire persiste, et l'on sent à travers la paupière le tissu cellulaire de l'orbite tuméfié et induré. Enfin, il n'est pas sans exemple de voir l'inflammation se propager aux méninges et au cerveau et entraîner la mort par méningite ou méningo-encéphalite.

Le *phlegmon chronique* est rarement idiopathique. Presque toujours il est symptomatique d'une inflammation des organes voisins.

Il s'annonce par une sensation de pesanteur dans l'orbite, une gêne notable dans les mouvements du globe, une exophthalmie peu accusée, une tuméfaction légère, indolente, résistante au toucher, et par quelques troubles de la vue.

Ces signes sont souvent assez peu marqués pour que le diagnostic offre de réelles difficultés. D'autre part, on peut facilement les confondre avec ceux d'une tumeur maligne de la cavité orbitaire. Nous verrons plus loin, en parlant des tumeurs de l'orbite, quels sont les moyens de les distinguer.

Le phlegmon chronique, de même que le phlegmon aigu, peut se terminer par résolution, par suppuration ou par induration.

Le traitement consiste à combattre l'inflammation, dès le début, par les antiphlogistiques, les réfrigérants, les émissions sanguines, les mercuriaux à l'intérieur. Si ces moyens ne réussissent pas à prévenir la suppuration, il faut, lorsque celle-ci s'est établie, donner issue au pus par une ponction ou mieux par une incision pratiquées sur le point le plus saillant de l'orbite. Si le phlegmon vient à s'indurer, il faut exercer une compression méthodique sur la région orbitaire et appliquer successivement plusieurs vésicatoires sur la tempe.

Abcès.

On rencontre dans la cavité orbitaire des abcès chauds, des abcès froids et des abcès métastatiques.

Ces derniers sont très-rares : comme dans les autres régions, ils surviennent au milieu de circonstances qui permettent aisément de les diagnostiquer et de prédire leur mode d'évolution.

Nous avons décrit les *abcès chauds* ou *phlegmoneux* à propos du phlegmon de l'orbite. Il n'y a donc pas lieu d'insister sur ces deux variétés.

Quant aux *abcès froids*, ils diffèrent suivant qu'ils sont idiopathiques ou symptomatiques. Les premiers, assez rares, apparaissent sans cause appréciable à la suite d'un phlegmon chronique.

Les seconds, plus fréquents, accompagnent une affection quelconque de l'orbite, telle qu'une ostéite, une carie, une nécrose de ses parois ou une maladie semblable des régions voisines, siégeant par exemple dans la glande ou dans les voies lacrymales, dans les sinus frontaux ou maxillaires, dans les cavités nasale ou naso-pharyngienne, etc.

Pour ces derniers, le point de départ, le siége principal, est donc tantôt entre la paroi osseuse et le périoste, tantôt dans la cavité même de l'orbite.

Le pus qu'ils renferment est généralement épais, séreux, mal lié, fétide; leurs parois sont mal limitées et renferment parfois des particules osseuses, des séquestres. Ils soulèvent les téguments de la base de l'orbite et donnent lieu à une sensation de fluctuation entre le rebord orbitaire et la paupière. Ils deviennent souvent l'origine de fistules persistantes.

Leur marche est très-lente, et, avant de s'ouvrir au dehors, ils ont souvent parcouru un trajet très-long.

Le traitement consiste à les ouvrir largement et à pratiquer dans leur cavité des injections modificatrices. Quelques chirurgiens, afin de prévenir les fistules et l'ectropion qui en peuvent être la conséquence, proposent, soit d'éviter d'inciser la peau au niveau du rebord orbitaire soit de fermer les paupières jusqu'à cicatrisation complète du

trajet fistuleux, soit enfin, lorsque l'abcès fait saillie vers l'angle interne de l'orbite, d'enlever et de perforer la lame orbitaire de l'ethmoïde pour favoriser l'écoulement du pus par le nez.

Tumeurs de l'orbite.

Un grand nombre de tumeurs peuvent se rencontrer dans la cavité orbitaire. Les unes prennent naissance dans l'une des parties du globe oculaire : nous les avons étudiées en parlant des affections des diverses membranes de l'œil; d'autres se développent dans l'une des régions voisines et viennent faire saillie dans la cavité de l'orbite (voy. *Tumeurs des sinus frontaux, maxillaires, des fosses nasales*, etc.), d'autres enfin naissent directement des parois de l'orbite : ces dernières seules nous occuperont ici. Mais, avant de les décrire, nous passerons en revue un certain nombre de symptômes communs auxquels donnent lieu toutes les tumeurs qui font saillie dans la cavité orbitaire, quel que soit leur point de départ. Nous dirons ensuite ce que présentent de particulier celles qui ont pour point de départ les parois mêmes de l'orbite, et nous ferons connaître les moyens de les distinguer.

Symptomatologie générale. — Lorsqu'une tumeur, quels que soient sa nature et son point de départ, fait saillie dans la cavité orbitaire, elle donne lieu aux symptômes suivants : les malades accusent tout d'abord une sensation de tension, de plénitude dans l'œil ; des tiraillements et parfois des douleurs plus ou moins intenses s'irradient vers la tempe, le front, parfois même à toute la moitié de la tête. Bientôt apparaît une légère projection de l'œil en avant. On a donné à ce phénomène le nom d'*exorbitis* ou d'*exophthalmie*. L'œil conserve d'abord sa forme, sa coloration normales; mais cet exorbitis devient de plus en plus prononcé : il est direct si la tumeur a pris naissance au fond de l'orbite; au contraire, l'œil est dévié à droite, à gauche, en haut ou en bas, selon que la tumeur siége sur l'une ou l'autre des parois orbitaires. Dans certains cas, l'exorbitis devient tellement considérable que le globe oculaire tout entier est projeté au dehors de la cavité de l'orbite. A mesure qu'elle augmente, l'œil devient de plus en plus gêné dans ses mouvements et finit par perdre toute mobilité, soit que la tumeur comprime le globe lui-même, soit qu'elle comprime l'un des nerfs moteurs qui animent les muscles de l'œil.

Quelquefois l'œil est déjà fortement dévié et l'exorbitis considérable, sans que le malade accuse aucun trouble fonctionnel ; mais le plus souvent on constate soit de la photophobie, soit de la diplopie, soit une

diminution graduelle de la vision aboutissant à une amaurose complète.

Les paupières s'œdématient ou se vascularisent plus ou moins; parfois leurs veines se tuméfient, ou même elles présentent un ptosis ou un ectropion inférieur.

Par suite de la compression qu'exerce sur lui la tumeur, le globe oculaire lui-même devient le siége de grands désordres. En général, il s'enflamme (voy. *Phlegmon de l'œil*), la cornée se ramollit, se perfore, et l'œil se vide par cette perforation. Enfin, si l'affection est abandonnée à elle-même, les parois de l'orbite finissent par céder, quelquefois même par s'amincir, par se perforer du côté du cerveau, de la tempe, des sinus frontaux ou maxillaires en donnant lieu à des déformations et à des phénomènes de la plus haute gravité.

Les divers phénomènes que nous venons de passer en revue apparaissent à trois périodes distinctes : la première comprend la sensation de plénitude, les douleurs et les troubles qui précèdent l'exophthalmie ; la seconde, l'exophthalmie elle-même ainsi que l'immobilité du globe et les troubles visuels qui en sont la conséquence; la troisième enfin, la fonte de l'œil, la rupture des parois et tous les désordres graves que nous venons d'énumérer.

Étudions maintenant ce que présentent de particulier les diverses tumeurs qui peuvent se développer dans la cavité orbitaire, indépendamment de celles de l'iris, de la choroïde, de la rétine, du nerf optique, des paupières, de la tempe, des sinus frontaux ou maxillaires, des fosses nasales et de la cavité crânienne. Elles forment deux classes, suivant qu'elles sont *liquides* ou *solides*.

Tumeurs liquides.

Les tumeurs liquides qui apparaissent primitivement dans la cavité orbitaire sont des *épanchements de sang ou de pus*, des *kystes* et des *tumeurs érectiles*, *anévrysmoïdes*, *cirsoïdes* ou autres, que nous désignerons sous la dénomination de *vasculaires*.

Les *épanchements sanguins* et les *abcès* ont été décrits plus haut. Nous n'y reviendrons pas. Nous parlerons donc seulement des kystes et des tumeurs vasculaires.

Kystes. — On peut rencontrer dans la cavité de l'orbite des kystes *séreux*, *glandulaires*, *dermoïdes* et *hydatiques*.

Les *kystes séreux* sont assez fréquents. Leur origine n'est pas encore bien connue : les uns les font naître du tissu cellulaire, les autres de bourses séreuses préexistantes; d'autres les considèrent comme pouvant être formés par la dilatation progressive de petites bourses mu-

queuses accidentelles qui se développeraient au-dessus ou au-dessous du muscle releveur de la paupière (*hygroma de l'orbite*) ; d'autres enfin, avec Caron du Villards, admettent une variété particulière de kystes qui seraient formés par une accumulation de sérosité dans l'espace celluleux limité en avant par le globe oculaire et en arrière par la capsule de Tenon.

Quoi qu'il en soit, les parois de ces kystes sont plus ou moins épaisses, contractent facilement des adhérences avec les parties voisines et renferment un liquide habituellement séreux, clair et limpide, plus rarement trouble, visqueux, puriforme (*kystes purulents*) ou même mélangé de sang (*kystes sanguins*). Ils peuvent acquérir un volume considérable et donner lieu, en se développant, aux symptômes que nous avons énumérés plus haut.

Lorsque les kystes séreux sont devenus purulents, on peut facilement les confondre avec un abcès ; mais les antécédents et la marche de la maladie permettront de faire le diagnostic.

Les *kystes hydatiques* ont été pendant longtemps confondus avec les kystes séreux simples. Ce ne sont en effet que des kystes séreux contenant une ou plusieurs hydatides, reconnaissables seulement lorsque l'on incise la tumeur et qu'on exerce une certaine pression sur ses parois. Ces kystes se comportent d'ailleurs comme les autres kystes séreux.

Les *kystes glandulaires*, auxquels on donne aussi le nom de *kystes folliculaires*, résultent du développement anormal des follicules du derme ou de la glande lacrymale elle-même; ces derniers ont été décrits plus haut (voy. *Tumeurs de la glande lacrymale*).

Les premiers sont désignés par quelques auteurs sous les noms de *kystes mous*, *sébacés*, *colloïdes*, ou de *mélicéris*, de *stéatomes*, d'*athéromes*, suivant la nature et la consistance de leur contenu. En général, ces kystes sont situés plus superficiellement que les kystes dermoïdes, dont nous allons parler.

Les *kystes dermoïdes* offrent ceci de particulier qu'ils sont habituellement congénitaux. Ce ne sont pas, à proprement parler, des tumeurs liquides, mais nous en parlons ici parce qu'ils peuvent se ramollir et qu'ils rentrent dans la classe des tumeurs enkystées.

Anatomiquement, ils présentent les mêmes caractères que ceux des autres régions, c'est-à-dire qu'ils contiennent des débris d'épithélium, des poils et même quelquefois des dépôts calcaires. Barnes y a rencontré une dent. Ils sont en général situés assez profondément dans l'orbite, ce qui rend leur extraction difficile.

Outre ces diverses variétés, on peut rencontrer dans les parois de l'orbite des *kystes osseux;* dans un cas de ce genre rapporté par M. Gosselin, le kyste avait pris naissance sur la paroi supérieure de

l'orbite et renfermait un liquide foncé, teinté de jaune et chargé de cholestérine.

Enfin, pour ne rien omettre, mentionnons les kystes séreux ou autres qui se développent dans un cancer ou une tumeur fibro-plastique, et ceux qui se divisent en plusieurs loges contenant chacune des produits différents.

Indépendamment des symptômes que nous avons fait connaître et qui sont communs à presque toutes les tumeurs intra-orbitaires, ces kystes, quelle que soit leur structure, présentent quelques caractères particuliers; ils apparaissent habituellement sous la forme d'une tumeur arrondie, lisse, fluctuante, rénitente, d'abord mobile, mais devenant plus tard immobile par suite des adhérences qu'elle contracte avec les parties voisines. Cette tumeur présente, en général, une marche continuellement progressive, acquiert parfois un volume considérable, celui d'un œuf de poule par exemple, et finit par donner lieu aux déformations et aux désordres dont nous avons parlé.

Le pronostic est donc grave, et il importe d'opérer le plus tôt possible ces sortes de tumeurs.

Tumeurs vasculaires. — On rencontre dans l'orbite des anévrysmes et des tumeurs érectiles qui naissent dans la cavité même de l'orbite ou qui s'y propagent d'une région voisine, en particulier de la cavité crânienne. Ces tumeurs, après avoir été longtemps méconnues, ont été confondues par les premiers auteurs, qui en ont signalé l'existence, en particulier par Travers, sous les noms d'*anévrysmes par anastomose* ou de *tumeurs érectiles artérielles*. Plus tard, quelques observations avec autopsie permirent de distinguer, parmi les tumeurs artérielles de l'orbite, les anévrysmes de l'artère ophthalmique ou de ses branches et les tumeurs érectiles artérielles. Ce fut cette division qui fut admise par Demarquay, en 1853, dans sa thèse sur les tumeurs de l'orbite. Deux ans après, Nélaton publia le fait que nous avons rapporté plus haut (*voy.* t. III, p. 618) et dans lequel on découvrit un anévrysme artérioso-veineux laissant communiquer la carotide interne avec la veine ophthalmique très-dilatée et ayant donné lieu à tous les phénènes des tumeurs décrites jusque-là comme des tumeurs érectiles de l'orbite. M. Delens, son élève, rapprochant cette observation de plusieurs autres analogues, émit cette opinion que la plupart de ces tumeurs érectiles étaient le résultat d'une semblable lésion. Demarquay, en 1859, dans son *Traité des tumeurs de l'orbite*, rejeta l'existence des anévrysmes par anastomoses et rapporta la plupart des tumeurs érectiles aux anévrysmes faux ou diffus décrits par M. Broca; il n'admit de distinction qu'entre les anévrysmes vrais ou spontanés et les anévrysmes diffus, primitifs ou consécutifs de l'artère ophthalmique et de ses branches. Enfin chez plusieurs malades qui, pendant la vie,

avaient présenté tous les symptômes des tumeurs anévrysmales de l'orbite, l'autopsie ne révéla que des dilatations variqueuses des veines orbitaires sans lésion artérielle.

En résumé, les tumeurs vasculaires de l'orbite peuvent être formées soit par un anévrysme du tronc de l'ophthalmique (Guthrie, Caron du Villards, Giraudot, Nunneley), anévrysme circonscrit ou diffus; soit par une tumeur érectile (Valentine Mott, Walton); soit par une tumeur cirsoïde (Nunneley); soit par une communication anormale entre la carotide interne et le sinus caverneux (Nélaton); soit enfin par une dilatation anormale de la veine ophthalmique (Aubry, de Wecker, Delens, Gendrin, Guthrie).

Ces tumeurs pouvant être produites par des altérations très-diverses encore trop peu connues pour servir de base à leurs divisions, la plupart des auteurs modernes s'appuient sur les analogies qu'elles offrent entre elles, au point de vue clinique, pour les décrire simultanément sous les noms de *tumeurs pulsatiles* ou de *tumeurs anévrysmoïdes*. Cette dénomination nous semble un peu trop généraliser les tumeurs vasculaires de l'orbite; c'est pourquoi nous distinguerons : 1° les *anévrysmes;* 2° les *tumeurs érectiles*.

1° *Anévrysmes*. — On doit distinguer les anévrysmes vrais ou spontanés et les anévrysmes faux ou diffus.

Les *anévrysmes vrais* ou *spontanés* de l'orbite sont très-rares. Ils siégent dans l'artère ophthalmique plus souvent que dans la centrale de la rétine. Le premier exemple d'anévrysme vrai de l'artère ophthalmique a été rapporté par Guthrie; dans ce cas, l'anévrysme était double, c'est-à-dire qu'il en existait un dans chaque artère ophthalmique; elles avaient toutes les deux le volume d'une noix. Les veines ophthalmiques, très-dilatées, étaient obstruées par compression au niveau de la fente sphénoïdale; les quatre muscles droits étaient eux-mêmes hypertrophiés et avaient en outre acquis une consistance presque cartilagineuse. De Graefe, Cooper et Schmidler citent chacun un exemple d'anévrysme vrai de l'artère centrale de la rétine; ils n'ont été reconnus qu'à l'autopsie. En pareil cas, l'ophthalmoscope permettrait sans doute de les diagnostiquer pendant la vie.

Les *anévrysmes faux* ou *diffus* se rencontrent plus fréquemment que les précédents. Jobert, Velpeau, Petrequin, Bramard, Bourguet, en France, Buck, Scott, Curling, en Angleterre, Freer, en Allemagne, en citent des exemples intéressants. *Primitifs* quand ils résultent d'un traumatisme direct qui a causé une rupture des parois artérielles, on dit qu'ils sont *consécutifs* quand ils succèdent à un anévrysme vrai qui s'est rompu. Cette rupture peut être favorisée par la grossesse, l'âge avancé et surtout par la dégénérescence graisseuse des parois artérielles.

Les symptômes varient au début suivant que l'anévrysme diffus est primitif ou consécutif; dans le premier cas, la maladie s'annonce brusquement, à la suite d'un coup ou d'une chute sur la tête, par une sensation de déchirement, de craquement, que les malades comparent à un coup de fouet ou de pistolet; dans le second cas, au contraire, cette sensation est précédée de quelques prodromes qui consistent dans une céphalalgie profonde, quelquefois très-intense, des douleurs dans l'orbite et dans l'œil s'irradiant vers la tempe. Puis, dans les deux cas, à cette brusque sensation de craquement succèdent pendant un certain temps des étourdissements, des douleurs aiguës, avec sensations de chaleur ou de froid dans l'orbite et dans les régions voisines, puis de l'œdème et du gonflement des paupières. Bientôt après, on perçoit des pulsations ; le malade accuse une tension pénible dans l'œil, dont les mouvements deviennent plus difficiles, et un bruissement dans les orellles, continu, assez intense, qu'il compare au bruit d'une machine à vapeur, au roulement d'une voiture ou au grincement d'une scie. Plusieurs semaines ou même seulement plusieurs années après la manifestation de ces phénomènes survient l'exophthalmie avec toutes ses conséquences, suivie elle-même de l'apparition plus ou moins tardive d'une véritable tumeur sur un point quelconque de l'orbite. Le plus souvent, cette tumeur fait saillie en haut et en dedans ; tantôt elle est sous-cutanée et située entre le pourtour de l'orbite et le bord libre des paupières, tantôt sous-conjonctivale, et alors elle repousse et renverse l'une des paupières, quelquefois les deux. Le volume de cette tumeur est variable; rarement il dépasse celui d'une noix. La consistance est inégale; molle, fluctuante, bosselée par places, elle est dure ou élastique dans d'autres points. La peau qui la recouvre est amincie et présente une coloration bleuâtre : elle est réductible; elle offre en outre ceci de particulier qu'elle est le siége de pulsations appréciables à la vue et au toucher, pulsations isochrones aux battements artériels et s'accompagnant, à l'auscultation, d'un bruit de souffle continu avec redoublement, souvent assez distinct pour pouvoir être entendu à distance et sans le secours du stéthoscope. On donne à ce bruit le nom de *susurrus*. Quelquefois c'est un bruit de forge ou de râpe, un frémissement cataire ou un bruit particulier que l'on distingue sous le nom de *thrill*. Ces battements et ce bruit de souffle disparaissent si l'on vient à comprimer la tumeur elle-même ou la carotide du côté correspondant, pour reparaître aussitôt qu'on cesse la compression.

Au lieu d'une seule tumeur pulsatile, on en voit parfois apparaître plusieurs également pulsatiles, mais plus petites et se prolongeant généralement le long du trajet des artères frontale, nasale ou transversale de la face (*anévrysmes cirsoïdes*).

A une certaine période, on voit souvent survenir, en même temps que ces phénomènes, des accidents inflammatoires du côté des paupières ou des conjonctives, et parfois sur tout le côté de la face correspondent une vascularisation et une élévation de température qui contrastent avec celles du côté opposé.

Malgré ces désordres, la vue reste ordinairement normale ; d'autres fois il y a de la diplopie, une diminution de l'acuité visuelle ou même une amaurose complète.

Il semblerait, au premier abord, devant des caractères aussi tranchés, que le diagnostic des anévrysmes diffus de l'orbite fût toujours aisé. Il n'en est rien. Souvent même il est entouré de très-grandes difficultés. En effet, les battements et les signes stéthoscopiques, qui semblent caractéristiques des tumeurs anévrysmales, ont été constatés dans des cas de tumeurs cancéreuses (Lenoir), de phlegmon orbitaire (Tyrrel), de simple phlegmasie des artères de l'orbite (Gendrin), de phlébite des sinus caverneux, transverse, circulaire et pétreux (Hulke).

Mais nous verrons bientôt que c'est surtout avec les tumeurs érectiles artérielles qu'elles peuvent être le plus aisément confondues.

Les moyens qui ont été mis en usage pour obtenir la guérison de ces tumeurs sont les injections coagulantes, l'acupuncture, l'électro-puncture, la compression et la ligature de la carotide.

Des injections coagulantes à l'aide du perchlorure de fer paraissent, dans quelques cas, avoir donné de bons résultats, mais elles ont été pratiquées un trop petit nombre de fois pour qu'il soit possible de se prononcer catégoriquement sur leur valeur.

L'acupuncture, l'électro-puncture et l'application continue de réfrigérants ont été préconisées par un certain nombre de chirurgiens, mais ces moyens ne sont applicables que dans les cas où la tumeur offre un très-petit volume.

La compression directe de la tumeur n'est également possible que pour les tumeurs de petit volume situées au devant du rebord orbitaire et éloignées du globe de l'œil.

La compression digitale du tronc carotidien a donné quelques bons résultats : elle est préférable à la compression exercée à l'aide d'appareils qu'il est difficile de maintenir en place.

La ligature de la carotide est le meilleur procédé. Sur douze observations réunies par Demarquay, huit furent suivies d'un succès complet, trois d'un succès partiel, une seule d'une terminaison fatale. Toutefois une opération aussi sérieuse ne doit être pratiquée que dans les cas où la tumeur déjà volumineuse continue à faire de rapides progrès ou bien dans ceux où les malades éprouvent des douleurs intolérables.

Les *anévrysmes artérioso-veineux* de la région orbitaire sont rares. — Le premier exemple d'une tumeur de l'orbite formée par un ané-

vrysme artérioso-veineux a été observé en 1836 par Baron. Nélaton en a observé deux cas : l'un a été publié dans la thèse de Henry, l'autre dans celle de Delens. Hirschfeld en cite un quatrième exemple.

Ces anévrysmes se produisent le plus souvent sous l'influence d'un traumatisme qui déchire l'artère carotide interne à son passage dans le sinus caverneux. Le sang artériel entre alors en communication directe avec le sang veineux du sinus, augmente la pression du sang dans le sinus, qui résiste d'abord à cause de la rigidité de ses parois, mais qui se laisse ensuite dilater. Cette dilatation progressive, se propageant à la veine ophthalmique et à toutes ses branches, donne lieu à une tumeur pulsatile offrant des caractères très-analogues à ceux des anévrysmes diffus (*voy.* les pages 591 et 618 du t. III).

2° *Tumeurs érectiles.*—Contrairement à l'opinion des anciens auteurs, il est admis aujourd'hui que les tumeurs érectiles artérielles de l'orbite sont extrêmement rares. Quelques chirurgiens nient même leur existence. Toutefois des tumeurs de cette nature peuvent prendre naissance dans la région sourcilière, les paupières et se développer ultérieurement dans l'orbite et y donner lieu aux symptômes des tumeurs intra-orbitaires.

Dans un certain nombre de cas, de semblables tumeurs ont pu être confondues avec des anévrysmes diffus; elles en diffèrent cependant en ce qu'elles se développent du côté de la peau et non du côté des parties profondes, en ce qu'elles sont habituellement congénitales, en ce qu'elles deviennent très-rarement le siége de battements et de bruits stéthoscopiques, en ce qu'enfin elles ne se modifient pas sous l'influence de la compression ou de la ligature des troncs artériels.

Les *tumeurs érectiles veineuses* sont plus fréquentes et ont été dûment établies par Velpeau, Ledran, Viguerie, Dieulafoy et Caron du Villards, qui en citent des exemples.

On en distingue plusieurs variétés ; c'est ainsi que quelques auteurs, M. de Wecker entre autres, décrivent à part, sous le nom de *tumeurs caverneuses*, celles qui sont entourées d'une membrane celluleuse, à la manière d'un véritable kyste rempli de tissu érectile; cette distinction nous paraît peu fondée. D'autres auteurs, avec M. Dupont, distinguent des tumeurs érectiles veineuses celles qui communiquent avec les sinus crâniens par l'intermédiaire de la veine ophthalmique. Nous en dirons quelques mots après les tumeurs érectiles veineuses.

Ces dernières sont habituellement congénitales, spontanées, rarement traumatiques.

Elles siégent le plus souvent à la partie supérieure de l'orbite, derrière la paupière supérieure. Elles sont molles, en partie réductibles, non pulsatiles, et ne sont le siége d'aucun bruit de souffle. Sans donner lieu à tous les accidents des tumeurs pulsatiles, elles causent

de l'exophthalmie et des troubles visuels plus ou moins marqués, et à l'ophthalmoscope on constate, au fond de l'œil, les signes d'une stase sanguine et d'une atrophie du nerf optique.

L'extirpation de ces tumeurs a été pratiquée plusieurs fois avec succès, mais non sans avoir été suivie d'abondantes hémorrhagies dont on eut quelque peine à se rendre maître par le tamponnement. Aussi, ces tumeurs n'étant pas dangereuses par elles-mêmes, nous pensons qu'il vaut mieux avoir recours aux injections de perchlorure de fer et ne les enlever que quand elles sont ulcérées et menacent la vie des malades ou lorsqu'elles sont limitées par une couche celluleuse qui permet de les énucléer sans écoulement de sang.

Les *tumeurs de l'orbite en communication avec les sinus crâniens par l'intermédiaire de la veine ophthalmique* paraissent le plus souvent être causées par un traumatisme; on en a vu également se produire pendant des attaques d'épilepsie. Leur siége est variable; tantôt elles sont derrière le globe oculaire, tantôt sur les côtés. Elles peuvent acquérir le volume d'une amande ou d'une petite noix. Elles présentent ceci de particulier qu'elles ne sont appréciables à la vue que lorsque le malade penche la tête en avant, ou bien quand on comprime les veines jugulaires. Les paupières deviennent alors distendues et violacées; l'exophthalmie se montre et disparaît quand le malade redresse la tête. Elles apparaissent également sous l'influence d'un violent effort, d'un cri; elles diminuent de volume ou disparaissent même sous l'influence d'une puissante inspiration. Ce sont ces caractères qui permettent surtout de les distinguer des tumeurs érectiles veineuses.

Le traitement consiste à faire, suivant le conseil de Nélaton, des injections de perchlorure de fer dans la tumeur.

Tumeurs solides.

On rencontre dans l'orbite des *lipomes*, des *fibromes*, des *enchondromes*, des *exostoses*, des *fibro-plaxomes*, des *carcinomes* et des *tumeurs hétéradéniques*.

Lipomes. — Ces tumeurs y sont très-rares; on en cite à peine quelques exemples. Dans deux cas, elles étaient congénitales, doubles et symétriques. C'est au pourtour de l'orbite qu'elles siégent de préférence.

Comme dans les autres régions, elles sont molles, arrondies, semi-fluctuantes et ne s'accompagnent pas de changement de couleur de la peau ni de phénomènes inflammatoires. Ces caractères permettent habituellement de les reconnaître.

Leur marche est lente. Elles finissent par donner lieu à une exo-

phthalmie plus ou moins prononcée et à tous les troubles qui en sont la conséquence.

Ces tumeurs, lorsqu'elles sont volumineuses, doivent être enlevées. Mais il faut avoir soin pendant leur extraction de ménager les organes ambiants et surtout le globe de l'œil.

Fibromes. — Les fibromes sont également rares. Ils prennent habituellement naissance soit dans le périoste de la cavité orbitaire, soit dans la gaîne du nerf optique.

Anatomiquement, ils présentent les mêmes caractères que les fibromes des autres régions et en particulier que ceux du sinus maxillaire, sur lesquels nous nous sommes arrêtés (*voy.* t. III, p. 807).

Ils sont enveloppés d'une sorte de membrane celluleuse qui permet de les isoler facilement des parties environnantes.

On les reconnaît aisément à leur dureté, à leurs contours nets et arrondis, à leur mobilité relative quand ils sont encore peu volumineux, à leur marche lente et progressive.

Ces caractères permettent de les distinguer d'autres tumeurs intra-orbitaires; elles ne sont pas, comme les tumeurs anévrysmoïdes, pulsatiles et accompagnées de bruits particuliers à l'auscultation, ou, comme les tumeurs malignes, compliquées d'engorgement ganglionnaire, de douleurs lancinantes et de cachexie; mais en grossissant elles peuvent envoyer des prolongements dans les parties voisines, dans la cavité crânienne elle-même et y provoquer des phénomènes graves de compression.

Le seul traitement qui lui soit applicable est l'extirpation; mais, vu leur nature bénigne, il faut bien se garder pendant l'opération d'intéresser les tissus sains du voisinage et en particulier du globe oculaire.

Enchondromes. — Les enchondromes sont tellement rares qu'ils sont à peine mentionnés par les auteurs. Quelques-uns prétendent même qu'on a pris quelquefois pour des enchondromes des tumeurs osseuses dans la première phase de leur évolution.

Ce qui est vrai, c'est que la tumeur peut être en partie osseuse, en partie cartilagineuse, comme cela eut lieu dans un cas rapporté par M. Fano, et qu'il est presque toujours impossible de les différencier avant l'opération, ce qui offre assez peu d'importance, puisque le traitement applicable aux enchondromes est le même que celui des exostoses, dont nous allons parler.

Exostoses. — Les exostoses qui prennent naissance dans l'une des régions voisines, avant de faire saillie dans l'orbite, telles que les exostoses du frontal, des sinus frontaux ou maxillaires, des fosses nasales, du maxillaire supérieur, etc., ne doivent pas nous occuper ici (voy. *Tumeurs du crâne, des sinus frontaux, des fosses nasales,* etc.). Nous

parlerons seulement de celles qui naissent directement sur les parois même de l'orbite.

Celles-ci peuvent, suivant quelques auteurs, apparaître à la suite d'un traumatisme ; mais le plus souvent elles se rattachent à une cause générale, en particulier à la syphilis et à la scrofule. C'est dans le périoste (*périostose*) ou dans l'os lui-même (*exostose*) qu'elles se développent primitivement, mais elles occupent indifféremment tous les points de l'une ou l'autre des parois orbitaires. Dans un cas cité par Mackenzie, l'exostose avait pris naissance dans la gouttière lacrymale.

Anatomiquement, elles présentent les caractères que nous avons fait connaître en parlant des exostoses en général (*voy.* t. II, p. 478) ; le plus souvent elles sont *éburnées*, c'est-à-dire formées d'un tissu très-dur. Plus rarement elles contiennent du tissu cartilagineux en voie d'ossification.

Elles peuvent acquérir un volume considérable, celui d'une noix ou même d'un œuf de pigeon, et finissent parfois par remplir presque entièrement la cavité orbitaire. En se développant, elles repoussent le globe de l'œil en différents sens, suivant leur point de départ; c'est ainsi que l'œil est projeté en avant, en haut, en bas, en dedans ou en dehors suivant qu'elles occupent le sommet, les parois inférieure, supérieure, externe ou interne. Le sens de la déviation de l'œil permettra donc de soupçonner le point de départ de la maladie. Leur consistance très-dure et en quelque sorte caractéristique, les bosselures de leur surface, leur immobilité, non moins que l'exophthalmie permettent aisément de les reconnaître quand elles font saillie sous les téguments; mais ces caractères peuvent manquer quand la tumeur est petite, profonde, difficilement accessible. Toutefois, dans ces cas, elle donne lieu le plus souvent à des douleurs très-vives et à tous les accidents qui peuvent accompagner l'exophthalmie et que nous avons énumérés plus haut.

Ces tumeurs offrent, comme dans les autres régions, une marche très-lente. Toutefois il en est qui restent longtemps stationnaires; il en est d'autres qui font de rapides progrès, deviennent en peu de temps très-volumineuses et déterminent des désordres plus ou moins graves suivant l'importance des organes qu'elles refoulent.

La présence d'une exostose est facile à reconnaître quand elle siége sur la base ou sur les parties antérieures de l'orbite; mais, lorsqu'elle est située profondément et qu'on ne peut ni la voir ni la toucher, le diagnostic précis ne peut être porté que pendant l'extirpation entreprise en vue d'une tumeur d'une autre nature, car elle ne donne lieu alors qu'à des phénomènes communs à toutes les tumeurs intra-orbitaires. On soupçonne que l'exostose est d'origine syphilitique quand elle donne lieu à des douleurs ostéocopes ou nocturnes.

Ces dernières cèdent ordinairement à l'emploi méthodique de l'iodure de potassium à l'intérieur. Les autres résistent aux moyens médicaux et nécessitent l'intervention chirurgicale : on a proposé de les mettre à nu, de les isoler pour ensuite les cautériser; mieux vaut l'extirpation d'emblée.

Pour mettre la tumeur à découvert, le chirurgien incise transversalement les fibres du muscle orbiculaire ou agrandit la commissure palpébrale externe; il s'assure ensuite de la position exacte de la tumeur, de ses rapports et surtout de la largeur de son implantation. Si elle est facilement accessible et si elle adhère à l'os par un mince pédicule, il la broie avec des pinces solides ou la coupe, soit avec la pince de Liston, soit avec la scie à chaîne, en évitant avec le plus grand soin de léser les os voisins. Mais si la tumeur est implantée sur l'os par une large base, il faut alors recourir à la gouge et au maillet.

Fibro-plaxomes. — Les tumeurs fibro-plastiques, fibro-plaxomes ou sarcomes de l'orbite sont assez rares. Elles naissent du périoste ou du tissu osseux lui-même. Suivant Virchow, elles prendraient naissance dans le tissu graisseux de la cavité orbitaire; il les divise même en *gliosarcomes* et en *myxosarcomes*. Quelques-unes de ces tumeurs diffèrent des autres en ce qu'elles sont creusées de nombreuses cavités, ce qui leur a fait donner par Rindfleisch le nom de *fibroïdes caverneux*. D'autres enfin offrent une coloration noirâtre qui les a fait rattacher par Mackenzie aux tumeurs désignées sous le nom de *chloromas*.

Toutes ces productions morbides présentent la plupart des symptômes communs à toutes les tumeurs de l'orbite. Elles offrent une consistance moins grande que les fibromes et surtout que les ostéomes et ne présentent pas de mobilité; elles sont d'une mollesse moins régulière que les collections purement liquides. Celles qui naissent profondément échappent souvent à l'exploration physique.

Ces tumeurs s'accompagnent souvent de douleurs très-vives et ne tardent pas à envoyer des prolongements plus ou moins étendus dans les régions voisines. Elles récidivent avec la plus grande facilité; c'est ainsi que nous avons vu Nélaton opérer d'une tumeur fibro-plastique orbitaire se prolongeant dans le crâne une jeune fille que nous avions opérée trois fois antérieurement d'une tumeur de même nature au-dessous du muscle temporal, à très-peu de temps de distance.

Ces tumeurs sont donc rangées avec raison parmi les tumeurs malignes, bien qu'elles n'envahissent pas les tissus voisins et ne s'accompagnent jamais d'engorgement ganglionnaire.

L'extraction est le seul mode de traitement qui leur convienne. Il donne lieu aux mêmes considérations que pour le cancer, dont nous allons parler.

Tumeurs cancéreuses. — Le cancer de l'orbite est primitif ou secon-

daire. Nous parlerons seulement du cancer qui se développe primitivement sur les parois osseuses ou dans le tissu cellulaire de cette cavité. Quant aux tumeurs cancéreuses qui prennent naissance dans les paupières ou dans une région voisine telle que la tempe, le front, les sinus frontaux, les fosses nasales, le cerveau, et même dans l'œil ou la glande lacrymale, et qui se propagent secondairement à la cavité orbitaire, nous renverrons à ce que nous en avons dit plus haut en parlant de ces différentes régions.

Le cancer primitif du tissu cellulaire s'observe plus souvent que celui du périoste ou des os. Il est fréquent dans le jeune âge aussi bien que dans un âge avancé. La forme mélanique y est exceptionnellement fréquente, toutefois on peut y rencontrer toutes les autres variétés.

Les symptômes, au début, diffèrent peu de ceux des autres tumeurs intra-orbitaires. Leur évolution est assez rapide, si bien que, presque en même temps que l'exophthalmie, on voit apparaître sous les paupières une tumeur irrégulière, mamelonnée, dure, augmentant rapidement de volume, et qui offre une grande tendance à envahir les parties voisines. L'œil, repoussé de plus en plus en dehors de la cavité de l'orbite, s'enflamme bientôt lui-même et la vue se perd ; à la surface les téguments rougissent et s'ulcèrent en même temps que la destruction s'opère du côté des parties profondes, dans le périoste et les os, qui se laissent perforer et détruire.

Indépendamment de ces phénomènes qui se présentent dans la généralité des cas, il en est d'autres plus rares et qui ont pu tromper d'habiles chirurgiens sur la nature de l'affection. C'est ainsi que Lenoir, ayant constaté dans l'orbite la présence d'une tumeur accompagnée de pulsations et d'un bruit de susurrus, disparaissant par la compression de la carotide primitive, crut avoir affaire à une tumeur vasculaire, et pratiqua la ligature de cette artère. Tous les phénomènes observés disparurent ; mais peu de temps après la tumeur reparut et se développa rapidement sans présenter à nouveau les pulsations ni le bruit de souffle jusqu'au moment où le malade succomba dans la cachexie cancéreuse. Chez une malade qui présentait également tous les symptômes d'une tumeur vasculaire de l'orbite, le diagnostic ne put être porté de même qu'à l'autopsie. Nunneley, qui avait commis l'erreur, trouva une tumeur cancéreuse qui oblitérait le sinus caverneux du côté correspondant et qui avait envahi, en la dilatant démesurément, la veine ophthalmique. Il est à regretter que l'examen histologique n'ait pas été fait, dans ces cas, pour confirmer la nature de la tumeur.

Alors même que d'après la marche de la maladie on a diagnostiqué la présence d'une tumeur cancéreuse de l'orbite, il n'est pas toujours

facile de dire à quelle variété de cancer appartient cette tumeur, si elle est mélanique ou fibro-plastique par exemple. Cependant il peut être facile de reconnaître une tumeur mélanique par sa coloration brune caractéristique, lorsqu'elle se rapproche assez de la peau ou de la conjonctive ; c'est ce qui eut lieu dans le cas dont la figure est ci-contre (fig. 135), et qui a été prise sur un malade auquel, en 1871, à

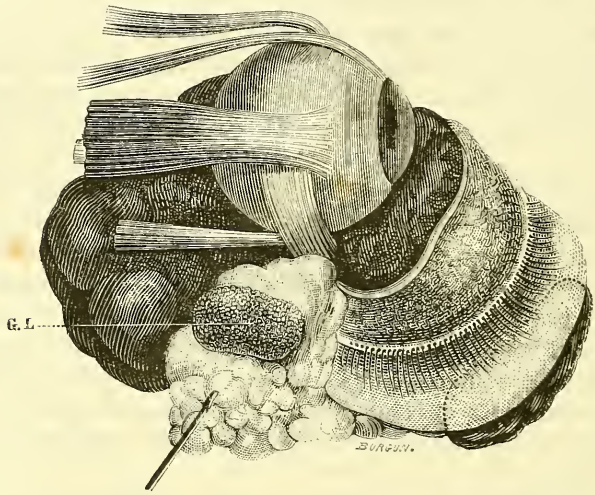

Fig. 135. — Tumeur mélanique ayant pris naissance dans les parties molles de l'orbite et s'étant propagée dans l'épaisseur de la paupière inférieure. (De notre collection.)

l'hôpital Saint-Antoine, nous avons enlevé avec succès la paupière inférieure, le globe de l'œil et toutes les parties molles de l'orbite, y compris le périoste.

D'ailleurs le traitement étant le même dans tous les cas, le diagnostic sera facile à compléter après l'ablation de la tumeur.

Quant à déterminer si la tumeur a pris naissance dans le tissu cellulaire, dans le périoste ou dans les os de l'orbite, cela n'est guère possible que pendant le cours de l'opération.

Le seul traitement applicable au cancer de l'orbite est l'extirpation. Si l'œil est intact et la vue peu troublée, le chirurgien est autorisé à conserver autant que possible le globe oculaire. Si, au contraire, la vision est perdue ou très-notablement altérée, il ne doit pas hésiter à opérer largement dans les parties saines et à l'enlever en même temps afin d'éviter autant que possible les chances de récidive, et même, si le périoste et les os sont envahis, il n'y a aucun avantage à les conserver, et l'on doit de même les enlever largement.

Tumeurs hétéradéniques (1). — Nélaton, le premier, en 1854, trouva dans l'orbite une de ces tumeurs. Il s'agissait d'une femme de cinquante ans qui, trois ans auparavant, à la suite de la pénétration, dans l'œil, d'un épi de blé, avait été atteinte d'une violente ophthalmie qui avait abouti à la fonte de l'œil. Peu de temps après se développait dans l'orbite une tumeur qui chassait de cette cavité l'œil atrophié; Nélaton se décida à l'enlever en même temps que le périoste. La malade mourut d'hémorrhagie. A l'autopsie, on vit que la tumeur adhérait au périoste de l'orbite, se prolongeait dans la cavité crânienne, à travers la fente sphénoïdale et le trou optique jusqu'au rocher, adhérait à la dure-mère, comprimait le ganglion de Gasser, et entourait le nerf optique jusqu'au chiasma.

L'examen microscopique de la tumeur montra qu'elle était constituée par des filaments allongés, cylindriques, repliés plusieurs fois sur eux-mêmes, présentant un grand nombre de prolongements en forme de doigt de gant, longs de 1 à 5 dixièmes de millimètre. On y constatait en outre la présence de corps piriformes, présentant chacun une enveloppe de 4 à 6 millièmes de millimètre, très-finement granulée. Les vaisseaux qui se distribuaient dans le tissu de la tumeur ne pénétraient pas dans l'intérieur des filaments, où l'on trouvait des épithélium nucléaires et des corps oviformes.

Diagnostic général des tumeurs de l'orbite.

Nous avons commencé par passer en revue les symptômes communs à toutes les tumeurs intra-orbitaires; nous avons fait connaître ensuite les symptômes et le traitement particuliers à chacune d'elles; voyons maintenant par quels moyens on peut les distinguer entre elles.

Pendant la première période de la maladie, c'est-à-dire celle qui précède l'apparition de l'exophthalmie, il est à peu près impossible de dire si c'est à une tumeur intra-orbitaire que l'on a affaire. Pendant la seconde période, qui correspond à l'exophthalmie, il est plus aisé de le déterminer, mais il est encore difficile de dire quelle est la nature de la tumeur. On peut cependant, dès cette période, soupçonner qu'il s'agit d'une tumeur pulsatile quand il y a des battements et le bruit de souffle caractéristique. Encore existe-t-il, comme nous l'avons vu, certaines tumeurs cancéreuses qui peuvent donner lieu à ces phénomènes et ne peuvent être distinguées des tumeurs vasculaires

(1) On sait que M. Ch. Robin réserve ce nom à des productions morbides dont le tissu se rapproche de la structure glandulaire, bien qu'il n'y ait pas de glandes semblables dans la région.

pulsatiles que plus tard, alors que la marche rapide de l'affection, l'état général du malade, et l'apparition, dans d'autres régions, de tumeurs de mauvaise nature, viennent éclairer le diagnostic. Ce n'est guère qu'à la troisième période qu'il est facile de reconnaître d'une façon précise la nature d'une tumeur intra-orbitaire. C'est alors en effet qu'elle fait saillie à l'extérieur et qu'elle se montre avec des caractères physiques assez tranchés pour établir la nature, le siége, le point de départ, le volume et les rapports de la production morbide.

Quoi qu'il en soit, la première question à se poser est celle-ci : s'agit-il d'une tumeur liquide ou d'une tumeur solide? La solution est généralement facile à résoudre par le toucher, dès que la tumeur devient aisément accessible.

Une fois reconnues la consistance liquide et la fluctuation, il faut se demander si la tumeur est ou non pulsatile, ce sont alors les battements et le bruit de souffle qui permettent de répondre.

Les tumeurs liquides autres que les tumeurs pulsatiles sont assez nombreuses, et la fluctuation seule ne permet pas de les différencier, elles diffèrent encore suivant qu'elles sont ou non réductibles.

Les tumeurs liquides réductibles sont veineuses; elles offrent ceci de particulier que souvent les téguments qui les recouvrent présentent une coloration bleuâtre caractéristique, et qu'elles augmentent sensiblement de volume sous l'influence de la position déclive.

Les tumeurs fluctuantes non réductibles diffèrent suivant qu'au début elles s'accompagnent ou non de phénomènes inflammatoires. Dans le premier cas, il s'agit d'un abcès consécutif à un phlegmon orbitaire ou à une lésion osseuse, ou bien d'un épanchement sanguin produit par un traumatisme; le chirurgien doit alors explorer avec soin la région et, en cas de doute, recourir à la ponction exploratrice.

L'épanchement sanguin se distingue de l'abcès par les commémoratifs, par la présence d'ecchymoses oculaires et palpébrales et par l'induration consécutive de la tumeur. Mais il peut arriver que les phénomènes inflammatoires aient été très-peu marqués, que la collection purulente ou sanguine soit entourée d'une épaisse couche de tissu induré; on croit alors avoir affaire à un kyste ou même à une tumeur solide. La ponction exploratrice permet seule de juger la question.

Lorsqu'une tumeur liquide se développe sans s'accompagner d'accidents inflammatoires, il y a tout lieu de supposer qu'il s'agit d'un kyste; tantôt ce kyste est séreux, régulièrement arrondi, uniloculaire, fluctuant, élastique, et alors le diagnostic est facile; tantôt il est enflammé, devenu séro-purulent; tantôt enfin il est multiloculaire, bosselé, irrégulier, et chaque loge contient un produit morbide différent; le diagnostic devient alors plus difficile; on peut croire, dans

ces cas, à une tumeur solide et même cancéreuse; mais cette erreur ne saurait avoir un grand inconvénient, puisque la marche à suivre, au point de vue du traitement, est la même dans les deux cas.

Une fois la nature de la tumeur reconnue, il reste à déterminer quel est son siége, son volume, sa forme; quels sont ses rapports, si elle est adhérente et si elle envoie des prolongements dans les parties voisines; on pourra se rendre compte du siége par la marche même de la maladie, par son apparition plus ou moins prompte au dehors, par le sens de l'exophthalmie, par les résultats de la compression qu'elle exerce sur le globe oculaire. Cette compression s'exerce-t-elle d'arrière en avant? l'axe antéro-postérieur de l'œil est raccourci et le malade devient hypermétrope. Si la compression est latérale, cet axe est, au contraire allongé, et le malade devient myope. Le siége même des douleurs, s'irradiant suivant telle ou telle branche nerveuse, de même que la paralysie de certains muscles moteurs de l'œil peuvent aider au diagnostic; enfin, l'examen ophthalmoscopique sert également à mettre sur la voie en montrant l'existence d'une névrite optique, d'une atrophie papillaire ou d'une congestion des veines rétiniennes.

Le volume de la tumeur, sa forme, sa mobilité, ses adhérences, ne peuvent être reconnus qu'à l'aide d'un examen approfondi et lorsqu'elle fait saillie à l'extérieur.

Il est plus facile d'apprécier les rapports qu'elle affecte avec le nerf optique, le globe oculaire, les cavités voisines nasale, frontale, maxillaire, crânienne. Il est de la plus haute importance de bien déterminer ces rapports en tenant compte des troubles fonctionnels et en se guidant sur l'exploration du globe.

De quelques symptômes communs à plusieurs maladies des yeux.

L'*amaurose*, l'*héméralopie* et l'*exophthalmie* étant des symptômes communs à un grand nombre d'affections oculaires, il est bon d'en dire ici quelques mots.

Amaurose.

Avant la découverte de l'ophthalmoscope, la plupart des affections du fond de l'œil étaient confondues sous le nom d'*amaurose*. Aujourd'hui ce nom doit être réservé exclusivement, à titre de symptôme commun, à plusieurs affections caractérisées par un affaiblissement ou une perte complète de la vision sans altération appréciable à l'œil nu ou à l'ophthalmoscope, ni anomalie de la réfraction.

L'amaurose présente plusieurs degrés : d'où les noms d'amblyopie amaurotique, d'amaurose simple et d'amaurose absolue. Dans l'amblyopie, premier degré de l'amaurose, le malade conserve encore la perception quantitative et qualitative de la lumière; dans l'amaurose simple, la perception quantitative seule persiste; dans l'amaurose absolue enfin, toute perception a disparu.

Les causes de l'amaurose sont nombreuses et variées : tantôt c'est une lésion des centres nerveux, intéressant plus particulièrement, soit les couches optiques, soit l'un des points d'origine des nerfs de la vision, soit une région plus éloignée, telle que la partie supérieure des lobes cérébraux ou du cervelet, tantôt une affection de la moelle, comme l'ataxie locomotrice, tantôt une névrose telle que l'hystérie, l'épilepsie, l'hystéro-épilepsie, tantôt un trouble dans la circulation générale, tel qu'une brusque suppression des règles, d'abondantes hémorrhagies, tantôt une cause morale, comme une vive émotion, tantôt une action réflexe telle que celle qu'on observe à la suite de plaies du sourcil, de blessures du nerf sus-orbitaire, de névralgie dentaire, ou bien chez des enfants atteints de vers intestinaux. Enfin l'amaurose peut survenir à la suite de l'absorption de certaines substances, telles que l'alcool, l'opium, le plomb, le sulfure de carbone; on lui donne dans ces cas le nom d'*amblyopie toxique.*

Chez certains malades, en particulier chez ceux qui sont affectés de maladies des centres nerveux ou de troubles circulatoires, on finit par découvrir, à l'ophthalmoscope, une atrophie ou une dégénérescence grise du nerf optique, ou bien une anémie, une ischémie de la rétine, une embolie de l'artère centrale, etc. Dans tous ces cas, l'amaurose ne devient que l'un des symptômes de ces affections que nous avons décrites plus haut.

Il est habituellement facile de diagnostiquer une amaurose. On reconnaît qu'il s'agit d'une amblyopie amaurotique en présentant au malade les tables de Snellen et de Giraud-Teulon; l'amaurose simple se reconnaît en plaçant le malade dans une chambre obscure et en lui présentant à diverses distances la flamme d'une lampe que l'on peut baisser à volonté; l'amaurose complète se distingue enfin par l'absence de toute perception lumineuse, par la dilatation exagérée de la pupille, moins considérable toutefois que celle qui est produite par les mydriatiques, par son immobilité si on la soumet à l'influence de la lumière, par la position de la tête, etc. Mais ce qui importe le plus c'est de reconnaître quelle est la cause de l'amaurose, afin de déterminer le traitement qui est applicable. Lorsque cette cause échappe, on peut recourir à la strychnine en injections hypodermiques et aux courants continus qui paraissent avoir donné d'assez bons résultats.

Héméralopie.

L'héméralopie est une affection caractérisée par une diminution de la vue survenant lorsque la lumière du jour vient à baisser ou chaque fois que le malade passe d'un milieu éclairé dans un endroit sombre.

Nous avons vu plus haut que ce phénomène était un symptôme pour ainsi dire pathognomonique de la *rétinite pigmentaire* (voyez ce mot), mais il peut apparaître spontanément en dehors de toute altération rétinienne; les auteurs lui donnent alors le nom d'*essentielle.* C'est de cette dernière seule que nous parlerons ici.

L'héméralopie essentielle s'observe principalement chez des individus anémiques ou se trouvant dans de mauvaises conditions hygiéniques, tels que les soldats dans les casernes, les enfants dans les pensionnats, les détenus dans les prisons. On la constate également chez les ouvriers qui travaillent à une lumière trop vive, et chez ceux qui fixent longtemps leurs regards sur un fond blanc, éclatant, comme la neige par exemple.

Outre le caractère pathognomonique de cette affection, c'est-à-dire la perte de la vue lorsque la lumière du jour diminue, on constate une dilatation permanente de la pupille; quelquefois un rétrécissement concentrique du champ visuel et le plus souvent une diminution de l'amplitude de l'accommodation se traduisant par une fatigue dans les travaux qui exigent une vision rapprochée.

Ces symptômes ne résistent guère à un traitement hygiénique et rationnel joint à une médication tonique.

Exophthalmie.

On désigne sous ce nom la sortie plus ou moins complète de l'œil hors de l'orbite. L'exophthalmie ou exophthalmos est un symptôme commun à un assez grand nombre d'affections oculaires; elle peut être produite par un coup porté sur l'œil; on l'observe, en outre, toutes les fois qu'une tumeur quelconque, un cancer ou un corps étranger siége dans la cavité de l'orbite, qu'un phlegmon se développe dans le tissu cellulaire de la région, qu'un trouble survient dans la circulation veineuse qui entraîne l'œdème du globe oculaire. Enfin l'exophthalmie se produit quelquefois à la suite de la paralysie d'un certain nombre des muscles moteurs du globe oculaire; on lui donne alors les noms d'*exophthalmie atonique* ou d'*ophthalmoptosis.* Nous parlerons plus loin de l'exophthalmie qu'on observe concurremment avec le goître et avec des troubles cardiaques, maladie à

laquelle on donne le nom de *goître exophthalmique*, *maladie de Basedow* ou *de Graves*. (Voy. *Goître exophthalmique*.)

On dit que l'exophthalmie est indirecte ou directe suivant qu'elle s'accompagne ou non d'une déviation de l'axe visuel. Lorsqu'elle est indirecte, elle se complique ordinairement de diplopie.

Il ne faut pas confondre l'exophthalmie avec l'hydrophthalmie dont nous avons parlé plus haut en donnant les caractères qui permettent de distinguer ces deux affections (voy. *Hydrophthalmie*.), ni avec l'ophthalmite ou phlegmon de l'œil qui s'en distingue par des phénomènes inflammatoires très-intenses, par de très-vives douleurs, par un trouble dans les milieux de l'œil dû à la formation de pus dans leur intérieur et enfin par l'absence de diplopie.

Une fois l'exophthalmie reconnue, le chirurgien doit rechercher à quelle cause elle se rattache. Lorsqu'elle succède au traumatisme et qu'elle résulte de la formation d'un épanchement sanguin dans la cavité de l'orbite (hématome) les commémoratifs d'une part, et, d'autre part, l'infiltration de la conjonctive et des paupières permettent de faire le diagnostic; si elle est due à la présence dans l'orbite d'un corps étranger volumineux, l'existence d'une plaie, l'examen de cette plaie avec le stylet joints aux commémoratifs, permettront de le reconnaître. Dans les cas où elle se rattache à une paralysie de certains muscles de l'œil, on le reconnaît à ce qu'une légère compression suffit pour remettre en place le globe oculaire et à ce que généralement il existe en même temps une paralysie du releveur de la paupière. Si elle est déterminée par un emphysème du tissu cellulaire de l'orbite, on constate une crépitation caractéristique. L'exophthalmie qu'on observe dans la maladie de Graves se distingue facilement des autres en ce qu'elle est double, en ce qu'elle apparaît concurremment avec le goître et les troubles cardiaques. Enfin, l'exophthalmie symptomatique d'une tumeur intra-orbitaire se reconnaît en ce qu'elle est simple, en ce qu'elle est le plus souvent indirecte et qu'elle se produit du côté opposé à celui où siége la tumeur, en ce qu'elle va toujours en augmentant et surtout en ce qu'elle s'accompagne des autres symptômes que nous avons fait connaître en décrivant les tumeurs de l'orbite.

Le traitement applicable à l'exophthalmie varie suivant la cause qui lui a donné naissance. (Voy. *Tumeurs*, etc.)

Lorsqu'elle est d'origine traumatique, si les muscles de l'œil sont déchirés, le nerf optique coupé, il faut enlever l'œil. Si l'œil est encore fixe dans l'orbite, non luxé, le nerf optique intact, il faut se contenter d'exercer sur le globe oculaire une légère compression.

CHAPITRE VII.

AFFECTIONS DE LA BOUCHE ET DE SES ANNEXES.

La bouche est une cavité destinée à l'introduction des aliments dans l'appareil digestif, à leur mastication et à leur insalivation. Elle contient l'organe du goût et sert en outre à la transmission et à l'articulation des sons. Douée de fonctions aussi importantes, la bouche est une région dont les maladies chirurgicales offrent un grand intérêt. C'est pourquoi nous étudierons séparément les affections propres à chacune des parties qui la composent, c'est-à-dire celles des *lèvres des joues, de la région parotidienne, des gencives, des dents, des mâchoires de la langue, du plancher de la bouche, de la voûte palatine, du voile du palais, de la luette, des amygdales et de l'appareil salivaire.* Mais auparavant nous décrirons les *plaies de la bouche par armes à feu*, parce que ce sont habituellement des blessures complexes et qui portent en même temps sur plusieurs parties de la cavité buccale.

Plaies de la bouche par armes à feu.

Ces plaies sont fréquentes. Tantôt elles résultent d'une tentative de suicide ; c'est, en effet, un genre de suicide très-souvent employé que celui qui consiste à porter le canon d'un pistolet, d'un revolver ou même d'un fusil dans l'intérieur ou au voisinage de la bouche, soit sous le menton, soit contre la joue, dans le but, comme on dit vulgairement, de se brûler la cervelle; et dans ces cas le projectile est ordinairement une balle. Tantôt elles sont le résultat d'une blessure de guerre et sont alors produites par une balle, un biscaïen, un boulet ou un éclat d'obus.

Les désordres amenés dans la cavité buccale sont très-variables suivant ces différents cas. C'est pourquoi nous distinguerons : 1° Les cas de suicide dans lesquels le canon de l'arme a été porté directement dans la bouche ; 2° ceux où il a été appliqué sous le menton ou contre la joue ; 3° enfin les blessures de guerre dans lesquelles la cavité buccale a été atteinte dans des directions diverses soit par une balle, soit par un gros projectile.

1° Lorsque le canon de l'arme est introduit directement dans la bouche, outre l'action du projectile, dont nous allons parler, l'explosion détermine, par l'accumulation prodigieuse et instantanée de gaz résultant de la combustion de la poudre, des déchirures des lèvres, du

voile du palais et des fractures du maxillaire inférieur. Ces phénomènes sont presque constants et d'autant plus marqués que le blessé a serré plus fortement le canon de l'arme entre les dents. Quelquefois même celui-ci, au lieu d'être introduit dans la bouche, est seulement appliqué contre les lèvres, au devant de l'arcade dentaire. Dans tous ces cas la cavité buccale est noircie par la poudre ; elle est tapissée par des eschares noirâtres; les lèvres sont divisées par de nombreuses fissures qui partent de leur bord libre et se propagent plus ou moins loin sur les joues. Souvent même la langue est déchirée, le voile du palais et la voûte palatine perforés.

Les désordres que produit le projectile sont extrêmement variés, aussi remarque-t-on des accidents primitifs et consécutifs très-différents. Tantôt la balle pénètre par la base du crâne dans l'épaisseur du cerveau, la mort presque toujours est alors instantanée ; d'autres fois, perforant les vertèbres cervicales, elle coupe la moelle épinière ; mais il arrive aussi que, se déviant latéralement, elle brise les apophyses transverses cervicales et blesse l'artère vertébrale. Des hémorrhagies consécutives à la lésion de ce vaisseau ont été fréquemment observées ; enfin elle peut, si elle n'est lancée qu'avec peu de force, s'arrêter dans le tissu spongieux des vertèbres. Les os de la face sont souvent seuls labourés par la balle; c'est ainsi que l'on observe des fractures du maxillaire supérieur, de la voûte palatine, du vomer, des cornets, des os propres du nez, etc. Tantôt le projectile s'arrête dans sa marche et peut être trouvé au milieu des os qu'il a brisés (il n'est pas sans exemple de rencontrer des balles logées dans l'un des sinus) ; d'autres fois il sort au dehors en traversant les téguments de la face, où il produit d'affreuses mutilations.

La balle peut aussi blesser des vaisseaux fort importants dont l'ouverture donne lieu à des hémorrhagies consécutives souvent mortelles. Nous avons déjà parlé de la lésion de l'artère vertébrale ; on a observé encore des solutions de continuité de la carotide interne, de l'artère linguale, de la maxillaire interne, lésions qui ne tardent pas à faire périr les malades, si par la ligature ou par la forcipressure on n'y porte un prompt remède; or c'est presque toujours la carotide primitive que l'on est obligé de lier, attendu que fort souvent il est impossible de déterminer la source de l'hémorrhagie, et l'on s'exposerait à faire une opération inutile alors qu'il reste à peine le temps nécessaire pour empêcher le blessé de succomber à l'hémorrhagie.

Les déviations qui résultent de la résistance des surfaces osseuses amènent quelquefois des conditions forts ingulières ; on signale plusieurs cas dans lesquels la balle, s'étant réfléchie sur l'apophyse basilaire, serait tombée dans le pharynx, et aurait été rendue avec les garde-robes.

Il est même arrivé que le blessé a simplement craché sa balle qui s'était, comme on dit, *éteinte* sur les dents ou sur les parois de la bouche. On a vu aussi des cas où le chirurgien a vainement recherché le projectile, celui-ci ayant été choisi d'un calibre trop petit et étant tombé de l'arme avant qu'on n'en fît usage. Il ne faut pas oublier non plus les cas où le pistolet, au lieu d'être chargé à balle, contient des chevrotines, du menu plomb ou de la mitraille.

Il convient, quand il s'agit de la recherche du projectile, de s'enquérir autant que possible si, pour se suicider, l'individu s'est tenu debout, assis ou couché, ces diverses situations ayant une grande influence sur la position de la tête et conséquemment sur la direction du projectile. C'est dans le décubitus dorsal qu'il est le plus difficile de trop renverser la tête en arrière et, par conséquent, de *se manquer*.

Cette influence de la position prise par l'homme qui se suicide est encore plus importante lorsque cet homme au lieu d'un pistolet se sert d'un fusil dont il fait partir la détente à l'aide du gros orteil.

2° Lorsque le canon de l'arme est appliqué au-dessous du menton ou contre la joue, et que par conséquent la balle n'arrive dans la bouche qu'après avoir traversé les téguments, elle peut, à la rigueur, ne pas rencontrer les os ; c'est précisément ce qui a lieu dans les cas où le blessé a tenu la bouche ouverte pendant qu'il appliquait l'arme sur la région sus-hyoïdienne ou contre la joue, entre les arcades dentaires. Dans le cas, au contraire, où il a tenu la bouche fermée, ou bien la balle perfore les os maxillaires inférieurs ou supérieurs et les dents, à la manière d'un emporte-pièce, ou bien, ce qui est beaucoup plus fréquent, elle les brise comminutivement.

Le projectile, une fois dans la bouche, ou bien s'y arrête pour ensuite être avalé ou rejeté directement au dehors, ou bien, continuant sa course, va frapper la partie opposée à celle par laquelle il est entré, la joue du côté opposé, si l'arme a été dirigée contre la joue, la voûte palatine ou le voile du palais, si l'arme a été appliquée contre la région sus-hyoïdienne. Il est rare, dans le second cas, que la balle s'arrête dans les fosses nasales ou les sinus maxillaires ; le plus souvent, après avoir brisé la voûte palatine, elle arrive jusqu'à la base du crâne ou à la partie supérieure du rachis et atteint l'encéphale ou la moelle.

Les accidents consécutifs sont les mêmes que précédemment.

3° Lorsqu'il s'agit d'une blessure de guerre, si le projectile est une balle, on obtient, à peu de chose près, les mêmes phénomènes que ceux dont nous venons de parler, seulement la direction que suit le projectile est très-variable, la balle, dans ce cas, pouvant venir frapper la face dans tous les sens. En outre, ces balles étant habituellement plus volumineuses et plus dangereuses que celles des armes dont se

servent les individus qui veulent se suicider, elles déterminent des désordres plus graves.

Si, au lieu d'une balle, le projectile est un biscaïen, il produit une attrition des lèvres et des joues ou même en emporte une portion plus ou moins considérable, brise les dents, les arcades alvéolaires et les mâchoires. Si le projectile est passé transversalement d'un côté de la face à l'autre, il en résulte le plus souvent de graves difformités.

Enfin s'il s'agit d'un boulet ou d'un éclat d'obus, les désordres sont encore plus importants. Ces gros projectiles fracassent souvent le maxillaire inférieur ou même l'emportent en partie ou en totalité; tantôt c'est la partie antérieure seule qui est enlevée, tantôt c'est l'une des portions horizontales, tandis que l'autre demeure intacte, est luxée ou même fracturée; tantôt c'est tout le corps de la mâchoire inférieure, les branches étant restées en place, tantôt enfin, c'est l'os tout entier qui est détruit. Ces mutilations osseuses sont naturellement accompagnées de pertes de substance plus ou moins étendues des parties molles; le plancher de la bouche est détioré, la langue déchirée, en partie emportée, d'autres fois elle reste intacte mais n'étant plus soutenue par le plancher de la bouche, elle pend au devant du cou. Tantôt la partie inférieure de la face n'est plus qu'un vaste hiatus limité en haut par la mâchoire supérieure demeurée intacte et dans tout le reste de son pourtour par des parties déchirées en lambeaux multiples, renversés et parsemés de débris osseux, le pharynx se trouve ainsi à découvert. On a même vu, dans les cas graves la mâchoire supérieure et même la plus grande partie de la face également emportées en partie ou en totalité. Nous pourrions citer beaucoup d'exemples de ce genre, ayant eu l'occasion d'en observer un trop grand nombre pendant la guerre de 1870-71.

Les accidents consécutifs aux blessures par armes à feu sont très-variables suivant les circonstances diverses dans lesquelles la blessure a été produite, suivant le volume et la nature du projectile, l'étendue des délabrements, l'importance des parties lésées. Si l'encéphale ou la moelle ont été atteints, la mort, quand elle n'est pas instantanée, survient peu de temps après la blessure. Si ces organes n'ont pas été lésés, le malade peu survivre, malgré l'importance et l'étendue des délabrements produits dans les autres parties. Souvent alors, par suite du choc du projectile contre les parties osseuses, le blessé présente tous les accidents de la commotion cérébrale (voy. ce mot).

Les blessés ne succombent pas toujours immédiatement aux accidents graves dont nous venons de parler; il en est qui vivent plusieurs jours; d'autres même guérissent. Une abondante hémorrhagie peut survenir à la suite de ces horribles blessures; mais, sauf dans les cas

où les carotides et les jugulaires sont ouvertes, cette hémorrhagie s'arrête d'elle-même par l'attrition, l'arrachement, la mâchure, en quelque sorte, des tissus, par la contraction et le refoulement des tuniques internes de ces vaisseaux. Quant aux hémorrhagies secondaires, elles sont beaucoup plus rares.

Quant aux phénomènes qu'on observe du côté de la bouche, ce sont ceux de toutes les plaies par armes à feu. On peut distinguer trois périodes dans l'évolution de ces phénomènes : Une première période dont la durée varie de cinq à six jours, ou inflammatoire ; une seconde période de quinze à soixante jours et plus ou période de suppuration, pendant laquelle se fait également l'élimination des parties mortifiées, enfin une troisième période dite de réparation.

L'inflammation qui marque la première période est généralement peu intense et ne compromet jamais par elle-même les jours du blessé.

La période de suppuration, de courte durée quand les parties molles seules ont été atteintes, peut, au contraire, être fort longue quand les os ont été fracturés ou fracassés. Mais en dehors de l'hémorrhagie consécutive qui peut survenir à cette période, elle ne s'accompagne presque jamais d'accidents graves et, en particulier, de l'infection purulente. Cette bénignité relative de l'ostéite suppurative des mâchoires, et surtout de la mâchoire inférieure, a été justement mise en lumière par la plupart des auteurs, sans avoir cependant, jusqu'ici, reçu aucune explication satisfaisante.

Dans la troisième période ou période de cicatrisation, on voit souvent subsister des fistules, quelquefois sortir des esquilles, et, quand la cicatrisation suit sa marche, persister des difformités qui sont dues, soit à l'aplatissement de la face, soit à la perte des dents, soit à une perforation du palais, soit à une pseudarthrose de la mâchoire inférieure ou à une ankylose complète de l'articulation temporo-maxillaire, soit enfin à des pertes de substance considérables.

Traitement. Le premier soin du chirurgien doit être de s'assurer si quelques parties du projectile ou des esquilles ou un corps étranger ne sont pas restés dans la plaie, et de chercher à les extraire. Lorsqu'il s'agit d'une balle, si elle est logée dans l'apophyse basilaire ou dans les vertèbres, il est impossible de la retirer, tandis que cela devient plus facile dans le sinus maxillaire ou dans une autre portion du squelette de la face. Toutefois il est des cas où elle est enclavée dans les parties osseuses de telle sorte qu'on ne pourrait l'extraire sans causer de nouveaux délabrements ; dans ces cas il vaut mieux la laisser et attendre qu'elle se détache d'elle-même par la suppuration ; d'ailleurs on serait toujours à temps, si elle ne sortait pas d'elle-même, de tenter plus tard l'extraction après la consolidation des os fracturés.

Les bords des plaies seront ensuite réunis par des points de suture ou tout au moins rapprochés, s'il est impossible de les mettre en contact.

On préviendra autant que possible les accidents inflammatoires par les antiphlogistiques. Une fois la suppuration établie, on fera dans la bouche de fréquentes injections avec de l'eau de guimauve, de l'eau vineuse ou de l'eau chlorurée pour entraîner le pus et les crachats, et des gargarismes émollients seront prescrits si toutefois le malade peut se gargariser.

Nous verrons plus loin quelle est la conduite à tenir dans les cas de fracture des maxillaires.

S'il survient une hémorrhagie, on cherchera à voir quels sont les vaisseaux qui donnent du sang et on l'arrêtera à l'aide de nos pinces hémostatiques. Si l'on ne peut déterminer exactement le point de départ de l'hémorrhagie, on aura recours soit au tamponnement avec des boulettes de charpie imbibées de perchlorure de fer, soit au cautère actuel; on peut ajouter à ces moyens la compression de la carotide primitive. Enfin, si ces moyens sont insuffisants et si le sang provient de l'une des grosses artères de la région, il faut pratiquer la ligature de la carotide du côté correspondant.

Après la cicatrisation complète, le chirurgien pourra tenter de remédier aux difformités résultant de la blessure par des réparations anaplastiques. (Voy. *autoplastie*, *chéiloplastie*, etc.)

ARTICLE PREMIER.

MALADIES DES LÈVRES.

Nous décrirons successivement dans cet article les *contusions* et les *plaies*, l'*hypertrophie*, les *inflammations*, le *bec-de-lièvre* les *tumeurs* et les *ulcérations*. Pour terminer, nous étudierons la réparation des lèvres par l'autoplastie.

Contusions, plaies et plaies contuses.

Contusions. — Les contusions des lèvres sont assez rares à cause de leur mobilité et de leur élasticité qui leur permettent d'échapper facilement à l'action des corps contondants. Toutefois lorsqu'elles ont été fortement pressées contre les arcades dentaires, elles deviennent le siége d'une ecchymose, généralement peu prononcée du côté de la

peau, très-marquée au contraire, du côté de la muqueuse, ce qui s'explique par ce fait que le tissu cellulaire est très-ferme et très-dense du côté de la peau où se font les insertions musculaires, tandis qu'il est mince, lâche du côté de la muqueuse et, par suite, plus facilement perméable aux liquides. Ces contusions n'offrent d'ailleurs aucune importance par elles-mêmes, elles coïncident souvent avec des accidents plus graves, en particulier avec des fractures des dents ou des maxillaires, qui méritent surtout l'attention du chirurgien.

Plaies. — Elles sont produites, comme dans les autres régions, par des instruments piquants, tranchants ou contondants.

Les *piqûres* simples ne donnent lieu à aucune considération spéciale. Lorsqu'elles se compliquent de la présence d'un corps étranger, de la pointe de l'instrument vulnérant ou de l'inoculation d'un virus comme le venin de l'abeille, elles sont suivies d'accidents inflammatoires. (Voy. abcès, phlegmon.)

Les *plaies par instruments tranchants* varient suivant qu'elles se bornent à la peau ou à la muqueuse, qu'elles divisent la lèvre dans toute son épaisseur ou qu'elles atteignent en même temps les arcades dentaires. Lorsqu'elles sont superficielles, soit du côté de la peau, soit du côté de la muqueuse, elles ne présentent aucune gravité et guérissent, en général, très-facilement. Lorsque les muscles sont atteints, ou bien l'incision est parallèle à la direction des fibres musculaires, ou bien elle lui est perpendiculaire : dans le premier cas la réunion est facile et la guérison rapide ; dans le second cas, au contraire, les bords de la division se trouvent écartés et par la rétraction des fibres divisées elles-mêmes, et par l'action des muscles antagonistes, deux causes auxquelles viennent s'ajouter la rétraction secondaire produite par l'inflammation ; la réunion est alors difficile à obtenir. Enfin lorsque la lèvre est divisée dans toute son épaisseur, cet écartement peut acquérir des proportions considérables ; il s'exagère encore toutes les fois que les muscles divisés entrent en contraction, comme cela à lieu pendant le rire, les cris, etc. La réunion immédiate est alors presque impossible : si une semblable plaie est abandonnée à elle-même, ses bords se cicatrisent isolément et il en résulte une déformation à laquelle on donne le nom de bec de lièvre accidentel. (Voy. *bec-de-lièvre.*) En outre, ces plaies s'accompagnent souvent d'une hémorrhagie produite par la division des artères coronaires, hémorrhagie d'autant plus abondante que ces artères auront été divisées plus près de leur origine, c'est-à-dire plus près des commissures labiales. Cet écoulement sanguin, si l'on n'y remédie assez tôt, peut être assez considérable pour mettre en danger la vie des malades, surtout lorsqu'il s'agit d'un enfant.

Les *plaies contuses*, de même que les contusions, sont rares à cause

de la mobilité des lèvres; cependant celles-ci peuvent se trouver assez fortement comprimées entre l'arcade dentaire et le corps vulnérant pour être lacérées ou écrasées dans une certaine étendue. Il peut même y avoir une perte de substance primitive quand elles résultent d'une morsure, d'une blessure par arme à feu, ou consécutive à la chute de lambeaux sphacélés.

Traitement. Les plaies par instruments piquants, lorsqu'elles sont simples, ne réclament aucun traitement particulier; lorsqu'elles sont compliquées de la présence d'un corps étranger, celui-ci doit être extrait.

Les plaies par instruments tranchants, lorsqu'elles se bornent aux téguments, peuvent-être facilement réunies. Il en est de même lorsque les muscles sont divisés parallèlement à leurs fibres; mais s'ils sont partiellement coupés en travers, il est plus difficile de mettre exactement en contact les bords de la plaie : il faut alors recourir aux agglutinatifs, aux bandages unissants, ou même à quelques points de suture entortillée. Enfin lorsque la blessure est profonde ou lorsque la lèvre est coupée dans toute son épaisseur, la suture à anses métalliques ou la suture entortillée doit être pratiquée avec le plus grand soin et après que les bords auront été rapprochés aussi exactement que possible. Il faut comprendre dans la suture une grande épaisseur de tissus, de façon, non-seulement à rapprocher le fond de la plaie aussi bien que la surface, mais aussi à prévenir l'hémorrhagie consécutive. Quant à l'hémorrhagie immédiate, nous la prévenons aisément à l'aide de deux pinces hémostatiques appliquées sur la lèvre de chaque côté de la plaie. (Voy. Deny et Exchaquet, *de la forcipressure.*) Ces pinces, d'ailleurs, pourraient rendre le même service si l'hémorrhagie se produisait après la réunion et remplaceraient, dans ce cas, avec avantage, la lame de plomb recourbée dont une extrémité était appliquée à l'intérieur de la joue et l'autre à l'extérieur. (Boyer.) Il est bien important, après la réunion, de veiller à ce qu'il ne se fasse pas d'écoulement sanguin du côté de la bouche, car, en pareil cas, le sang est avalé avec la salive et c'est là un grand danger surtout chez les enfants.

Les plaies contuses doivent, comme les autres, être réunies immédiatement, à moins que leurs bords ne soient tellement contus, qu'on ne puisse espérer les réunir. Dans ce dernier cas, on a conseillé de régulariser la plaie avant de réunir. De cette manière on éviterait les cicatrices difformes qui résultent d'une réunion par suppuration. Mais il est peut-être préférable d'attendre que les premiers accidents soient passés, que les parties soient revenues sur elles-mêmes et que les plaies se soient recouvertes de bourgeons charnus. On les réunit alors par la suture, en profitant de tous les lambeaux respectés

avant que la rétraction s'en soit emparée et que des adhérences vicieuses se soient établies. Si la plaie suppure déjà on se contente d'en maintenir les bords rapprochés au moyen d'agglutinatifs; enfin si ces bords sont déjà en partie cicatrisés isolément et s'il y a trop de tendance à l'écartement, on se comportera comme dans le bec-de-lièvre congénital. (Voy. *Bec-de-lièvre.*)

Tuméfaction et hypertrophie des lèvres.

Le tissu cellulaire sous-cutané et surtout sous-muqueux des lèvres, de même que les glandes qu'il renferme, peuvent être injectés de sérosité et épaissis. La lèvre devient alors le siége d'un gonflement plus ou moins considérable.

Ce gonflement survient parfois à la suite d'inflammations prolongées, de fluxions répétées de la joue; mais le plus souvent on l'observe chez des scrofuleux et chez des sujets de la race nègre. En général il occupe la lèvre supérieure, rarement l'inférieure ou les deux lèvres.

Dans certains cas il acquiert un développement tel que la direction de la lèvre se trouve changée, le bord libre regardant en avant et la face postérieure en bas, et qu'il en résulte une difformité choquante.

Le traitement médical consiste tout d'abord à combattre la cause par des médications appropriées à l'état général du malade.

Lorsque l'hypertrophie est considérable et constitue une véritable difformité, il faut recourir à un traitement chirurgical et exciser une partie des lèvres. On peut, dans ce but, employer le procédé de M. Paillard. Ayant constaté que l'hypertrophie des lèvres porte principalement sur le tissu cellulaire sous-muqueux, ce chirurgien enleva la portion muqueuse préalablement séparée par dissection de la portion cutanée. Voici comment il procéda : La commissure des lèvres du côté droit étant saisie par un aide et attirée en avant, de la main gauche le chirurgien saisit celle du côté opposé et, de la droite il fit avec le bistouri, sur le bord libre de la lèvre supérieure, plus ou moins près de la muqueuse, suivant l'épaisseur de l'hypertrophie, une incision allant d'une commissure à l'autre ; cela fait, il disséqua de bas en haut, pour la lèvre supérieure, jusqu'à quelques millimètres du frein, et lorsque le lambeau ainsi taillé se trouva séparé de la lèvre jusqu'à sa base, il en pratiqua l'excision.

Une opération analogue fut pratiquée par M. Pétrequin. Dans un premier temps, celui-ci divisa la lèvre dans toute son épaisseur par une incision verticale; dans un deuxième temps, après s'être assuré que

l'hypertrophie portait surtout sur les deux tiers postérieurs de la lèvre, il excisa sur chaque moitié un lambeau en forme de pyramide triangulaire, en ayant soin de conserver la muqueuse et la peau ; dans un troisième temps, enfin, il sutura le bord antérieur au bord postérieur de la plaie de chaque côté, et réunit ensuite la plaie médiane par la suture entortillée.

Inflammations.

Les inflammations des lèvres sont tantôt superficielles et limitées à la peau (*herpès*, *érysipèle*), tantôt profondes et occupant toute leur épaisseur (*phlegmon*, *abcès*, *furoncle*, *anthrax*, *etc.*)

Herpès. — L'herpès labialis est surtout remarquable par sa fréquence; il apparait le plus souvent à la suite d'une fièvre éphémère, d'une phlegmasie ou d'une irritation locale.

Il apparaît sur les lèvres, le plus souvent sur la supérieure, sous forme d'une rougeur accompagnée de chaleur, de cuisson, de tension douloureuse; bientôt après de petites vésicules aplaties, blanchâtres se forment, se réunissent en ampoules distendues par un liquide trouble, se rompent ensuite, se dessèchent et se couvrent d'une croûte jaune ou brune qui ne tarde pas elle-même à tomber, en laissant la lèvre un peu rouge.

Cette affection n'exige aucun traitement spécial,

Erysipèle. — L'Érysipèle prend rarement son point de départ sur les lèvres et il est exceptionnel de voir s'y propager l'érysipèle de la face : il ne donne lieu d'ailleurs, dans cette région, à aucune considération particulière.

Il n'en est pas de même du furoncle et de l'anthrax qui méritent de nous arrêter plus longuement.

Furoncle et Anthrax. — La plupart des furoncles de la lèvre se comportent comme dans les autres régions et quand ils ne présentent pas de gravité spéciale ils ne doivent pas nous occuper; mais il est des furoncles, et surtout des anthrax, qui donnent lieu à des accidents assez graves pour avoir fait l'objet de travaux spéciaux de la part de plusieurs chirurgiens français et étrangers.

Toutes les parties des lèvres mais surtout la face externe et le bord libre de la lèvre supérieure peuvent en devenir le siége.

Si dès le début, on incise profondément une lèvre atteinte d'un anthrax, on aperçoit sur la coupe de petits points jaunâtres, arrondis, purulents, infiltrés dans le tissu cellulaire profond qui relie entre eux le derme et les faisceaux musculaires; ces points sont très-nombreux; leur volume varie d'une tête d'épingle à celui d'un grain de millet, la pression la plus énergique ne parvient pas à les expulser hors du tissu musculaire qui les renferme ; ce n'est que plus tard, lorsque la

suppuration augmente, qu'ils sont éliminés à la manière de véritables bourbillons.

A l'autopsie on trouve autour de la lésion primitive de petits foyers purulents, multiples, bien circonscrits, constitués par des amas arrondis de leucocytes, et entourés d'une zone sanguine d'un rouge foncé. Ces foyers purulents et sanguins se propagent souvent par traînées, entre les faisceaux musculaires du masseter, de la joue, de la langue, de la région sus-hyoïdienne, à la glande sous-maxillaire et même au périoste des mâchoires qu'ils décollent.

En outre, on observe presque toujours une phlébite de voisinage et c'est précisément cette phlébite, sur laquelle les auteurs insistent avec juste raison, qui donne aux furoncles des lèvres un caractère de gravité toute spéciale. On voit nettement, à l'autopsie, que les veines qui partent du furoncle ou de l'anthrax étaient oblitérées par des caillots dégénérés ou remplies, dans une certaine étendue, de caillots noirâtres, parsemés de stries jaunâtres, d'un magma grisâtre ou brunâtre ou d'un liquide franchement puriforme. Les parois de ces veines sont elles-mêmes épaissies, entourées d'une zone rougeâtre qui est l'indice d'extravasations sanguines, elles adhèrent fortement aux tissus environnants. Leur surface interne est dépolie et dépouillée par places de son épithélium. Cette phlébite ne reste pas toujours limitée à la veine faciale ou à ses branches ; elle peut se propager aux veines jugulaires par les veines transversales de la face ou aux sinus de la dure mère par la veine ophthalmique. Pour peu qu'elle soit étendue, il en résulte dans la circulation veineuse un trouble qui se traduit par un gonflement plus ou moins considérable de la face et du cou, ou même par une infiltration œdémateuse du tissu cellulaire sous-conjonctival et intra-orbitaire.

Cette stase veineuse peut avoir lieu dans la cavité crânienne consécutivement à l'oblitération des sinus veineux et entraîner à sa suite soit une congestion du cerveau ou de ses enveloppes, soit une infiltration des méninges et des exsudations séreuses dans les ventricules. Quelquefois même, elle donne lieu à une méningite ou à une encéphalite. Enfin dans certains cas on trouve à l'autopsie des abcès métastatiques dans les différents viscères.

Les symptômes, au début, sont les mêmes que pour les autres régions. Ils diffèrent seulement par la plus grande intensité des douleurs, et en ce que, au bout de quelques jours, lorsque la petite tumeur est ouverte spontanément ou artificiellement, au lieu de voir ses bords blanchir et s'affaisser, ils sont susceptibles de rester rouges, tuméfiés, en même temps que les veines du voisinage présentent tous les caractères locaux de la phlébite. Si la guérison survient promptement, ces symptômes eux-mêmes ne tardent pas à disparaître. Si, au con-

traire, la phlébite persiste et s'étend aux parties voisines, on voit tout à coup un gonflement considérable apparaître dans ces parties, aux joues, au nez, aux paupières, au front, au menton, et même à la région sus-hyoïdienne. Au toucher, la lèvre malade devient d'une grande dureté ; on croirait toucher un morceau de bois. Sa coloration devient bleuâtre, ce qui l'a fait comparer à un boudin ; on y voit parfois des plaques de sphacèle. Les ganglions sous-maxillaires se tuméfient, toute la face pâlit par places, devient rouge dans d'autres, douloureuse à la pression, toutes les veines de la région apparaissent rouges, bleuâtres et parfois, quand l'œdème n'est pas trop considérable, on sent sous le doigt comme un cordon dur tout le long de leur trajet. Tantôt les paupières sont œdématiées, au point de masquer complétement les globes oculaires; tantôt, au contraire il y a de l'exophthalmie, une conjonctivite et un chémosis séreux, des alternatives de mydriase et de myosis ; enfin il se fait, dans certains cas, des hémorrhagies intra-oculaires, des phlegmons ou des abcès intra-orbitaires.

A côté de ces troubles locaux surviennent des phénomènes généraux graves, tels qu'une fièvre intense, rarement précédée de frissons, une soif ardente, la sécheresse de la langue, l'insomnie ou même du délire. Lorsque ce dernier existe, c'est une preuve que la phlébite envahit les sinus. Ce délire est surtout violent pendant la nuit; il s'accompagne de douleurs très-vives et décline dans le jour pour faire place à de l'agitation. A ce délire ou à cette agitation succède bientôt un état comateux. Les extrémités se refroidissent, la face devient d'une pâleur extrême, la tuméfaction du visage semble s'affaisser, toute la peau se couvre d'une sueur froide et le malade succombe dans le coma. Quelquefois la mort survient pendant le délire même. D'autres fois, c'est l'infection purulente qui apparaît avec tout son cortége de symptômes habituels. Enfin dans certains cas ces deux graves complications surviennent simultanément, et il est impossible alors de distinguer les uns des autres les phénomènes qui sont dus à chacune d'elle; car, soit que la phlébite se propage aux sinus de la dure mère et donne lieu à des accidents cérébraux, soit que survienne l'infection purulente, soit même que ces deux complications se développent simultanément, le malade est emporté en quelques jours.

Le pronostic peut donc, dans tous ces cas, devenir de la plus haute gravité. Les auteurs ont émis des opinions diverses sur les causes de cette gravité exceptionnelle du furoncle de la face et en particulier de celui des lèvres. Les uns, avec les auteurs allemands et anglais, admettent l'existence d'un virus particulier analogue à celui de la pustule maligne ; d'autres se contentent d'attribuer la malignité

à l'infection purulente ou à l'infection putride; d'autres, enfin, croient en avoir trouvé les causes dans les conditions anatomiques et anatomo-pathologiques. De ces trois opinions, la dernière est celle qui rallie le plus grand nombre de partisans. En effet, la gravité du furoncle des lèvres et la facilité avec laquelle se produit la phlébite pourrait bien n'être due qu'à la riche vascularité de cette région, à sa structure particulière, à la texture de ses éléments musculaires et au peu d'abondance du tissu cellulaire interposé.

Le furoncle et l'anthrax de la lèvre, faciles à reconnaître, dès le début et dans les cas simples, peuvent, lorsqu'ils se compliquent des accidents dont nous venons de parler, être confondus au premier abord, soit avec un érysipèle, soit avec une périostite diffuse des maxillaires, soit avec la pustule maligne.

On distingue facilement l'érysipèle en ce qu'il est moins circonscrit et en ce qu'il est précédé d'adénite; la périostite en ce qu'elle donne lieu à une saillie apparente du côté de la cavité buccale; la pustule maligne en ce qu'elle débute par une vésicule caractéristique qui repose sur une eschare grisâtre et s'entoure bientôt d'un cercle vasculaire qui n'existe jamais dans l'anthrax ni dans le furoncle,

Le traitement consiste à pratiquer de bonne heure une incision cruciale, large, profonde, de façon à favoriser l'élimination des bourbillons; on applique ensuite des cataplasmes ou de la glace sur la plaie.

Par ces moyens, on arrive souvent à prévenir et même à combattre les graves complications qui résultent de la phlébite. Si celle-ci n'a pu être évitée, on pratique des mouchetures, ou même on applique au pourtour des lèvres, des sangsues qui calment la douleur et diminuent, autant que possible, la tension des parties tuméfiées.

Un traitement général tonique doit être associé à ces moyens locaux.

Phlegmon. — Abcès. — Le phlegmon des lèvres succède généralement à un traumatisme, à une opération chirurgicale, à une carie dentaire ou un érysipèle.

Il se traduit par les mêmes symptômes que dans les autres régions; gonflement douloureux du repli labial, rougeur et chaleur de la lèvre, engorgement et douleur, au toucher, des ganglions sous-maxillaires, légère induration du tissu cellulaire environnant. Le plus souvent les choses en restent là et le phlegmon se termine en quelques jours par résolution. Quand il suppure, l'abcès est généralement circonscrit et limité. Il doit être ouvert du côté de la muqueuse afin d'éviter toute cicatrice à l'extérieur.

Bec-de-lièvre.

Définition. — Historique. — On donne le nom de bec-de-lièvre à toute division permanente des lèvres, qu'elle soit limitée à ces voiles membraneux ou qu'elle s'étende jusqu'au palais. Presque toujours congénital, il peut être accidentel. Dans ce dernier cas il résulte d'une division complète de la lèvre dont les bords se seraient cicatrisés isolément; ou de pertes de substances déterminées par d'autres causes, telles que brûlures, ulcères, etc. Nous renverrons à ces différentes affections l'étude du bec-de-lièvre accidentel et nous nous occuperons spécialement ici du bec-de-lièvre congénital.

Les anciens chirurgiens ont évidemment observé et traité le bec-de-lièvre congénital; mais il faut arriver jusqu'à Franco et Ambroise Paré pour en trouver une description spéciale. Le premier le désigne sous le nom de *lèvre fendue de nativité* ou de *dent de lièvre*; le second sous le nom de *bec-de-lièvre*, qui parut alors pour la première fois dans la nomenclature chirurgicale. Depuis lors, ce vice de conformation a été l'objet d'études approfondies, surtout au point de vue de la pathogénie et du traitement.

Siége. — Variétés. — Le bec de lièvre congénital occupe habituellement la lèvre supérieure, par exception, les commissures ou la lèvre inférieure; ces deux dernières variétés sont tellement rares que nous en dirons seulement quelques mots à la fin de notre description. Il en sera de même du bec-de-lièvre médian de la lèvre supérieure qui est également exceptionnel. Nous commencerons donc par décrire le bec-de-lièvre tel qu'il se présente journellement dans la pratique, c'est-à-dire le *bec-de-lièvre latéral de la lèvre supérieure*.

On lui donne les noms d'*unilatéral* ou de *bilatéral*, suivant qu'il porte sur un des côtés seulement de la lèvre ou sur les deux côtés à la fois. Mais qu'il soit unilatéral ou bilatéral, on dit qu'il est *simple* ou *labial* lorsque la division se borne aux parties molles qui entrent dans la composition de la lèvre; *labio-alvéolaire*, lorsqu'elle porte en même temps sur la partie antérieure de la voûte palatine, en-deçà du conduit palatin antérieur; *labio-palatin*, lorsqu'elle s'étend en arrière sur la voûte palatine ou en même temps sur toute la voûte et le voile du palais. Étudions successivement ces diverses variétés.

1° *Bec-de-lièvre simple, unilatéral.* — Il siége de préférence sur le côté gauche de la lèvre, particularité que Roux expliquait par la précocité plus grande du développement des parties droites par rapport aux parties gauches. Il représente généralement à la lèvre, au-dessous de la narine, une fente qui parfois consiste en une simple

dépression (fig. 136) du rebord labial; mais qui plus fréquemment, occupe la plus grande partie (fig. 137) ou la totalité (fig. 138) de la hauteur de la lèvre, souvent même se prolonge dans le sillon naso-labial ou pénètre dans la narine. Le plus ordinairement il occupe

Fig. 136.

Bec-de-lièvre simple, 1er degré. (D'après Le Fort.)

Fig. 137.

Bec-de-lièvre simple occupant la plus grande partie de la hauteur de la lèvre.

Fig. 138.

Bec-de-lièvre simple occupant la totalité de la hauteur de la lèvre.

toute l'épaisseur de la lèvre; rarement il atteint une partie seulement de cette épaisseur. Les bords de cette fente, réunis à la partie supérieure, s'écartent à mesure qu'on approche du bord libre, de façon à représenter un A renversé. Le bord interne est dirigé verticalement, tandis que l'externe est tiré obliquement en bas et en dehors par les muscles diducteurs qui n'ont pas d'antagonistes; il en résulte que le bord externe parait plus long que l'interne. Ces bords sont généralement droits, lisses et réguliers; ils forment, en haut, par leur réunion, un angle aigu, situé plus ou moins près de la narine; en bas, ils se continuent insensiblement avec le bord libre de la lèvre en formant un angle mousse; d'autres fois, ils sont irréguliers, onduleux, excavés et comme déchiquetés. L'écartement qui existe entre eux est plus ou moins considérable; il augmente dans certaines conditions telles que le rire, les cris et diminue dans d'autres, comme la succion.

2° *Bec-de-lièvre labial bilatéral.* — Lorsque le bec de lièvre est bilatéral, au lieu d'une seule fente labiale, il en existe deux, une de chaque côté, offrant d'ailleurs chacune les mêmes caractères que la fente labiale unilatérale. La lèvre se trouve ainsi divisée en trois parties inégales, dont deux latérales et une médiane qui correspond à la sous-cloison à laquelle on donne le nom de *lobule médian.* (fig. 139.)

Fig. 139.

Bec-de-lièvre bilatéral.

Celui-ci comprend toutes les couches qui entrent dans la composition de la lèvre, depuis la peau jusqu'à la muqueuse. Dans quelques cas, ces couches sont atrophiées et devenues fibreuses. Ce lobule médian varie dans ses dimensions, sa forme, sa direction et surtout par son point d'implantation. Dans

certains cas, en effet, il est extrêmement petit, pour ainsi dire rudimentaire et ne recouvre qu'en partie les dents sous-jacentes; dans d'autres il a une hauteur égale à celle de la lèvre, et, par suite, recouvre entièrement les dents incisives. Il se dirige verticalement en bas, ou bien il s'incline en avant ou en arrière; il s'insère à la partie la plus reculée de la sous-cloison, ou bien sur un point plus ou moins rapproché du lobule du nez, quelquefois même à son extrémité, de sorte que la sous-cloison n'existe pas; enfin, tantôt il est libre, tantôt adhérent par sa face postérieure dans une étendue plus ou moins considérable.

Dans le bec-de-lièvre bilatéral, la bouche est agrandie transversalement, le nez est large et aplati, les deux narines sont déprimées et les ailes du nez attirées en dehors, avec les parties correspondantes de la lèvre, par les muscles de la commissure.

Certains auteurs ont signalé chez quelques enfants affectés de bec-de-lièvre bilatéral l'existence d'un double pertuis, situé à la face interne de la muqueuse; auprès de la ligne médiane, ce double orifice laisse écouler un mucus limpide et aboutit à la cavité de follicules labiaux dilatés en forme de kystes.

3° *Bec-de-lièvre labio-alvéolaire.* — Dans cette variété, d'ailleurs assez rare, la lésion porte, non-seulement sur la lèvre, mais encore sur la partie alvéolaire du palais. De même que le bec-de-lièvre labial, il est unilatéral ou bilatéral.

La fissure labio-alvéolaire unilatérale est disposée de telle sorte que toutes les dents incisives se trouvent placées sur celui des côtés qui adhère à la cloison des fosses nasales. Souvent, dans ces cas, l'os incisif et le maxillaire supérieur correspondant, qui se trouvent au niveau de la solution de continuité, font, en avant d'elle, une saillie plus ou moins considérable, de telle sorte que les deux bords ne sont plus sur le même plan.

La fissure labio-alvéolaire bilatérale porte également sur les côtés de l'os incisif, derrière lequel la double solution qu'elle représente se réunit sur la ligne médiane, au niveau du trou palatin antérieur, à la manière d'un V à sommet postérieur. Dans ce cas, les os incisifs complétement séparés des os maxillaires supérieurs n'adhèrent plus qu'en haut à la cloison des fosses nasales. Ces os peuvent même, sous l'influence de pressions prolongées de la langue, être poussés en avant et déviés de leur position normale, de telle sorte que leur bord inférieur soit relevé et que les dents incisives, au lieu d'être verticales, soient dirigées en avant; le lobule médian s'insère alors soit sur la partie moyenne de la sous-cloison, soit même sur le lobule du nez.

4° *Bec-de-lièvre labio-palatin.* — Plus fréquent que le précédent,

le bec-de-lièvre labio-palatin est également unilatéral ou bilatéral, mais le plus souvent il est unilatéral gauche, ainsi que le bec-de-lièvre labial simple. Dans cette variété, la fissure qui sépare l'os incisif du maxillaire supérieur gauche se porte obliquement au delà du conduit palatin et fait communiquer avec la bouche la fosse nasale du même côté. Tantôt la fente est limitée à la voûte et respecte le voile du palais, tantôt elle atteint ce dernier. L'écartement de ses bords est variable, ce qui, comme nous le verrons plus loin, est d'une grande importance au point de vue du traitement. Dans la grande majorité des cas, le maxillaire supérieur droit fait saillie en avant; le gauche, au contraire, qui est comme atrophié, parait refoulé en arrière; il en résulte que l'arcade dentaire du côté droit dépasse celle du côté gauche, comme cela peut avoir lieu, du reste, dans la fissure labio-alvéolaire.

Lorsqu'elle est bilatérale (voy. fig. 140), la fissure labio-palatine

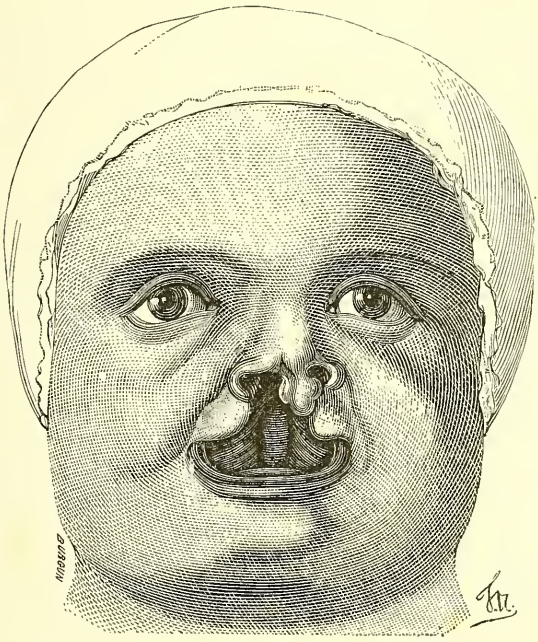

Fig. 140

Bec-de-lièvre double compliqué de fissure labio-palatine. (De notre collection.)

divise de chaque côté l'arcade dentaire, se réunit au niveau du conduit palatin antérieur et de là se porte directement en arrière; sur la ligne médiane, on voit la cloison des fosses nasales et les os incisifs

complétement séparés des parties voisines et des maxillaires. Les os incisifs sont eux-mêmes tantôt atrophiés, tantôt, au contraire, hypertrophiés, presque toujours inégaux, souvent projetés en avant, de telle sorte que leur face labiale d'antérieure devient supérieure, que leur face palatine de postérieure devient inférieure et que les incisives sont en même temps déviées en différents sens. La fissure qui fait communiquer directement la bouche avec les fosses nasales, comme dans les cas précédents, peut être plus ou moins étendue, plus ou moins large. Il en résulte, dans tous les cas, un écoulement continuel de mucus nasal dans la bouche, le passage des aliments dans les fosses nasales, leur sortie par les narines et un nasonnement très-marqué. On a même observé quelques cas dans lesquels les altérations sont plus prononcées et justifient, mieux encore que ceux dont nous venons de parler, le nom de *bec-de-lièvre complexe* ou de *gueule-de-loup* qui a été donné par quelques auteurs. Ce sont ceux où il y a absence complète de la voûte palatine, de la cloison des fosses nasales, de la partie moyenne de la lèvre supérieure et de l'arcade alvéolaire qui la supporte, ou bien encore ceux dans lesquels la fente palatine se prolonge jusqu'à la colonne vertébrale inclusivement. Cette prolongation vers la base du crâne coïncide même quelquefois avec une solution de continuité qui s'observe sur la face et produit un état fort singulier du nez, avec la fusion des yeux, l'ouverture des os du crâne sur la ligne médiane et la séparation de l'encéphale en deux moitiés; mais ce sont là, nous le répétons, des cas exceptionnels et qui ne rentrent plus exclusivement dans le cadre qui nous occupe.

Nous venons de passer en revue les diverses variétés de bec-de-lièvre labial et labio-palatin, en insistant plus particulièrement sur celles que l'on observe journellement dans la pratique. Il nous reste à dire quelques mots de formes beaucoup plus rares, qui n'offrent guère qu'un intérêt historique : nous voulons parler du *bec-de-lièvre génien* ou *commissural*, du *bec-de-lièvre de la lèvre inférieure* et du *bec-de-lièvre médian* de la lèvre supérieure.

5° *Bec-de-lièvre génien* ou *commissural*. — Dans cette variété, la fente, au lieu de porter sur la lèvre, porte, comme son nom l'indique, sur la joue. Tantôt cette fente se réduit à un simple prolongement transversal de l'ouverture buccale, soit d'un seul côté, soit des deux côtés, pouvant s'étendre jusqu'à l'oreille ; tantôt elle part de l'angle des lèvres, se dirige obliquement en dehors et en haut, soit vers la région temporale, soit vers l'angle externe de l'œil, et circonscrit une large ouverture par laquelle se voit l'intérieur de la bouche. Cette anomalie, que quelques auteurs désignent sous le nom de *fissure congénitale des joues*, coïncide le plus souvent avec d'autres anomalies de la face ; ce-

pendant on a signalé des cas dans lesquels cette lésion était unique. Quelquefois la fente se prolonge jusqu'à l'œil et la paupière inférieure est elle-même affectée de coloboma. D'autrefois, la lèvre supérieure de la fente coupe perpendiculairement ou obliquement le canal de Sténon et il en résulte un écoulement incessant de la salive, qui constitue une fâcheuse complication.

Enfin, il est des cas où la fente transversale de la bouche se prolonge à droite et à gauche, dans l'intervalle des os maxillaires et aux dépens du muscle buccinateur : il en résulte une difformité horrible à laquelle on donne le nom de *gueule-de-lion*.

6° *Bec-de-lièvre médian.* — L'existence du bec-de-lièvre médian a été niée par plusieurs auteurs, en particulier par Chaussier, Dupuytren et Cruveilher; mais d'autres auteurs recommandables, tels que Nicati, Blandin, Bouisson, Ammon, Bitot, Parise, etc., en ont cité des exemples incontestables. D'ailleurs, la formation de ce bec-de-lièvre, comme nous le verrons en parlant de l'étiologie, s'explique aujourd'hui aussi bien que celle des autres variétés, par l'étude de l'embryogénie.

Le bec-de-lièvre médian se rencontre sur la lèvre supérieure et sur l'inférieure. Dans quelques cas, la fente est assez large pour qu'on puisse supposer qu'il s'agit d'un bec-de-lièvre bilatéral avec absence du lobule médian et des os intermaxillaires. De même que le bec-de-lièvre latéral, il peut se compliquer de la fente du palais ou du maxillaire inférieur et présenter, comme lui, tous les degrés et toutes les variétés dont nous avons parlé. C'est ainsi que dans quelques cas de bec-de-lièvre médian de la lèvre inférieure la division portait non-seulement sur cette lèvre, mais aussi sur le maxillaire inférieur ou même sur la langue. Parise a observé un cas de ce genre dans lequel la fissure de la lèvre inférieure était compliquée de celle du maxillaire inférieur; elle était placée sur la ligne médiane et le maxillaire inférieur était divisé en deux parties égales réunies par du tissu fibreux ; la langue était également séparée en deux moitiés latérales dans toute sa longueur. Faucon rapporte une autre observation dans laquelle le maxillaire inférieur était divisé dans toute sa hauteur et où l'un des côtés était le siége d'une grosse tumeur osseuse.

Diagnostic. — S'il est toujours facile de reconnaître, au premier abord, à quelle variété de bec-de-lièvre on a affaire, il ne l'est pas toujours de dire s'il s'agit d'un bec-de-lièvre congénital ou d'un bec-de-lièvre accidentel. Toutefois, ce dernier, contrairement au précédent, peut occuper un point quelconque des deux lèvres ; il n'a pas une direction aussi constamment, aussi rigoureusement verticale. Ses bords peuvent être plus ou moins réguliers, mais ils ne présentent jamais de bourrelet, ne sont jamais recouverts d'une membrane fine et

rosée, mais bien d'un tissu inodulaire, d'une cicatrice blanchâtre plus ou moins épaisse; quelquefois les bords de la division ont contracté des adhérences avec les gencives; enfin le bec-de-lièvre accidentel ne présente jamais les complications du bec-de-lièvre congénital.

Pronostic. — Le bec-de-lièvre labial constitue une difformité choquante, mais il est ordinairement peu dangereux. Le bec-de-lièvre labio-alvéolaire ou labio-palatin est plus grave et cette gravité augmente avec l'importance de la difformité et des troubles fonctionnels qu'il amène: il rend la succion impossible; souvent les enfants maigrissent parce qu'ils ne peuvent pas teter; lorsqu'ils survivent, ils éprouvent une grande gêne dans la déglution, la mastication et la parole. Enfin le traitement lui-même nécessite une opération délicate et qui n'est pas sans danger.

Étiologie. — Mode de formation. — Un grand nombre de théories ont été émises de tout temps pour expliquer la formation du bec-de-lièvre. Tous les pathologistes s'accordent aujourd'hui à admettre que ce vice de conformation est lié à un arrêt de développement. Pour mieux comprendre l'influence de cet arrêt sur la formation du bec-de-lièvre, rappelons en quelques mots le développement de la face chez l'embryon.

Vers le quinzième jour et dans les premiers jours de la troisième semaine, celui-ci est formé de trois feuillets, l'externe ou séreux, l'interne ou muqueux et le moyen ou vasculaire. Le feuillet externe est relevé de chaque côté de la ligne médiane, de manière à former une gouttière; son extrémité inférieure ou caudale est recourbée en arrière; son extrémité supérieure ou céphalique se replie au contraire en avant, en formant un capuchon (*capuchon céphalique*) ; c'est aux dépens de ce capuchon que se formeront la tête, le cou et la poitrine. C'est donc lui qu'il importe ici de bien connaître.

Transparent dans toute l'étendue de sa moitié inférieure, le capuchon céphalique devient opaque en certains points de la moitié supérieure, et présente trois parties distinctes, une partie médiane et deux latérales. La première doit former le front, le nez et la lèvre supérieure; on la désigne sous le nom de *bourgeon médian* ou *frontal*. Les deux autres, situées au-dessous et en dehors d'elle, vont à la rencontre l'une de l'autre; ce sont les *bourgeons latéraux*, qui contiennent les rudiments des deux mâchoires; elles offrent de chaque côté un *bourgeon maxillaire inférieur* qui se développe si rapidement, qu'au dix-huitième jour la mâchoire inférieure est déjà apparente, tandis que la mâchoire supérieure n'est encore représentée que par une petite éminence désignée sous le nom de *bourgeon maxillaire supérieur*. Ces trois parties, le bourgeon frontal et les bourgeons latéraux, circonscrivent

une sorte d'orifice, la cavité buccale, encore recouverte par le feuillet muqueux; ce dernier disparaît du vingt-cinquième au vingt-huitième jour et la bouche est dès lors constituée. Le bourgeon frontal s'élargit, se creuse à sa partie moyenne et se divise en deux bourgeons plus petits, dits incisifs (Coste). C'est aux dépens de ceux-ci que se forment les os incisifs et la portion médiane de la lèvre supérieure. Pendant ce temps, les bourgeons maxillaires inférieurs ont continué à se développer et se sont réunis sur la ligne médiane. Quant aux bourgeons maxillaires supérieurs, ils se développent également en convergeant l'un vers l'autre et en se rapprochant de chaque côté du bourgeon incisif correspondant. Ils atteignent celui-ci au trente-cinquième jour et, à ce moment, partent de leur partie supérieure deux prolongements qui formeront la voûte palatine et qui, pour cette raison, sont désignés sous le nom de *saillies palatines*. Enfin, au quarantième jour, les deux bourgeons incisifs, dans lesquels se sont développés les os incisifs, se réunissent sur la ligne médiane et, en se juxtaposant, complètent dans sa partie moyenne la lèvre supérieure. Dans le même temps se développent la cloison des fosses nasales et la voûte palatine.

Étant données ces quelques notions sur le mode de développement de l'embryon, il est facile de comprendre que telle ou telle variété de bec-de-lièvre correspondra à un arrêt pendant telle ou telle phase du développement de la face. Par exemple, le bec-de-lièvre unilatéral se formera toutes les fois que l'un des bourgeons maxillaires supérieurs ne se réunira pas au bourgeon incisif correspondant; le bec-de-lièvre bilatéral toutes les fois que les deux bourgeons maxillaires supérieurs, qui sont les deux parties latérales de la lèvre, resteront indépendantes des bourgeons incisifs qui en sont la partie médiane. Le bec-de-lièvre commissural ou génien sera dû à la persistance de la fente qui sépare les bourgeons maxillaires supérieurs des bourgeons maxillaires inférieurs. Enfin, le bec-de-lièvre médian de la lèvre supérieure sera formé si les deux bourgeons incisifs subissent un arrêt dans leur développement tandis que les autres parties continuent à s'accroître. Le bec-de-lièvre médian de la lèvre inférieure résulte de même de l'arrêt de développement des deux bourgeons maxillaires inférieurs, et son extrême rareté s'explique précisément par la rapidité plus grande avec laquelle, comme nous l'avons vu, se développent et se réunissent ces deux bourgeons.

Nous n'avons envisagé jusqu'ici que le mode de formation du bec-de-lièvre labial ou commissural. Celui du bec-de-lièvre labio-alvéolaire et labio-palatin n'est pas moins aisé à comprendre, si l'on suppose que l'arrêt de développement peut porter en même temps sur les parties molles et sur les os. Si, par exemple, la séparation persiste, au delà du quarantième jour, entre le maxillaire supérieur et l'os

incisif, il en résulte la variété que nous avons décrite sous le nom de fissure labio-alvéolaire; elle sera unique si l'arrêt de développement n'a porté que sur un seul côté, double s'il a porté sur les deux côtés à la fois; si les maxillaires eux-mêmes demeurent écartés l'un de l'autre, il en résulte la fissure labio-palatine. Enfin, si l'arrêt de développement s'est produit dans les premiers temps, alors que les cavités buccale et nasale sont encore en communication complète, on a cette variété de bec-de-lièvre complexe que nous avons fait connaître sous le nom de gueule-de-loup.

Étant admis, d'après ce qui précède, que le bec-de-lièvre congénital est toujours le résultat d'un arrêt de développement, il resterait à déterminer sous l'influence de quelles causes se produit cet arrêt de développement. Or, c'est là un point de l'étiologie du bec-de-lièvre qui est encore bien obscur, malgré les diverses opinions qui ont été émises par les auteurs sur ce sujet et qui ne peuvent être regardées que comme des hypothèses, telles que l'influence de l'imagination de la mère sur son enfant, l'influence de causes purement mécaniques, une altération primitive des germes, ou enfin l'hérédité. Cette dernière seule paraît devoir être admise sans conteste; en effet, nous avons vu, ainsi que les auteurs du *Compendium de chirurgie*, Trélat, Murray, Demarquay, etc., plusieurs exemples qui ne peuvent laisser aucun doute à l'égard de l'influence de l'hérédité sur la formation du bec-de-lièvre.

Traitement. — Lorsque le bec-de-lièvre est simplement labial, qu'il soit unilatéral ou bilatéral, l'opération comprend toujours deux temps : le premier consiste à aviver les bords de la division, le second à les rapprocher et à les réunir.

L'*avivement* se pratique de la façon suivante : l'enfant étant bien maintenu, le chirurgien saisit à l'aide d'une pince, d'un tenaculum ou simplement avec le pouce et l'index, un des angles de la division labiale, exerce sur lui une légère traction, afin de le tendre convenablement, puis à l'aide de forts ciseaux il excise d'un seul coup, de haut en bas, tout le bord de la fissure. La même manœuvre est exécutée sur l'autre bord ; pendant ce temps, un aide comprime de chaque côté la lèvre entre ses doigts, ou avec des pinces hémostatiques, afin d'éviter l'hémorrhagie qui pourrait provenir de l'artère coronaire. Au lieu de ciseaux, quelques chirurgiens se servent du bistouri ; ils pratiquent alors l'avivement de haut en bas en ayant soin de placer entre la lèvre et la gencive une plaque de bois ou de carton destinée à protéger cette dernière.

Non-seulement l'excision doit porter sur toute l'étendue du bord de la fissure, mais elle doit encore empiéter sur la peau et dépasser de 2 millimètres environ l'angle supérieur. Si les deux bords de la

fente sont exactement de la même hauteur, l'avivement se fait également de chaque côté; si, au contraire, les deux bords sont inégaux, c'est le plus court qui doit subir une perte de substance plus considérable. Mais c'est surtout à l'angle supérieur que l'avivement doit être pratiqué avec le plus grand soin. Si cet angle est trop élevé, il faut pour achever l'avivement avoir recours au bistouri.

La *réunion* des bords de la plaie est pratiquée aussitôt après cet avivement. Pour assurer le succès de l'opération, il importe d'affronter aussi exactement que possible les surfaces avivées, non-seulement dans toute leur hauteur, mais aussi dans toute leur épaisseur, et de les maintenir dans un contact parfait. Bien des moyens ont été imaginés dans ce but. Autrefois les chirurgiens se servaient de pinces spéciales, de bandelettes agglutinatives, de différents emplâtres, d'un bandage unissant, etc., associés ou non à la suture. Celle-ci doit être pratiquée de façon que les bords soient affrontés avec une exactitude rigoureuse, surtout au niveau des points où les lisérés muqueux et cutané se relient. Elle doit également être faite de manière à pénétrer dans les tissus sans les couper ni les irriter. C'est pour cela que l'on donnera, suivant les cas, la préférence à des points de suture entortillée s'il y a eu trop d'écartement, à la suture à anse simple ou métallique si le rapprochement est facile. La suture sèche, à l'aide de bandelettes collodionnées disposées à la manière d'un bandage unissant, ne peut servir qu'au moment où on retire les fils et les épingles. Il faut, quand on l'applique, rapprocher les tissus de façon à prévenir toute tendance à la désunion des lèvres de la plaie.

Pour empêcher la tendance des fils à couper les tissus et à produire des lignes cicatricielles disgracieuses, Denonvilliers a imaginé un mode de suture particulier auquel il a donné le nom de *suture à plaque;* il supprime les épingles et, pour donner un soutien aux fils et à la lèvre, il place en arrière et en avant de la solution de continuité deux plaques de corne ou d'ivoire, petites, minces et percées de trous symétriques par lesquels sont engagés les fils.

Quant aux épingles que Thierry a fait construire, elles sont rarement utiles ; ce sont des épingles spéciales, munies du côté de la tête d'une boule fixe, et du côté de la pointe, d'un pas de vis sur lequel s'adapte une boule mobile. Pour s'en servir, on commence par ôter cette dernière, on place l'épingle comme une épingle ordinaire, mais en la faisant pénétrer jusqu'à ce que la boule fixe soit en contact avec la peau. On adapte ensuite la boule mobile et on la visse jusqu'à ce que la suture soit suffisamment serrée. Si la constriction est trop grande, on dévisse quelque peu la boule mobile ; si au contraire elle est insuffisante, on la visse davantage jusqu'à ce que les deux boules soient exactement appliquées contre la peau.

Pour bien faire la suture entortillée à l'aide d'épingles, on commence par le bord libre ; la première épingle doit être introduite à 2 millimètres de ce bord, et à 5 ou 6 millimètres environ de la lèvre de la fente avivée. On commence par l'introduire un peu obliquement de bas en haut et de dehors en dedans ; une fois qu'elle a traversé la lèvre dans toute son épaisseur, on l'introduit en sens inverse, c'est-à-dire de haut en bas et de dedans en dehors, sur l'autre côté de la lèvre, de façon qu'elle ressorte dans un point exactement opposé à celui de l'entrée. Il faut avoir soin de mettre en contact, aussi exactement que possibles les deux bords avivés et de maintenir l'épingle par la suture entortillée. La seconde épingle doit être introduite de la même façon à 2 ou 3 millimètres de l'angle supérieur de la division. Deux ou trois autres sont également placées dans l'intervalle. Dès qu'elles sont toutes placées, on enroule autour de chacune d'elles un fil un peu long en le croisant en X dans les intervalles.

Trois ou quatre jours suffisent habituellement pour que la réunion soit complète. On peut alors retirer les épingles et les remplacer par des bandelettes agglutinatives, dont les extrémités sont collées à une certaine distance de la ligne de réunion.

Il arrive souvent qu'à la suite de la réunion du bec-de-lièvre il reste une encoche disgracieuse sur le bord libre de la lèvre, au niveau de la cicatrice. Un grand nombre de procédés ont été imaginés dans le but de remédier à cet inconvénient. On a donné le conseil de faire décrire à l'épingle inférieure, à travers les tissus, un trajet courbe à convexité supérieure ; mais on conçoit que les parties molles ainsi déprimées par le milieu de l'épingle retombent aussitôt que celle-ci est retirée.

Husson fils a proposé d'aviver les deux portions de la lèvre en pratiquant, à l'aide de ciseaux courbes, deux incisions qui se regardent par leur concavité, ce qui l'assimile à deux arcs qui, se faisant opposition par leurs extrémités, se redressent et s'allongent lorsque deux forces viennent à presser sur le milieu de la courbe qu'ils représentent. Ce procédé n'a pas donné les résultats qu'on en attendait.

Malgaigne, imitant la pratique de Clémot (de Rochefort), tailla avec succès deux petits lambeaux qu'il conserva de manière à empêcher le vide de l'encoche. L'opération s'exécute de la manière suivante : le chirurgien, armé de ciseaux droits, taille sur chacune des lèvres de la division un lambeau dont le sommet ou la partie libre correspond à l'angle supérieur de la scissure labiale et dont la base répond à l'angle arrondi de chacune des moitiés de la lèvre ; cela fait, les deux lambeaux sont renversés de haut en bas, mis en contact par leur surface saignante et maintenus dans ces rapports à l'aide d'une épingle qui les traverse de part en part ; les autres épingles sont placées successive-

ment de bas en haut avec les précautions ordinaires (fig. 141). Si ces deux lambeaux ainsi renversés forment une saillie trop considérable, on en résèque une partie.

Fig. 141. — Procédé de Malgaigne (1).

Mirault (d'Angers) a modifié cette méthode de la façon suivante : L'avivement étant pratiqué comme dans le procédé de Malgaigne, il résèque le lambeau A et ne conserve que le lambeau B. Ce lambeau unique vient alors se placer horizontalement au niveau du bord libre de la lèvre et comble la dépression qui tend à se produire en ce point, au niveau de la cicatrice (fig. 142).

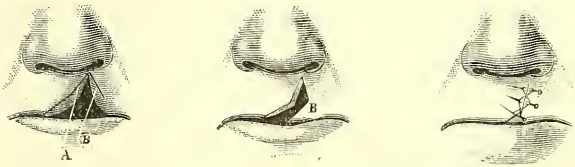

Fig. 142. — Procédé de Mirault.

Nélaton ne se contente pas, comme Clémot, de conserver deux petits lambeaux latéraux pris sur les bords qu'il s'agit d'aviver ; il conserve en même temps, quand elle existe, la muqueuse qui passe au-dessus de la fissure, s'il s'agit de la lèvre supérieure, de façon à imiter

Fig. 143. — Procédé de Nélaton.

un petit lambeau en forme de pont. Les parties détachées de la lèvre représentent ainsi la lettre Λ retournée. Quand on pratique la suture des faces saignantes, ce lambeau abaissé figure la même lettre V, mais dans sa position droite (fig. 143). Cette modification est avanta-

(1) La plupart des figures relatives au traitement du bec-de-lièvre et à la cheiloplastie ont été empruntées au *Traité de médecine opératoire* de Malgaigne, revu par M. Le Fort.

geuse quand elle est applicable, c'est-à-dire quand la division de la lèvre n'est pas complète. En effet, dans les cas où la réunion immédiate des surfaces avivées viendrait à manquer, on conserve l'espoir d'une réunion secondaire, et nous avons vu plusieurs fois cet habile chirurgien l'obtenir à l'aide de simples bandelettes agglutinatives, alors que l'opération eût échoué par les autres procédés. Ni la cautérisation, ni l'excision ne durent être employées, dans ces cas, pour retrancher un excédant de parties molles.

L'opération ainsi modifiée offre sur la méthode ancienne l'avantage de restaurer la lèvre d'une manière beaucoup plus parfaite; cependant, il faut l'avouer, son exécution exige de la part du chirurgien une certaine habileté manuelle unie à une grande patience : aussi ces raisons l'ont-elles empêchée d'être acceptée comme méthode générale.

Henry, de même que Clémot, conserve deux lambeaux latéraux, mais il taille l'un d'eux en biseau, aux dépens de sa face antérieure, et l'autre aux dépens de sa face postérieure; après le rapprochement, il en résulte que les bords avivés se correspondent par de larges surfaces obliques.

Lorsque le bec-de-lièvre est bilatéral, les diverses méthodes que nous venons de passer en revue sont également applicables.

Si l'on emploie la méthode ancienne, on avive les deux bords du lobule médian et l'on réunit en faisant passer une des épingles à travers le lobule. Si celui-ci est trop court, on ramène au-dessous de lui les deux parties latérales de la lèvre qui se réunissent sur la ligne médiane; la cicatrice offre alors la forme d'un Y. (Voy. fig. 144 et 145.)

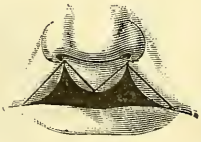

Fig. 144.

Bec-de-lièvre double. — Incisions.

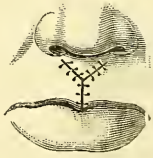

Fig. 145.

Bec-de-lièvre double. — Sutures.

Mais il est préférable, en pareil cas, d'avoir recours à la méthode à lambeaux. Voici le procédé auquel nous donnons la préférence : On avive tout le pourtour du lobule, puis on taille, sur la lèvre externe de chaque scissure, un lambeau que l'on renverse et que l'on ramène au-dessous de ce lobule, où il vient se réunir sur la ligne médiane avec le lambeau du côté opposé. Nous avons vu ce procédé donner entre les

mains de Nélaton les meilleurs résultats et nous en avons nous-même tiré de très-bons effets.

Il est des cas où le lobule médian est tellement court et atrophié, qu'il ne peut en rien servir à la restauration ; il vaut mieux alors le réséquer, transformer les deux fissures en une fissure unique et agir comme nous l'avons indiqué plus haut. Cependant si le lobule, tout en étant très-court, était implanté sur la pointe du nez, on pourrait, à l'exemple de Dupuytren, le ramener en arrière et reconstituer à ses dépens la sous-cloison avant de réunir les deux portions de la lèvre.

Nous ne nous sommes occupé jusqu'ici que du traitement du bec-de-lièvre unilatéral ou bilatéral, simple ou labial. Il nous reste maintenant à étudier celui des becs-de-lièvre labio-alvéolaire et labio-palatin.

La conduite à tenir, en pareil cas, varie suivant les complications.

Lorsqu'il s'agit d'une double fissure labio-palatine, la saillie anormale des os incisifs, sur la ligne médiane, constitue un obstacle au rapprochement des deux parties divisées de la lèvre. Il est donc indispensable pour opérer ce rapprochement, ou bien de refouler en arrière cette saillie osseuse, ou bien de la réséquer. De là divers procédés opératoires que nous allons décrire.

Procédé de Desault. — Ce chirurgien refoule en arrière le tubercule osseux à l'aide d'une compression graduelle exercée par un bandage approprié et ne pratique le rapprochement des parties molles qu'après avoir ainsi obtenu une réduction suffisante. Ce procédé, assez ingénieux du reste, est difficilement applicable et, dans beaucoup de cas, serait absolument insuffisant. Peu de chirurgiens l'ont employé depuis Desault. Cependant, il pourrait être appliqué avec quelques chances de succès dans les cas, peu communs il est vrai, où le tubercule osseux est peu saillant et supporté par un pédicule légèrement mobile.

Procédé de Gensoul. — Il consiste à refouler brusquement les os intermaxillaires de manière à produire une fracture de la cloison nasale avec laquelle ils se continuent. Dans ce but, Gensoul saisit le tubercule osseux avec une forte pince et le ramène violemment dans la position verticale. Ce procédé est dangereux, en ce sens qu'on n'est pas toujours maître de limiter cette fracture au pédicule, que l'on peut aussi fracturer la cloison des fosses nasales ou même l'ethmoïde, ce qui constituerait pour l'opéré un danger très-sérieux. C'est pourquoi ce procédé n'a presque jamais été employé, et Gensoul lui-même n'y eut recours qu'une seule fois. Il ne nous paraîtrait indiqué que dans un seul cas, qui se rencontre bien rarement, celui où le pédicule qui supporte l'os incisif est très-étroit et très-fragile (Courmont, Thèse de Paris, 1857).

Procédé de Blandin. — Blandin, pour faciliter le retour des os inter-

maxillaires à leur place, sans recourir à une opération aussi dangereuse que la précédente, propose de faire préalablement une excision triangulaire de la cloison des fosses nasales et de produire ainsi un vide qui rende le rapprochement plus facile. Voici comment il procède : Avec de forts ciseaux, il coupe la cloison de bas en haut et d'avant en arrière, puis à quelques millimètres plus profondément, de bas en haut et d'arrière en avant, de manière à circonscrire un V à sommet dirigé en haut; cela fait il reporte en arrière le tubercule médian et pratique la suture labiale.

Ce procédé n'est pas sans inconvénients; il expose d'abord à une hémorrhagie abondante par suite de la division de l'artère de la cloison. En outre le tubercule osseux se trouve parfois reporté trop en arrière; enfin, dans quelques cas, il conserve une mobilité anormale à laquelle il devient très-difficile de remédier.

Procédé de Debrou. — Pour éviter ce dernier inconvénient, Debrou eut l'idée d'aviver les deux faces latérales du tubercule médian et les bords correspondants des maxillaires et de les maintenir en contact. Mais on n'obtient ainsi que des adhérences fibreuses et le tubercule conserve encore en grande partie sa mobilité.

Procédé de Mirault (d'Angers). — Ce chirurgien a obtenu les meilleurs résultats par la résection sous-périostée du vomer et la suture à cet os du tubercule médian. Son procédé consiste à aviver longitudinalement la muqueuse sur les trois quarts antérieurs du vomer, à la détacher latéralement sur une hauteur de 3 millimètres, puis à faire sur le vomer trois sections, deux verticales et une horizontale, qui laissent un espace carré dans lequel est placé et maintenu, par un appareil contentif spécial, le tubercule osseux préalablement avivé.

Tels sont les procédés basés sur le refoulement du tubercule osseux. Nous allons maintenant faire connaître celui qui repose sur la résection de ce tubercule.

Procéde de Franco. — Ce procédé, qui a été également préconisé par Chopart, Boyer, Roux et un grand nombre de chirurgiens, consiste à sectionner et à enlever complétement le tubercule intermaxillaire avec les dents ou les germes dentaires qu'il renferme. Le lobule charnu est disséqué et détaché des os incisifs sous-jacents; ceux-ci, ainsi isolés, sont enlevés, soit avec des ciseaux, soit avec de fortes pinces ou une scie, suivant l'âge de l'opéré. Puis les parties molles sont avivées et rapprochées.

Ce procédé, d'une exécution facile et rapide, n'est cependant pas sans inconvénients. Il expose à des hémorrhagies; ensuite la lèvre, privée de soutien en arrière, subit parfois une dépression disgracieuse. Enfin les maxillaires supérieurs tendant à se rapprocher l'un de l'autre, il en résulte que l'arcade dentaire supérieure ne correspond

plus exactement à l'arcade dentaire inférieure, ce qui devient une cause de gêne pour la mastication.

Dupuytren, pour éviter l'un de ces inconvénients, l'absence de point d'appui de la lèvre supérieure en arrière, a modifié le procédé de Franco en excisant seulement la partie antérieure du tubercule. Mais cette résection partielle paraît exposer encore davantage à l'hémorrhagie. M. Richet, dans le but de prévenir autant que possible cet accident, a apporté au procédé de Franco une autre modification, qui consiste à détacher le tubercule charnu par l'écrasement linéaire à l'aide d'un fil métallique et à réséquer ou à enlever complétement le tubercule osseux à l'aide d'une pince-écraseur spéciale (Petiau, Thèse de Paris, 1875). Cette pince, destinée à broyer l'os en restant en place et en favorisant ainsi la formation des caillots, se compose de deux plaques triangulaires à mors saillants. Ces deux plaques peuvent être rapprochées l'une de l'autre au moyen d'une vis que l'on serre graduellement. Une fois la pince bien appliquée, on en dévisse la tige et on maintient le bout au dehors de la bouche à l'aide d'une bande.

Il nous resterait à décrire les procédés qui doivent être employés dans les cas où le bec-de-lièvre est compliqué de l'absence de la presque totalité de la lèvre supérieure; mais la description de ces procédés sera mieux à sa place au chapitre consacré à l'étude de la restauration des lèvres ou de la *Cheiloplastie* (voy. ce mot). Il en sera de même des procédés qui devront être employés dans les cas où le chirurgien devra pratiquer l'occlusion du palais par des opérations autoplastiques (voy. *Uranoplastie*. — *Staphylorraphie*).

Une question importante nous reste encore à résoudre. A quel âge faut-il opérer le bec-de-lièvre?

Cette question n'est pas résolue de la même manière par tous les chirurgiens : les uns, avec Ledran, Heister, Buchs, A. et P. Dubois, veulent que l'on opère immédiatement ou peu de temps après la naissance; d'autres, à l'exemple de Boyer et surtout de Dupuytren, à l'âge de trois mois. Velpeau adoptait la période des six premiers mois de la vie. Dionis, Boyer, Sanson, Garangeot, les auteurs du *Compendium de chirurgie* préfèrent l'âge de trois à cinq ans; d'autres opèrent sans aucune distinction d'âge. Enfin, en 1856, la *Société de chirurgie* discuta longuement cette question; après de nombreuses divergences entre les opinions qui furent émises dans cette discussion, la majorité des chirurgiens se prononça pour l'opération hâtive quand le bec-de-lièvre est simple et pour l'opération à un âge plus avancé quand il est complexe.

On a allégué en faveur de l'opération pratiquée immédiatement après la naissance l'extrême vascularité des tissus et leur facile adhé-

sion; l'absence de crainte de la part de l'enfant et la cessation de ses cris dès que l'opération est terminée; la facilité et le peu de danger de l'opération; la faculté de laisser l'enfant quelques jours sans teter; l'aspect de la cicatrice, qui est moins apparente que si l'on opère à un âge plus avancé; le rapprochement facile des os après l'opération, s'il existe une division de l'arcade dentaire ou de la voûte palatine; l'avantage que retire l'enfant nouveau-né de cette opération sous le rapport de l'allaitement.

Ces raisons ne sont pas toutes également décisives. Cependant on peut dire d'une manière générale que l'opération pratiquée sur les nouveau-nés réussit ordinairement bien.

Les partisans de l'opération à un âge plus avancé objectent qu'en opérant un enfant nouveau-né on ajoute aux chances de mort déjà nombreuses dans les premiers jours de la vie; que l'on opère sur des tissus mous, friables, que les aiguilles et les fils coupent aisément, inconvénients qui ne se rencontrent plus si l'on opère à trois mois, six mois, ou dans le cours de la première année. Velpeau ajoutait que cette difformité de la lèvre, gênant la prononciation, nuit au développement de l'intelligence, ce qui explique la préférence qu'il accorde à la première moitié de la première année. Cependant on peut faire valoir à l'appui du choix d'un âge plus avancé, de trois à cinq ans par exemple, les raisons tirées de la friabilité des tissus dans le premier âge, et l'opposer à leur extensibilité, qui devient plus tard très-prononcée, ainsi que l'a fait remarquer fort justement M. Mirault. Nous pensons qu'il n'est point possible d'assigner une époque qui soit préférable à toute autre, dans tous les cas.

Cette époque doit varier suivant les divers cas qui se présenteront.

Si le bec-de-lièvre est simple et sans complications, on peut l'opérer à tout âge, et, si l'enfant est fort, il vaut mieux, suivant nous, l'opérer à la naissance; car il importe de guérir le plus tôt possible une difformité qui entrave plus ou moins l'exercice de fonctions importantes. Par contre, il faudrait s'abstenir si l'enfant était faible ou atteint de quelque maladie qui, même sans être grave, serait de nature à nuire à l'opération, comme le muguet, une angine, le coryza, la coqueluche, etc,

Lorsque le bec-de-lièvre est compliqué, si la complication n'est pas trop importante, si la division palatine n'offre pas trop d'écartement, si l'os intermaxillaire ne fait pas de saillie et surtout si l'enfant est bien développé, on peut encore l'opérer dans les trois premiers mois de la vie. Mais si le bec-de-lièvre est compliqué de saillie de l'os intermaxillaire, de division étendue de la voûte palatine, il vaut mieux différer l'opération; car celle-ci présente des difficultés et des dangers. Ce n'est point trop de faire appel à tout ce qui peut seconder l'œuvre du

chirurgien. Ainsi il faut choisir une époque de la vie où les forces permettent de supporter sans danger une opération qui peut être laborieuse, un âge où les chairs présentent un degré de souplesse en rapport avec le vide que laissent l'écartement des os et les pertes de substance que l'on est obligé de réparer, où les tissus offrent assez de densité pour résister à l'action des épingles qui tendent à les diviser; en un mot, il faut reporter l'opération au delà de la troisième année.

Tumeurs.

Les tumeurs des lèvres qui méritent une description spéciale sont les *kystes*, les *tumeurs érectiles* et les *tumeurs cancéreuses*.

Kystes. — Ceux qui se développent du côté de la peau sont des kystes sébacés; ils n'offrent rien de particulier. Pour le traitement, l'ablation complète de la tumeur est le moyen qui permet le mieux d'obtenir la guérison sans difformité.

Les kystes qui se développent du côté de la muqueuse, dits *sous-muqueux*, sont plus fréquents et naissent le plus souvent à la lèvre supérieure. Ils sont formés aux dépens des glandules labiales, dont l'orifice extérieur est rétréci ou oblitéré. Ils apparaissent sous la forme d'une ou de plusieurs petites tumeurs dures, lisses, uniformes, remplies d'un liquide visqueux; leur coloration est bleuâtre, rarement ils sont transparents. Ils restent longtemps stationnaires, mais ils peuvent atteindre le volume d'une noisette ou même d'une noix. Ils peuvent contracter des adhérences avec les parties profondes, mais jamais avec la muqueuse.

Ils n'offrent aucune gravité, sont toujours indolents et n'ont d'autre inconvénient, quand ils atteignent un certain volume, que de constituer une difformité disgracieuse ou d'apporter quelque gêne dans la mastication et dans la parole.

L'incision simple de la tumeur et l'évacuation du liquide seraient insuffisantes pour amener une guérison définitive. Il faut, pour éviter la récidive, l'enlever complétement. Il suffit pour cela de pratiquer, sur la muqueuse seule de la lèvre, une incision semi-circulaire, à convexité tournée du côté opposé au bord libre, de disséquer cette muqueuse de façon à mettre le kyste complétement à nu, de saisir celui-ci avec une pince ou une érigne et de le détacher dans toute son étendue. Cela fait on remet en place le petit lambeau et on le fixe par quelques points de suture. Dans les cas où la tumeur est volumineuse et où elle adhère aux parties profondes, on peut, à ce niveau, faire une excision partielle du kyste et des tissus sous-jacents.

Tumeurs érectiles. — On rencontre souvent aux lèvres des tumeurs érectiles. Il est même à remarquer que cette région, en raison sans

doute de sa grande vascularité, est un lieu de prédilection. Contrairement à ce que nous avons observé, les auteurs s'accordent à admettre qu'elles se développent de préférence dans la lèvre supérieure. Elles sont très-souvent congénitales. Il n'est pas rare non plus de les voir se développer dans le premier âge, surtout chez les enfants du sexe féminin; rarement elles débutent chez l'adulte et chez le vieillard.

On y rencontre toutes les variétés, depuis une simple tache faisant à peine saillie sous la muqueuse jusqu'aux tumeurs érectiles veineuses ou artérioso-veineuses qui envahissent les lèvres en totalité et s'étendent dans les régions voisines. Nous en avons opéré qui, non-seulement distendaient la lèvre inférieure en totalité, au point de la rejeter sur le devant du menton, mais encore se prolongeaient dans le plancher de la bouche et jusque dans la totalité de la langue (voy. fig. 146). Dans un autre cas il s'agissait d'une tumeur érectile

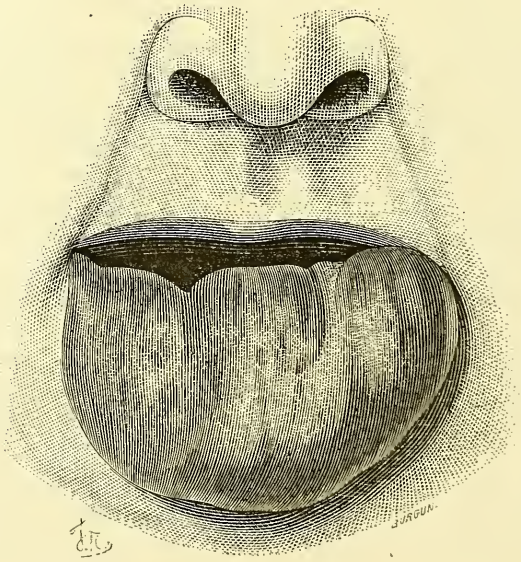

Fig. 146.

Tumeur érectile congénitale de la lèvre inférieure; forme veineuse. (De notre collection.)

artérioso-veineuse ayant pour point de départ la lèvre supérieure, qui recouvrait entièrement par son volume la lèvre inférieure et s'étendait même à la joue où elle formait une tumeur considérable, comme on peut le voir sur la figure ci-contre (voy. fig. 147).

A part la difformité et les troubles fonctionnels spéciaux qu'elles entraînent, ces tumeurs offrent les mêmes symptômes que dans les

autres régions et le diagnostic ne présente pas de difficultés. Toutefois lorsque la tumeur se développe rapidement, ce qui s'observe plus fréquemment chez l'enfant, elles sont susceptibles de s'enflammer, de s'ulcérer et de donner lieu à des tumeurs fongueuses qui, lorsque la base qui les supporte est encore peu étendue, peuvent simuler les tu-

Fig. 147.

Tumeur érectile de la lèvre supérieure se prolongeant vers la joue ; forme artérioso-veineuse. (De notre collection.)

meurs développées sur une ulcération cancroïdale ou autre. Mais il suffit d'être prévenu de la possibilité de cette erreur pour ne pas la commettre (1). D'autres fois elles subissent une transformation fibreuse ou kystique qui en modifie également l'aspect primitif.

Toutes ces conditions sont susceptibles d'aggraver le pronostic. Là, du reste, comme ailleurs, les hémorrhagies sont à redouter. Aussi le chirurgien ne doit-il pas hésiter à intervenir de bonne heure.

Le traitement est le même que celui que nous avons décrit plus haut (voyez tome Ier, p. 732). Pour les tumeurs petites et superficielles, la vaccination, les sétons, les caustiques, les injections de perchlorure de fer suffisent habituellement sans qu'il soit nécessaire de recourir à l'excision. Quand elles sont plus étendues nous nous contentons encore

(1) Voyez *Clinique chirurgicale de l'hôpital Saint-Louis*, 1re année.

habituellement de pratiquer des injections de perchlorure de fer, à la condition de faire l'hémostasie préventive avec nos pinces, suivant les principes que nos leçons posés dans notre travail sur la *forcipressure* (1). Ce moyen, d'ailleurs inoffensif, nous a toujours donné des résultats préférables à l'ablation, à la cautérisation avec le galvanocautère ou à la ligature des vaisseaux afférents.

Tumeurs cancéreuses. — Le cancer se rencontre fréquemment aux lèvres : on peut dire qu'il y trouve un lieu de prédilection. Certaines causes, en effet, sans parler de celles qui sont communes aux autres régions, peuvent expliquer cette préférence ; telles sont, par exemple, les causes d'irritation locale ; telle est surtout l'habitude de fumer la pipe courte, que tous les auteurs mentionnent, et certaines professions, comme celle qui consiste à souffler tous les jours des grains dans le bec pour engraisser de la volaille ; telle est enfin la malpropreté dont M. Fleury (de Clermont) a pu apprécier l'importance chez les montagnards de l'Auvergne. On a noté la fréquence plus grande du cancer de la lèvre inférieure ; dans un relevé fait par M. Heurtaux, sur 70 cas, 63 se trouvent à la lèvre inférieure, 6 seulement à la lèvre supérieure et un seul aux commissures. C'est chez l'homme et surtout entre cinquante et soixante ans qu'il présente son maximum de fréquence.

Au point de vue clinique le cancer des lèvres se présente sous forme d'*encéphaloïde* ou de *cancroïde*, la première rare, la seconde au contraire très-fréquente. Nous n'insisterons pas longuement sur les caractères anatomo-pathologiques de ces deux variétés de cancer, dont la description rentre dans les généralités (voyez tome I, p. 428). Nous dirons seulement que l'encéphaloïde se distingue, à la coupe, de celui des autres régions par la blancheur et la dureté de son tissu, que tantôt il débute sous la forme d'un petit noyau dur qui reste isolé plus ou moins longtemps avant de contracter des adhérences avec la peau ou la muqueuse, tandis que d'autres fois, ce qui est beaucoup plus rare, il envahit d'emblée l'une des lèvres dans sa totalité.

Le cancroïde apparaît également, au début, sous des aspects différents : tantôt ce sont de petites tumeurs papillaires, dures, résistantes, comme cornées (*papillomes cornés*), ou de petites tumeurs variqueuses recouvertes ou non de cellules épithéliales desséchées ; tantôt c'est une fissure du bord labial à bords indurés et saillants, qui s'étend de plus en plus dans l'épaisseur de la lèvre. Cette forme, de toutes la plus fréquente, peut exister en même temps que les précédentes et alors, en même temps qu'une petite tumeur formée par l'hypertrophie de quelques papilles, on voit le plus ordinairement au point d'union de

(1) Voyez Deny et Exchaquet, *De la forcipressure*. Paris, 1875

la peau et de la muqueuse, un sillon et de petites bosselures apparaître, des croûtes épidermiques les recouvrir, et, un peu plus tard, dans une dernière période, le tout faire place à une ulcération presque toujours irrégulière, à bords sinueux, taillés à pic, à base indurée, à surface fongueuse grise ou rouge brun, ichoreuse et saignante. Le liquide, ainsi mélangé, contient des lamelles épidermiques et des matières grasses et sébacées qui, en se desséchant à l'air, forment des croûtes noirâtres, épaisses et adhérentes.

Suivant que le cancroïde s'étend en largeur ou en profondeur, qu'il détruit les tissus en les creusant ou en donnant lieu à des végétations, on a les formes rongeante ou végétante.

L'encéphaloïde se distingue du cancroïde non-seulement par les caractères anatomiques dont nous avons parlé, mais encore par sa coloration, qui est d'un rouge plus foncé, par la ligne plus grande de l'induration, par le gonflement des veines périphériques, par la rapidité avec laquelle il augmente de volume, envahit les tissus voisins, produit de vives douleurs et s'ulcère en donnant lieu à des détritus organiques, à des lambeaux gangrenés, à des hémorrhagies parfois mortelles.

Le cancroïde suit une marche beaucoup plus lente; au début, il passerait souvent inaperçu des malades s'il n'était le siége de vives démangeaisons qui les porte à le toucher, à l'irriter, à arracher les croûtes épidermiques qui se reforment rapidement, et ce n'est presque jamais qu'à la période d'ulcération, alors que le mal, de circonscrit ou superficiel qu'il était, s'étend, en revêtant l'une des formes dont nous avons parlé, que le malade vient consulter le chirurgien. C'est alors seulement que le mal commence à se propager avec quelque rapidité vers la lèvre supérieure, sur la joue, sur les côtés du menton, qu'il arrive parfois ainsi jusqu'au canal dentaire et pénètre par cette voie dans l'épaisseur du maxillaire inférieur.

A cette période avancée de la maladie, la lèvre tout entière représente une masse empâtée, diffuse et saignante; les muqueuses labiale et gingivale, contractant entre elles des adhérences, entraînent une gêne notable de la parole et de la mastication; la salive, ne pouvant plus passer dans la bouche, s'écoule d'autant plus abondamment sur la poitrine du malade que sa sécrétion est exagérée; la peau de la lèvre et du menton, continuellement irritée par ce liquide, est rouge, ulcérée et présente souvent par places des orifices fistuleux par où s'échappent des masses végétantes, molles et saignantes. Enfin il n'est pas rare, une fois les os atteints, mis à nu et cariés, de voir le cancer envahir la langue, le plancher de la bouche, le voile du palais, etc.

La maladie ne se borne pas à ces désordres locaux : En effet, à une

époque plus ou moins avancée, suivant la marche plus ou moins rapide de l'affection, survient l'infection ganglionnaire (50 fois sur 100). Les ganglions situés derrière l'angle de la mâchoire, auxquels se rendent les lymphatiques des lèvres, comme nous l'avons montré sur la figure 127 du tome III, sont les premiers atteints; puis on voit se former successivement des chapelets sur les côtés du cou, jusque dans le creux sus-claviculaire. C'est le ganglion le plus voisin du cancroïde qui est le plus volumineux.

Les ganglions ainsi envahis forment d'abord de petites tumeurs régulièrement arrondies, mobiles, fermes au toucher, ne faisant pas saillie sous la peau, qui garde sa coloration normale à ce niveau; peu à peu ces tumeurs augmentent de volume, soulèvent les téguments auxquels elles deviennent adhérentes, et finissent par s'enflammer; elles sont alors le siége de douleurs vives, se confondent entre elles, perdent leur mobilité, deviennent molles et fluctuantes, s'ouvrent et se vident pour laisser à leur place une ulcération qui présente elle-même tous les caractères du cancroïde.

Enfin, à la suite de cette infection ganglionnaire survient la cachexie cancéreuse avec son cortége de symptômes habituels et sa terminaison fatale. Il est très-rare de trouver à l'autopsie, dans les viscères, des tumeurs épithéliales secondaires.

Il est habituellement facile, même au début, surtout chez les fumeurs, de diagnostiquer le cancer des lèvres. Cependant, dans la forme primitivement ulcéreuse, on peut croire à un chancre induré ou à un ulcère scrofuleux. Nous verrons plus loin quels sont les caractères qui permettent de les différencier.

A une période plus avancée le diagnostic présente encore moins de difficultés. Certaines ulcérations tertiaires de la syphilis peuvent néanmoins offrir quelque analogie avec l'ulcération cancroïdale; nous verrons, en parlant des ulcérations syphilitiques, à l'aide de quels signes on peut les distinguer.

Le pronostic est toujours très-grave, lors même qu'au lieu de revêtir la forme encéphaloïde, qui est si redoutable, le cancer est limité et revêt les aspects divers du cancroïde au début. Même dans ces cas, il n'est pas rare, après que le chirurgien a opéré largement et qu'il n'y a pas encore de ganglions, de voir une récidive fâcheuse apparaître sur un point de la lèvre plus ou moins rappproché ou même dans les ganglions, quelques mois ou quelques années après l'intervention chirurgicale. C'est surtout lorsque le cancroïde se développe chez les fumeurs atteints de psoriasis de cette cavité qu'il paraît trouver un terrain éminemment favorable pour la récidive.

On a bien cité quelques rares exemples de guérison par gangrène spontanée des parties atteintes par le cancroïde; mais il ne faut pas

compter sur ces faits exceptionnels et qui souvent ne servent qu'à attester une erreur de diagnostic.

Traitement. — Les moyens médicaux échouent là comme ailleurs; il n'y faut donc pas songer. Les caustiques légers, tels que le chlorate de potasse, ne sont applicables qu'au début, alors que le mal est encore superficiel et très-limité. Il en est de même des caustiques plus puissants, tels que la pâte de Vienne, la pâte de Canquoin, etc., qui peuvent cependant rendre des services dans des cas analogues chez des malades pusillanimes.

L'ablation avec le bistouri ou les ciseaux, depuis l'excision simple jusqu'à l'excision avec débridement ou avec anaplastie, est, de toutes les méthodes, celle qui permet le mieux d'enlever le mal largement, comme il convient, sans laisser de difformités appréciables.

Quel que soit le procédé auquel nous ayons recours nous appliquons toujours, de chaque côté du mal avant d'opérer, une pince hémostatique qui saisit la lèvre dans presque toute sa hauteur et permet d'obtenir l'hémostasie préventive suivant les principes que nous avons établis.

Ceci fait, nous avons recours, suivant les cas, soit à l'excision simple, soit à l'excision en V, soit à l'excision cunéiforme, soit enfin à l'excision quadrilatère.

L'*excision simple* ou *en demi-lune* se fait de la façon suivante : La tumeur est saisie entre les doigts ou entre les mors d'une pince de Museux, puis une incision curviligne, à concavité tournée vers le bord libre et dont les deux extrémités rejoignent ce bord de chaque côté, est pratiquée soit avec le bistouri, soit avec des ciseaux, au delà des limites du mal. Ce procédé ne doit être employé que dans les cas où le cancer ne présente pas une trop grande étendue, sans quoi on s'exposerait à produire une perte de substance beaucoup trop considérable et qui entraînerait une gêne notable dans la mastication et la parole.

L'*excision en V* se fait de la même manière, avec cette différence qu'au lieu d'une seule incision curviligne on pratique deux incisions obliques partant du bord libre et allant se réunir au-dessus de la partie malade s'il s'agit de la lèvre supérieure, au-dessous s'il s'agit de la lèvre inférieure, de façon à former un V qui circonscrit toute cette partie. Les deux bords de la plaie sont ensuite rapprochés et réunis par quelques points de suture. Ce procédé est également applicable aux cas où le mal ne présente pas une trop grande étendue et peut être compris en totalité dans le triangle formé par les deux incisions.

L'*excision cunéiforme* consiste à pratiquer deux incisions horizontales parallèlement au bord libre de la lèvre, l'une pour disséquer la peau, l'autre pour disséquer la muqueuse; on taille ensuite dans l'épaisseur

des tissus une sorte de coin comprenant toute la partie malade, et on réunit la muqueuse à la peau. Ce procédé ne peut être pratiqué que dans les cas rares où le cancer est limité au tissu cellulaire sous-cutané et n'apparaît encore ni du côté de la peau, ni du côté de la muqueuse.

Enfin l'*excision quadrilatère* consiste à circonscrire le cancer par trois incisions, deux verticales et une horizontale parallèle au bord libre. C'est à ce procédé qu'il faut avoir recours dans les cas où le cancer présente une grande étendue en largeur et en hauteur. Il en résulte une perte de substance considérable, à laquelle il faut ensuite remédier par la *Cheiloplastie* (voyez ce mot).

Nous verrons plus loin quelle est la conduite à tenir dans le cas où l'affection a envahi les parties voisines de la lèvre, telles que la langue, le voile du palais, les maxillaires, etc... (voyez *Cancer de la langue*, *du voile du palais*, etc.).

Ulcérations.

Indépendamment des ulcérations cancroïdales que nous venons d'étudier, il est bon de dire quelques mots des ulcérations *simples*, *scrofuleuses* ou *syphilitiques*.

Les *ulcérations simples* s'observent, chez des sujets jeunes, à la suite de l'une de ces éruptions si fréquentes aux lèvres, ou bien elles surviennent spontanément sous l'influence du froid.

Dans le premier cas, elles sont superficielles, n'offrent pas d'induration à leur base, demeurent circonscrites et n'ont aucune tendance à s'étendre ni en largeur ni en profondeur ; mais elles sont très-rebelles et résistent pendant longtemps à tout traitement. Dans le second cas, elles s'observent surtout à la lèvre inférieure ; elles revêtent la forme d'une fissure le plus souvent superficielle, quelquefois assez profonde, très-douloureuse, saignant facilement et également très-rebelle.

Le traitement consiste dans l'application de pansements émollients, au début, excitants un peu plus tard ou même en de légères cautérisations.

Les *ulcérations scrofuleuses* offrent habituellement aux lèvres les caractères du lupus que nous avons décrit plus haut (voyez *Affections du nez*, t. III, p. 678). La lèvre est hypertrophiée, rouge, dure, renversée en dehors ; puis on voit apparaître une ulcération plus ou moins étendue en largeur et en profondeur.

L'ulcère scrofuleux ne saurait être confondu avec une ulcération cancroïdale. Il en diffère, en effet, en ce qu'il se montre habituellement chez de jeunes sujets, qu'il siége de préférence à la lèvre supérieure, qu'il est superficiel et sans noyau d'induration.

Ces ulcérations scrofuleuses paraissent plus rebelles encore que les précédentes, mais cependant elles disparaissent avec l'âge et sous l'influence d'un traitement tonique approprié, en particulier de l'huile de foie de morue, du fer, de l'iode à l'intérieur, et, localement, de la cautérisation profonde avec la pâte de Vienne ou le chlorure de zinc.

Les *ulcérations syphilitiques* sont primitives, secondaires ou tertiaires.

L'ulcération primitive, ou *chancre labial*, se rencontre sur l'une ou l'autre lèvre, habituellement sur le bord libre, très-rarement aux commissures. Elle résulte de l'application immédiate du virus syphilitique, soit par suite du contact direct de l'organe infecté, soit par suite du contact d'un verre, d'une pipe, du doigt lui-même ou de tout autre corps accidentellement chargé de virus.

Nous ne rappellerons pas ici les caractères du chancre qui sont, aux lèvres, les mêmes que dans les autres régions et que nous décrirons d'ailleurs dans tous leurs détails en parlant de la syphilis. Nous dirons seulement qu'il est habituellement infectant et induré et qu'il se distingue du cancroïde par son début brusque et par la rapidité avec laquelle se développent les manifestations sur la peau des autres régions et les ganglions sous-maxillaires

Les *plaques muqueuses ulcérées* et les ulcérations de la période secondaire n'empruntent également aucun caractère particulier à la région.

Les ulcérations tertiaires ou consécutives aux *gommes ramollies* sont rares. Elles pourraient être confondues avec certaines ulcérations cancroïdales à une période avancée; mais, sans parler des antécédents, elles s'en distinguent par l'aspect violacé, lie de vin, œdémateux de leur base, par la teinte grisâtre de leur surface, par l'aspect des bords, qui sont taillés à pic; enfin l'efficacité du traitement par l'iodure de potassium lèverait tous les doutes, s'il pouvait en rester. (Voy. *Clinique de l'hôpital Saint-Louis*, t. I.)

Cheiloplastie.

On donne le nom de *cheiloplastie* à la restauration d'une portion plus ou moins étendue des lèvres ou de leurs commissures. Cette opération sert à faire disparaître toutes les pertes de substance qui sont la conséquence d'une affection spontanée, comme le lupus, ou d'un traumatisme, comme on l'observe à la suite d'une brûlure ou d'une opération chirurgicale. Aucun organe ne se prête mieux que les lèvres à ce genre de réparation. Libres, minces et extensibles, elles peuvent être aisément réparées avec les téguments voisins. Les différents procédés de cheiloplastie se rapportent aux méthodes générales que nous

avons fait connaître en parlant de l'autoplastie (voy. tome III, p. 693). Mais dans le plus grand nombre des cas, la *méthode française* ou *par glissement* doit être préférée ici aux *méthodes indienne et italienne*.

Nous étudierons successivement la restauration de la lèvre inférieure et celle de la lèvre supérieure.

1° Restauration de la lèvre inférieure. — Lorsque la lèvre inférieure a subi une perte de substance telle, qu'il est impossible d'en rapprocher et d'en réunir les bords, il faut, pour la combler, disséquer et mobiliser les parties molles voisines. Voici les principaux procédés mis en usage en pareil cas;

Procédé de Celse ou *procédé primitif*.— Il consiste à faire sur la peau,

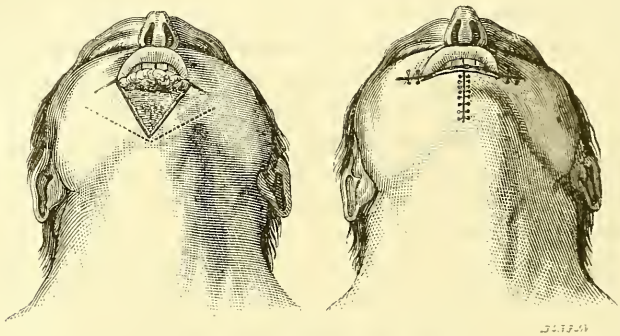

Fig. 148. — Procédé de Celse.

à une certaine distance de la perte de substance, une incision en forme de croissant ou deux incisions en forme de V à sommet intérieur, ayant pour but de relâcher les parties et de rendre leur glissement plus facile (voy. fig. 148).

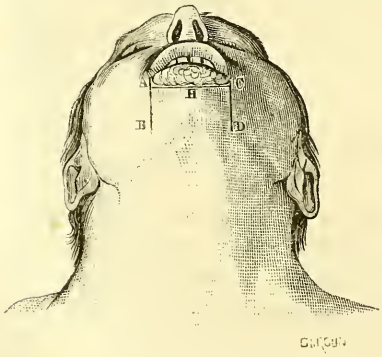

Fig. 149. — Procédé de Chopart.

Procédé de Chopart. — Pour restaurer la lèvre et une portion du menton, on comprend la perte de substance entre deux incisions verticales qu'on prolonge au-dessous de la mâchoire et quelquefois même jusqu'à l'os hyoïde, selon l'étendue de la perte de substance à réparer; il en résulte un lambeau quadrangulaire qu'on détache de l'os de haut en bas; une fois cette dissection achevée, s'il y a des tissus désorganisés, on les retranche carrément: on fait ensuite remonter

le lambeau jusqu'au niveau des portions restantes de la lèvre et des commissures labiales, puis on réunit par la suture (voy. fig. 149).

Procédé de Roux. — Ce procédé diffère du précédent en ce que les parties altérées sont enlevées d'abord à l'aide d'une incision demi-lunaire à concavité supérieure et qu'on procède consécutivement à la dissection des téguments qui recouvrent le maxillaire inférieur et les os de la région sus-hyoïdienne. On obtient alors un lambeau en forme de tablier qu'on relève jusqu'à la hauteur des commissures et que l'on fixe comme dans le cas précédent.

Procédé de Lisfranc et Morgan. — Le chirurgien retranche la partie altérée à l'aide d'une incision courbe : une incision verticale et mé-

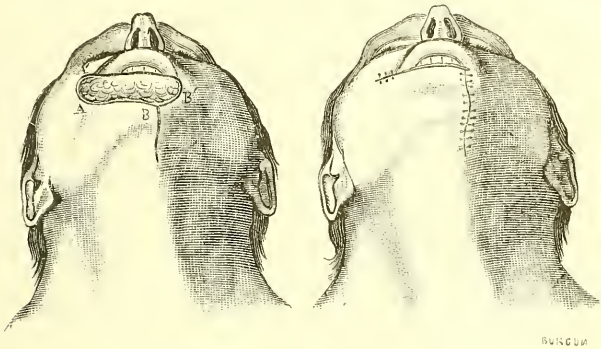

Fig. 150. — Procédé de Lisfranc.

diane divise ensuite les téguments, à partir du milieu de l'incision courbe, et descend plus ou moins bas, suivant l'étendue de la perte de substance qu'il s'agit de réparer. On obtient alors deux lambeaux qu'on dissèque séparément, qu'on relève et qu'on suture comme précédemment (voy. fig. 150).

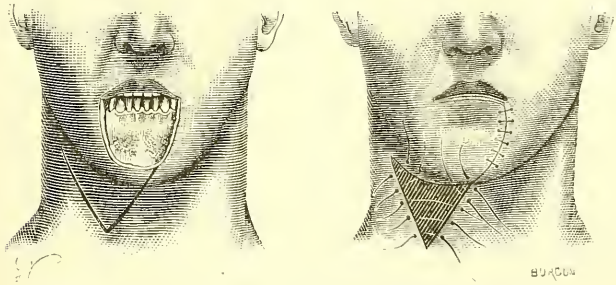

Fig. 151. — Procédé de Berg.

Procédé de Berg. — Ce chirurgien, pour faciliter le déplacement du

lambeau qui résulte de l'incision de Lisfranc, fait sur le cou une incision parallèle (voy. fig. 151).

Procédé de Serre. — Les procédés que nous venons de décrire ont le grave inconvénient de constituer une lèvre dont le bord libre n'a pas de membrane muqueuse, et qui ne s'oppose qu'imparfaitement à l'écoulement presque continuel de la salive, par suite de l'introversion du lambeau qui vient s'appliquer sur l'os maxillaire. Pour remédier à cet inconvénient et pour donner à la lèvre un bord rosé, lisse comme la muqueuse qui le recouvre à l'état normal, Serre a soin de conserver cette muqueuse elle-même. Ainsi, dans un cas où toute l'étendue de la lèvre inférieure était occupée par un cancer ulcéré qui avait cependant respecté la muqueuse, ce chirurgien pratiqua l'opération d'après le procédé de Chopart, mais en respectant cette membrane qu'il chercha à isoler avec le bistouri, de manière à la réunir ensuite au bord libre du lambeau, comme une bordure, à l'aide de quelques points de suture entrecoupés. Mais cette opération ne convient que dans un nombre de cas limité.

Procédé de Syme. — La partie malade est circonscrite entre deux incisions partant des commissures de la bouche et venant se réunir en forme de V sur la ligne médiane, un peu au-dessous du sillon mento-labial. Ces incisions sont ensuite prolongées vers le bord inférieur de la mâchoire, à la manière d'un X, et de chacune des extrémités inférieures de cet X on fait partir une incision horizontale d'une longueur de 3 centimètres ; on obtient ainsi deux lambeaux latéraux, quadrilatères, que l'on détache, par dissection, du périoste sous-jacent qu'on relève de bas en haut et que l'on réunit par la suture sur la ligne médiane (voy. fig. 152). Ce procédé, auquel nous avons eu recours dans

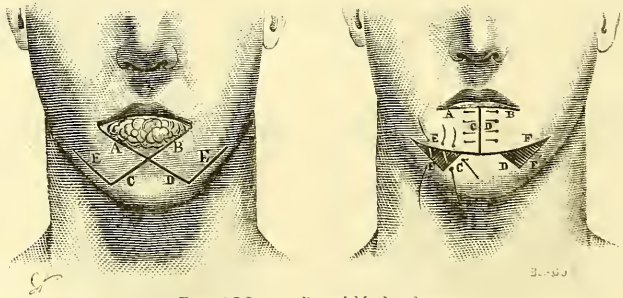

Fig. 152. — Procédé de Syme.

beaucoup de cas, offre sur les précédents ce grand avantage que, grâce à la conservation des téguments qui recouvrent la partie inférieure du menton, les lambeaux ne tendent pas à descendre plus tard sur la ligne médiane, du côté du cou.

Procédé de Dieffenbach.—Les parties malades étant enlevées à l'aide d'une incision en V, on fait deux incisions prolongeant les angles de la bouche vers les masséters; de l'extrémité externe de ces incisions part, de chaque côté, une incision verticale qui descend vers la base de l'os maxillaire (voy. fig. 153). Les lambeaux ainsi formés sont disséqués et détachés du périoste, puis rapprochés sur la ligne médiane et bordés par la muqueuse. Mais ce qui surtout caractérise ce procédé, c'est, d'une part, l'ourlet ou l'inflexion de la muqueuse et, d'autre part, l'intégrité du lambeau au niveau de son bord inférieur, ce qui permet de ménager l'artère faciale, contrairement à ce qui a lieu dans les autres procédés.

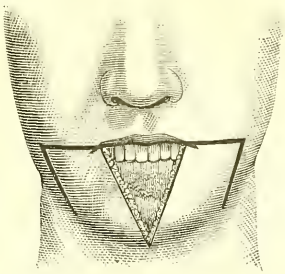

Fig. 153. — Procédé de Dieffenbach.

Procédé de Malgaigne. — Toutes les parties dégénérées sont d'abord enlevées soit à l'aide d'une incision en V, soit à l'aide d'incisions verticales.

Dans le premier cas, on obtient une perte de substance triangulaire; il convient alors de prolonger les angles de la bouche, de chaque côté, par une incision transversale et de disséquer de façon à obtenir deux lambeaux triangulaires. On en réunit les bouts verticaux sur la ligne

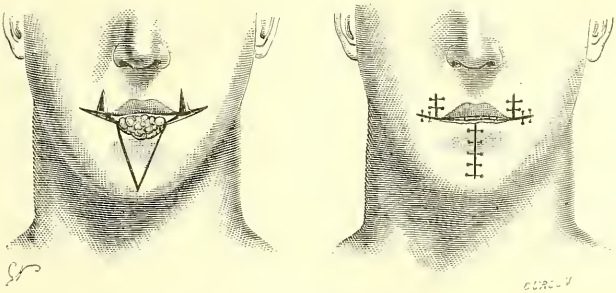

Fig. 154. — Procédé de Malgaigne.

médiane à l'aide de points de suture; quant au bord supérieur, tout ce qui dépasse l'étendue que l'on veut donner à la lèvre est également réuni à l'autre bord de l'incision horizontale (voy. fig. 154).

Dans le second cas, la perte de substance est quadrilatère; il faut donc ajouter aux deux incisions qui prolongent la commissure deux incisions parallèles qui longent les bases de la mâchoire; on peut également détacher par dissection deux lambeaux latéraux quadrilatères,

qu'on réunit l'un à l'autre sur la ligne médiane et aux autres incisions dans toute l'étendue nécessaire (voy. fig. 155).

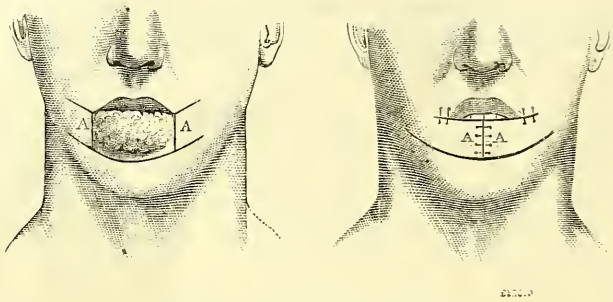

Fig. 155. — Procédé de Malgaigne.

Procédé de Teale. — Ce chirurgien pratique deux incisions verticales parallèles, de l'extrémité desquelles il fait partir deux incisions obliques, et réunit sur la ligne médiane les deux lambeaux ainsi obtenus (voy. fig. 156).

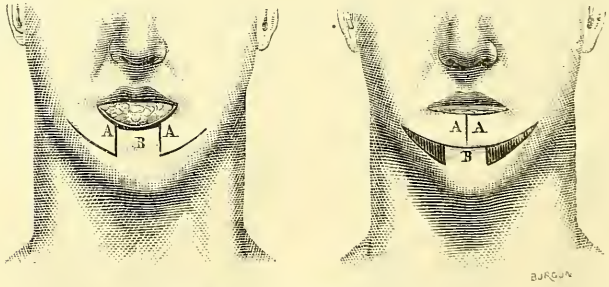

Fig. 156. — Procédé de Teale.

2° Restauration de la lèvre supérieure. — En parlant du bec-de-lièvre, nous avons déjà indiqué quelques-uns des procédés de cheiloplastie qui ont été mis en usage. En outre, plusieurs des procédés indiqués pour la restauration de la lèvre inférieure sont également applicables à celle de la lèvre supérieure ; nous ne décrirons donc ici que ceux qui doivent être spécialement réservés pour cette dernière.

Procédé de Bérard. — Lorsque la lèvre supérieure a subi une perte de substance telle, que ses bords sont trop écartés pour pouvoir être affrontés et réunis, Bérard fait partir de l'extrémité supérieure de la plaie, de chaque côté, une incision transversale se dirigeant vers le masséter ; de la commissure labiale correspondante il mène une se-

conde incision parallèle à la première, il obtient ainsi deux lambeaux mobiles qui peuvent être rapprochés et réunis.

Procédé de Teale. — Ce chirurgien, lorsque la lèvre supérieure a été détruite, de telle façon qu'elle ne représente plus qu'une bande étroite, l'incise verticalement de la sous-cloison du nez au bord libre, puis, de l'extrémité supérieure de cette incision, en fait partir une, de chaque côté, légèrement oblique et se dirigeant vers les joues. Il obtient ainsi deux lambeaux triangulaires qu'il dissèque et réunit sur la ligne médiane par leur bord supérieur sanglant. Le bord libre se trouve ainsi abaissé et la hauteur de la lèvre augmentée.

Procédé de Dieffenbach. — Il consiste à pratiquer, de chaque côté des ailes du nez, une incision en S qui permet de détacher à droite et à gauche un lambeau qui est réuni, sur la ligne médiane, à celui du côté opposé. Ce procédé offre surtout des avantages dans les cas où la lèvre, presque totalement détruite, présente des adhérences cicatricielles au maxillaire supérieur.

Procédé de Sédillot. — Ce procédé appartient à la méthode indienne. Il est surtout applicable dans les cas de destruction complète de la lèvre supérieure. Voici en quoi il consiste : le chirurgien taille en dehors de chaque commissure un lambeau quadrilatère doublé de muqueuse, assez long et assez large pour former la lèvre supérieure ; chacun de ces lambeaux est obtenu à l'aide de trois incisions, dont deux verticales pratiquées parallèlement sur la joue et le menton, plus ou moins longues suivant l'étendue de la perte de substance à réparer, mais la plus rapprochée du nez se prolongeant toujours plus

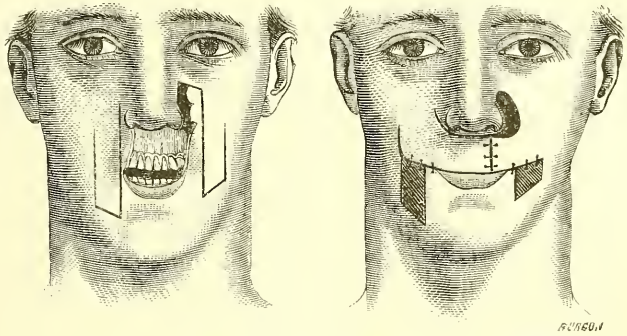

Fig. 157. — Procédé de Sédillot pour la lèvre supérieure.

haut sur la joue que l'autre, et une horizontale pratiquée sur le menton au niveau de la branche horizontale du maxillaire inférieur. Ces lambeaux, qui ne sont plus adhérents que par leur bord supérieur, oblique de haut en bas et de dedans en dehors, sont disséqués, détachés et

renversés de bas en haut et de dehors en dedans, de telle façon que leurs bords inferieurs soient affrontés sur la ligne médiane. Leurs bords internes devenus supérieurs sont fixés au-dessous du nez, aux bords de la perte de substance elle-même ; les bords externes devenus inférieurs forment le bord libre qui se trouve ainsi doublé de muqueuse (voy. fig. 157).

Le même procédé peut être appliqué pour la réparation de la lèvre inférieure ; les incisions sont alors pratiquées comme le représente la figure ci-contre (voy. fig. 158).

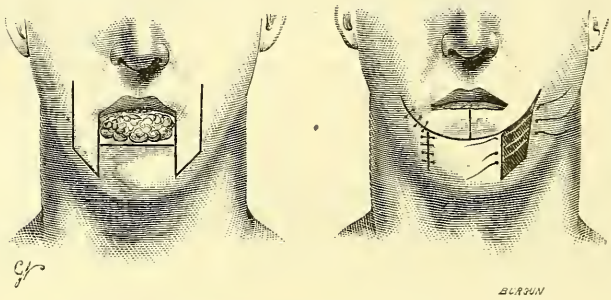

Fig. 158. — Procédé de Sédillot pour la lèvre inférieure.

Tels sont les principaux procédés auxquels on peut avoir recours dans les cas de perte de substance ou de destruction complète de l'une des deux lèvres. Il est inutile d'ajouter que le choix de ces procédés doit varier suivant l'étendue, le siége et la disposition de la perte de substance. On ne peut, en pareil cas, poser de règles précises, et c'est au chirurgien à combiner l'opération suivant les indications qu'il pourra saisir.

C'est ainsi que, dans un cas où nous avons dû enlever complétement la lèvre supérieure atteinte d'une tumeur cancéreuse déjà profondément ulcérée, nous avons employé le procédé suivant :

Une incision, partant de chaque commissure, coupe de chaque côté la joue transversalement, sur une longueur de 4 à 5 centimètres. Ces incisions transversales sont dirigées un peu en bas. Au-dessus d'elles, les joues devenues mobiles peuvent être rapprochées au-dessous du nez, jusqu'à la ligne médiane, mais non sans résistance. Pour combattre cette résistance, nous pratiquons au-dessous des narines, de dedans en dehors de la plaie, à travers les joues, sur une longueur de 3 centimètres environ, des incisions transversales parallèles aux précédentes. Il résulte de ces débridements un double lambeau représentant, de chaque côté, une étoffe suffisante pour reconstituer la lèvre supérieure. Ces deux lambeaux furent rapprochés sur la ligne médiane

et suturés à la partie inférieure, entre eux, avec trois épingles et, à la partie supérieure, au pourtour des narines et en dehors des ailes du nez, avec quatre ou cinq fils métalliques.

Une fois la lèvre supérieure ainsi reconstituée et les plaies transversales supérieures ainsi fermées, il restait à fermer les plaies transversales inférieures, tout en agrandissant la bouche. C'est dans ce but que les extrémités de la lèvre supérieure qui s'étaient trouvées détachées furent réunies à une certaine distance de la commissure et que la partie externe de la plaie fut adossée à elle-même, le tout à l'aide de sutures à anses métalliques.

L'opération a pu être faite sans perte de sang, grâce à l'emploi des pinces hémostatiques.

ARTICLE II.

AFFECTIONS DES JOUES.

Les affections qu'on observe aux joues sont des *plaies* et des *brûlures*, des *inflammations* et des *tumeurs*.

Plaies. — Brûlures.

Les *plaies simples par instruments piquants ou tranchants*, de même que les *brûlures*, se cicatrisent assez rapidement. Mais il importe de surveiller cette cicatrisation, afin de prévenir les difformités apparentes qui pourraient en résulter. Ces précautions doivent surtout être prises lorsque le traumatisme s'accompagne d'une perte de substance volontaire ou involontaire, car un certain nombre d'entre elles exposent, non-seulement à laisser des cicatrices difformes, mais encore à exercer sur la paupière inférieure et sur les commissures buccales des déviations fâcheuses. D'ailleurs il est habituellement facile, grâce à la densité de la région, de les combler sans qu'il soit besoin de recourir à des débridements ou à l'anaplastie.

Il y en a quelques-unes qui présentent un intérêt tout particulier. Ce sont celles qui)se compliquent de la blessure du canal de Sténon (voyez *Plaies du canal de Sténon*).

Il est toujours aisé de reconnaître que le canal de Sténon a été divisé, grâce au siége de la plaie, à son étendue, à sa profondeur et surtout à l'écoulement de la salive, augmentant au moment du repas, pendant les efforts de mastication.

Le traitement consiste à prévenir la formation d'une fistule salivaire. Lorsque la plaie est récente et n'occupe qu'une partie de l'épaisseur de la joue, on peut tenter la réunion immédiate. Lors-

qu'elle est ancienne et comprend toute l'épaisseur on peut, suivant le conseil de Royer, chercher à créer une fistule salivaire interne, en introduisant, du côté de la muqueuse, une mèche retenue par un fil qui traverse la partie la plus élevée de la plaie et est fixé sur la joue par une bandelette agglutinative. On peut ainsi obtenir la cicatrisation de l'ouverture externe de la plaie.

Dans les cas où il se forme une poche salivaire, si elle est peu volumineuse il suffit que le malade la vide de temps en temps par une pression exercée sur elle; si, au contraire, elle forme une tumeur d'un certain volume, il faut l'inciser du côté interne de la joue et y créer une fistule salivaire interne en rouvrant chaque jour la plaie à l'aide de la sonde cannelée.

Les *blessures des joues par armes à feu* consistent en sillons, sétons et perforations. Larrey, suivant le précepte de Desault, suturait toutes les plaies par coups de feu des parties molles de la face après en avoir rafraîchi les bords, afin de prévenir toute difformité. M. Legouest pense que cette pratique offre moins d'avantages que d'inconvénients. Les plaies simples par coups de feu des parties molles de la face, avec ou sans perforation des joues, guérissent habituellement, dit-il, sans difformité ou ne laissent après elles qu'une cicatrice peu apparente. Nous avons vu, comme lui, de doubles perforations des joues par une balle qui, après la guérison, eussent été difficilement reconnues. Les plaies déchirées et étendues sont généralement suivies de gonflement et d'élimination des parties mortifiées; en les rafraîchissant avec le bistouri et en les réunissant par la suture, on s'expose à produire des pertes de substance plus larges qu'en confiant à la nature le soin de l'élimination, à voir survenir l'érysipèle si commun à la face et les sutures déchirer les téguments. Il est donc préférable d'attendre que les premiers accidents soient passés, que les parties soient revenues sur elles-mêmes et que les plaies se soient recouvertes de bourgeons cellulo-vasculaires; on les réunit alors par la suture, en profitant de tous les lambeaux respectés, avant que la rétraction s'en soit emparée et que des adhérences vicieuses se soient établies.

Inflammations.

L'*érysipèle*, à part sa fréquence dans cette région, n'y offre rien de particulier. Il en est de même du *furoncle* et de l'*anthrax*, qui toutefois peuvent, dans certains cas, présenter aux joues la même gravité qu'aux lèvres (voy. *Furoncles* et *Anthrax des lèvres*).

Les *abcès* des joues sont souvent consécutifs à des affections provenant des dents, des alvéoles, des gencives, du périoste, ou de l'un des maxillaires, plus spécialement du supérieur. Ils sont rarement

aigus; le plus souvent leur marche est chronique. Ils offrent ceci de particulier qu'ils laissent souvent après eux des orifices fistuleux. Le siége qu'ils occupent de préférence est la partie inférieure des joues. Souvent leur point de départ permet d'en soupçonner la cause. Il importe de les faire disparaître par un traitement approprié, sous peine de voir les abcès se multiplier et les fistules persister. Il faut, autant que possible, les ouvrir du côté de la bouche, et, dans les cas où on serait obligé de les ouvrir du côté de la peau, éviter avec le plus grand soin l'ouverture du canal de Sténon.

Tumeurs.

Nous ne parlerons ici que des tumeurs indépendantes du canal de Sténon et de la parotide, devant décrire à part les affections de ce canal et de cette glande.

On peut rencontrer aux joues des tumeurs *lipomateuses*, *érectiles*, *kystiques*, *adénoïdes*, *fibreuses* ou *fibro-plastiques* et *cancéreuses*.

Les *lipomes* des joues sont sous-cutanés ou sous-muqueux. Les premiers peuvent acquérir un assez grand volume, celui d'un œuf de poule, par exemple. Nous en avons vu quelques-uns développés au niveau de la boule graisseuse dite de Bichat. Dans un cas observé par Gouzaud et présenté à la Société anatomique, la fluctuation était si manifeste que la tumeur avait été ponctionnée avant d'être enlevée par Velpeau.

Les lipomes sous-muqueux sont plus rares encore que les précédents. Ils offrent seulement ceci de particulier qu'ils sont très-peu adhérents aux parties profondes et qu'ils peuvent s'énucléer avec la plus grande facilité.

On observe plus souvent aux joues les diverses variétés de *tumeurs érectiles*. Elles sont également sous-cutanées ou sous-muqueuses : Lebert montra à la Société anatomique une tumeur de ce genre; elle était sous-muqueuse, parfaitement enkystée, présentait autour d'un réseau vasculaire très-serré des éléments de tissu cellulaire et quelques corps fibro-plastiques; dans les interstices des vaisseaux quelques vacuoles et de petites ampoules contenant du sang, de vrais petits anévrysmes. Le réseau de cette tumeur était à peu près également composé d'artères et de veines dilatées.

Les *kystes sébacés* des joues sont généralement situés au voisinage du sillon naso-jugal. Nous en avons vu plusieurs atteindre le volume d'une noisette ou même d'un marron. Par la pression, on peut quelquefois donner issue à une portion de leur contenu au niveau du point blanchâtre ou noirâtre qui existe à leur surface. Il n'est pas rare de les voir s'enflammer et suppurer.

Chez plusieurs malades l'ablation de la poche kystique nous a montré qu'elle était susceptible de contracter des adhérences avec la couche musculaire sous-jacente.

Les *tumeurs adénoïdes* qui ont été mentionnées par les auteurs du *Compendium de chirurgie* sont des tumeurs développées dans la glande accessoire qui accompagne le canal de Sténon, soit que cette glande devienne le siége d'une véritable hypertrophie, soit qu'elle devienne le point de départ d'un adénome semblable à ceux de la parotide. Les caractères cliniques de ces tumeurs sont ceux des tumeurs parotidiennes de même nature dont nous parlerons plus loin. Lorsqu'on en pratique l'ablation, il faut, si elles adhèrent au canal de Sténon, les en séparer avec le plus grand soin afin d'éviter l'ouverture de ce canal et la formation d'une fistule salivaire.

Les *tumeurs fibreuses* et *fibro-plastiques* des joues que nous avons observées semblent affecter de préférence la couche sous-cutanée voisine du sillon naso-jugal. Elles atteignent le volume d'une noix ou d'une mandarine et présentent les mêmes caractères que dans les autres régions.

Contrairement aux tumeurs fibreuses, qui conservent de la dureté et de la mobilité et qui ont une marche assez lente, les tumeurs fibro-plastiques peuvent être molles, légèrement fluctuantes à la manière de certaines tumeurs lipomateuses ou kystiques. Arrivées à un certain volume, elles contractent avec le derme et la couche musculaire des adhérences insidieuses.

Il ne suffit pas, comme pour les tumeurs fibreuses, d'enlever les tumeurs fibro-plastiques par dissection et par énucléation en dissimulant le plus possible l'incision préliminaire au niveau du sillon naso-jugal; il est bon d'enlever largement les tissus voisins qui ont contracté des adhérences avec elles et de diriger la perte de substance de façon à la pouvoir combler aisément sans laisser de difformités.

Le *cancer* affecte une véritable prédilection pour les joues, et c'est surtout sous la forme *cancroïdale* ou *épithéliale* qu'on l'observe.

Le cancer de la peau revêt les mêmes formes que sur le reste de la face. Il est extrêmement fréquent chez les vieillards. Souvent il est primitif et limité à la peau où il se montre tantôt sons la forme d'une saillie muqueuse, plus souvent sous la forme d'ulcérations recouvertes de croûtes épithéliales. En se développant il s'étend vers les couches sous-jacentes qu'il détruit. Mais au lieu de suivre exclusivement la forme térébrante et de se propager jusqu'au chorion de la muqueuse buccale, il affecte une tendance bien autrement grande à s'étendre du côté des régions voisines. En même temps que l'épithélioma apparaît primitivement sur un ou plusieurs points de l'une des joues, il est très-fréquent de voir des productions semblables apparaître sur une

ou plusieurs autres régions de la face plus ou moins rapprochées, en particulier les régions parotidienne, frontale et nasale. Le fait s'observe surtout chez des vieillards des deux sexes et plus spécialement chez ceux du sexe féminin.

Nous n'avons rien de particulier à dire de la marche et du diagnostic de cette affection, sinon que les ganglions lymphatiques nous ont paru, dans le plus grand nombre des cas, être moins rapidement envahis que dans le cancer des lèvres et de l'intérieur de la bouche.

Si le chirurgien est consulté avant l'époque où apparaissent ces ganglions, et s'il se décide à pratiquer l'ablation de la production morbide, il ne doit pas hésiter à faire cette ablation aussi large que possible, dans le but d'éviter la récidive, qui a toujours une assez grande tendance à apparaître. Il doit s'attacher aussi à ne pas laisser de difformités consécutives, ce qui, grâce à la laxité d'une partie des téguments de la face, est habituellement facile. (Voy. *Autoplastie*, t. II, p. 693.)

L'*épithélioma* de la portion jugale de la muqueuse buccale peut également débuter sur un point très-circonscrit, au pourtour de l'orifice du canal de Sténon, par exemple, ou sur plusieurs points isolés. On l'observe dans les mêmes circonstances que le cancer des lèvres. C'est ainsi qu'il est fréquent de le voir se développer chez les fumeurs. Cette variété seule peut offrir quelques difficultés pour le diagnostic, au début, et simuler certaines variétés d'herpès ou de plaques muqueuses, comme cela a lieu pour la face interne des lèvres. Le cancroïde de cette région offre ceci de particulier qu'il tend à envahir assez rapidement les régions voisines, telles que le sillon des joues, les gencives, ou les piliers du voile du palais. Tant qu'il est petit, bien circonscrit, qu'il ne s'est pas propagé au périoste des maxillaires, il est facile de l'enlever complétement avec l'instrument tranchant, sans qu'il soit nécessaire d'agrandir la commissure de la bouche et en s'aidant des pinces hémostatiques. Mais quand il s'est propagé aux piliers du voile du palais et surtout au périoste des maxillaires, il ne faut pas craindre d'agrandir l'ouverture buccale ni de détacher les joues au niveau du bord inférieur du maxillaire supérieur pour faciliter l'ablation, aussi large que possible, des tissus envahis. S'il le juge nécessaire, le chirurgien aura soin de ruginer les os ou même d'en pratiquer la résection.

Par contre, si les ganglions sont envahis, si le mal s'est propagé au fond de la bouche et dans des régions presque inaccessibles, il devra se contenter de prescrire des médicaments antiseptiques, de combattre les hémorrhagies par des gargarismes astringents et d'empêcher autant que possible le malade d'avaler les liquides ichoreux fournis par les surfaces ulcérées.

ARTICLE XVIII.

AFFECTIONS DU CANAL DE STÉNON.

Nous étudierons successivement les *plaies*, les *tumeurs* et les *fistules*.

Plaies.

Les *plaies du canal de Sténon* sont ordinairement produites par des instruments tranchants, et la division est le plus souvent complète.

Lorsqu'au milieu des parties coupées on peut reconnaître l'orifice de la partie supérieure du conduit excréteur et qu'on en voit sourdre la salive, le diagnostic de la lésion est facile. Il n'est point douteux non plus dans le cas où la joue a été divisée plus ou moins verticalement dans toute son épaisseur. Mais, quand cette dernière circonstance n'existe pas, ce n'est souvent qu'au bout d'un certain temps qu'on reconnaît, à l'écoulement de la salive pendant les repas, que le canal a été blessé.

Dans certains cas la cicatrisation complète est difficile, parfois même impossible à cause du passage incessant de la salive. Dans d'autres cas, ces plaies se cicatrisent sans donner lieu à une fistule salivaire. On a vu quelquefois les deux bouts du canal divisé ne pas se réunir immédiatement, sans qu'il se soit formé de fistule. Il se produit alors au niveau de la blessure une tumeur molle, qui s'affaisse sous le doigt et fait jaillir dans la bouche un jet de salive. Cette tumeur, suivant Percy, serait une espèce de sac intermédiaire aux deux bouts divisés, et dans lequel la portion postérieure du conduit verserait la salive qui doit être conduite dans la bouche. Quelquefois même la salive s'épanche dans le tissu cellulaire sous-cutané, y forme une tuméfaction, un engorgement pâteux qui augmente lorsque le malade mange ou parle. On fait disparaître cette accumulation de liquide par une ouverture qu'on pratique par l'intérieur de la bouche, et qu'on maintient dilatée à l'aide d'un corps étranger, jusqu'à ce que ce conduit artificiel, devenu fistuleux, puisse assurer le libre écoulement de la salive.

Cependant ces effets de rétention n'ont pas toujours lieu. On a vu, dans certains cas, l'oblitération complète du canal ne produire ni cette accumulation de liquide salivaire, ni l'engorgement de la parotide, ainsi que la théorie tendrait à le faire admettre *à priori*. Dupuytren rapporte un fait de ce genre.

Aussitôt qu'on reconnaît une lésion du canal de Sténon on doit s'attacher à prévenir la formation d'une fistule. Pour cela, on a des moyens

différents, suivant que la plaie intéresse ou non toute l'épaisseur de la joue.

Dans le premier cas, on place dans la moitié interne de l'épaisseur de la plaie, vis-à-vis l'ouverture accidentelle du canal, une mèche tenue par un fil qui embrasse sa partie moyenne, et qui, traversant le point le plus élevé de la plaie, est fixée sur la joue à l'aide d'agglutinatifs. On laisse cette mèche jusqu'à ce que l'ouverture interne soit rendue calleuse et convertie en quelque sorte en fistule interne : l'externe ensuite se cicatrise promptement.

Lorsque la plaie ne comprend pas toute l'épaisseur de la joue, on complète la division et l'on se comporte comme dans le cas précédent.

Un autre procédé est dû à Ravaton, qui dit s'en être bien trouvé. Ce chirurgien introduisait un tuyau de plume très-fin dans la portion antérieure du canal salivaire, d'arrière en avant, et le faisait saillir d'environ 2 millimètres dans la bouche, en forçant l'orifice normal. Puis il passait l'autre extrémité de la plume dans la portion postérieure du canal ainsi rétabli. Ce procédé demandait, on le voit, une dextérité peu commune.

Dans les cas où la division du conduit est récente, on peut réunir simplement l'ouverture extérieure par la suture entortillée : cette pratique, quand elle réussit, dispense de tous les autres moyens. Mais comme la cicatrisation de la plaie peut donner lieu à un rétrécissement du conduit, ou même à son oblitération, il nous paraît préférable de prévenir l'établissement de la fistule, en se conduisant de la manière que nous avons indiquée. Néanmoins il est juste de dire que ce procédé échoue quelquefois.

La conduite à tenir varie d'ailleurs suivant les cas : Ainsi, chez un jeune homme que nous avons observé, en 1873, dans notre service, à l'hôpital Saint-Louis, la joue ayant été coupée par un éclat de verre qui avait fait une perte de substance triangulaire et pénétré assez profondément pour mettre à découvert et couper le canal de Sténon, la salive s'écoulait par la partie inférieure de la plaie et il en était résulté une cicatrice difforme, saillante ; nous fîmes une incision sur le trajet cicatriciel et nous arrivâmes facilement sur le bout interne d'un stylet introduit par la bouche ; nous recherchâmes l'autre bout à l'aide d'une dissection attentive et pûmes ainsi suturer ensemble les deux parties divisées du canal de Sténon. Mais, dans la crainte que les fils ne coupassent le canal, nous posâmes un petit tube d'argent à la place du stylet, imitant un séton laissé dans la bouche. Nous vîmes se former un petit abcès de voisinage sans importance, et trois mois après le malade était complétement guéri.

Calculs et tumeurs salivaires du canal de Sténon.

Nous avons vu qu'à la suite des plaies des joues intéressant le canal de Sténon, une tumeur formée par la rétention de la salive ou *tumeur salivaire* peut apparaître au niveau de ce canal. On peut également y voir de véritables *calculs*, semblables à ceux du canal de Wharton.

Les calculs du canal de Sténon ont un volume ordinairement peu considérable, bien qu'on en ait trouvé qui égalaient une petite noix. C'est dans le conduit lui-même qu'on les trouve; mais ils peuvent aussi se rencontrer dans le tissu cellulaire voisin, lorsque, par suite d'une érosion des parois du canal, la salive s'est extravasée.

Leur effet immédiat est d'oblitérer le conduit : dès lors la salive, continuant à être sécrétée par la glande, ne peut s'écouler dans la bouche; elle s'amasse entre la parotide et le point obstrué, dilate le conduit et donne lieu à une distension œdémateuse de l'organe glanduleux. Quelquefois même il en résulte une tumeur volumineuse oblongue, indolente, circonscrite, qui finit, dans certains cas, par devenir considérable si l'obstacle n'est pas levé, et, dans ce dernier cas même, le calcul peut se porter vers la peau, l'irriter, l'ulcérer et donner lieu à une fistule.

C'est ainsi que Bérard dit avoir observé, sur un jeune homme, une tumeur molle et fluctuante du volume d'un petit œuf de poule, qui s'était accrue lentement et occupait la face externe de la glande parotide. Croyant avoir affaire à un abcès froid, d'autant mieux qu'il y avait quelques ganglions engorgés autour de la mâchoire, il pratiqua une incision verticale sur la tumeur : le liquide qui sécoula était transparent, de couleur ambrée, filant et visqueux; les parois de la poche se rapprochèrent, mais leur agglutination ne fut qu'incomplète; il resta une fistule salivaire qui résista longtemps au traitement. Il finit cependant par en obtenir la guérison au moyen de la cautérisation aidée de la compression. Depuis, plusieurs cas analogues ont été publiés.

Une concrétion salivaire étant reconnue, il faut enlever le corps obstruant. Pour cela, on pratique une incision par l'intérieur de la bouche, afin d'éviter une cicatrice à la joue et l'établissement d'une fistule salivaire. Si la concrétion ne pouvait être enlevée ou si, malgré son ablation, l'obstruction continuait, le parti à prendre serait d'ouvrir également par la bouche la tumeur salivaire et d'établir une fistule entre la glande et l'obstacle. On substituerait de cette manière un orifice artificiel à l'orifice naturel du conduit.

Bruns a rassemblé un grand nombre de cas dans lesquels une

tumeur salivaire analogue à la grenouillette sublinguale occupait le canal de Sténon. Nous reviendrons d'ailleurs sur l'histoire de ces faits à l'article *Grenouillette*.

Fistules.

Les fistules du canal de Sténon résultent de la section totale ou partielle de ce conduit, produite par un instrument piquant, tranchant ou contondant; on en a vu succéder à l'ouverture d'un abcès scrofuleux de la joue, ainsi qu'aux incisions pratiquées dans cette région pour l'ablation partielle de l'une des mâchoires. Elles peuvent être aussi la conséquence d'une brûlure ou d'une ulcération de la joue. Enfin, elles peuvent avoir pour cause un rétrécissement du canal, ou son obstruction par la présence d'un corps étranger, soit que ce dernier s'y soit développé, soit qu'il y ait été introduit. Nous avons déjà signalé, en effet, la possibilité d'une fistule dans le cas de calculs formés dans le canal de Sténon : nous ajouterons, pour compléter ce point d'étiologie, que Dubois a vu, dans un cas, la fistule produite par une arête de poisson engagée et retenue dans la partie antérieure du canal parotidien.

On reconnaît l'existence d'une fistule du canal de Sténon à la sortie de la salive par un orifice situé sur un point de la région parotidienne. Elle correspond, en effet, à la partie du conduit qui est sur le masséter, ou bien à la portion située au devant de ce muscle dans l'épaisseur de la joue. Lorsque l'orifice interne de la fistule est situé plus bas que l'externe, la salive s'amasse, forme une tumeur qu'on vide par la pression, mais qui ne tarde pas à reparaître. Lorsque, au contraire, l'orifice interne est plus élevé, la salive s'écoule librement au dehors et ne forme point de tumeur.

Pour savoir si la fistule dépend d'une lésion de la glande ou de son conduit, il faut avoir égard à la situation de la fistule et à la quantité de salive écoulée, qui est plus considérable lorsque la fistule appartient au canal de Sténon; enfin, il faut recourir à l'introduction d'un stylet fin dans le conduit, par son orifice naturel.

Le pronostic de ces fistules n'est pas extrêmement grave. Cependant, outre l'incommodité qui résulte de l'écoulement continuel d'un liquide sur la joue, la perte de la salive peut avoir sur la digestion des effets fâcheux. Nous ajouterons que la guérison de ces fistules est très-difficile à obtenir, ce qui nous explique le très-grand nombre des moyens qu'on a employés pour y parvenir.

Traitement. — Les procédés employés pour la guérison de ces fistules peuvent se rattacher, suivant Malgaigne, à quatre méthodes diffé

rentes : 1° occlusion de l'ouverture fistuleuse; 2° dilatation du conduit naturel; 3° formation d'un conduit nouveau, ou plutôt d'un nouvel orifice buccal; 4° enfin atrophie de la glande parotide elle-même.

Nous allons passer en revue ces diverses méthodes.

1° *Occlusion de la fistule.* — Cette méthode exige que l'orifice naturel soit perméable. Elle comprend plusieurs procédés, qui sont : la *cautérisation*, la *compression*, la *suture* ou l'*occlusion* proprement dite.

La *cautérisation* avec le nitrate d'argent est applicable quand la fistule est très-étroite et ne donne passage qu'à une petite quantité de salive. Louis a vu guérir par ce moyen une fistule qui datait de dix-neuf ans. Dans le cas contraire, on a conseillé de porter le fer rouge sur la fistule, afin de produire une eschare qui en bouche l'ouverture jusqu'à ce que celle-ci soit oblitérée, et, pendant tout ce temps, empêche la salive de s'écouler par l'orifice anormal. Mais l'abondance de ce liquide empêche le plus souvent la cicatrisation de se faire; aussi les fistules du canal de Sténon guérissent bien moins souvent par la cautérisation que celles de la glande parotide, comme nous le verrons plus loin.

La *compression* peut être établie : 1° sur la fistule elle-même : ce procédé a peu de valeur; 2° entre la fistule et la glande, afin d'empêcher pendant un certain temps le passage de la salive par la plaie et de favoriser par là la cicatrisation de cette dernière. M. Maisonneuve l'a employée une fois avec succès; mais cette compression peut déterminer un engorgement douloureux de la glande par suite de l'accumulation du liquide sécrété. Nous devons ajouter cependant que cet engorgement, dont Louis et Duphénix ont vu des exemples, s'amende notablement par l'application de topiques émollients. Nous reviendrons sur ce moyen en parlant de son application aux fistules de la parotide elle-même; 3° enfin, sur la glande elle-même.

La *suture entortillée,* après avoir franchi les bords de l'orifice fistuleux, peut donner d'assez bons résultats. Nous croyons qu'on pourra y avoir recours soit dans les cas où il s'agira d'une blessure récente, soit dans ceux où la cautérisation et la compression auraient échoué.

L'*occlusion* proprement dite, conseillée par Malgaigne, consiste à recouvrir l'orifice fistuleux d'une mince feuille d'or assujettie par de la poix; la salive, arrêtée par cette barrière impénétrable, reprend son cours naturel, et la guérison peut être attendue sans la moindre incommodité, une simple mouche suffisant pour recouvrir ce petit appareil. Ce moyen, comme on le voit, est d'une grande simplicité, et, comme il n'a aucun inconvénient, on pourra l'essayer préalablement : car, à supposer que son application reste sans succès, on en sera quitte pour un simple retard.

2° *Dilatation du conduit naturel.* — Cette méthode remonte à Mo-

rand, qui en a eu le premier l'idée, mais c'est par Louis qu'elle a été réellement introduite dans la science. A l'aide d'un stylet fin que l'on fait pénétrer dans le canal, soit par son orifice buccal, soit par l'ouverture fistuleuse, ce qui est plus facile, on fait passer dans ce canal un séton qu'on renouvelle tous les jours et dont on augmente peu à peu l'épaisseur jusqu'à ce que la dilatation soit suffisante. On le coupe alors au niveau de la joue, et on l'attire dans le conduit où on le laisse, pour favoriser le cours de la salive pendant que la solution de continuité extérieure se cicatrise.

Ce procédé est d'une exécution difficile, et comme d'ailleurs la fistule peut persister, même après que le canal a été dilaté, les chirurgiens l'ont abandonné.

3° *Formation d'un conduit nouveau.* — Deroy eut le premier l'idée de créer à la salive une voie artificielle, et, pour que cette voie persistât, il traversa la joue de part en part au niveau de la fistule avec une tige de fer rougie. Après la chute de l'eschare, la plaie extérieure et conséquemment la fistule se cicatrisèrent, et il resta une fistule interne par laquelle la salive put s'écouler dans la bouche.

Monro perça obliquement la joue avec une alène de cordonnier dont il plaça la pointe sur l'orifice buccal du conduit de Sténon, et qu'il enfonça dans la direction de ce conduit, de manière à la faire ressortir en dedans par la fistule; il introduisit dans ce trajet un cordon de soie, et en lia les deux bouts vers l'angle de la bouche.

Duphénix, au lieu d'un séton, plaçait une canule dans la moitié interne de la plaie qu'il pratiquait avec un bistouri.

Desault se servit, dans un cas, d'un trocart à hydrocèle et passa un fil dans la canule; celle-ci enlevée, il attacha à l'extrémité buccale du fil un séton qu'il entraîna de dedans en dehors, jusqu'aux lèvres de la plaie extérieure où le fil seul passa.

Il est un certain nombre d'autres procédés que nous ne décrirons pas, à l'exception cependant de celui de Deguise père, procédé qui lui a réussi dans un cas où presque tous les autres moyens avaient échoué. Voici en quoi il consiste : On porte un petit trocart au fond de la fistule et l'on perce la joue d'arrière en avant et de dehors en dedans; cela fait, on reporte le trocart dans la fistule, on en dirige la pointe obliquement en arrière et autant que possible dans le canal de Sténon, le plus avant possible vers son origine; on perce de nouveau la joue dans cette direction. La canule du trocart sert à conduire dans la bouche un fil de plomb, dont les extrémités, passant dans les deux ouvertures, sont recourbées sur elles-mêmes pour prévenir tout déplacement, et dont la partie moyenne et convexe, placée dans le canal, correspond à l'endroit même de l'ouverture fistuleuse. On réunit la plaie extérieure par la suture entortillée, et quand elle est parfaitement

cicatrisée, on retire par la bouche le fil de plomb et la salive s'écoule par les deux ouvertures artificielles internes.

Percy et Béclard ont proposé une modification au procédé de Deguise. Percy conseille d'engager le fil de plomb par la fistule dans la partie postérieure du canal parotidien, tandis que l'autre extrémité sort dans la bouche, par l'ouverture faite d'avant en arrière au niveau de la fistule. Latta se conduisit de même, mais il substituait une corde à boyau au fil de plomb. Béclard perforait la joue de dehors en dedans avec un trocart : la canule servait à introduire dans la bouche le bout d'un fil de plomb, et était ensuite retirée, le fil restant en place. Une nouvelle ponction était faite à la joue, mais dans une direction inverse de la précédente, c'est-à-dire de dedans en dehors, à 3 ou 4 lignes en avant de cette dernière, et toujours de manière à faire ressortir la pointe du trocart par l'orifice fistuleux, précisément dans le point où passe déjà le fil de plomb. La portion du fil restée dehors est introduite dans la bouche par la canule ; et au lieu de laisser les deux bouts séparés dans cette cavité, Béclard les tordait ensemble, de manière à pouvoir les resserrer; s'ils tardaient à tomber après la cicatrisation de la fistule, on en débarrassait aisément l'opéré en coupant les parties membraneuses qui retenaient encore l'anse métallique.

Au lieu d'un séton métallique, Mirault préfère se servir d'un fil ordinaire et Roux d'un fil de soie.

Enfin Langenbeck propose d'isoler par dissection le bout postérieur du canal de Sténon, de le diriger vers la cavité buccale, à travers une ouverture faite à la muqueuse, puis de réunir la plaie de la joue par la suture entortillée. Ce procédé n'est applicable qu'aux fistules situées en avant du masséter.

4° *Atrophie de la parotide.* — Desault a proposé d'atrophier la glande parotide par la compression à l'aide de compresses graduées fixées par une bande roulée; mais c'est là un procédé d'une application difficile, longue et douloureuse. Viberg, dans le même but, avait proposé de lier le canal de Sténon entre la glande et la fistule.

En terminant ce qui a trait au traitement de ces fistules, nous rappellerons que, tant que la fistule ne sera pas cicatrisée, les malades devront éviter soigneusement de mouvoir les mâchoires afin de ne pas déterminer l'écoulement de la salive.

ARTICLE XIX.

AFFECTIONS DE LA RÉGION PAROTIDIENNE

Nous étudierons successivement les *plaies*, les *inflammations*, les *abcès*, les *fistules* et les *tumeurs* de la région parotidienne, et nous terminerons en disant quelques mots de l'*autoplastie parotidienne*.

Plaies.

Les blessures de la glande parotide sont produites, comme celles de tous les autres organes, par des instruments piquants, tranchants ou contondants. Quand un instrument piquant a intéressé la glande parotide, la lésion guérit ordinairement avec facilité, et ne laisse que rarement à sa suite une fistule salivaire. Mais il n'en est pas de même pour les plaies produites par des instruments tranchants et surtout par des instruments contondants, notamment lorsqu'il y a perte de substance ; la fistule, dans ce dernier cas, est presque inévitable, si l'on n'a pas cherché à en prévenir l'établissement par des moyens convenables. En outre, il y a dans cette région de nombreux vaisseaux et des nerfs importants, dont la lésion peut donner lieu à des hémorrhagies graves, à la paralysie des muscles de la face ou tout au moins à la chute de la paupière supérieure ou à la paralysie des muscles moteurs de la commissure labiale, s'il s'agit du facial, ou simplement à une anesthésie plus ou moins étendue, s'il s'agit du nerf auriculo-temporal ou du plexus cervical superficiel. D'ailleurs ces phénomènes de paralysie ou d'anesthésie ne sont pas permanents, car le plus souvent la continuité se rétablit entre les deux bouts du nerf sectionné.

Étant donnée une plaie de la région parotidienne, il est souvent difficile de savoir, dès le principe, à quelle profondeur a pénétré l'instrument, et si la glande a été intéressée. La salive, en effet, ne s'écoule d'abord que mêlée au sang ou au pus qui sort de la plaie, et il n'est possible de la distinguer qu'au bout d'un certain laps de temps. Ce n'est que lorsque la plaie a été produite par un instrument tranchant ou lorsqu'un instrument contondant a déterminé une perte de substance, qu'il est permis de porter au moment de l'accident un diagnostic certain.

Nous avons dit que les plaies de la région parotidienne pouvaient laisser à leur suite des fistules salivaires ; ajoutons qu'elles peuvent être suivies de cicatrices difformes.

Il importe, pour prévenir ces complications, de réunir promptement et exactement les bords de la plaie, de les maintenir en contact immédiat à l'aide de bandelettes agglutinatives, d'exercer sur la glande une compression au moyen d'un bandage, afin d'empêcher l'écoulement de la salive. Le malade sera soumis à un régime sévère; il gardera le repos et un silence absolus. Si l'on avait affaire à une plaie contuse, à bords inégaux et mâchés, il ne faudrait procéder à leur réunion qu'après les avoir régularisés.

Quant aux hémorrhagies, si la compression méthodique ne suffit pas pour les arrêter, il vaut mieux aller à la recherche des bouts du vaisseau divisé et appliquer nos pinces hémostatiques que de chercher à les lier, parce qu'il est souvent difficile de mettre à nu le bout inférieur du vaisseau pour y placer une ligature, et que d'ailleurs il faudrait lier en même temps le bout supérieur pour arrêter l'hémorrhagie par les anastomoses. La forcipressure permettra sûrement d'arrêter l'écoulement sanguin, sans avoir recours à la ligature de la carotide externe ou même de la carotide primitive.

Inflammations. — Phlegmons. — Abcès.

Les inflammations que l'on observe dans la région parotidienne sont l'érysipèle, l'angioleucite, le phlegmon, les abcès, les adénites et les parotidites.

L'*inflammation du tissu cellulaire sous-cutané*, l'érysipèle ou l'angioleucite ne méritent pas de nous arrêter. Il en est de même du *phlegmon;* nous ferons seulement observer que les couches celluleuses qui séparent la peau de l'aponévrose, lorsqu'elles s'enflamment comme cela se voit à la suite de l'ablation des tumeurs de la parotide, donnent lieu à un gonflement beaucoup plus considérable que celui qui s'observe dans les régions voisines. Le nombre et la structure des feuillets celluleux qui se rencontrent dans cette région peut servir à expliquer cette particularité ; le gonflement est d'ailleurs, pour le chirurgien prévenu, plus effrayant que dangereux.

Les abcès sous-cutanés ne diffèrent pas des abcès superficiels des autres régions. Cependant il est bon de savoir que ceux qui suivent une marche chronique et qui sont circonscrits peuvent avoir pris naissance autour d'un ganglion ou d'un kyste sébacé enflammé. Les commémoratifs, la ponction sous-cutanée et surtout l'incision, suffisent habituellement pour lever les doutes. Comme dans les autres régions, ils doivent être ouverts de bonne heure pour éviter le décollement, l'amincissement de la peau et, par suite, l'établissement d'une fistule ou d'une cicatrice difforme.

Lorsque le phlegmon ou l'abcès s'est développé au-dessous du feuillet cellulo-aponévrotique, celui-ci met obstacle à la libre expansion des parties enflammées, et il résulte de là un certain nombre de phénomènes graves. Ainsi les nerfs et les gros vaisseaux du cou se trouvant comprimés, le malade éprouve des douleurs extrêmement vives, il peut même présenter du délire, des grincements de dents, des convulsions, symptômes alarmants, que conjure ordinairement l'ouverture prématurée de l'abcès; de plus, si l'on abandonne les choses à elles-mêmes, le pus, éprouvant de la difficulté à se porter vers la peau, portera loin ses ravages. Dans les cas les moins malheureux, il perce l'aponévrose de dedans en dehors, et vient former sous la peau une tumeur qui présente en quelques heures de la fluctuation, et à l'égard de laquelle on se comporte comme pour les abcès superficiels. Mais cette terminaison n'a lieu qu'exceptionnellement; le pus, en effet, se fraye quelquefois une issue dans le conduit auditif externe par les incisures de Santorini; d'autres fois, il se dirige en bas et en dedans, dissèque la trachée, fuse même dans la poitrine.

Tous ces détails ont déjà fait pressentir la nécessité de pratiquer de bonne heure l'ouverture de ces abcès. La sortie du pus par l'oreille ne dispense pas ordinairement de faire une incision sur la paroi externe de l'abcès.

Parotidites.

Nous décrirons successivement la *parotidite catarrhale* et la *parotidite phlegmoneuse*.

Parotidite catarrhale.

Cette affection, qui a été décrite par les plus anciens auteurs sous les noms d'*oreillons* ou d'*ourles*, est encore aujourd'hui désignée par un grand nombre d'auteurs sous la première de ces dénominations.

Rares chez les nouveau-nés, plus rares encore dans un âge avancé, les oreillons s'observent surtout de dix à vingt-cinq ans. Ils atteignent de préférence les enfants du sexe masculin. Ils se développent plus particulièrement au printemps et à l'automne, sous l'influence du froid ou de l'humidité. Cette affection revêt presque toujours le caractère épidémique. Dans certaines contrées, elle est endémique; quelques auteurs admettent qu'elle est contagieuse. Elle envahit d'abord un côté et se propage à l'autre consécutivement; mais elle atteint quelquefois les deux côtés simultanément.

Nous ne suivrons pas les auteurs dans les nombreuses discussions qu'ils ont soulevées sur la nature de cette maladie. Disons seulement

que les uns, Rilliet, Barthez, Trousseau et Peter la regardent comme une maladie spéciale, analogue aux fièvres éruptives, tandis que d'autres la considèrent comme étant d'origine rhumatismale.

La période d'invasion s'annonce par de la céphalalgie, du malaise, de la courbature, de l'inappétence, de la soif, de la fièvre et parfois des vomissements.

Au lieu d'être très-prononcés, ces phénomènes généraux sont parfois à peine marqués et se réduisent à une légère douleur au niveau de l'articulation de la mâchoire ou même à une simple gêne dans la mastication.

Bientôt après apparaît une tuméfaction limitée à la région préauriculaire, descendant rapidement vers la joue et plus ou moins bas sur les côtés du cou. Ce gonflement est sans rougeur, sans chaleur, sans douleur à la pression, sans empâtement au toucher ; la peau est seulement lisse et luisante à ce niveau.

Si l'on examine le fond de la bouche, on constate parfois une rougeur érythémateuse sur les amygdales et les piliers. La langue est festonnée sur les bords et conserve l'impression des dents. Au début, on observe une salivation assez marquée, mais celle-ci cesse bientôt pour faire place à une grande sécheresse de la gorge et à une soif très-vive.

Cette tuméfaction va en s'accroissant pendant deux ou trois jours, puis reste stationnaire et finit toujours par disparaître après huit ou dix jours au plus.

La maladie est donc de courte durée et se termine par résolution, presque jamais par suppuration. Cependant Dionis, entre autres, raconte que dans une épidémie d'oreillons observée au pensionnat de Saint-Cyr, il observa la suppuration chez plusieurs jeunes filles. On voit survenir parfois à la suite des oreillons certaines complications, en particulier l'orchite chez l'homme, l'ovarite et la mammite chez la femme.

C'est du cinquième au sixième jour de la maladie que l'orchite apparaît, offrant, comme particularités remarquables, une extrême bénignité, une complète indolence et presque tonjours une terminaison par résolution après cinq ou six jours. Cependant cette orchite pourrait s'accompagner d'une prostatite aiguë (Gosselin) ou bien être suivie de l'atrophie des testicules (Grisolles). Ravaton prétend même l'avoir vue se terminer par gangrène, mais ces cas sont exceptionnels. Plus rarement encore on a vu la parotidite reparaître après l'orchite et celle-ci s'accompagner à son tour d'une nouvelle orchite, ce qui semble bien justifier le nom de *métastatique*. Chez la femme, on a vu dans des cas plus rares encore les oreillons suivis d'une ovarite, d'une mammite, parfois même d'une inflammation métastatique des grandes lèvres. Il

n'est pas jusqu'à l'angine, l'amygdalite et la conjontivite qui n'aient été mentionnées à la suite de la parotidite, mais nous ne les citons que pour mémoire.

Lorsque la parotidite catarrhale se montre avec les caractères que nous venons de passer en revue, et surtout lorsqu'elle est double, le diagnostic ne peut offrir aucune difficulté. Lorsqu'elle est unilatérale, l'absence de rougeur, de chaleur, permet de la distinguer facilement de la parotidite phlegmoneuse. Par contre, au début, les phénomènes peuvent être assez intenses pour simuler ceux de la fièvre typhoïde. Il peut même arriver que ces phénomènes attirent seuls l'attention, que le gonflement parotidien soit léger et passe inaperçu, ou même que l'orchite apparaisse sans qu'on puisse tout d'abord en expliquer la cause. Il faut alors redoubler d'attention et savoir qu'au moment où apparaît l'orchite, disparaissent tous les symptômes graves qui inspiraient déjà de l'inquiétude, ce qui ne peut avoir lieu que dans l'orchite consécutive aux oreillons.

Le pronostic n'offre pas de gravité, d'autant mieux que les complications dont nous avons parlé sont toutes très-rares et qu'il suffit pour combattre cette affection de recouvrir la région d'une couche d'ouate, de faire quelques frictions laudanisées, s'il y a des douleurs, et d'administrer un purgatif vers le quatrième ou le cinquième jour.

Parotidite phlegmoneuse. — Abcès parotidiens.

La parotidite phlegmoneuse, de même que les abcès parotidiens proprement dits, vu leur importance, méritent une description plus complète.

Ils peuvent succéder aux phlegmons et aux abcès dont nous avons parlé plus haut ou bien à une inflammation quelconque du voisinage, telle que des adénites, des otites, des arthrites temporo-maxillaires, des furoncles, des anthrax du cou, etc., ou bien encore à une inflammation de la cavité buccale, par l'intermédiaire du canal de Sténon. Le plus souvent ils apparaissent dans le cours de certaines maladies générales, telles que les fièvres éruptives, la fièvre typhoïde, la fièvre puerpérale, la diphthérie, la pyohémie, le choléra. On les a vus aussi survenir à la suite de l'intoxication mercurielle, et dans certains états d'aliénation mentale, en particulier dans la paralysie générale.

Quelques auteurs, M. Crocq (de Bruxelles) entre autres, pensent que dans tous les cas où la parotidite phlegmoneuse succède à un état général grave, elle a toujours pour point de départ une inflammation de la cavité buccale qui s'est propagée à la parotide par le canal de

Sténon. D'autres admettent avec raison que, dans la pyohémie, les abcès de la glande parotide ne sont autres que des abcès métastatiques analogues à ceux qu'on observe dans les autres régions.

Il est rare que la parotidite ait lieu par propagation d'un phlegmon périglandulaire comme cela s'observe dans la pyohémie.

Le plus souvent, comme il résulte des recherches de Virchow et d'O. Weber, c'est le tissu même de la glande qui est primitivement atteint. Dès le début, les alvéoles, les conduits excréteurs et le canal de Sténon lui-même, sont remplis de pus et il n'y a qu'un peu d'œdème du tissu conjonctif environnant. A la coupe, les lobules de la glande, au lieu de grains d'un rouge tendre du volume d'un petit pois, représentent de véritables noyaux d'un rouge sombre, du volume d'un haricot. Si l'on ouvre ces lobules on y trouve du pus ou même du sang dans les cas où la marche est très-rapide.

A une période plus avancée l'inflammation envahit le tissu conjonctif de la glande qui s'infiltre d'abord de leucocytes. Peu à peu ceux-ci forment de petits amas qui donnent bientôt naissance à de petits abcès multiples placés, soit entre les lobules, soit dans les parois du canal de Sténon et des principaux canaux excréteurs.

Enfin, à une dernière période qui survient très-rapidement dans les états graves, le tissu conjonctif intra-lobulaire très-hypertrophié est comme bridé par l'aponévrose enveloppante. Les lobules de la glande se trouvent ainsi étranglés, se sphacèlent et apparaissent sous la forme de petits noyaux gangréneux au milieu du pus dont la loge parotidienne est remplie. Celle-ci finit par se rompre, et le pus fusant alors plus ou moins loin détruit les muscles, les os et met à nu l'articulation temporo-maxillaire.

Les symptômes, au début, sont des douleurs lancinantes s'irradiant vers la tempe et le cou, de la gêne ou même de la douleur dans les mouvements des mâchoires, un gonflement qui tantôt apparaît à la partie inférieure, tantôt en un point quelconque de la parotide. Ces signes, lorsqu'il s'agit d'un malade atteint d'une affection grave, peuvent passer inaperçus tout d'abord, et ce n'est que lorsque le gonflement devient manifeste et s'accompagne d'une légère rougeur diffuse que l'attention du chirurgien se trouve sérieusement appelée sur ce point. Bientôt la peau devient chaude, douloureuse, et cette douleur se propage aux parties profondes qui sont œdématiées à la pression. Dans la bouche, on constate une inflammation plus ou moins vive. En même temps les mouvements de la mâchoire deviennent impossibles et il survient une sorte de trismus. Le gonflement va en augmentant pendant trois ou quatre jours, toute la face s'œdématie et il n'est pas rare d'observer des étourdissements, des vertiges, des bourdonnements d'oreilles et de la surdité.

Lorsque le gonflement est devenu considérable, l'aponévrose se rompt et l'on voit aussitôt se former sous la peau un foyer purulent. Si la maladie est abandonnée à elle-même la peau se sphacèle et il sort, par l'ouverture, un mélange de pus, de gaz et de détritus gangréneux d'une horrible fétidité.

Quelquefois, au lieu d'un seul abcès plus ou moins considérable, on voit s'en former une série qui apparaissent successivement, et donnent lieu à des phénomènes fébriles plus ou moins marqués, à des frissons erratiques, etc.

Un certain nombre de complications peuvent survenir à la suite d'une parotidite phlegmoneuse. Sans parler des fistules salivaires que nous étudierons plus loin, de la paralysie faciale incurable que laisse souvent après elle cette affection, la suppuration peut entraîner dans cette région les accidents les plus graves. En effet, le pus, si l'on n'ouvre pas l'abcès de bonne heure, peut détruire l'aponévrose à sa partie inférieure, suivre la gaîne du sterno-mastoïdien, ou bien se faire un chemin à travers les incisures de Santorini, dans le conduit auditif externe (voy. *Otite purulente*, p. 30), ou bien pénétrer dans l'articulation temporo-maxillaire, suivre la gaîne des vaisseaux carotidiens, parfois même remonter jusque dans l'intérieur du crâne où il détermine une méningite rapidement mortelle. Plus souvent on le voit fuser dans le tissu cellulaire de la région sous-hyoïdienne, et jusque dans la région sus-claviculaire; on l'a même vu s'ouvrir dans la plèvre et y causer des désordres mortels. Rarement l'abcès vient s'ouvrir dans la cavité buccale. Cependant, dans quelques cas, il a pu passer entre l'apophyse styloïde et le condyle de la mâchoire, où il n'y a point d'aponévrose, et décoller plus ou moins loin la paroi supérieure du pharynx (voy. *Abcès rétro-pharyngiens*).

Lorsque la maladie se termine par gangrène, elle peut causer alors des hémorrhagies mortelles résultant de l'ouverture d'un gros tronc artériel ou d'une ulcération de la jugulaire. Cette gangrène, surtout chez les vieillards, peut survenir en quelques heures et ces hémorrhagies peuvent être foudroyantes au point qu'on n'ait pas le temps même de pratiquer la ligature de la carotide externe. Enfin, dans quelques cas, on a vu se former pendant le cours de la maladie des thromboses des veines faciales, de la veine jugulaire ou même du sinus caverneux (Virchow) et la phlébite de la jugulaire.

Les caractères que nous venons d'énumérer permettront de distinguer aisément une parotidite phlegmoneuse d'une parotidite catarrhale, d'un phlegmon sous-cutané ou d'une adénite superficielle. Il sera plus difficile de déterminer la cause de la parotidite, en dehors des cas où elle survient sous l'influence d'une maladie générale grave. On devra, dans ce but, examiner avec le plus grand soin la cavité buccale,

interroger le malade sur ses antécédents, savoir s'il n'a pas eu d'angine, d'otite ou de coryza, s'assurer, une fois l'abcès ouvert, s'il n'existe pas une périostite, une carie ou une nécrose, explorer l'articulation temporo-maxillaire et voir, par des mouvements spontanés ou communiqués, s'il ne s'agit pas d'une arthrite de cette articulation.

Le pronostic, comme on peut le voir d'après ce qui précède, est souvent d'une grande gravité, contrairement à l'opinion des anciens qui, ayant divisé les parotidites en critiques et en acritiques, considéraient souvent cette complication, dans les maladies graves, comme une métastase heureuse.

Au début, les sangsues, les vésicatoires volants peuvent être utiles, mais si la maladie prend de suite un certaine intensité, il ne faut pas hésiter, alors même que la fluctuation ne serait pas encore bien nette, à inciser la peau parallèlement à la branche montante du maxillaire inférieur, et jusqu'au-dessous de la partie inférieure de la glande, à percer l'aponévrose et à la déchirer avec la sonde cannelée, afin d'éviter d'atteindre les vaisseaux de la région. On arrive ainsi à prévenir l'accumulation du pus dans les culs-de-sac inférieurs. Si cela ne suffisait pas pour assurer au pus une voie suffisante, il faudrait, un peu plus tard, pratiquer une contre-ouverture et passer un tube à drainage.

Si la parotidite semblait devoir se terminer par induration, il faudrait avoir recours à l'emplâtre de Vigo, aux vésicatoires, ou aux badigeonnages à la teinture d'iode aidés d'une légère compression.

Abcès canaliculaires. — Ces abcès offrent ceci de particulier qu'il est possible de faire sourdre du pus par l'orifice du canal de la glande. M. Chassaignac considère cette affection comme une sorte de catarrhe purulent de la glande et de ses canalicules. Elle se montrerait périodiquement chez certains individus. Cette variété exige le même traitement que la précédente.

Fistules salivaires.

Nous avons décrit plus haut les fistules du canal de Sténon, nous ne parlerons donc ici que des fistules salivaires de la parotide.

Ces fistules ont été observées par les anciens qui en ont cependant ignoré la nature. Elles résultent tantôt d'une plaie qui a intéressé cette glande, tantôt de l'ouverture artificielle ou naturelle d'un abcès, tantôt enfin, comme nous l'avons déjà dit, de l'issue que se fraye au dehors un calcul développé dans les grains glanduleux de la parotide.

Elles peuvent occuper tous les points de la région parotidienne et

même se trouver à une certaine distance de cette dernière. Tantôt elles sont situées au-dessus ou en arrière du lobule de l'oreille, tantôt dans le sillon compris entre le bord antérieur du sterno-cléido-mastoïdien et la branche montante du maxillaire inférieur; tantôt, enfin, elles s'ouvrent à la partie antérieure de la glande. On les reconnaît à la sortie de la salive en quantité plus considérable lorsque le malade parle ou mange. Ce liquide suinte alors du centre d'une fongosité épaisse, à travers une pellicule mince; l'orifice qui lui donne issue est quelquefois à peine perceptible, et l'existence de la fistule n'est révélée que par la salive qui s'en échappe sous forme de gouttelettes. Le perchlorure de fer décèle dans ce liquide la présence du sulfo-cyanure de potassium.

On peut à l'aide d'un stylet fin introduit dans l'ouverture fistuleuse se rendre compte de la direction et de la profondeur du trajet. Mais on devra également à l'aide d'un autre stylet introduit dans le canal de Sténon, s'assurer de la perméabilité de ce canal. Ces fistules disparaissent quelquefois spontanément; mais il est des cas où leur guérison réclame les secours de l'art. Les moyens qu'on a employés, avec des résultats à peu près égaux, sont : la cautérisation, la compression, les injections irritantes, et enfin l'excision.

La *cautérisation*, employée depuis longtemps, compte de nombreux succès. On la pratique soit avec le cautère actuel, soit avec les caustiques solides ou liquides, soit simplement avec une épingle rougie à la flamme d'une bougie.

La *compression* exercée sur le siége même de l'affection, au moyen de compresses graduées fixées par une bande roulée, a pour but d'oblitérer les petits conduits excréteurs et d'atrophier la portion de la glande dont la lésion produit et entretient la fistule. Mais ce moyen est d'une application difficile, douloureuse même, à cause des filets nerveux qui se trouvent nécessairement comprimés; il exige d'ailleurs un temps assez long. Aussi, malgré les succès obtenus, notamment par Boyer, doit-il venir à la suite du précédent.

Les *injections irritantes*, dont Louis s'est servi deux fois avec succès, laissent à craindre de voir survenir à la suite de leur emploi une inflammation suppurative de la glande, plutôt que l'inflammation adhésive, qu'on se propose de produire, afin de déterminer l'occlusion des conduits ouverts.

Enfin, l'*excision* consiste à comprendre la fistule entre deux incisions semi-elliptiques, qu'on réunit ensuite à l'aide de la suture entortillée.

En résumé, étant donnée une fistule de la parotide, on emploiera d'abord la cautérisation avec le nitrate d'argent solide et les autres caustiques, le fer rouge : ce n'est qu'en cas d'insuccès que le chirur-

gien devra recourir à la compression, et finalement aux autres moyens que nous venons d'indiquer.

Éphidrose ou sueur salivaire parotidienne.

Cette affection est caractérisée par la sortie, au moment des repas, d'un liquide transparent à travers la peau de la région parotidienne, sous forme de gouttelettes abondantes.

Elle est rare, car on n'en connaît pas plus de six observations qui sont dues à MM. Baillarger, Nélaton, Bérard, Duphœnix et Roche.

Les sujets qui en sont atteints n'offrent rien de particulier en dehors des repas; mais aussitôt qu'ils mangent, la région parotidienne devient rouge, se tuméfie et l'on voit sortir à travers la peau des gouttes d'un liquide transparent, analogue à de la sueur. Cet écoulement dure pendant tout le temps de la mastication. Il est même assez abondant chez certains malades, pour les décider à ne prendre que des aliments liquides, afin de n'avoir pas à mâcher.

Cette affection ou plutôt cette infirmité se rencontre chez des malades ayant eu des inflammations ou des abcès de la parotide, ce qui porte à croire qu'elle est due à une oblitération du canal de Sténon et que le liquide qui transsude ainsi à travers la peau n'est autre que de la salive. En effet, à l'autopsie de l'un des malades qu'il a pu observer et qui avait présenté cette affection des deux côtés, M. Baillarger a constaté que les deux conduits de Sténon étaient oblitérés depuis leur origine jusqu'à 12 à 13 millimètres de leur orifice buccal.

Mais chez tous les malades qui présentent cet écoulement, le liquide est-il bien toujours de la salive? Les expériences de Brown Sequard semblent démontrer que chez quelques personnes ce liquide pourrait bien n'être que de la sueur. Dans ce cas, un papier bleu de tournesol, placé sur la région parotidienne rougit au moment du repas.

Il est difficile de délivrer les malades de cette infirmité. Les auteurs du *Compendium* se demandent si dans les cas où l'éphidrose dépend d'une oblitération du canal de Sténon, il n'y aurait pas lieu de pratiquer une fistule interne.

Tumeurs de la région parotidienne.

On rencontre dans la région parotidienne un grand nombre de tumeurs. Les unes se développent dans la peau, dans le tissu cellulaire sous-cutané ou dans les ganglions superficiels de la région, les autres prennent naissance dans l'épaisseur même de la parotide, dans les

vaisseaux ou dans les ganglions profonds. On ne connaît pas d'exemples de névromes de cette région. D'autres, enfin, naissent aux dépens des organes qui concourent à former les limites mêmes de la région et ne se portent que plus tard dans la loge parotidienne.

Tumeurs de la peau et du tissu cellulaire sous-cutané.

Les tumeurs de la peau et du tissu cellulaire sous-cutané que nous avons plus spécialement rencontrées sont les *cancroïdes*, les *kystes sébacés*, les *abcès froids*, les *kystes séreux* ou *séro-sanguins* et les *lipomes*.

Toutes ces tumeurs diffèrent trop peu de celles que l'on rencontre dans les autres régions pour nous y arrêter. Nous dirons seulement que les *kystes sébacés*, quand ils viennent à s'enflammer, offrent parfois assez d'analogie avec les abcès froids sous-cutanés pour qu'il soit nécessaire d'y porter une grande attention avant de les opérer. Mais sans parler des antécédents, on les reconnaît habituellement au point noir qui existe sur l'un des points de la surface de la peau, à la consistance spéciale de la petite tumeur et aux autres caractères dont nous avons parlé.

Les *kystes séreux* ou *séro-sanguins* que nous avons quelquefois rencontrés dans cette région sont rares. MM. Henri (de Lisieux) et Gosselin, en ont vu, l'un chez un enfant de quatre ans qui portait cette tumeur depuis sa naissance, l'autre chez une femme de cinquante-deux ans qui la portait depuis six ans.

Quand ils ne sont pas enflammés, on les distingue facilement des autres tumeurs en ce qu'ils sont bien circonscrits, arrondis ou bilobés, mobiles sous la peau et sur les parties profondes. Quand ils sont séreux, ils sont transparents et donnent à la ponction, un liquide clair, citrin, peu coloré comme celui de l'hydrocèle; ils présentent au contraire une teinte foncée caractéristique lorsqu'ils sont séro-sanguins.

Ils offrent quelques difficultés de diagnostic et pourraient simuler, lorsqu'ils viennent à s'enflammer, des kystes sébacés, s'ils n'étaient beaucoup plus rares.

Au lieu de se développer dans le tissu cellulaire sous-cutané, nous avons vu des kystes semblables se développer dans les ganglions superficiels de la région. Nous y reviendrons plus loin.

Tumeurs ganglionnaires de la région parotidienne.

Les ganglions parotidiens présentent les mêmes tumeurs que ceux des autres régions.

Les *adénites* doivent être distinguées suivant qu'elles sont superficielles ou profondes.

L'inflammation aiguë des ganglions sous-aponévrotiques placés en dehors de la parotide donne lieu aux mêmes symptômes que ceux de la région cervicale (voy. *Adénite cervicale*). Elle est facile à reconnaître, nous n'y insisterons pas. L'inflammation chronique, quand elle se termine par suppuration, pourrait être confondue avec un kyste sébacé, enflammé, suppuré, un abcès froid ou un ganglion tuberculeux prêts à s'ouvrir. Il suffit habituellement d'interroger les antécédents et d'être prévenu de la possibilité de cette erreur pour l'éviter.

Quant à l'inflammation aiguë ou chronique des ganglions profonds situés les uns dans l'épaisseur même de la glande, les autres à son sommet, sur les parties latérales du pharynx, elle est presque toujours confondue avec celle de la parotide ou des organes voisins. Nous avons décrit plus haut la physionomie que présentent les diverses espèces de parotidites. Dans d'autres chapitres se trouvent décrites les inflammations des autres organes ; rappelons seulement que la plupart de ces adénites reconnaissent habituellementpour cause une affection quelconque d'une région voisine. Il importe donc que l'attention soit attirée de ce côté. D'ailleurs le traitement est le même que pour les autres régions.

Les ganglions qui se tuméfient sous l'influence de la scrofule, du tubercule ou du cancer se reconnaissent facilement aux symptômes locaux et de voisinage et à l'état général du malade. Nous reviendrons sur les caractères qu'ils présentent en parlant des tumeurs ganglionnaires du cou.

Les *kystes* des ganglions parotidiens sont rares. Parmi les exemples de ce genre que nous avons observés, nous citerons celui dont nous avons donné l'observation dans le premier volume de nos cliniques. Comme chez cette malade qui était âgée de soixante-dix ans et qui portait sa tumeur depuis trois mois, ces tumeurs sont habituellement arrondies, globuleuses, superficielles, mobiles sous la peau qui conserve sa coloration normale, mais qui parfois adhère à leur sommet. Elles offrent la consistance des ganglions hypertrophiés donnant lieu à une fausse fluctuation comparable à celle des lipomes. Elles sont souvent le point de départ de douleurs vives qui s'étendent dans toute la région.

Si on les incise , on en voit sortir une plus ou moins grande quantité de liquide kystique.

On les distingue des kystes de la peau ou du tissu cellulaire par la présence à leur côté d'une petite masse ganglionnaire plus ou moins considérable.

Une fois le contenu du kyste vidé à l'aide d'une incision médiane, on procède ensuite à l'extraction du ganglion hypertrophié au sein duquel ce kyste s'était développé.

Quant aux tumeurs formées par des ganglions lymphatiques dégénérés, on en trouve autour desquelles le tissu cellulaire est chargé de lymphe plastique, au point de revêtir des caractères spéciaux. Nous nous contenterons de les mentionner et de dire que l'extirpation est le seul moyen d'en débarrasser les malades.

Les *hypertrophies* ou *lymphadénomes* offrent les mêmes caractères que ceux de la région cervicale. Nous en avons rencontré de congénitales. En raison de leur position superficielle elles sont assez faciles à diagnostiquer. Disons seulement que ces tumeurs, lorsqu'elles arrivent à un certain volume, peuvent être confondues avec les hypertrophies partielles de la glande parotide ou bien avec les lymphadénomes plus profonds.

L'ablation de la tumeur permettra de préciser ce point du diagnostic. C'est d'ailleurs le seul moyen curatif. Il faudra seulement, en pratiquant l'énucléation de la partie profonde de la tumeur, avoir soin de ménager le nerf facial.

Les *sarcomes* et les *tumeurs cancéreuses* des ganglions diffèrent des précédentes en ce qu'elles ne tardent pas à prendre les caractères de malignité qu'elles présentent dans les autres régions et que, de bonne heure, elles contractent avec la peau et surtout avec les parties profondes des adhérences qui rendent l'opération difficile. Aussi comme il convient de les enlever complétement, il n'y a pas lieu de ménager le nerf facial et, au risque de produire des paralysies, il faut tailler largement dans les parties saines afin de prévenir autant que possible les récidives et la propagation du mal aux régions voisines.

Tumeurs de la glande parotide.

Les tumeurs qui peuvent se développer dans la glande parotide elle-même sont des *kystes salivaires*, *emphysémateux*, *sanguins*, des *hypertrophies simples* ou *adénomes*, des *enchondromes*, des *lipomes* et des *cancers*.

Kystes salivaires. — Les kystes salivaires de la parotide qu'il ne faut pas confondre avec les tumeurs salivaires du canal de Sténon, dont nous avons parlé, sont des tumeurs produites par la rétention de la salive parotidienne dans les canaux de la glande. Il en a été rapporté un certain nombre d'observations, l'une, entre autres, qui a été recueillie dans le service de M. Nélaton, et d'autres non moins intéressantes qui sont dues à MM. Bouchaud, Paget, Demarquay, etc.

Ce sont, en général, des tumeurs régulièrement arrondies, peu transparentes, fluctuantes, peu mobiles, situées profondément sous l'aponévrose, pouvant acquérir le volume d'un œuf de poule, grossissant

pendant les efforts de mastication dès que le malade abaisse la mâchoire, diminuant dès qu'il la ferme, ne causant ni gêne, ni douleur. A la ponction, ces tumeurs donnent un liquide clair, jaunâtre, visqueux, qui se reproduit aussitôt que le malade a mangé et qui présente d'ailleurs tous les caractères de la salive.

Le plus souvent ils sont uniques. Lawrence en a trouvé quatre chez un homme de trente-huit ans. Trois contenaient un liquide séreux et le quatrième du pus (Paget). Tous étaient volumineux. Quelquefois ces kystes contiennent des concrétions plus ou moins épaisses, de véritables calculs analogues à ceux qu'on trouve dans certains cas dans le canal de Warton. Ainsi, Morgagni trouva dans une parotide de petits fragments d'une matière noire, qui, desséchée, présentait une dureté osseuse. Plater vit sortir de cette glande un très-grand nombre de grains sablonneux et comme terreux, les uns gros comme des grains de millet, les autres plus volumineux.

Un certain nombre de kystes salivaires dont le contenu était primitivement séreux peuvent devenir sanguins; on suppose, dans ces cas, qu'il s'est produit des hémorrhagies spontanées dans leur intérieur.

En raison de leur rareté il est parfois difficile de diagnostiquer le contenu de ces tumeurs avant l'opération. Leur marche est lente.

Quand elles sont multiples et d'un certain volume, elles finissent par s'enflammer et par suppurer. Il faut donc les ouvrir, mais il est à craindre, dans ce cas, qu'une fistule salivaire ne survienne à la suite de cette ouverture, les grains glanduleux de la parotide ayant été inévitablement divisés.

Les kystes salivaires de la parotide diffèrent des kystes séreux sous-cutanés, dont nous avons parlé plus haut, en ce qu'ils sont plus profonds, moins mobiles, moins transparents et surtout par leurs changements de volume pendant les efforts de la mastication.

Le seul traitement qui leur convienne est la ponction et l'application d'un tube à drainage à travers lequel seront faites des injections iodées.

Kystes emphysémateux. — Outre les kystes à contenu séreux, il en est d'autres que l'on pourrait appeler emphysémateux. C'est ainsi que Demarquay a rapporté à la Société de chirurgie (1856) l'observation d'un tailleur âgé de quarante ans, grand fumeur, et qui, à plusieurs reprises, dans l'espace de trois ans, avait présenté les phénomènes suivants : une tuméfaction apparaissait, sans cause appréciable, dans la région parotidienne, des deux côtés à la fois, s'accompagnant d'une douleur assez vive qu'augmentait la mastication. En pressant la tumeur on donnait lieu à une sorte de crépitation analogue à celle de l'emphysème. Le canal de Sténon était, de chaque côté, assez dilaté pour qu'on pût y introduire un stylet ordinaire. Si l'on faisait

souffler le malade pendant qu'on lui pinçait le nez, on voyait, des deux côtés, la région parotidienne se distendre. Si l'on pressait un peu fort, on faisait sourdre des conduits de Sténon de la salive contenant des bulles d'air et du pus. Ces phénomènes disparaissaient après quelques jours. La brusque apparition des accidents, dans ce cas, a fait désigner cet état sous le nom de *grenouillettes parotidiennes emphysémateuses*.

Kystes sanguins. — Les kystes sanguins primitifs de la parotide sont très-rares. Cependant Stanley en a observé deux cas. Ils étaient petits, régulièrement arrondis, contenaient du sang mélangé de cholestérine et de granulations graisseuses.

Ces tumeurs se développent lentement. Il ne faut pas les confondre avec les kystes salivaires à contenu sanguin dont nous avons parlé, ni avec ceux qui prennent naissance dans les tumeurs solides que nous allons bientôt décrire. Le traitement est le même que celui des kystes salivaires.

Tumeurs anévrysmales. — Les *anévrysmes* sont rares à la région parotidienne. La glande en effet protége les vaisseaux placés derrière elle contre l'action des corps vulnérants : quant aux anévrysmes spontanés, nous avons déjà dit que c'est en d'autres points de l'artère qu'ils se développent. Sans doute, si l'on voulait ranger parmi les anévrysmes de la région parotidienne les tumeurs de ce genre, qui, nées dans le voisinage, se prolongent jusque dans son échancrure, on en posséderait un certain nombre, mais nous ne devons parler ici que de celles qui appartiennent en propre à la région qui nous occupe. « On a vu, » dit A. Bérard, l'artère temporale, blessée à la hauteur du condyle de » la mâchoire, devenir le siége d'un anévrysme faux consécutif qui oc- » cupait par conséquent la partie supérieure de la région paroti- » dienne. »

Ce chirurgien conseille de s'abstenir de toute opération, si la tumeur ne fait pas de progrès. Dans le cas contraire, il pense qu'il faut opérer suivant la méthode ancienne, c'est-à-dire inciser sur la tumeur même, et lier l'artère au-dessus et au-dessous de la blessure. Il explique cette dérogation à la pratique généralement suivie pour les anévrysmes faux consécutifs, de la manière suivante : La ligature de la carotide externe, dans la région parotidienne, est presque impraticable, vu l'épaisseur de la glande qu'il faudrait couper dans toute sa profondeur ; on diviserait en outre des rameaux du nerf facial. Au-dessous de la région, on serait bien près de la bifurcation de la carotide primitive, et l'on pourrait très-bien prendre une de ses branches pour l'autre ; et, vu le voisinage du courant sanguin dans la carotide interne, on ne serait pas à l'abri des hémorrhagies provenant de la section prématurée de l'artère. Enfin la ligature de la carotide primitive serait une opé-

ration beaucoup trop grave pour un anévrysme de l'artère temporale. Ces considérations nous paraissent, en effet, motiver suffisamment la pratique conseillée par A. Bérard.

Lorsque la carotide externe, ou l'une de ses branches, a été blessée dans la région parotidienne, on n'a pas observé que le sang se soit infiltré dans la région de manière à former un *anévrysme faux primitif*. Dans ces cas, au reste, il serait difficile de lier l'artère au-dessus ou au-dessous du point lésé, parce que d'un côté on ignore quelle est la source précise de l'hémorrhagie, et que, d'un autre côté, cette opération est elle-même d'une très-grande difficulté. Et cependant c'est dans ces cas principalement qu'elle serait nécessaire, à cause des nombreuses anastomoses vasculaires.

Lipomes. — Les lipomes simples développés dans la glande parotide sont très-rares et nous n'en connaissons que deux exemples, l'un rapporté par Hamilton, l'autre par M. Richet.

Dans le premier cas, la tumeur occupait toute la région parotidienne; la peau qui la recouvrait était lisse et tendue. On ne constatait pas de bosselures au toucher; la consistance était élastique et l'on percevait une fausse fluctuation. Cette tumeur était peu adhérente aux parties profondes; une fois enlevée on reconnut que c'était un lipome placé immédiatement au-dessous de l'aponévrose parotidienne.

Dans le second cas la tumeur qui datait de cinq ans, avait le volume d'une mandarine; elle était très-saillante et débordait le lobule de l'oreille qu'elle rejetait en arrière. Lisse, unie à sa surface, sans bosselures, elle était molle et élastique. On en fit l'ablation et on se trouva en présence d'une masse d'un blanc jaunâtre, granuleuse, analogue à du mastic; cette masse occupait la cavité des acini glandulaires. Au microscope, on reconnut qu'il s'agissait d'une dégénérescence graisseuse de l'épithélium des acini dont les cellules vésiculeuses remplissaient la cavité. C'était une tumeur analogue aux tumeurs butyreuses du rein (Velpeau) ou aux dégénérescences graisseuses des lobules du pancréas (Duplay).

Les *lipomes érectiles* sont également rares. Nous en avons observé un cas très-intéressant que nous avons fait représenter ci-contre (*voy.* fig. 159). Chez ce malade la tumeur était congénitale. Elle avait pris des proportions très-considérables, comme l'indique la figure. A la vue comme au toucher, elle présentait les caractères du lipome. La forme érectile de ce lipome était également facile à reconnaître. L'ablation présenta les plus grandes difficultés. Nous parvînmes cependant à la pratiquer sans accident.

Hypertrophie simple ou *adénome.* — Sous le nom d'*hypertrophies parotidiennes* on désignait autrefois la plupart des tumeurs bénignes

de la région. Nous réserverons ce nom à une affection qui est caractérisée plus spécialement par l'augmentation simple de volume et de nombre des éléments glandulaires, sans autre altération de structure. L'hypertrophie peut être partielle ou générale. L'hypertrophie partielle,

Fig. 159. — Lipome diffus de forme érectile des régions parotidienne, auriculaire et masséterine. (De notre collection.)

à cela près qu'elle porte seulement sur quelques-uns des lobes de la glande, offre les mêmes caractères que l'hypertrophie générale dont nous allons parler. Mais dans ces cas, à côté du tissu simplement hypertrophié, il est fréquent de rencontrer des tumeurs mixtes dans lesquelles les éléments normaux hypertrophiés se mélangent à une certaine quantité d'éléments fibreux ou fibro-cartilagineux. Le tissu de la tumeur présente alors, à peu de chose près, les caractères de l'hypertrophie; mais on y trouve aussi quelques-uns de ceux que nous décrirons plus loin en parlant du chondrome pur. A la coupe on voit des points bleuâtres plus durs et plus résistants que le reste

de la tumeur et criant sous le scalpel. Mais c'est surtout l'examen microscopique qui permet d'être affirmatif, car il révèle, dans ces points, tous les caractères propres au tissu chondromateux (voy. plus loin).

Les symptômes de l'hypertrophie générale ont été bien décrits par Aug. Bérard dans une observation qu'il rapporte à l'article *Parotide* de sa thèse. Nous reproduisons textuellement cette observation :

« Un enfant d'un an avait sur la joue gauche une tumeur presque » aussi grosse que le poing, et qui s'étendait depuis l'oreille jusqu'à » l'angle des lèvres. Cette tumeur qui avait crû, pour ainsi dire, depuis » la naissance de l'enfant et peu à peu, était molle, blanche, indolente, » mobile et comme composée de grains glanduleux ; elle paraissait de » plus parsemée de gros vaisseaux qui formaient çà et là sur la peau » comme des lacis en spirale, ou des tourbillons rougeâtres. » L'auteur ajoute que les chirurgiens ayant été consultés, ils furent divisés d'opinion sur la nature de la maladie, et par conséquent sur les remèdes propres à la guérir. « Cependant la mort de l'enfant, qui arriva » quelque temps après, mit en état de se prononcer sur le caractère » et la nature de la maladie. En effet, ayant enlevé les téguments qui » la recouvraient et séparé les parties environnantes, je trouvai que le » désordre se rapportait à la glande parotide, qui, sortie de ses limites » ordinaires, avait pris un accroissement considérable et s'étendait sur » la joue. De grosses artères, qui venaient des carotides et des maxil- » laires externes, se rendaient dans cette glande et y entraient par sa » partie inférieure. Il y a tout lieu de penser que la quantité de sang » que ces artères portaient fut cause du prodigieux accroissement de la » glande. »

Cette observation n'est pas la seule que nous connaissions : Boyer dit que Sabatier avait observé deux fois l'*exubérance* de la parotide, nom qu'il donnait à l'hypertrophie générale de cette glande en raison de sa ressemblance avec l'hypertrophie des amygdales.

A. Bérard a observé un autre cas d'hypertrophie de la parotide parfaitement authentique, car l'autopsie, qui en a été faite soigneusement par ce chirurgien conjointement avec M. Denonvilliers, ne laisse aucun doute sur la nature de l'affection : « Une petite fille, de deux ou trois ans, portait dans la région parotidienne droite une tumeur, presque du volume du poing, arrondie, résistante, sans bosselure, d'une couleur rosée, et d'une assez grande consistance ; cette tumeur prenait une teinte violacée et semblait augmenter un peu quand la petite malade criait ou faisait des efforts, et la compression en réduisait légèrement le volume. Les médecins qui avaient vu la malade étaient d'avis qu'il s'agissait d'une tumeur érectile ; j'étais moi-même de cette opinion, et je me préparais à agir en conséquence, lorsque l'enfant succomba à une maladie intercurrente. »

A l'autopsie, « nous trouvâmes, contre notre attente, que la tumeur était constituée principalement par la glande parotide hypertrophiée, non altérée dans sa texture, si ce n'est que les granulations étaient plus grosses, et que les conduits veineux qui la traversaient étaient extrêmement développés : quant aux artères, elles avaient conservé leurs dimensions normales, comme nous avons pu nous en assurer en poussant une injection. Le nerf facial n'offrait non plus aucune altération. La coloration rouge de la tumeur dépendait de ce que le tissu cellulaire, interposé à la glande et à la peau, était converti en granulations rougeâtres, parfaitement injectées, que l'on apercevait à travers la peau amincie, et devenue elle-même vasculaire dans la couche la plus profonde. »

Le docteur Duke en a également cité un exemple dans lequel la tumeur avait pris d'énormes proportions. Il s'agissait d'un enfant de neuf mois chez lequel la tumeur s'étendait depuis une ligne tirée de l'angle externe de l'œil jusqu'aux deux tiers de la partie supérieure du cou, dépassait en arrière l'apophyse mastoïde et occupait en avant les deux tiers de la face. L'enfant étant mort dans des convulsions, on examina cette tumeur et on reconnut qu'elle était constituée par un tissu entièrement semblable à celui de la parotide.

Il est évident toutefois que faute d'examen histologique ces observations laissent un peu à désirer; mais nous verrons plus loin, en faisant le diagnostic différentiel des diverses tumeurs parotidiennes, quels sont les caractères qui permettent de distinguer l'hypertrophie des autres tumeurs et plus particulièrement de l'enchondrome du fibro-plaxome et du cancer avec lesquels elle pourrait être le plus facilement confondue.

Quant au traitement, lorsque l'hypertrophie est partielle, il ne faut pas hésiter à recourir à l'ablation. Lorsqu'elle est générale la plupart des auteurs s'accordent à conseiller la compression.

Enchondromes. — Nous dirons seulement ce qu'ils offrent de particulier dans la région parotidienne.

Nélaton le premier a fait sur ce sujet une série de leçons cliniques qui ont été reproduites presque textuellement par ses élèves et par d'autres chirurgiens. C'est à cette source qu'ont été puisées les monographies de Bauchet, de Dolbeau, de Demarquay, de Ferreira et de Massé. Les histologistes les plus éminents, en particulier Ch. Robin, Virchow, Ranvier et Cornil ont fait avec le plus grand soin l'analyse histologique de ces tumeurs.

Bien qu'on les observe à tout âge, il est plus fréquent de les rencontrer chez les adolescents et les adultes. Mais il est difficile d'apprécier le rôle que le traumatisme et les inflammations chroniques invoqués par certains malades, jouent dans l'étiologie.

On a cherché à expliquer la formation du fibro-chondrome parotidien par la présence du tissu fibro-cartilagineux normalement situé au voisinage de la région.

Nous ne reviendrons pas sur ce que nous avons dit, dans les généralités, des enchondromes de la parotide, comparativement aux enchondromes des autres glandes et des os.

Ces tumeurs se divisent naturellement en *fibro-chondromes types* ou *vrais*, dans lesquels l'élément fibro-cartilagineux prédomine et en *chondromes mixtes* dans lesquels, au contraire, l'élément cartilagineux de la tumeur est moins important que le reste du tissu morbide. Nous examinerons successivement ces deux variétés au point de vue anatomo-pathologique.

Il est parfois difficile de les distinguer entre elles, à l'œil nu. Toutes les deux, à la première période ou *période de crudité*, se présentent sous la forme d'une masse unique, arrondie ou ovalaire, lisse, hyaline, parsemée à sa surface de bosselures grosses comme un grain de millet ou un petit pois ou même une noisette, limitée par des tractus fibreux. Au moment où les malades se présentent, cette tumeur offre le plus souvent le volume d'un œuf de poule. A la coupe, le tissu est dur, résistant; il crie sous le scalpel et présente une teinte hyaline d'un blanc bleuâtre.

Dans la seconde période ou *période de ramollissement*, l'aspect du tissu se modifie. Dans l'enchondrome pur, on voit apparaître des kystes, des épanchements sanguins, parfois même des points d'ossification ou de dégénérescence calcaire. Ces modifications sont dues à la dégénérescence graisseuse des éléments cellulaires et à la transformation fibrillaire ou striée de la substance intercellulaire qui finit par se transformer en un liquide filant et visqueux analogue à de la synovie.

Les auteurs ont longtemps discuté la question de savoir si ces tumeurs se développent dans la glande parotide elle-même ou en dehors d'elle.

Les uns, avec Cruveilhier, Velpeau et Gosselin, supposent que ces tumeurs ont pour point de départ les ganglions lymphatiques de la région, le tissu cellulaire sous-cutané ou l'enveloppe fibro-celluleuse qui entoure la parotide. Nélaton pense au contraire qu'elles se développent dans le tissu même de la glande. Dans ce cas, ce sont d'abord les cloisons fibreuses de la glande qui s'hypertrophient, puis les éléments cartilagineux se développent d'une façon exagérée, de telle sorte que la tumeur est successivement fibreuse, fibro-cartilagineuse et cartilagineuse. Les recherches micrographiques de Virchow, de Cornil et de Ranvier sont venues plus tard confirmer cette manière de voir.

Toutefois, tandis que M. Robin pense que les cellules glandulaires

sont l'origine des cellules cartilagineuses, MM. Cornil et Ranvier admettent au contraire que la cellule cartilagineuse se forme aux dépens d'un tissu de granulation analogue au tissu embryonnaire des bourgeons charnus. Suivant eux, lorsque l'enchondrome se développe dans la glande elle-même, les éléments cellulaires des travées conjonctives se multiplient, la substance conjonctive se ramollit et se dissout, des îlots de cellules embryonnaires se forment et deviennent l'origine des cellules cartilagineuses, en même temps se dépose autour d'elles la substance hyaline qui les entoure de capsules.

L'analyse chimique des enchondromes parotidiens a démontré qu'on y trouvait de la chondrine et de la gélatine en proportions variables (Muller) et parfois même de la mucine, ce qui leur a fait donner le nom d'*enchondromes muqueux* (Virchow).

L'enchondrome pur est toujours enveloppé d'une membrane celluleuse qui le sépare complétement des tissus ambiants. Cette membrane adhère, par sa face externe, aux parties voisines. De sa face interne partent des prolongements qui vont former des cloisons dans l'intérieur de la tumeur. Lorsque l'enveloppe et ses prolongements sont très-vasculaires, on donne à cette forme spéciale d'enchondrome le nom de *thelangiectasique.*

L'*enchondrome mixte* est, avons-nous dit, celui dans lequel le tissu cartilagineux est en proportion moindre que le reste de la masse morbide. Dans ce cas, le cartilage accidentel est mélangé dans une proportion variable d'hypertrophie glandulaire, de myxome, de fibrome, de fibro-plaxome ou même d'épithéliome.

L'enchondrome mixte dans lequel l'hypertrophie glandulaire entre pour une certaine part offre les mêmes caractères que cette dernière (*voy.* page 548).

L'enchondrome myxomateux, contient des portions molles, grisâtres, comme gélatineuses mélangées au tissu dur et élastique du fibro-cartilage.

Dans le chondrome fibro-plastique ou sarcomateux, c'est surtout du tissu embryoplastique qui entoure le tissu fibro-cartilagineux à la manière d'une capsule fibroïde d'une certaine épaisseur. Cornil et Ranvier admettent que ce tissu embryonnaire se convertit lui-même en tissu cartilagineux, comme ils l'admettent pour le chondrome pur. Mais il faut bien reconnaître que chez quelques malades ces tissus embryonnaire et cartilagineux sont mélangés sans ordre et avec une disposition si irrégulière qu'elle justifie la désignation de *chondrome diffus* que lui ont donnée quelques auteurs.

Dans certaines variétés de chondromes sarcomateux, on voit se produire de petites masses papillaires qui siégent dans les tubes glandulaires. Ceux-ci se dilatent et deviennent de véritables kystes.

Quant aux chondromes, dits *épithéliaux*, ils renferment, outre le tissu fibro-cartilagineux, des épithéliomas tubulés ou des cylindromas; ceux-ci étant de nature essentiellement maligne, nous y reviendrons en parlant du cancer.

Bien que les auteurs ne soient pas d'accord sur leur point de départ anatomique, on admet généralement aujourd'hui que les chondromes parotidiens siégent de préférence : 1° au devant de l'apophyse mastoïde, sous le lobule de l'oreille; cette variété a même été décrite par M. Cruveilhier sous le nom de *corps cartilagineux sous-auriculaire;* 2° au niveau et au-dessous de l'angle de la mâchoire inférieure; 3° au niveau de la racine de l'arcade zygomatique, au devant du conduit auditif.

L'enchondrome vrai de la parotide se présente au début sous la forme d'un petit corps dur qui fait saillie dans l'un des points que nous venons d'indiquer. Ce petit noyau se développe avec une extrême lenteur, et ce n'est qu'après plusieurs années, quelquefois trente ans, qu'il atteint le volume d'un œuf de poule. Quand elle atteint ce volume, la tumeur est ovoïde ou arrondie, bosselée, tantôt unilobée, tantôt multilobée. Dans ce dernier cas, chacun des lobules a le volume d'un pois ou d'une noisette. Ils sont durs, élastiques, mobiles, sans adhérences à la peau ni aux parties profondes et toujours indolents. Au palper, Nélaton a signalé un bruit de frottement qui se produit lorsqu'on presse la tumeur contre la branche montante du maxillaire inférieur et que l'on commande au malade d'ouvrir et de fermer la bouche. Ces tumeurs peuvent acquérir le volume d'une pomme ou même exceptionnellement celui d'une tête d'enfant à terme. A une période avancée de leur développement elles deviennent parfois molles, gélatiniformes et fluctuantes. La peau qui, au début, avait conservé sa coloration normale, prend souvent alors une teinte rosée, violacée ou même bleuâtre, ce qui tient à l'accroissement de la circulation veineuse et capillaire.

Il est facile, à l'aide de ces signes, de distinguer un enchondrome parotidien des tumeurs liquides telles qu'un abcès, un kyste séreux, une poche salivaire. Les tumeurs solides qui peuvent le simuler sont les adénites chroniques, les hypertrophies glandulaires et certaines tumeurs cancéreuses à la première période.

L'adénite en diffère par les caractères inflammatoires, la douleur, l'évolution rapide de la maladie et la propagation de l'engorgement aux ganglions voisins; l'hypertrophie glandulaire par une consistance moins dure, moins élastique et par une marche plus rapide. Quant au cancer, nous verrons plus loin les signes qui permettent le mieux de les distinguer de l'enchondrome.

Mais, une fois la nature de la tumeur reconnue, il reste à déterminer si elle a pris naissance dans la parotide, dans le tissu cellulo-aponé-

vrotique ou dans un ganglion. C'est surtout en se basant sur sa mobilité qu'on arrive à éclairer ces différents points du diagnostic : si la tumeur est mobile dans toute son étendue, on peut supposer qu'elle s'est développée dans un ganglion ou aux dépens de l'aponévrose, en laissant intact le tissu même de la parotide; si un examen attentif permet de reconnaître un prolongement au niveau de l'échancrure parotidienne, alors elle peut encore avoir pris naissance dans la glande aussi bien qu'en dehors d'elle; mais si la tumeur est entièrement immobile, il est à présumer qu'elle provient de la parotide elle-même.

La marche lente et graduelle est caractéristique. Chez un malade que nous avons opéré avec succès, en 1870, la tumeur avait mis plus de trente ans à acquérir le volume du poing. Il est rare cependant qu'elles restent stationnaires; après s'être graduellement développées elles peuvent se ralentir dans leur marche, mais après un certain temps elles recommencent de nouveau à augmenter de volume. Ces nouvelles poussées, beaucoup plus rapides que les premières, peuvent être spontanées ou provoquées, soit par des contusions, soit par l'application de corps irritants, soit même par de simples ponctions. On a remarqué aussi l'influence de la menstruation sur ces poussées nouvelles. Quel que soit le volume qu'atteignent ces tumeurs, jamais elles n'envahissent les tissus voisins; elles les comprimeńt, les refoulent, mais jamais ne les envahissent ni ne les altèrent. Quand elles se compliquent de kystes, d'épanchements sanguins, elles finissent par amincir les téguments qui les recouvrent, par contracter des adhérences en certains points, rougir et même ulcérer la peau à leur niveau. C'est alors qu'apparaissent des douleurs, des élancements, plus rarement des hémorrhagies.

En se développant, les chondromes de la parotide entraînent des déformations variables; tantôt ils envoient des prolongements dans l'épaisseur des joues, de la face, tout en présentant au niveau de leur point de départ une forme conique à base tournée vers les couches profondes de la parotide, tantôt ils s'étendent vers le cou et descendent jusqu'à la clavicule; presque toujours ils refoulent le lobule de l'oreille, dédoublent la peau qui le constitue et s'en font, pour ainsi dire, une enveloppe. Alors il n'existe plus d'intervalle entre les os et la partie inférieure du pavillon de l'oreille qui est obliquement soulevé. Lorsqu'ils acquièrent un volume considérable, non seulement ils constituent une horrible difformité, mais encore ils provoquent l'amincissement et l'atrophie de la parotide elle-même et la refoulent derrière la branche montante du maxillaire inférieur.

En résumé, à part les désordres locaux dus au grand volume du chondrome, on peut dire qu'il est relativement bénin, qu'il reste local,

c'est-à-dire sans influence fâcheuse sur l'état général, et qu'une fois opéré il n'a pas de tendance à récidiver. Aussi les moyens médicaux étant sans action, c'est à l'ablation seule faite avec tout le soin désirable qu'il faut avoir recours.

La description que nous venons de donner se rattache uniquement, comme on le voit, à l'enchondrome vrai. Il nous reste maintenant à parler de la séméiologie et du traitement de l'enchondrome mixte.

Nous avons dit plus haut que la variété dans laquelle on trouve une petite portion d'éléments cartilagineux au milieu d'une tumeur constituée plus spécialement par le tissu hypertrophique, ne peut guère être distinguée de celle-ci qu'en examinant la tumeur elle-même à la vue et au microscope, à la suite de l'ablation. C'est d'ailleurs le mode de traitement qui se trouve naturellement indiqué.

La description du chondrome myxomateux est la même que celle du chondrome dans lequel on rencontre des cavités kystiques. Il n'y a donc pas lieu de le différencier plus longuement du chondrome vrai. C'est également à la suite de l'opération que le microscope permet d'établir le diagnostic d'une façon plus précise. Le traitement est le même dans les deux cas.

Le chondrome dans lequel les éléments fibreux prédominent ne diffère guère du chondrome vrai que par la moins grande élasticité et le moins grand nombre des lobes qui le composent. Il n'y a donc pas lieu d'y insister.

Il n'en est pas de même de celui dans lequel les éléments fibro-plastiques et cancéreux prédominent, ces chondromes mixtes ont une marche et une gravité telles, que leur description doit rentrer tout naturellement dans celle des tumeurs sarcomateuses et cancéreuses que nous allons entreprendre après avoir dit quelques mots du myxome.

Myxomes. — On trouve quelquefois dans la région parotidienne des tumeurs constituées par une enveloppe cellulaire et un tissu mou, tremblotant, mélangé de mucus, offrant en un mot l'aspect de kystes gélatineux. Examiné au microscope ce tissu demi-muqueux, demi-gélatineux peut être constitué par de grandes cellules étoilées à prolongements anastomosés formant un fin réseau fibrillaire au milieu d'une substance fondamentale amorphe et transparente.

Il ne faut pas confondre ces tumeurs, excessivement rares, auxquelles Virchow a donné le nom de *myxomateuses*, avec les fibro chondromes kystiques dont nous avons parlé et dans lesquels se trouve le cartilage à divers états. Il peut arriver d'ailleurs que le myxome lui-même soit mélangé, en proportions variables, avec du chondrome ou du sarcome, sans que la distinction puisse être faite autrement qu'à l'aide du microscope. Ces tumeurs présentent d'ailleurs la plus grande analogie avec les chondromes kystiques de la parotide et ce n'est

guère qu'après l'ablation qu'on peut les distinguer. Il est parfois également difficile de les distinguer, avant l'opération, des sarcomes kystiques. Cependant leur développement est ordinairement plus lent, leur consistance plus molle, plus homogène, leurs lobes plus résistants. On pourrait aussi les confondre avec les kystes, quand elles sont totalement fluctuantes. Dans ces cas la ponction faite avec un gros trocart et l'examen histologique du contenu seraient les meilleurs moyens de lever les doutes.

Le pronostic et le traitement sont les mêmes que ceux du sarcome dont nous allons maintenant donner la description.

Sarcomes. — Les sarcomes de la parotide paraissent se développer de préférence dans la jeunesse ou l'âge adulte, avant quarante ans et plus souvent chez la femme que chez l'homme. L'influence des traumatismes, des inflammations, est admise par certains auteurs. Celle de l'hérédité n'est pas aussi bien établie que pour les affections cancéreuses.

On trouve dans la région parotidienne toutes les variétés de tumeurs fibro-plastiques, depuis le sarcome fibroïde ou fasciculé et le sarcome embryonnaire ou encéphaloïde jusqu'au cystosarcome et au sarcome mixte.

Le *sarcome fibroïde* ou *fasciculé*, qui n'est autre que la *tumeur fibroplastique* de Lebert, se présente à l'œil nu, sous la forme d'une petite tumeur arrondie, généralement du volume d'un œuf, d'une consistance fibreuse, se développant de préférence dans les grandes travées conjonctives interlobaires et constituée par des lobules du volume d'un grain de chènevis à celui d'une noisette, assez réguliers, arrondis. Parfois même plusieurs de ces lobules se réunissent pour former un gros lobe. Cette tumeur est entourée d'une membrane celluleuse qui envoie, entre ces lobules, des prolongements qui les séparent et les isolent les uns des autres.

A la coupe, elle offre un tissu blanc grisâtre ou rosé friable, cloisonné et divisé en petites masses inégales par des faisceaux de tissu conjonctif.

Au microscope, on voit que le tissu fondamental de ces tumeurs est formé de fibrilles conjonctives entre lesquelles on trouve des cellules embryonnaires ou fusiformes.

Le *sarcome embryoplastique* ou *encéphaloïde* en diffère par l'absence à peu près complète de stroma ; on n'y voit que de jeunes cellules embryonnaires.

Le *cystosarcome*, comme le sarcome fibroïde, se développe dans le tissu conjonctif intra-lobulaire, mais il favorise la dilatation et la déformation des cavités glandulaires. Il diffère donc, à la coupe, du sarcome fibroïde en ce qu'il est le siége de petits kystes formés pré-

cisément par la dilatation des acini et des conduits excréteurs, du volume d'une tête d'épingle à celui d'un pois, à parois lisses et transparentes, et remplis d'un liquide clair analogue à la salive, plus rarement d'un liquide filant et rougeâtre par suite de la présence du mucus ou du sang. L'examen histologique montre que les acini ont une paroi anhiste, tapissée de cellules polygonales ou arrondies qui sont parfois le siége d'une active prolifération et donnent lieu à une production de noyaux libres ou de petites cellules arrondies analogues à celles du pus. Les kystes les plus gros sont tapissés d'un épithélium pavimenteux.

Le *sarcome mixte* est constitué par une tumeur présentant à la fois les caractères des trois variétés précédentes et dans le stroma de laquelle se trouvent un ramollissement gélatineux ou des noyaux cartilagineux (Voy. *Enchondromes mixtes*).

Toutes les tumeurs sarcomateuses prennent leur point de départ dans la couche superficielle ou dans les couches profondes de la parotide. Rarement elles envahissent la glande tout entière; cependant Bérard cite un cas dans lequel il fut impossible de retrouver, à l'autopsie, trace de la glande. Mais, quel que soit leur point de départ, elles finissent toujours par la comprimer, l'atrophier et la refouler dans l'excavation parotidienne. Contrairement à ce qu'on observe pour le cancer, la peau, les muscles, les vaisseaux et les nerfs ne sont pas de bonne heure envahis. Le nerf facial est tantôt derrière, tantôt devant la tumeur, tantôt au milieu d'elle, mais il n'est jamais détruit. Il en est de même des vaisseaux importants de la région, tels que la carotide, la temporale et la maxillaire interne. Enfin, les ganglions lymphatiques eux-mêmes sont rarement altérés ou ne le sont qu'à une période avancée.

Les déformations qui résultent du développement de ces tumeurs sont variables; tantôt elles repoussent en avant le lobule de l'oreille, et en dédoublent la peau, tantôt elles compriment la partie cartilagineuse du conduit auditif, effacent sa lumière ou viennent faire saillie sur la région mastoïdienne. Dans certains cas, leur volume devient tellement considérable, qu'elles descendent jusqu'à la partie moyenne du cou ou même jusqu'à la clavicule et qu'elles entraînent, par leur poids, la tête de leur côté de telle sorte que les muscles du côté opposé sont fortement tendus et que la colonne vertébrale finit par être déviée et par présenter une concavité du côté de la tumeur.

Au début, quelle que soit leur variété, ces tumeurs sont petites, arrondies, globuleuses, indolentes. La peau qui les recouvre conserve pendant un temps plus ou moins long sa coloration normale; elle est souvent parsemée de veinules dilatées qui lui donnent une teinte bleuâtre.

Au toucher la tumeur est lobée ou lobulée, élastique, résistante par places, plus molle dans d'autres.

Outre ces signes qui sont communs à la plupart des sarcomes, on constate d'autres symptômes qui diffèrent suivant le point de départ ou la structure anatomique de la tumeur. Ainsi lorsqu'elle a son point de départ dans les glandules superficielles de la parotide, elle est petite, mobile sous la peau et sur les parties profondes et n'est retenue par aucun pédicule. Lors au contraire que son point de départ est dans le centre même de la glande, elle est profonde, mal circonscrite, peu mobile et comme enclavée dans la loge parotidienne. Elle peut être encore soulevée de bas en haut, mais elle ne peut être déplacée d'un côté ou de l'autre.

Dans quelques cas, on perçoit dans la tumeur des points fluctuants qui ne sont autres que des kystes (cystosarcomes), des épanchements sanguins ou des parties de la tumeur ramollies et devenues gélatiniformes. D'autres fois, au contraire, ce sont des noyaux très-durs, de petits lobes fibreux ou fibro-cartilagineux mélangés au reste du tissu morbide (sarcomes mixtes).

Au début la marche est lente, surtout lorsque le sarcome est fasciculé, car ce n'est alors qu'après des mois, ou même après des années, que la tumeur acquiert le volume d'une noix. Mais quand elle a atteint un certain développement, surtout si elle est embryoplastique, elle prend rapidement un accroissement insolite. Certaines causes, telles qu'une contusion ou une irritation quelconque, la menstruation, une grossesse paraissent exercer sur leur développement une véritable influence. C'est ainsi qu'après être restées longtemps stationnaires, elles peuvent acquérir rapidement le volume du poing, d'un œuf de poule ou, dans des cas exceptionnels, un volume encore plus considérable, celui d'une tête de fœtus, par exemple.

Lorsque la tumeur atteint ainsi un grand volume, la peau se tend, s'amincit, mais elle n'est généralement pas adhérente, à moins qu'elle ne soit enflammée ou dégénérée. Plus tard elle finit par s'ulcérer, mais cette ulcération, bien différente de celle du cancer, présente des bords à larges festons et non adhérents à la tumeur; au fond se trouvent des lobules rosés qui ne saignent pas facilement et ne sécrètent pas un ichor fétide, comme cela a lieu dans le cancer.

Les troubles fonctionnels qui résultent du développement un peu considérable de ces sortes de tumeurs sont de la gêne dans les mouvements des mâchoires et dans la déglutition, des accès névralgiques dans la tempe et dans les parties latérales du cou, qui sont produits par la compression du nerf temporal superficiel ou des filets du plexus cervical, rarement une paralysie du facial ou des muscles de la face, des troubles dans la sécrétion de la salive parotidienne qui

tantôt est augmentée, tantôt diminuée ; enfin, un certain degré de surdité et des bourdonnements d'oreilles lorsque le conduit auditif externe est comprimé par la tumeur.

Mais quels que soient le volume qu'ait acquis la tumeur et les troubles locaux ou fonctionnels qui en résultent, l'état général du malade n'est jamais altéré. A peine constate-t-on un peu de fièvre dans les cas où la peau s'enflamme ou s'ulcère.

Le pronostic est sérieux, car ces tumeurs, bien qu'elles ne se généralisent pas comme le cancer, récidivent sur place, moins souvent cependant que pour la glande mammaire. En outre la gravité du pronostic peut être augmentée par le volume de la tumeur, son siége dans les parties profondes, les troubles fonctionnels auxquels elle donne lieu, etc.

Aucun traitement médical n'est applicable ici et l'ablation de la tumeur, quel que soit son volume, est le seul moyen d'en débarrasser les malades.

Cancer. — Le cancer de la parotide est beaucoup plus rare qu'on ne le croyait autrefois. Les anciens auteurs, en effet, donnent comme exemples de cancers un grand nombre de tumeurs chondromateuses ou sarcomateuses arrivées à une période avancée de leur développement. Les progrès de l'anatomie pathologique permettent aujourd'hui de mieux distinguer le carcinome et l'épithéliome.

On les observe de préférence chez des hommes âgés de trente à cinquante ans. Le cancer primitif est le plus commun; le cancer secondaire s'observe quelquefois à la suite du cancer des parties voisines, en particulier de celui du pharynx ou des joues. Dans ces cas, la parotide est envahie également par l'intermédiaire des ganglions parotidiens qui émanent de la région.

Au point de vue de l'anatomie pathologique on doit distinguer quatre formes de cancers vrais de la parotide : le *squirrhe*, l'*encéphaloïde*, l'*épithéliome tubulé* et l'*épithéliome pavimenteux*.

Le *squirrhe* apparaît sous la forme d'une tumeur dure, fibreuse, parfois ligneuse, d'un blanc grisâtre à la coupe. Le plus souvent mal limité, il envoie des prolongements entre les lobules de la glande et adhère fortement aux parties environnantes.

L'*encéphaloïde*, moins dur, est également mal limité ; il offre à la coupe un aspect lardacé et il est parsemé de tractus fibreux qui crient sous le scalpel ; on y voit par places de petits îlots de tissu adipeux interlobulaire non encore envahis par la dégénérescence. Celle-ci atteint assez rapidement les tissus voisins, muscles, vaisseaux, nerfs et même les os. L'aponévrose résiste pendant un certain temps, mais elle finit par céder sur un point et par laisser passer sous la peau la tumeur qui prend la forme d'un gros champignon. Le tissu cellulaire

sous-cutané et la peau contractent bientôt des adhérences et finissent eux-mêmes par s'ulcérer.

L'*épithéliome tubulé*, très-rare à la parotide, constitue une tumeur mal limitée, d'un blanc jaunâtre, sans enveloppe fibreuse, friable, et présentant à la coupe un aspect granuleux. La pression en fait sortir de petits cylindres, ressemblant à du vermicelle cuit.

Au microscope on voit ce tissu morbide constitué par des cylindres épithéliaux ramifiés en tous sens et anastomosés, et par un stroma fibreux offrant çà et là des foyers d'irritation embryonnaire qui peuvent faire saillie dans les canaux excréteurs. On rencontre parfois au milieu de ce tissu des noyaux cartilagineux.

Ce genre d'épithéliome détruit, dans le cours de son développement, non-seulement la glande en totalité, mais aussi les tissus voisins et se propage aux ganglions.

L'*épithéliome pavimenteux* a son point de départ dans la glande elle-même ou dans les ganglions lymphatiques de la région dégénérés consécutivement à un cancer de la peau voisine, de celle des lèvres ou du pharynx. Il représente une tumeur molle, friable, au centre de laquelle se trouve ordinairement un noyau gros comme une noisette, d'une consistance assez ferme et qui n'est autre qu'une masse épithéliale. Autour de ce noyau se trouve une matière moins cohérente, formée de petits grains agglomérés, dont le volume varie d'un quart de millimètre à un millimètre ; ces grains sont de petits amas épithéliaux groupés autour d'un canal obturé. Les cellules épithéliales de ces grains sont larges, plates, à contours anguleux, irréguliers et sans noyau bien défini (Verneuil). Cette variété d'épithéliome a été décrite par M. Ranvier sous le nom d'*épithéliome perlé*.

Relativement au point de départ, il faut distinguer le cancer qui se développe dans le tissu qui sépare les acini de la glande, de celui qui débute dans les canaux excréteurs eux-mêmes. Le premier, de beaucoup le plus fréquent, est celui que nous avons eu en vue dans la description qui précède.

Celui qui a son point de départ dans les canaux excréteurs de la glande diffère de celui qui débute dans le tissu interstitiel en ce qu'à mesure qu'il se développe, il s'engage dans le canal de Sténon, le distend peu à peu de telle façon qu'il reste pendant très-longtemps comme enfermé dans ce canal lui-même, au moins pour une grande partie de son étendue, et peut y acquérir un volume assez considérable, comme on le voit sur la figure ci-contre (fig. 160), prise chez une malade que nous avons eu l'occasion d'opérer à l'hôpital Saint-Antoine. Au point de vue histologique, cette tumeur, examinée par M. Malassez, présentait la structure du carcinome (voy. fig. 161).

S'il est assez facile, pièces en mains, et en s'aidant du microscope, de distinguer entre elles, ces diverses variétés de cancers, cette distinction est à peu près impossible avant l'opération. Disons aussi qu'elle serait peu utile, tant les symptômes et la marche offrent d'analogies.

En effet, toutes les fois que le cancer débute au centre de la parotide il revêt la forme d'une petite masse dure, s'il s'agit d'un squirrhe,

Fig. 160. — Sarcome intra-canaliculaire de la parotide s'engageant dans l'intérieur du canal de Sténon. (De notre collection.)

molle s'il s'agit d'un encéphaloïde, plutôt mobile en apparence qu'en réalité, car avec un peu d'attention on s'aperçoit que cette mobilité est due au déplacement des lobules glandulaires sains.

Lorsqu'elle atteint le volume d'un œuf, la tumeur, au lieu de distendre l'aponévrose comme dans le sarcome, l'envahit, la détruit par places, et se développe alors sous la peau à la manière de champignons mous, adhérents, mal limités, à peine séparés les uns des autres, comme étranglés à leur base. Plus tard ces masses superficielles

se réunissent et forment un relief assez considérable. La peau qui les recouvre rougit, s'enflamme, se trouve peu à peu réduite à sa couche épidermique et finit par s'ulcérer. Cette ulcération se recouvre de croûtes qui se desquament et s'étend rapidement. Elle se creuse alors en profondeur, le plus souvent son fond se tapisse de bourgeons saignants, ichoreux, fétides; les bords adhérents à la tumeur deviennent le siége d'une végétation luxuriante, et toute cette masse bourgeonnante se couvre de croûtes qui finissent par se fendiller et par donner lieu à des hémorrhagies plus ou moins abondantes.

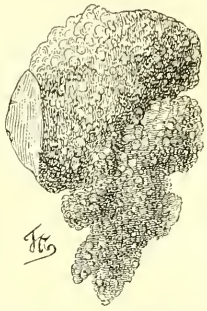

Fig. 161.—Tumeur précédente vue au microscope.

Le cancer qui a son point de départ dans les canaux excréteurs, sans doute à cause de la protection que lui accorde le canal qui l'enveloppe, a moins de tendance à s'ulcérer rapidement que celui qui débute entre les acini de la parotide. Mais ce qu'il y avait de plus remarquable chez la malade que nous avons observée à l'hôpital Saint-Antoine et dont nous avons fait représenter le dessin (fig. 160), c'était l'écoulement d'un liquide sanguin dans la cavité buccale par l'orifice externe du canal de Sténon. Dans les tumeurs du sein, l'écoulement du sang par le mamelon est fréquent, mais nous ne sachions pas que l'écoulement du sang par le canal de Sténon ait été mentionné jusqu'ici dans les tumeurs de la parotide.

Quel que soit le point de départ de la tumeur, les troubles fonctionnels varient suivant les organes comprimés ou envahis par elle.

C'est ainsi qu'on observe des névralgies intenses, parfois même des paralysies, lorsque le cancer envahit les nerfs nombreux de la région, une grande difficulté et souvent même l'impossibilité de la mastication, lorsqu'il atteint les muscles, en particulier le masséter et le sterno-mastoïdien, une grande gêne de la déglutition quand il s'étend du côté de l'articulation temporo-maxillaire, du pharynx ou du voile du palais. Enfin, les ganglions lymphatiques eux-mêmes, en particulier ceux du cou, ne tardent pas à s'engorger quand il s'agit d'un carcinome, et à subir la dégénérescence cancéreuse. Ils font d'abord saillie sous forme de petites masses dures et fixes, puis finissent par se réunir à la tumeur et ne plus former avec elle qu'une seule masse qui devient de plus en plus considérable.

En même temps qu'apparaissent ces symptômes, l'état général du malade s'altère de plus en plus; la cachexie elle-même finit par se manifester et la mort survient après un délai qui varie de six mois à un an. Il n'est pas rare de voir cette terminaison fâcheuse s'accélérer

ou même se manifester subitement à la suite d'hémorrhagies ou d'accidents cérébraux.

En résumé, le pronostic est grave : les traitements médicaux sont impuissants, le traitement chirurgical seul est indiqué et encore l'ablation de la tumeur n'est-elle proposable que si la production morbide est petite, mobile, et s'il n'y a pas au voisinage de ganglions dégénérés. Il faut en outre avoir soin d'opérer largement pour prévenir la récidive. Quand il y a des adhérences et des hémorrhagies menaçantes par ulcération des vaisseaux ou des névralgies intolérables par l'envahissement de quelques filets nerveux, on peut enlever la masse principale avec le bistouri, en s'aidant de pinces hémostatiques, et le reste par les caustiques. C'est dans ce cas seulement que ce mode opératoire peut rendre de véritables services.

Tumeurs sous-parotidiennes.

Les ganglions profonds de la région parotidienne peuvent être le point de départ de tumeurs au même titre que les ganglions de la région cervicale. Comme nous nous proposons, en parlant de cette dernière, d'insister longuement sur les considérations qui se rattachent aux diverses variétés de tumeurs ganglionnaires, nous y renverrons la description des tumeurs des ganglions sous-parotidiens. C'est d'ailleurs à tort que les auteurs ont omis de mentionner ces tumeurs, qui forment un groupe à part dans la région parotidienne. Nous ne parlerons donc pas ici des adénites aiguës ou chroniques, des abcès, des kystes, des ganglions scrofuleux ou tuberculeux; nous dirons seulement un mot des tumeurs ganglionnaires malignes de la région, auxquelles on peut donner le nom de cancer. En effet, ces tumeurs, que l'on désigne sous les noms de tumeurs cancéreuses des ganglions ou de *lymphosarcomes*, lorsqu'elles prennent naissance dans les ganglions profonds de la région parotidienne, occupent d'abord la moitié inférieure de cette région. Plus tard on voit apparaître des ganglions en avant du sterno-mastoïdien et d'autres dans la région sus-claviculaire. De là trois phases assez distinctes suivant l'époque où on les examine.

Pour ce qui a trait à l'anatomie pathologique nous renverrons, ainsi que pour les lymphadénomes, à la description que nous en ferons en parlant des tumeurs ganglionnaires du cou.

Les symptômes, la marche et le diagnostic méritent de nous arrêter plus longuement. En effet la première période est insidieuse ; on voit peu à peu apparaître sous la parotide une tumeur offrant tous les caractères du lymphadénome, c'est-à-dire une tumeur arrondie, bien limitée, non douloureuse, d'une consistance rappelant celle des tu-

meurs fibroïdes et peu mobile, à cause de la profondeur où elle siége. Elle augmente insensiblement de volume et conserve les caractères des tumeurs bénignes pendant un temps assez long, qui peut varier de quelques mois à plusieurs années. Puis on voit se former d'autres tumeurs sous-jacentes à la première, situées au-dessous du sterno-mastoïdien et qui se développent habituellement avec beaucoup plus de rapidité, tout en conservant aussi les caractères de ganglions simplement hypertrophiés. Mais bientôt apparaissent plus bas, jusque dans la région sus-claviculaire, d'autres ganglions. C'est alors que le chirurgien reconnaît qu'il s'agit de tumeurs malignes. Car non-seulement cette propagation à plusieurs ganglions est toujours pour lui un phénomène redoutable, mais les premiers perdent leur mobilité, contractent des adhérences avec les organes voisins, deviennent le siége de douleurs lancinantes et s'accroissent rapidement au point de causer des difformités très-choquantes. Il est rare que les malades, dans ces cas, présentent la teinte cachectique.

L'ablation, aussi large que possible, est le seul traitement qui convienne à cette variété de tumeurs, et encore la récidive est-elle à craindre le plus souvent. Ce sont généralement les ganglions de la région qui paraissaient sains et que, par suite, on avait cru devoir respecter, qui deviennent le point de départ de cette récidive.

Indépendamment des tumeurs ganglionnaires on peut rencontrer sous la parotide des *tumeurs lipomateuses*. C'est ainsi que Demarquay a observé chez un homme de cinquante ans un lipome datant de plusieurs années et qui avait le volume d'un œuf de poule. Cette tumeur était molle, fluctuante et offrait tous les caractères des lipomes plus superficiels. En l'ouvrant, le chirurgien reconnut qu'elle était entièrement recouverte par la parotide saine et qu'elle envoyait un prolongement sous la branche montante du maxillaire. L'examen anatomique démontra qu'il s'agissait d'un lipome enkysté par une membrane cellulo-fibreuse.

Diagnostic différentiel des tumeurs de la région parotidienne.

Les tumeurs de la peau, du tissu cellulaire et des ganglions sous-cutanés sont trop superficielles pour pouvoir être confondues avec les tumeurs parotidiennes et sous-parotidiennes.

Il est habituellement facile de distinguer une tumeur complétement liquide d'une tumeur complétement solide, mais il y a quelquefois de la difficulté à dire à quelle variété de tumeurs liquides ou solides on a affaire et, surtout pour ces dernières, de dire de bonne heure si la tumeur sera bénigne ou maligne.

Parmi les tumeurs liquides, un anévrysme ne pourrait en imposer qu'au chirurgien non prévenu. Il est plus difficile de dire, avant la ponction exploratrice, si un kyste contient primitivement de la salive ou du sang. Dans les deux cas, la tumeur est arrondie, fluctuante, peu mobile ; mais les kystes salivaires sont plus fréquents, moins colorés que les kystes sanguins et ils en diffèrent surtout parce qu'ils changent de volume pendant l'acte de la mastication. Le traitement d'ailleurs est le même pour ces deux variétés de kystes, de telle sorte qu'une erreur de diagnostic ne serait pas à regretter.

Les tumeurs solides, au début, ont entre elles beaucoup d'analogies Mais à mesure que leur volume augmente, les caractères physiques et surtout la marche suffisent pour les différencier.

L'adénome et le chondrome offrent à peu près le même aspect. Celui-ci cependant est un peu plus dur, plus élastique, plus lobulé. Tous deux ne perdent guère leur physionomie caractéristique que lorsqu'ils deviennent le siége de régressions, de dégénérescences kystiques ou d'inflammations. Tous deux offrent des lobules plus distincts, plus uniformes, moins pâteux que les lipomes et les myxomes, à moins qu'ils ne subissent la dégénérescence maligne, ce qui n'arrive guère que pour les variétés mixtes que nous avons décrites. Ils n'ont pas, comme le sarcome, le carcinome ou l'épithéliome, de tendance à contracter des adhérences avec les couches superficielles ou les couches profondes. Ils sont moins douloureux, ne finissent pas, comme eux, par entraîner assez rapidement la paralysie faciale et l'engorgement des ganglions voisins, ni par s'ulcérer.

La marche des tumeurs bénignes est beaucoup plus lente que celle des tumeurs malignes. A ce point de vue, l'hypertrophie partielle et le chondrome bénin sont surtout remarquables. Il faut souvent un grand nombre d'années pour qu'ils atteignent un volume relativement petit, contrairement au sarcome et au cancer.

D'ailleurs, dans les cas douteux, si le chirurgien était obligé d'intervenir de bonne heure, l'examen de la pièce à l'œil nu et surtout au microscope finirait par lever tous les doutes.

Opérations qui se pratiquent sur la région parotidienne.

Nous écrirons en peu de mots l'ablation de la parotide et des tumeurs parotidiennes et l'autoplastie de cette région.

Ablation de la parotide et des tumeurs parotidiennes.

Autrefois, les chirurgiens rejetaient l'ablation de la parotide dans la crainte de la paralysie provenant de la blessure du facial et des hémorrhagies dues à la section de la carotide ou de ses branches. Les statistiques de Bérard, Von Burns, etc., ont démontré que cette ablation, qu'elle soit partielle ou totale, même pour des tumeurs volumineuses, est sans grand danger pour les malades.

Lorsque cette opération est indiquée il faut respecter de son mieux les vaisseaux et nerfs importants de la région. S'agit-il, par exemple, d'une hypertrophie partielle, d'un chondrome, d'un adénome, il importe, surtout si la tumeur est superficielle, de l'énucléer et de l'enlever en respectant les branches du nerf facial. Mais s'il s'agit de tumeurs cancéreuses il faut opérer aussi largement que possible pour ne laisser aucune portion de tissu cellulaire, de muscles ou même d'os ayant contracté quelques adhérences avec la tumeur.

Le manuel opératoire variera dans ces deux cas; si la tumeur est bénigne, mobile, il faut reporter l'incision en arrière, en se rapprochant du conduit auditif et du lobule de l'oreille, afin de bien disséquer la tumeur sans craindre autant de blesser le nerf facial. Une incision verticale ou des incisions en Y renversé, par exemple, suffiront dans bon nombre de cas pour obtenir ce résultat, elles auront en outre l'avantage de dissimuler autant que possible la cicatrice dans le sillon parotidien. Si la tumeur est cancéreuse, l'incision doit être faite surtout en vue de pouvoir disséquer largement et profondément.

Dans tous les cas, voici comment on opère :

Dans un premier temps on incise la peau et le tissu cellulaire; dans un second on les dissèque sur toute la surface de la tumeur et on met celle-ci à nu. Dans le troisième on détache la tumeur des parties voisines, en commençant autant que possible par son bord postérieur, on détache ensuite son bord supérieur et son bord inférieur en mettant des pinces hémostatiques sur tous les vaisseaux. On arrive ainsi sur sa face postérieure qui s'enfonce plus ou moins loin dans le creux parotidien et ensuite sur son bord antérieur le plus rapproché des filets du nerf facial et du muscle masséter. On isole la tumeur avec l'extrémité du doigt ou d'une spatule, pour avoir moins de sang et pour blesser le moins possible les filets nerveux. Si la tumeur est volumineuse et si la dissection doit s'étendre au loin, on peut recourir au cautère tranchant et à l'écraseur pour faire la dissection, au besoin recouvrir les parties profondes, si elles sont suspectes, avec la pâte de Canquoin ou faire de l'hémostasie définitive avec nos pinces, afin de diminuer les chances de l'hémorrhagie.

Autoplastie parotidienne.

L'autoplastie de la région parotidienne est indiquée quand il s'agit de combler les pertes de substance que produisent les projectiles ou que laissent, après leur ablation, les tumeurs qui siégent dans l'excavation située entre le bord postérieur de la mâchoire inférieure, l'apophyse mastoïde et le muscle sterno-mastoïdien. Elle offre parfois d'assez grandes difficultés.

En effet, pour recouvrir cette perte de substance, les lambeaux sont naturellement empruntés d'un côté à la partie postérieure de la joue, de l'autre, à la peau qui recouvre la moitié supérieure du sterno-mastoïdien. En décollant par une dissection attentive les téguments, dans ces deux sens, on leur donne une laxité qui permet de masquer le vide et de les affronter en passant par-dessus la solution de continuité. Mais qu'arrive-t-il? Tendus par la suture, les téguments, au lieu de s'appliquer avec exactitude sur le fond de l'excavation parotidienne, passent sur elle à la manière d'un pont, et leur adhérence aux parties sous-jacentes devient impossible ou du moins très-difficile, alors même que pour la produire on aurait recours à la compression, pratique qu'il faut éviter sous peine de mortifier les lambeaux.

C'est dans l'espoir de résoudre ces difficultés que M. Chassaignac a employé le procédé suivant qu'il appelle procédé de la cravate : il emprunte à la région sous-maxillaire une bande tégumentaire large de deux ou trois travers de doigt qui, prolongée par la pensée, s'étendrait d'une oreille à l'autre, en passant sous le menton à la manière d'une cravate. Ce lambeau, taillé par la méthode indienne, est ramené jusqu'au sommet de la perte de substance à combler et fixé par des points de suture suivant les préceptes ordinaires.

ARTICLE V

MALADIES DES GENCIVES

Nous étudierons successivement les *lésions traumatiques*, les *inflammations*, les *ulcérations* et les *tumeurs* des gencives.

Lésions traumatiques.

Les lésions traumatiques des gencives n'offrent pas d'intérêt spécial. Les contusions simples, les piqûres, les incisions guérissent rapidement, sans exiger aucun traitement particulier. Les plaies consécutives à l'avulsion des dents sont également sans importance; elles se cicatrisent promptement et ne réclament pas d'autres soins que des lotions avec de l'eau tiède et de l'eau de guimauve. Les plaies contuses, les déchirures et les décollements se réparent également avec une grande rapidité, à moins qu'ils ne coïncident avec une fracture. Cette dernière seule doit alors attirer l'attention du chirurgien (voy. Fractures des maxillaires).

Il est très-rare de voir les plaies par arrachement se compliquer d'hémorrhagies inquiétantes. Lorsque cet accident se produit, il suffit, pour y remédier, d'exercer sur la plaie une légère compression à l'aide du doigt, d'un petit tampon de charpie ou d'amadou et d'une mentonnière un peu serrée, maintenant rapprochées les deux mâchoires. Si ce moyen était insuffisant, on toucherait la plaie, à plusieurs reprises, avec de petits pinceaux imbibés de perchlorure de fer, en ayant soin de recommander au malade de cracher aussitôt après pour ne pas avaler ce médicament. Enfin dans les cas rebelles, surtout chez les enfants, on pourra recourir avantageusement à nos pinces hémostatiques.

Inflammation. — (Gingivite.)

L'inflammation des gencives ou la gingivite est aiguë ou chronique.

La gingivite aiguë accompagne presque toujours la stomatite de même forme, se traduit par les mêmes symptômes et réclame le même traitement. Nous n'en ferons donc pas ici une description spéciale.

Nous pourrions en dire autant de la gingivite chronique, mais comme il est plus fréquent de la rencontrer isolément, nous en dirons quelques mots.

On l'observe surtout chez les enfants pendant la durée de la première dentition et chez ceux plus âgés qui sont d'une constitution faible, lymphatique ou dans certains états graves comme le diabète ou l'albuminurie. Chez l'adulte, outre cette prédisposition spéciale, la gingivite paraît avoir le plus souvent pour cause une carie dentaire limitée ou non à l'alvéole de la dent malade, ou le dépôt tartrique que l'on rencontre souvent sur le collet des dents.

Au début cette affection s'annonce par une gêne ou même par une douleur assez vive pendant la mastication. La gencive saigne facilement au moindre contact, l'haleine devient fétide. Si l'on fait ouvrir la bouche, on voit que la face antérieure et quelquefois la face postérieure de la gencive sont tuméfiées, d'un rouge vermeil, fongueuses à la manière des bourgeons charnus. Le bord libre est souvent assez boursouflé pour recouvrir en partie les couronnes des dents (*gingivite fongueuse*). Chez d'autres malades on aperçoit, entre le bord libre de la gencive et la face antérieure des dents correspondantes, une petite couche de pus provenant de la surface, ou bien de l'épaisseur, ou même de la portion alvéolo-dentaire de la muqueuse, ce dont il est facile de s'assurer en exerçant sur elle une légère pression (*gingivite purulente*). D'autres fois, outre le gonflement, la rougeur et la suppuration, on constate au niveau d'une ou de plusieurs dents une ulcération qui peut être limitée au bord libre et à la surface de la gencive, mais qui peut aussi se prolonger sur la face profonde, au point de décoller ses adhérences avec le collet de la dent et avec le bord alvéolaire (*gingivite ulcéreuse*). Quand cette ulcération se trouve sur la face postérieure de la gencive, il est quelquefois difficile de la découvrir autrement qu'à l'aide du miroir des dentistes.

La gingivite chronique, abandonnée à elle-même, est d'une longue durée, elle présente des exacerbations pendant lesquelles la douleur, la rougeur et le gonflement augmentent d'intensité. Si le chirurgien n'y remédie pas de bonne heure, l'inflammation finit par se propager au périoste alvéolo-dentaire et par s'accompagner des symptômes de cette maladie que nous décrirons plus loin.

La gingivite chronique est facilement reconnaissable aux caractères que nous venons d'énumérer. Tout au plus pourrait-on la confondre avec le gonflement scorbutique des gencives ; celui-ci en diffère par la coloration qui est violacée au lieu d'être rouge, par l'écoulement plus facile et plus abondant du sang, par une plus grande fétidité de l'haleine et surtout par un état général plus grave (voy. *Scorbut*).

Le traitement consiste en attouchements répétés tous les deux ou trois jours avec un caustique ou le fer rouge. L'acide chlorhydrique pur ou mélangé à parties égales avec du miel rosat et l'acide chromique sont les caustiques qui conviennent le mieux. Ce traitement réussit assez promptement dans les formes suppurative et ulcéreuse; il doit être prolongé dans la forme fongueuse. Si la gingivite a pour cause un dépôt de tartre sur les dents, il faut, avant tout, l'enlever par un procédé que nous ferons connaître en parlant des maladies des dents.

A ce traitement local doit toujours être associé un traitement général approprié.

Phlegmon. — Abcès. — (Parulis.)

Il se forme quelquefois dans le tissu des gencives des phlegmons et des abcès, ordinairement peu considérables, qui s'étendent aux parties environnantes et qui peuvent exceptionnellement atteindre le volume d'une noisette ou même d'une noix. Déterminés le plus souvent par une carie dentaire, ils sont, d'autres fois, produits par une violence extérieure, par l'introduction d'un corps étranger, soit dans le tissu même des gencives, soit entre ce tissu et le collet de la dent ou par l'enchatonnement d'une dent.

La douleur, la chaleur et la rougeur vermeille des gencives, qui deviennent livides à mesure que la tumeur fait des progrès, sont caractéristiques de cette affection, qui se termine rarement par résolution. En général, au bout de cinq ou six jours, il se forme un point blanc qui s'ouvre de lui-même, si l'art n'intervient pas auparavant ; il s'en écoule une certaine quantité de pus, puis l'ouverture se cicatrise. Quelquefois l'abcès gagne en étendue, atteint les os qu'il dénude et produit des fistules presque intarissables. Il importe donc de donner issue au pus le plus tôt possible et, pour prévenir la récidive des abcès, d'extraire la dent qui, dans le plus grand nombre de cas, en est la cause première. Du même coup, on guérira la fistule.

Lorsque le phlegmon reconnaît pour cause l'éruption difficile ou l'enchatonnement de la derniere molaire, il peut donner lieu à des accidents d'autant plus graves que la dent est plus ou moins complétement recouverte par la muqueuse. Les accidents qui peuvent en résulter sont le décollement de la muqueuse gingivale, le resserrement des mâchoires produit par la contraction tonique du masséter et des temporaux, quelquefois la nécrose de l'os ; sous l'influence de ce resserrement les matières putrides séjournent dans la cavité buccale et l'absorption de ces matières cause un véritable empoisonnement putride.

Lorsque l'enchatonnement d'une dent existe, il faut débrider largement à l'aide du bistouri. Si l'on n'a pu empêcher la contracture des mâchoires, celle-ci sera combattue par les moyens que nous ferons connaître plus loin (voy. *contracture des mâchoires*). Pour empêcher le séjour du pus dans l'intérieur de la bouche, on a recours à des lavages fréquents avec des liquides antiseptiques et à la cautérisation des parties ulcérées. Enfin l'extraction de la dent enchatonnée ou enkystée sera souvent le seul moyen auquel on devra recourir, dès que le permettra le desserrement des mâchoires.

Ulcérations.

Outre la gingivite ulcéreuse à forme inflammatoire que nous avons décrite, on rencontre sur les gencives des ulcérations scrofuleuses, syphilitiques ou cancéreuses. Ces dernières seront décrites plus loin. Les premières sont rares : leur description est encore à faire. Leur fond est grisâtre, leurs bords sont taillés à pic : leur largeur est quelquefois de 2 ou 3 centimètres. Elles sont difficiles à guérir et ont une grande tendance à reparaître lors même qu'à un traitement général approprié on ajoute des gargarismes au chlorate de potasse, des cautérisations au fer rouge, au nitrate acide de mercure, à la teinture d'iode ou à l'acide chromique.

Ramollissement.

Les gencives, soit spontanément, soit sous l'influence de causes diverses, peuvent se ramollir. On distingue deux espèces de ramollissements, le *ramollissement jaune* et le *ramollissement rouge*.

Le ramollissement jaune a été décrit, pour la première fois, par M. Delestre. Il apparaît généralement, sans cause appréciable, entre trente et quarante ans, de préférence chez les femmes.

Au début, il passe le plus souvent inaperçu, le bord libre des gencives devient peu à peu irrégulier, bossué, noueux, forme un bourrelet saillant et arrondi au-dessous duquel la muqueuse paraît déprimée.

Les gencives perdent peu à peu leur transparence, leur coloration, leur consistance : elles prennent une teinte mate, d'un blanc jaunâtre, comparable à celle de la crème de lait; leur bord libre se termine brusquement, de telle sorte que les dents paraissent allongées. La mastication devient difficile et même douloureuse; les malades se plaignent que les aliments ne trouvent plus la même résistance sous leurs dents, qui deviennent, disent-ils, comme du coton. Celles-ci se dévient, s'ébranlent et finissent par tomber sans qu'on puisse constater aucune trace de périostite, de carie ou d'une autre altération alvéolo-dentaire. Une fois les dents tombées, les gencives reprennent leur aspect normal et la maladie borne là ses ravages.

Le ramollissement rouge reconnaît, au contraire, un grand nombre de causes locales ou générales; les premières sont une simple congestion des gencives, une stomatite, une angine, une périostite alvéolo-dentaire, une carie, une nécrose, une affection quelconque des racines

des dents, l'éruption difficile de la dent de sagesse, l'accumulation du tartre, ou bien un traumatisme, des contusions répétées, comme cela s'observe chez les ouvriers verriers qui, avec le tube dont ils se servent pour souffler le verre, heurtent constamment le bord antérieur des gencives; la présence dans la bouche de pièces artificielles mal ajustées, l'action directe de corps étrangers, de substances irritantes telles que le tabac, certains aliments ou des poussières insolubles comme celles auxquelles sont exposés les tailleurs de cristaux, les émailleurs, ou des vapeurs acides, en particulier des vapeurs phosphorées. (Voy. *Nécrose phosphorée.*) Les causes générales sont les maladies caractérisées par une altération du sang, telles que le scorbut, le purpura, la chlorose, l'anémie, la leucocythémie, l'intoxication plombique ou mercurielle, les pyrexies, les états cachectiques, enfin la glycosurie qui en est la cause la plus fréquente. (Voy. *Gingivite.*)

Tantôt le ramollissement rouge est limité au bord libre des gencives; tantôt il envahit toute la muqueuse et se propage même aux parties voisines. Dans le premier cas, on constate seulement au niveau des gencives de la rougeur, de la chaleur, de la douleur au toucher, parfois quelques petites ulcérations; la mastication est gênée; dans le second cas, à ces phénomènes s'ajoutent l'allongement apparent, l'ébranlement des dents et les signes de la périostite alvéolo-dentaire. (Voy. ce mot.)

Le ramollissement des gencives est sans gravité et guérit rapidement quand il se rattache à une cause locale; il est très-rebelle, au contraire, quand il est la conséquence d'un état morbide général et ne disparaît qu'avec l'amélioration de cet état morbide.

Dans le premier cas, il suffit de recourir à l'administration du chlorate de potasse à l'intérieur et à quelques applications de teinture d'iode ou d'acide chromique, dans les cas les plus rebelles. Dans le second, il faut uniquement s'appliquer à combattre la maladie générale qui est la cause du ramollissement; celui-ci ne disparaîtra qu'avec elle.

Hypertrophie congénitale.

L'hypertrophie congénitale des gencives est très-rare. Salter, Gross, Mac-Gillivray, Heat et Watermann en ont cité quelques exemples. Elle se rencontre de préférence chez les enfants scrofuleux; on l'a observée une fois chez un enfant épileptique ; chez un autre elle coïncidait avec un développement exagéré du système pileux.

Cette hypertrophie porte à la fois sur les gencives et sur les bords alvéolaires des mâchoires. Dans certains cas, elle se développe principalement du côté de la face interne des mâchoires et envahit toute la voûte palatine. Elle se manifeste dès les premiers mois de la vie; en peu de temps elle acquiert un développement parfois assez considérable pour rendre impossible l'occlusion de la bouche et pour maintenir les lèvres écartées. La masse morbide prend alors une forme lobulée et une teinte rosée; elle est ferme, insensible au toucher. Elle n'empêche pas le développement normal des dents qui sont comme enfoncées au milieu de ces excroissances et qui, dans quelques cas, présentent également un volume exagéré.

Le seul traitement qui puisse débarrasser les malades de cette affection est l'excision des parties molles avec le bistouri et de la portion alvéolaire avec la gouge : on cautérise ensuite au fer rouge.

Tumeurs. — Epulis.

On désignait autrefois sous le nom d'*épulis* toutes les tumeurs des gencives, quelle que fût leur nature. On décrivait également sous le nom de polypes simples ou fongueux, toutes celles qui, dans le cours de leur développement, se pédiculisaient. Grâce aux progrès de l'anatomie pathologique on peut aujourd'hui distinguer entre elles, comme dans les autres régions, ces diverses tumeurs, qui sont : les *tumeurs érectiles*, les *polypes*, les *anévrysmes de l'artère dentaire*, les *lipomes*, les *fibromes*, les *myéloplaxomes*, les *fibro-plaxomes* et les *épithéliomes*. Nous ne parlerons ici que des tumeurs de la fibro-muqueuse gingivale. Celles qui envahissent secondairement le tissu osseux sous-jacent, de même que celles qui débutent dans les os et se propagent ensuite aux gencives, seront décrites à propos des tumeurs des maxillaires.

Tumeurs érectiles. — Les tumeurs érectiles peuvent naître primitivement dans les gencives ou s'y étendre consécutivement. Nous en avons observé de congénitales; dans ce cas elles coïncident généralement avec des tumeurs semblables des lèvres et du plancher de la bouche. Ces tumeurs, d'ailleurs très-rares, présentent les mêmes caractères que dans les autres régions. Il est habituellement facile de les reconnaître en raison de leur siége superficiel, de leur coloration violacée, de leur consistance spongieuse, de leur réductibilité, des battements qu'elles présentent dans toute leur étendue. On sait, en outre, que leur volume augmente et que leur coloration devient plus foncée sous l'influence des efforts et des cris. On pourrait sup-

poser, en raison du voisinage des dents et du travail de la dentition, qu'elles présentent une grande tendance à s'ulcérer et à donner lieu à des hémorrhagies graves; il n'en était pourtant pas ainsi dans le petit nombre de cas que nous avons eu l'occasion d'observer.

Parmi les tumeurs des gencives qui peuvent le mieux les simuler, nous citerons surtout les myéloplaxomes, à cause de leur coloration spéciale et de la consistance molle que présentent quelques-unes d'entre elles. Mais il suffit d'être prévenu de la possibilité de cette erreur pour l'éviter.

Tant que ces tumeurs sont limitées et n'occupent qu'une petite étendue des gencives, il est facile de les détruire à l'aide de cautérisations. Au contraire, quand elles s'étendent au loin, il ne reste d'autres ressources que de faire l'hémostase préventive sur les régions voisines et de pratiquer des injections coagulantes. Mais le traitement offre surtout de grandes difficultés, lorsqu'au lieu d'être limitées aux parties molles, ces tumeurs s'étendent dans l'épaisseur des os maxillaires. Dans ces cas, en effet, elles rendent l'avulsion des dents dangereuse et nécessitent l'emploi d'une compression méthodique ou des caustiques coagulants appliqués avec énergie sur les parties osseuses.

Polypes fongueux. — On rencontre parfois aux gencives des polypes qui se développent aux dépens de la muqueuse et de la pulpe dentaire. Ce sont, en général, des papillomes petits, d'une coloration grisâtre ou rougeâtre, non douloureux, qui saignent facilement et provoquent rapidement de la suppuration. Le traitement consiste à les détruire par le bistouri et les cautérisations.

Anévrysmes de l'artère dentaire. — Ils sont d'une rareté telle qu'on les trouve à peine mentionnés dans les auteurs. Ils sont faciles à reconnaître en raison de leur position superficielle et des battements isochrones à ceux du cœur et du pouls dont ils sont le siége. Leur gravité tient à la fréquence des hémorrhagies parfois foudroyantes auxquelles ils donnent lieu.

Lipomes. — Ils sont rares; cependant il en a été observé quelques exemples. Ils occupent de préférence la face antérieure de la gencive inférieure, sont limités à un seul côté et se présentent sous la forme d'une tumeur lisse, molle, fluctuante, adhérente au périoste, mais non adhérente à la muqueuse qui la recouvre et que l'on peut facilement faire glisser au devant d'elle. Cette tumeur peut acquérir le volume d'un œuf de pigeon; elle se développe graduellement, avec une extrême lenteur et sans occasionner de douleurs. Dans un cas observé par MM. Thomas et Cornil, l'examen microscopique y révéla la présence de cloisons de tissu conjonctif et une quantité considérable de grosses vésicules adipeuses ayant la même forme et la même disposition que dans le tissu cellulaire sous-cutané. L'ablation à l'aide du bistouri

est le seul mode de traitement qui convienne à ces sortes de tumeurs. Il suffit d'aviver la muqueuse transversalement, et de pratiquer la dissection de la tumeur pour en obtenir facilement la guérison.

Fibromes. — Contrairement aux tumeurs qui précèdent, les fibromes des gencives sont très-fréquents. Ils sont uniques ou multiples. Ils débutent généralement sur le bord libre, au voisinage des dents, et souvent sur des gencives préalablement ramollies. Ils apparaissent sous forme de petites saillies arrondies, non lobulées, lisses à la surface, un peu plus colorées et vascularisées que le tissu même des gencives, sessiles ou légèrement pédiculées, rarement saignantes, offrant, au toucher, une consistance fibreuse, implantées manifestement dans le chorion muqueux de la gencive ou dans la lame superficielle du périoste. Un peu plus tard les vaisseaux de leur surface deviennent plus apparents, ils saignent plus facilement et déterminent de la gêne et un peu de salivation, surtout pendant la mastication. Tout en augmentant de volume, ils conservent leurs caractères. Si les dents sont saines, ils les recouvrent sur une de leurs faces, dont ils conservent l'empreinte, sans trop se laisser entamer par elles. S'il y a un intervalle entre les dents, comme cela arrive après la disparition d'une ou de plusieurs d'entre elles, au lieu de se développer seulement sur les bords antérieur ou postérieur de la gencive, ces tumeurs tendent à combler cet intervalle, et finissent par s'élever au-dessus des dents dont elles recouvrent le bord libre en même temps que les faces. C'est alors surtout qu'elles deviennent saignantes et qu'elles causent le plus de troubles fonctionnels. Elles ont peu de tendance à envahir le tissu osseux sous-jacent, mais en grossissant elles peuvent le refouler et y creuser des empreintes.

La marche de ces tumeurs est lente et, comme elles sont habituellement peu douloureuses, les malades les portent déjà depuis longtemps quand ils viennent consulter le chirurgien.

L'ablation à l'aide du bistouri et de la rugine, suivie de la compression avec les doigts ou avec une éponge que les malades fixent solidement entre leurs dents, au niveau de la plaie, est le meilleur mode de traitement. En raison de l'irrégularité de la surface d'implantation, de la présence des dents et des parties voisines qu'il importe de ménager, il vaut mieux recourir à ce mode de dissection que d'employer les caustiques ou le fer rouge. Toutefois, pour éviter la récidive, il sera bon de cautériser, après l'opération, avec un peu de perchlorure de fer et plus tard de réprimer les bourgeons charnus avec le crayon de nitrate d'argent ou l'acide chromique.

Myéloplaxomes. — Comme pour les fibromes, nous décrirons seulement les tumeurs à myéloplaxes types, c'est-à-dire celles qui sont presque uniquement constituées par l'élément myéloplaxique. Nous

renverrons aux fibro-plaxomes la description des myéloplaxomes mixtes, c'est-à-dire de ceux dans lesquels l'élément embryoplastique entre pour une large part.

Les myéloplaxomes types sont assez fréquents aux gencives; ils apparaissent généralement, sans cause appréciable, chez des jeunes gens de vingt à trente ans, soit à la mâchoire supérieure, soit à l'inférieure. Ils prennent naissance dans le périoste et plus particulièrement à la face profonde de cette membrane, soit dans l'espace interdentaire, soit dans le périoste alvéolo-dentaire, au niveau du collet de la dent (Salter) ou plus profondément (Magitot), soit dans la paroi alvéolaire elle-même et plus spécialement dans une cloison commune à deux alvéoles, soit enfin aux dépens de la couche de moelle osseuse qui se trouve à la face profonde du périoste.

Au début, elles forment sur la face antérieure de la gencive une petite saillie rougeâtre, présentant à peine le volume d'un pois, lisse et indolente. Peu à peu cette saillie augmente de volume, et acquiert celui d'un gros marron, d'un œuf de poule ou même d'une poire; leur surface est lisse, luisante, mamelonnée; leur coloration devient d'un rouge vif, caractéristique dans la forme type; cette coloration est même d'autant plus accentuée qu'il y a, dans la tumeur, plus d'éléments myéloplaxiques; elle se voit par transparence à travers la muqueuse qui recouvre la tumeur. La coloration devient au contraire jaunâtre dans les cas où les éléments passent à l'état graisseux. Au toucher, elles sont fermes, rénitentes, élastiques. A mesure qu'elles augmentent de volume, au lieu de rester solides, elles peuvent, sur une plus ou moins grande partie de leur étendue, devenir liquides; il y a alors une partie de la tumeur qui revêt la forme kystique. Ces cavités kystiques contiennent habituellement un liquide sanguinolent, ce qui explique pourquoi les anciens chirurgiens confondaient le tissu myéloplaxique dont les éléments sont très-colorés avec les caillots sanguins.

C'est surtout cette variété de myéloplaxomes qui saigne très-facilement au moindre contact et qui même est assez vasculaire pour donner lieu parfois à de véritables pulsations. Ces tumeurs demeurent toujours indolentes et ne gênent que par le volume souvent considérable qu'elles atteignent.

Quel que soit leur point de départ, les myéloplaxomes se développent surtout du côté du vestibule de la bouche et repoussent devant eux la muqueuse, le périoste, les parois alvéolaires ainsi que les dents. Ils ont peu de tendance à s'étendre du côté du tissu osseux et restent longtemps limités à la fibro-muqueuse. Cependant, arrivés à une certaine période de leur développement, ils finissent par atteindre les éléments du tissu osseux et même par les infiltrer.

A aucune époque de leur développement on ne constate l'engorgement des ganglions.

L'examen microscopique y revêt les caractères que nous avons fait connaître en parlant des tumeurs à myéloplaxes du sinus maxillaire (voy. tome III, p. 804), et sur lesquels, d'ailleurs, nous reviendrons en parlant des tumeurs des os maxillaires.

Bien que les myéloplaxomes types appartiennent à la classe des tumeurs bénignes, ils n'en doivent pas moins être opérés largement. Cette précaution est encore bien plus importante quand ils sont mélangés de sarcome, car alors ils récidiveraient avec une grande facilité.

Fibro-plaxomes ou sarcomes. — On rencontre dans les gencives les diverses variétés de fibro-plaxomes, mais plus particulièrement le fasciculé. On trouve aussi des fibro-plaxomes mixtes, c'est-à-dire dans lesquels le tissu sarcomateux est mélangé à du tissu fibreux, myéloplaxique, osseux (sarcome ossifiant) ou à du tissu cartilagineux (chondro-sarcome). L'examen microscopique montre, comme dans les autres régions, que c'est le tissu fibro-plastique à ses diverses périodes d'évolution qui forme la base fondamentale de ces tumeurs. De même que les myéloplaxomes, ils prennent naissance dans la couche qui relie la muqueuse au périoste, dans l'espace interdentaire ou dans le périoste alvéolo-dentaire. Ils sont tantôt sessiles, tantôt pédiculés.

Les symptômes, au début, varient suivant que la tumeur prend son point de départ dans le périoste alvéolo-dentaire ou dans l'espace interdentaire. Dans le premier cas, tant que la production morbide reste contenue dans l'épaisseur du périoste, les malades éprouvent une sensation de tension, de fréquentes odontalgies et leurs dents commencent à s'ébranler. On donne à cette période le nom d'*intra-alvéolaire*. Dans le second cas, cette période fait défaut et la tumeur se montre d'emblée à l'extérieur sous forme d'une petite excroissance arrondie, rouge, lisse, du volume d'un pois ou d'un haricot. A mesure qu'elle augmente de volume elle devient plus dure, élastique, rénitente; elle conserve la coloration de la gencive, mais elle repousse devant elle le périoste et la muqueuse, en se moulant exactement sur les parties voisines.

Les déformations que la tumeur entraîne en se développant varient suivant son siége et sa direction. Si elle occupe la mâchoire supérieure, elle s'étend du côté de la voûte palatine en présentant une face inférieure concave en rapport avec la convexité de la langue; si elle a pour siége la mâchoire inférieure, elle se développe, d'une part, du côté du plancher de la bouche, en refoulant la langue dont elle conserve l'empreinte, d'autre part, du côté du vestibule où elle forme une saillie

convexe et se moule sur la joue. Toujours elle conserve l'empreinte des dents avec lesquelles elle se trouve en rapport.

Tant que la tumeur ne dépasse pas le périoste, on lui réserve le nom de *périostique;* mais si elle est abandonnée à elle-même, elle franchit cet obstacle et pénètre dans le tissu cellulaire sous-muqueux. Dans cette nouvelle phase ou *période sus-périostique*, dès que la tumeur a acquis un certain volume, son développement est rapide; en très-peu de temps, quelques semaines à peine, son volume est doublé ou triplé. A la mâchoire supérieure, elle s'étale du côté de la voûte palatine dont elle dépasse la ligne médiane, atteint en arrière les piliers du voile du palais, refoule, sur les côtés, les parties molles de la joue. A la mâchoire inférieure, elle s'étale également sur les deux faces, sur le plancher de la bouche et dans le vestibule où elle remonte vers la face profonde de la joue. Partout elle se moule si exactement sur les parties qu'elle atteint, qu'elle semble immobile et adhérente. Cependant on peut lui communiquer quelques mouvements et glisser une spatule entre elle et les parties qu'elle déprime; mais il devient impossible à un certain moment de pouvoir se rendre compte exactement de l'étendue de son pédicule ou de sa base d'implantation. A cette période avancée de la maladie, la consistance de la tumeur devient inégale; dure, élastique en certains points, molle, dépressible ou même fluctuante dans d'autres; cette fluctuation tient à ce qu'il s'est formé des kystes dans la masse morbide. D'autres fois elle devient le siége de pulsations évidentes et c'est pour cette raison que certains auteurs ont cru devoir décrire à part une variété d'*épulis pulsatiles.* La muqueuse qui recouvre la tumeur devient alors le siége d'une inflammation particulière; elle se tapisse, dans les points où elle est en contact avec les dents, d'une membrane pulpeuse, molle, friable, d'une coloration grisâtre ou brunâtre. Mais il est extrêmement rare de la trouver ulcérée. Lorsque la masse morbide a acquis un volume aussi considérable, il en résulte pour les malades une telle gêne dans la mastication et dans la parole qu'ils réclament l'intervention du chirurgien, sans attendre que la tumeur aboutisse à l'ulcération comme ils le font souvent pour les sarcomes des autres régions. A une certaine période de son développement, le sarcome a plus de tendance que le fibrome, moins que le myéloplaxome, à envoyer dans l'épaisseur de l'os des prolongements par les canaux de Havers ou même à envahir le tissu osseux. Rarement il se propage aux ganglions de la région. Cependant quelquefois cela s'observe, surtout quand il s'agit d'un sarcome fasciculé.

Le pronostic du sarcome présente donc une très-haute gravité. Il récidive sur place, mais il n'envahit pas et ne détruit pas les tissus voisins, comme l'épithéliome que nous allons décrire.

Épithéliomes. — Rarement primitif, l'épithéliome des gencives succède ordinairement à celui des lèvres, de la langue ou du plancher de la bouche. C'est plus particulièrement chez des personnes d'un âge avancé qu'on le rencontre, et c'est généralement sous la forme tubulée qu'il se présente.

L'épithéliome peut, comme le carcinome, débuter par le périoste alvéolo-dentaire, par les autres points de la fibro-muqueuse ou par le tissu osseux lui-même, surtout au maxillaire supérieur.

Les symptômes sont les mêmes que ceux de l'épithéliome des autres régions. Ce qu'il importe le plus de constater, c'est que la maladie donne aisément lieu à un suintement sanguin débilitant, à une salivation pénible et à la déglutition d'une partie de l'ichor. Mais ce qui constitue la gravité principale de l'affection, c'est la facilité avec laquelle, de la gencive, l'infiltration épithéliale s'étend au tissu osseux des maxillaires par les canaux de Havers et au périoste voisin, sans qu'il soit possible de savoir à l'avance jusqu'où s'étend cet envahissement. Contrairement à ce qui a lieu pour les autres tumeurs, à une période avancée les ganglions sus-hyoïdiens et sous-maxillaires se prennent et ajoutent singulièrement à la gravité. En effet, lorsque les ganglions cervicaux ne sont pas envahis, si déjà l'ablation, faite aussi largement que possible, c'est-à-dire en y comprenant les alvéoles et même une portion de l'os voisin, ne met pas toujours à l'abri de la récidive, celle-ci devient certaine et à très-courte échéance, pour l'épithélioma des gencives comme pour celui des autres parties de la bouche lorsque les ganglions du voisinage sont pris.

ARTICLE VI.

AFFECTIONS DES DENTS.

Nous étudierons successivement les *lésions traumatiques*, la *carie*, la *nécrose*, la *périostite alvéolo-dentaire*, les *tumeurs*, les *anomalies des dents;* nous décrirons ensuite les *opérations qui se pratiquent sur elles* et nous passerons en revue, en terminant, les accidents qui peuvent compliquer les affections dentaires et l'éruption de la dent de sagesse.

Lésions traumatiques.

Les lésions traumatiques dont les dents peuvent être le siége sont : l'*ébranlement*, la *luxation*, l'*arrachement*, les *fractures* et l'*enfoncement*.

Ébranlement. — Luxation. — Arrachement. — On admet plusieurs

degrés de luxation des dents, depuis le simple ébranlement ou luxation incomplète, jusqu'à l'arrachement ou expulsion complète.

Ces lésions sont dues le plus ordinairement à un traumatisme; mais certains états pathologiques tels que la résorption complète ou incomplète des racines, le décollement du périoste alvéolo-dentaire, etc., y prédisposent. Ce sont les incisives et les canines qui y sont le plus exposées. Les petites molaires sont rarement atteintes; quant aux grosses molaires, elles ne le sont presque jamais.

L'*ébranlement* des dents se reconnaît facilement à leur mobilité anormale, à une certaine gêne et même à une douleur plus ou moins vive pendant la mastication. Dans certains cas le périoste alvéolo-dentaire devient consécutivement le siége d'une inflammation suppurative et dès lors les dents ébranlées tombent en peu de jours.

La *luxation* d'une dent a lieu généralement en haut pour la mâchoire inférieure, en bas pour la mâchoire supérieure, presque toujours d'arrière en avant, quelquefois d'avant en arrière; rarement il s'agit d'une rotation incomplète de la dent sur son axe. Ces luxations se reconnaissent aisément à la vue et au toucher; elles déterminent toujours de la gêne ou même de la douleur pendant les efforts de la mastication. Elles se compliquent parfois d'une fracture de l'alvéole ou même d'une fracture plus ou moins étendue du bord alvéolaire, avec ou sans déchirure de la gencive.

L'*arrachement* ou la *luxation complète* a lieu lorsque la dent est expulsée de son alvéole. La pratique journalière qui consiste à arracher les dents cariées montre que l'arrachement accidentel ne présente guère de gravité.

Le traitement varie suivant les divers degrés de luxation, Lorsqu'il y a simple ébranlement, il suffit d'éviter les chocs et les pressions résultant de la mastication. Chez les enfants et les personnes indociles, il est mieux de recourir à des moyens d'immobilisation tels que la fronde ou la gouttière en gutta-percha. Lorsqu'il y a déplacement ou luxation partielle, il suffit de remettre la dent en place et de l'y maintenir au moyen de la ligature ou de l'appareil de Morel-Lavallée. Enfin, dans les cas d'expulsion complète de la dent hors de son alvéole, sans fracture ni de l'une ni de l'autre, on peut, après avoir bien lavé la dent, la réimplanter, même plusieurs heures après l'accident, et la voir se consolider en peu de temps. Nous avons eu plusieurs fois l'occasion de pratiquer cette réimplantation et elle a toujours été suivie de succès. Il n'est même pas nécessaire, surtout s'il s'agit d'une dent de la mâchoire inférieure, de la maintenir avec de la gutta-percha ou tout autre appareil contentif, il suffit d'éviter pendant quelques jours les efforts de mastication. Nous reviendrons d'ailleurs plus loin sur cette opération.

Fractures.— Les mêmes causes qui produisent l'ébranlement ou la luxation peuvent, quand elles agissent avec plus de violence, déterminer la fracture des dents. Lorsque celles-ci sont saines, elles ne peuvent se briser que sous l'influence d'un coup violent ou d'un projectile porté sur la face, ou d'une chute d'un lieu élevé. On sait combien ces fractures sont fréquentes à la suite de blessures par armes à feu. Lors au contraire que les dents sont friables, comme cela se voit chez les vieillards et chez les malades atteints de rachitisme ou de syphilis, ou bien qu'elles sont altérées par la carie, le moindre traumatisme suffit pour les briser. Souvent enfin la fracture d'une dent, saine ou cariée, est le résultat d'une tentative d'arrachement.

Les fractures des dents varient suivant qu'elles intéressent la couronne, le collet, la racine.

Parmi les fractures de la couronne, il en est de complètes et d'autres incomplètes, telles que les fêlures qui n'intéressent que l'émail ou en même temps l'ivoire. Les premières peuvent être transversales, obliques, longitudinales, simples ou comminutives; le segment devenu libre se sépare du reste de la dent.

Parmi celles du collet il en est de transversales et d'obliques. Pour les premières, les connexions du collet avec la gencive sont habituellement rompues, la couronne se détache et tombe; pour les secondes, au contraire, la gencive peut conserver des adhérences qui maintiennent la couronne en place.

Les fractures de la racine seule sont très-rares; elles peuvent être, comme les précédentes, complètes ou incomplètes, transversales ou obliques.

Enfin, il est des fractures verticales qui intéressent à la fois la couronne, le collet et la racine et qui divisent la dent en deux parties latérales : cette variété est extrêmement rare.

Si les deux segments sont restés en contact, la consolidation ne se fait pas, comme on le croyait autrefois, par l'interposition d'une virole de cément sécrété par la face interne du périoste alvéolo-dentaire. Il est démontré aujourd'hui que la dentine et même l'émail, dans le cas de fracture du collet, peuvent prendre part à la formation du cal. La dentine, dans ces cas, est parcourue par de nombreux canalicules vasculaires; elle se développe du côté de la pulpe et forme une sorte de virole interne; le cément, également vasculaire, forme du côté du périoste alvéolo-dentaire une virole externe; entre les dents se trouve une couche de tissu globulaire dont la structure n'a pas été déterminée. Quant à l'émail, il se présente sous forme d'amas irréguliers.

Une fêlure de la couronne, une fracture incomplète, ne donnent

lieu habituellement à aucun trouble spécial, peuvent longtemps passer inaperçues et n'être reconnues plus tard qu'à la ligne brunâtre qui apparaît sur le trajet de la fêlure.

Une fracture complète de la couronne se reconnaît, au contraire, facilement à la difformité provenant du détachement de l'un des fragments devenu libre ainsi qu'aux blessures que produisent parfois sur les lèvres, sur la langue ou sur la face interne des joues, les pointes inégales de la portion restante de la dent.

Les fractures du collet et de la racine donnent lieu à peu près aux mêmes symptômes que les précédentes lorsque le fragment en majeure partie formé par la couronne se détache. Dans les cas où les fragments restent en contact, les malades accusent des douleurs qui augmentent pendant la mastication et par les mouvements que le malade communique lui-même à la dent avec les doigts.

Les phénomènes consécutifs à cette variété de fracture diffèrent suivant qu'elle siége au collet ou à la racine. Dans le premier cas, la couronne se détache et tombe, soit parce que le malade a mangé sans précaution, soit parce que les connexions qui l'unissaient encore à la gencive sont détruites par suppuration; si elle siége à la racine, l'expérience a démontré qu'il pouvait se former un cal et une consolidation complète.

Le traitement varie suivant les diverses variétés que nous venons d'indiquer.

S'il s'agit d'une fracture incomplète ou d'une simple fêlure de la couronne, il suffit de recommander au malade d'éviter pendant quelque temps les efforts violents de mastication. Si la fracture est complète, il faut limer les aspérités de la portion restante de la dent qui pourraient blesser la langue ou la face interne des joues; en outre pour éviter les douleurs que peut produire le contact des corps extérieurs avec la substance nerveuse mise à découvert, il faut toucher la pulpe avec le cautère actuel ou tout autre caustique et l'obturer.

S'agit-il d'une fracture du collet, la conduite à tenir varie suivant l'âge du malade et l'espèce de la dent fracturée. Chez l'adulte, s'il s'agit d'une incisive ou d'une canine, il faut cautériser la pulpe dentaire, combattre les accidents inflammatoires des parties voisines par l'emploi de gargarismes émollients et, ces accidents passés, limer la dent au niveau de la gencive afin de la mettre à même de recevoir une pièce artificielle. Chez l'enfant, il suffit de combattre la douleur par les gargarismes émollients ou narcotiques lorsque normalement la dent doit tomber. S'il s'agit d'une dent de la seconde dentition, plutôt que d'avoir recours à une pièce artificielle, comme chez l'adulte, il est préférable d'arracher la racine, car il est démon-

tré que, dans ces cas, chez les jeunes gens, les dents voisines se rapprochent et comblent le vide.

Si la dent cassée est une molaire, il n'y a pas à se préoccuper de la difformité consécutive et il suffit de limer les parties saillantes pour éviter qu'elles irritent ou blessent la langue.

S'il s'agit d'une fracture de la racine, on doit tenter d'en obtenir la consolidation à l'aide d'appareils contentifs, mais on réussit rarement à l'obtenir, le plus souvent le fragment externe se nécrose, devient corps étranger, détermine de la suppuration et tombe. On n'a d'autre ressource alors que de la remplacer par une pièce artificielle.

Enfoncement. — On a vu quelquefois, surtout à la mâchoire supérieure, des dents enfoncées, par suite d'un violent traumatisme, soit dans le plancher des fosses nasales, s'il s'agit d'une incisive, soit dans le sinus maxillaire s'il s'agit d'une canine (Tomes). Dans ces cas, la dent enfoncée joue le rôle de corps étranger et révèle sa présence par la formation d'un abcès dans la cavité où elle s'est logée. (Voy. *Abcès du sinus maxillaire.*)

Carie dentaire.

On donne le nom de carie dentaire à une affection caractérisée par le ramollissement progressif et la destruction spontanée des tissus durs de la dent. Ce nom est impropre parce que les dents, au point de vue de la structure, diffèrent du tissu osseux, mais il est consacré par l'usage, nous continuerons à nous en servir.

De nombreux travaux ont été récemment publiés sur ce sujet ; ceux de M. Magitot sont les plus complets; ils serviront de base à la description qui va suivre.

Étiologie. — Les auteurs sont peu d'accord pour expliquer le mode de formation de la carie; les uns admettent qu'elle est inflammatoire, comme celle des os; d'autres qu'elle est due à la présence d'un agent chimique dans la bouche ; les auteurs modernes semblent se rallier à cette dernière opinion, que M. Magitot a confirmée par des expériences.

Quoi qu'il en soit, les causes sont locales ou générales.

Parmi les causes générales ou prédisposantes il faut citer la race, l'hérédité, les maladies constitutionnelles ou diathésiques, les altérations congénitales des dents ; certains troubles de nutrition qui surviennent pendant la période interfolliculaire altèrent les couches superficielles ou profondes de la dent, creusent sur la couche d'émail des sillons ou une dépression dans lesquels viennent se déposer des

détritus alimentaires ou des liquides de la bouche, enlèvent complétement l'émail dans une certaine étendue, ou même érodent à la fois l'émail et l'ivoire. Ces troubles peuvent se produire simultanément à un égal degré sur toutes les dents qui effectuent, dans le même moment, leur dentification, d'où l'explication des caries parallèles.

Parmi les causes locales, on doit ranger l'érosion, la fissure, la fracture ou la luxation, produites par le traumatisme, les amas, dans les interstices dentaires, de substances alimentaires ou autres qui agissent chimiquement. Les agents chimiques dont l'action locale n'est pas douteuse sont les acides organiques, acétique, citrique, lactique, etc., les sels acides, les oxalates, les tartrates, certaines substances médicamenteuses, en particulier les acides chlorhydrique, azotique, le nitrate acide de mercure, le nitrate d'argent, le perchlorure de fer, l'alun; enfin tous les agents dont l'introduction ou la présence dans la bouche donnent à la salive des qualités plus ou moins fermentescibles, en particulier les substances qui produisent les fermentations lactique et butyrique, les sucres qui produisent la fermentation succinique, valérique et propionique, les fruits qui produisent la fermentation pectique, les glucoses et l'alcool produisant la fermentation acétique, etc.

En résumé, les qualités plus ou moins fermentescibles de la salive jouent un rôle considérable dans la production de la carie. A ce point de vue on peut, avec M. Magitot, admettre trois espèces de salive : 1° les *salives neutres*, sans prédominance marquée des résultats de la fermentation buccale sur l'état de la salive; 2° les *salives alcalines*, par prédominance des phosphates et carbonates salivaires sur le produit des fermentations, ou par absence même de toute fermentation; 3° les *salives acides*, par suite de l'insuffisance des éléments alcalins de la salive à neutraliser les fermentations. Lorsque la salive est neutre, les dents et les gencives sont absolument intactes; lorsqu'elle est alcaline, il en résulte seulement une accumulation de tartre avec ses effets ordinaires; lorsqu'elle est acide, pour peu que cela dure un certain temps, elle a pour effet la destruction progressive et complète des dents.

En outre, les nombreuses expériences de M. Magitot ont montré que de toutes les substances alimentaires ou médicamenteuses qui, introduites dans la bouche, peuvent exercer une action destructive sur les dents, les unes désorganisent spécialement l'émail, ce sont : l'alun, l'acide oxalique et les oxalates acides; d'autres portent exclusivement leur action destructive sur l'ivoire et l'os, ce sont les acides acétique, tartrique, les tartrates acides et le tannin; d'autres enfin altèrent uniformément l'ensemble des tissus dentaires, ce sont : les sucres, les acides lactique, butyrique, citrique, malique, le cidre, l'acide carbo-

nique, les produits de putréfaction, l'albumine et les substances albuminoïdes. Mais tous ces agents ne peuvent exercer une action nocive sur les dents qu'après un séjour assez prolongé dans les interstices dentaires ou dans les cavités de caries préexistantes. Plusieurs d'entre eux, notamment les acides, sont neutralisés par l'alcalinité de la salive à l'état normal.

Dans toute maladie grave, qui a pour effet de diminuer les sécrétions salivaires, les dents et les gencives se couvrent d'un mucus gluant et fermentescible qui favorise singulièrement la destruction des tissus dentaires. On voit alors s'accumuler à la surface des dents, dans leurs interstices et autour du collet, les produits de desquamation épithéliale formant ces couches blanchâtres et pulpeuses, épaisses, desséchées, auxquelles on donne le nom de *fuliginosités*.

Enfin il ne faut pas omettre le rôle important que jouent dans la production de la carie dentaire les nombreux infusoires et cryptogames que l'on trouve dans les liquides buccaux, dans les interstices des dents mal soignées ou dans les cavités de celles qui sont déjà cariées.

La carie affecte plus fréquemment les dents supérieures que les inférieures, et cela est vrai aussi bien pour les dents temporaires que pour les dents permanentes. Dans la période temporaire, la dent le plus souvent affectée est la première molaire; puis viennent la deuxième molaire, l'incisive latérale, l'incisive centrale et, en dernier lieu, la canine.

Quant au lieu d'élection de la carie sur une dent déterminée, jamais, d'une façon générale, la carie n'affecte d'emblée les parties convexes, lisses et polies de la couronne. Les points dans lesquels elle apparaît le plus souvent sont les suivants : la couronne des molaires, au niveau d'un sillon ou d'une anfractuosité préexistante, les interstices dentaires, contenant des amas de substances au sein desquelles se produisent les agents de l'altération (dans ces cas la carie porte habituellement sur les deux points contigus des dents qui limitent l'interstice); enfin le collet qui est plus particulièrement affecté dans les cas de carie de cause générale et permanente.

En résumé, la carie affecte les points des dents qui se trouvent le plus aisément en contact avec les matières alimentaires, les liquides de la bouche ou tout autre corps étranger.

Anatomie et physiologie pathologiques. — Les désordres produits par la carie commencent à la surface de la dent et s'étendent peu à peu dans sa profondeur. De là trois périodes successives.

La carie de la première période (*carie superficielle* ou *de l'émail*) apparaît au début sous la forme d'un point blanchâtre, jaunâtre ou même noirâtre, suivant que la marche a été rapide ou lente. Sur

ce point, l'émail a perdu sa transparence : au contact de la sonde il est devenu friable, comme crayeux et peut être facilement enlevé par le grattage. A cette tache opaque succède une cavité, généralement en forme de gouttière, plus rarement circulaire, qui s'étend de plus en plus en profondeur et finit par mettre à nu l'ivoire.

L'examen microscopique montre que l'émail ainsi altéré a perdu toute cohésion, que ses prismes sont dissociés et friables, que la cuticule a disparu au niveau de l'orifice extérieur de la petite cavité et sur le pourtour des parties altérées. Dans cette première période, indépendamment des altérations de l'émail, l'ivoire présente, au même niveau, une zone blanche, transparente, en forme de cône à base extérieure et à sommet dirigé vers le centre de la dent. Cette zone, en s'agrandissant, se prolonge dans la direction du rayon de la couronne, vers la pulpe. Elle est le résultat de l'oblitération des canalicules dentaires par une dentine de nouvelle formation sécrétée par la pulpe irritée et elle constitue une barrière aux progrès de la carie, ce qui lui a fait donner le nom de zone de résistance.

La carie de la seconde période (*carie moyenne*) est constituée par une cavité creusée dans l'épaisseur de l'ivoire et communiquant par un orifice plus ou moins large avec celle de l'émail. Cette cavité est tantôt sphéroïdale, tantôt étalée, tantôt en gouttière étroite, sinueuse, suivant la cause de la carie, son siége et le degré de résistance de l'ivoire. Il arrive souvent que l'émail, offrant de la résistance, se trouve isolé de l'ivoire sous-jacent ramolli, détruit et forme autour de la cavité une paroi qui, spontanément ou sous l'influence d'un choc, s'affaisse brusquement en laissant à découvert une cavité qui a pu rester longtemps méconnue (*caries internes*). C'est généralement lorsque la cavité représente un sillon étroit et sinueux (*carie en coup d'ongle* ou *serpigineuse*), que la carie devient sèche; elle présente alors l'aspect d'un trait de scie transversal à parois lisses, polies, dures et résistantes. Si l'on explore, à l'aide d'un stylet, les parois de la cavité d'une carie, à cette deuxième période, on constate un ramollissement d'autant plus prononcé que la marche a été plus rapide.

Au microscope, les parois des canalicules apparaissent d'abord épaissies et se séparent plus nettement du tissu interglobulaire ; les tubes eux-mêmes sont variqueux et contiennent dans leur cavité des amas de granulations calcaires qui résultent de la calcification de la substance fondamentale, des spores, des filaments de leptothrix et des fragments de fibrilles dentinaires segmentées. Lorsque la désorganisation est complète on ne constate plus que des débris calcaires avec des amas de sporules et des filaments de leptothrix, auxquels viennent se mélanger des corpuscules muqueux, des leucocytes et des débris de substances alimentaires.

La carie de la troisième période (*carie profonde* ou *pénétrante*) s'étend à la cavité centrale de la dent : elle ne s'arrête qu'avec la disparition de la couronne et le ramollissement des racines.

Une communication s'établit entre la cavité de la pulpe et l'air extérieur, soit par un pertuis très-court, soit par un canal assez long, oblique ou sinueux, soit même par plusieurs canaux ou pertuis. Il en résulte deux cavités superposées, celle de la carie et celle de la pulpe, réunies entre elles par un ou plusieurs canaux ou pertuis intermédiaires. Le fond de cette carie présente une consistance variable, tantôt il est dur et résistant, tantôt il est mou et spongieux au point que l'on peut, sans effort, enfoncer la cloison qui sépare les deux cavités. Quant à la pulpe, ainsi exposée à l'influence des agents extérieurs elle subit diverses altérations : si la communication est récente, peu étendue en surface, elle est seulement le siége d'une légère injection sur le point même de la dénudation, et il se produit souvent, sur le point découvert, une dentine de nouvelle formation qui ferme le pertuis et ramène la carie à la deuxième période. Si la perforation est ancienne; ou si d'emblée elle s'est faite largement, une plus grande partie de la masse se tuméfie, prend la coloration rouge brique, et présente, sur quelques points, des foyers hémorrhagiques, des fongosités gingivales ou des fragments de périoste : d'autres fois la pulpe s'hypertrophie au point de constituer une véritable tumeur, que certains auteurs décrivent sous le nom d'*odontome interne*. Enfin à un degré plus avancé, la pulpe, réduite de volume, finit par suppurer ou se gangréner et ne représente bientôt plus qu'un putrilage informe et fétide. Dès lors les deux cavités superposées se réunissent en une seule, les parois elles-mêmes de la carie ne tardent pas à disparaître et l'organe dentaire réduit aux racines seules se présente sous l'aspect de petites masses molles, spongieuses, dans lesquelles le stylet pénètre avec la plus grande facilité et qui, sur une coupe, n'offrent plus que les apparences de l'ivoire ramolli et désorganisé.

Symptomatologie. — Nous avons vu l'aspect que présente la partie cariée d'une dent à ses trois périodes, depuis le moment où elle débute, sur l'émail, par un petit point blanchâtre, opaque, indolent, jusqu'au moment où le bulbe lui-même est atteint. Pendant ce temps le point bleuâtre a fait place à une dépression, puis à une cavité cylindroïde que l'on voit s'étendre peu à peu jusqu'à la couche la plus extérieure de l'ivoire sans que les malades accusent aucune douleur.

Arrivée à cette période, l'ivoire étant pour ainsi dire préparé à la résistance, la carie s'arrête définitivement, si la cause vient à disparaître, ou temporairement, si celle-ci se reproduit : le stylet, dans

ces cas, rencontre un plan dur, résistant (*carie sèche* et *lente*) ; ou bien, la substance de l'ivoire n'offrant aucune résistance, la carie suit son cours : les malades sentent alors une sensibilité très-vive au contact des instruments et sous l'influence des brusques transitions de température ; le stylet rencontre alors un tissu mou sur un fond friable et dépressible (*carie molle* et *rapide*).

A la troisième période, c'est-à-dire au moment où la cavité de la pulpe a été pénétrée, les phénomènes varient encore suivant que la marche est lente ou rapide. Dans la forme lente, la pulpe a perdu son volume et est en partie transformée en dentine ; la cavité qui la contient, également réduite, anfractueuse, inégale, est cloisonnée par des dépôts irréguliers qui bientôt sont frappés de gangrène. Parfois la carie rencontre dans cette cavité un osselet de dentine secondaire, s'arrête dans sa marche et passe à l'état sec ; d'autres fois, au contraire, la cavité est complétement libre ne contient aucune trace de productions secondaires, la carie est intense, et, de lente qu'elle était au début, devient rapide.

Dans la forme primitivement rapide, qui est beaucoup plus fréquente que la précédente, la pulpe, aussitôt qu'elle est mise à découvert, devient le siége d'une inflammation qui, d'abord localisée au point dénudé s'étend ensuite de proche en proche à la totalité de l'organe et finit par la gangréner. Dépourvue de l'organe qu'elle contenait, la cavité centrale de la dent se laisse rapidement envahir par la carie qui s'étend dans tous les sens, ramollissant, détruisant la totalité de la couronne. Arrivée à cette phase extrême, la carie peut encore s'arrêter et l'on voit souvent des racines de dents cariées subsister dans la bouche sans causer aucune douleur, ni même aucune gêne. D'autres fois, au contraire, les racines sont détruites à leur tour et le périoste s'enflamme (voy. *périostite alvéolo-dentaire*). Lorsque le ramollissement a atteint les parties les plus profondes, il se fait une sorte de luxation spontanée par suite de laquelle tombent les parties qui restent.

C'est surtout à partir du moment où la pulpe est envahie qu'apparaissent des douleurs, d'abord intermittentes, vagues, diffuses, erratiques, puis fixes, locales, continues, lancinantes, avec exacerbations passagères lorsque la totalité de la pulpe est enflammée.

De nombreuses complications peuvent survenir dans le cours de la carie dentaire : ce sont, dans la première période, la gingivite ; dans la seconde les points névralgiques plus ou moins éloignés du siége de l'altération ; dans la troisième, des accidents locaux ou généraux qui offrent plus ou moins d'importance. Les complications locales de cette période sont : en première ligne, la périostite alvéolo-dentaire, avec toutes ses conséquences ; des productions polypeuses qui se ren-

contrent, soit dans la cavité même de la carie, soit sur la gencive et qui produisent une gêne de la mastication telle que les malades ne se servent plus que des dents du côté opposé, que les dents malades se recouvrent de tartre ou de mucosités et qu'il en résulte une gingivite d'abord locale, puis généralisée, des douleurs locales et de voisinage, parfois une salivation abondante; des écorchures, des ulcérations et même des tumeurs de la langue ou de la face interne des joues en rapport avec les bords tranchants de la carie; l'otalgie, la surdité, des troubles de la vision, de l'odorat ou du goût; le coryza, la stomatite; enfin des abcès ou des hydropisies du sinus maxillaire, quand il s'agit d'une carie de la seconde, de la première ou de la deuxième molaire.

Les complications générales sont des troubles du système nerveux, tels que des attaques éclamptiques et épileptiformes chez les sujets prédisposés, ou des accès fébriles : mais elles sont rares.

Diagnostic. — Le diagnostic ne peut guère être rendu difficile que par la situation des points cariés et par l'absence de douleurs. Il faut donc, dans les cas obscurs, explorer attentivement les deux arcades dentaires, en s'aidant au besoin de l'éclairage artificiel ou de la lime, en percutant une à une toutes les dents avec un instrument métallique ou en faisant alternativement des irrigations froides et chaudes dans le but de provoquer de la douleur. Il peut être également difficile de déterminer exactement l'étendue de la carie, quand l'émail n'a été qu'entamé sur un point, tandis qu'au-dessous de lui l'ivoire a été en partie désorganisé : dans ces cas il faut faire éclater l'écorce d'émail pour porter un diagnostic précis.

Les symptômes que nous avons fait connaître permettront facilement de distinguer la carie de l'usure ou de l'érosion des dents.

Traitement. — Le traitement préventif consiste à combattre la cause. Plusieurs chirurgiens ayant remarqué que les dents espacées l'une de l'autre sont moins exposées que d'autres à la carie n'ont pas craint de conseiller comme moyen prophylactique de limer ou d'arracher une ou plusieurs dents à chaque mâchoire. Ce moyen serait tout au plus indiqué lorsqu'il s'agit de dents manifestement exposées à des causes actives de carie ou cariées sur un de leurs côtés. Dans ce dernier cas, on isole avantageusement avec la lime la dent cariée afin de soustraire à son contact la dent voisine. Il convient également de ne pas laisser au contact des dents les agents destructeurs qui peuvent se déposer entre elles et de neutraliser l'action des liquides salivaires altérés par la maladie. S'agit-il par exemple d'une affection aiguë fébrile qui altère ou tarit la sécrétion salivaire? Il faut chaque jour enlever les mucosités desséchées et dangereuses qui se forment en pareil cas et appliquer plusieurs fois un collutoire alcalin, tel que

celui de M. Magitot, qui est composé de bicarbonate de soude mélangé à deux fois son poids d'un mucilage de gomme adragant. Si la salive est devenue trop acide, outre les soins de propreté il faut prescrire un collutoire alcalin. Parmi les substances alimentaires ou médicamenteuses qu'il faut proscrire absolument chez les personnes ou les enfants prédisposés aux caries dentaires, se trouvent en première ligne le sucre, dont l'abus sous toutes ses formes est des plus préjudiciables. On en peut dire autant des aliments et des médicaments acides : parmi ces derniers on devra éviter les acides minéraux, chlorhydrique, nitrique et surtout l'alun si fréquemment employé. Les poudres dentifrices, à base d'alun, sont ainsi la cause de beaucoup de caries.

Le traitement curatif varie suivant les diverses périodes de la maladie.

Dans la première il consiste en applications astringentes ou caustiques telles que le tannin, l'acide phénique, la créosote, l'acide arsénieux, le chlorure de zinc, la pâte de Canquoin ou même le cautère actuel, ayant pour but de provoquer, de la part de la pulpe centrale, une hyperplasie dentinaire, par suite l'oblitération des canalicules et l'insensibilité de l'ivoire. Celle-ci étant obtenue, on devra procéder à l'ablation des tissus cariés. Cette opération varie suivant leur siége, leur forme et suivant la nature de la dent affectée. Si la carie occupe le bord latéral d'une incisive et si elle est mal limitée, on devra la réséquer à l'aide de la lime, de gouges ou de rugines. Si elle est régulière et si elle siége sur une molaire, c'est à l'obturation qu'on devra recourir suivant le procédé que nous décrirons plus loin.

A la seconde période, il faut débarrasser soigneusement la cavité de la carie de toutes les parties étrangères qu'elle contient, soulever, détacher au moyen de rugines les couches d'ivoire ramollies afin de mettre à nu les parties restées saines. Si ces dernières sont douloureuses, on applique une boulette de coton imbibée d'un mélange de laudanum (2 gr.), de chloroforme (2 gr.), et de teinture de benjoin (8 gr.), ou tout autre liquide analogue. Si, une fois les douleurs calmées, le fond de la cavité reste trop sensible, on a recours aux astringents ou à des caustiques superficiels appliqués directement sur les parties sensibles. A ce titre le tannin, l'acide phénique et la créosote seront utiles et, si leur application est insuffisante, il faut cautériser avec l'acide arsénieux, le cautère actuel ou le galvano-cautère.

Ces applications astringentes ou caustiques, quand elles sont employées d'une façon intempestive ou trop fréquemment, peuvent provoquer l'inflammation de la pulpe et, par suite, une sorte d'étranglement qui a pour résultat d'amener des douleurs permanentes, très-aiguës, s'exaspérant sous l'influence de la moindre cause, et cet

accident peut entraîner, par mortification de la pulpe, la perte de la dent. Il faut alors cesser les pansements irritants et les remplacer par des applications opiacées. Si les douleurs persistent, le chirurgien devra trépaner la cavité de la pulpe, soit au fond même de la carie, en soulevant ou perforant les couches qui la séparent de l'organe central, soit sur un point accessible, comme le collet, dans les cas où le fond même de la carie est inabordable. On transforme ainsi une carie de la seconde période en une carie de la troisième et l'on emploie le traitement dont nous allons parler.

Le traitement de la troisième période varie suivant l'état de la pulpe. Si celle-ci est légèrement dénudée et enflammée, on combat l'inflammation par des applications opiacées répétées chaque jour et suivies, dans les cas rebelles, de quelques topiques astringents, de façon à favoriser la production de dentine secondaire.

Si cette dernière vient à oblitérer le pertuis qui mettait la pulpe en communication avec l'air extérieur, la maladie se trouve ainsi ramenée à la seconde période et doit être alors traitée comme nous l'avons indiqué plus haut. En même temps que se fait cette oblitération, soit spontanée, soit provoquée, les crises douloureuses disparaissent.

En l'absence de ces phénomènes de dentification secondaire, l'organe peut offrir diverses particularités qui modifient sensiblement le mode de traitement. Ou la pulpe légèrement enflammée a conservé son volume normal, ou elle a peu augmenté, ou bien elle a diminué par suite de gangrène, de fonte purulente ou d'atrophie progressive ; il faut, dans tous ces cas, la détruire à l'aide d'une solution de chlorure de zinc, de la pâte de Canquoin, ou mieux de la poudre d'acide arsénieux. La poudre arsénicale ne doit pas rester plus de vingt-quatre heures; si l'action n'est pas complète, on y revient une seconde ou même une troisième fois. Ces topiques déterminent habituellement des douleurs que l'on prévient par des pansements opiacés faits au préalable. Ils doivent être appliqués avec le plus grand soin afin de ne pas cautériser inutilement les muqueuses linguale ou jugale.

Une fois la pulpe ainsi détruite, avant de procéder à l'obturation de la cavité, il faut s'assurer qu'aucun fragment même très-petit de cet organe n'a échappé à la destruction, car ce fragment pourrait devenir le point de départ d'une périostite. Il ne reste plus ensuite, pour rendre durable la guérison, qu'a pratiquer l'obturation.

L'obturation définitive doit être précédée d'une obturation provisoire, faite avec de la mie de pain, de la gutta-percha ou simplement une boulette de coton imbibée d'une solution résineuse alcoolique très-concentrée.

L'obturation définitive comprend : l'oblitération par l'or, par un

amalgame ou par un ciment, c'est-à-dire par une substance peu altérable; c'est à l'or en feuilles qu'on donne généralement la préférence. Voici comment on l'applique : On prépare la cavité de façon que ses parois soient bien soutenues, on roule ensuite entre ses doigts une lame d'or qu'on passe rapidement sur la flamme d'une lampe à alcool et on l'introduit, en la foulant fortement contre les parois au moyen d'instruments spéciaux.

L'aurification ainsi pratiquée est préférable à tous les autres moyens; mais il est des cas où elle est inapplicable par suite de l'étendue de la cavité, de sa forme, de son siége, ou même de l'extrême sensibilité de l'organe ; c'est alors qu'il faut recourir aux amalgames métalliques ou aux divers ciments. M. Magitot préfère, en pareil cas, un amalgame à parties égales d'argent vierge et d'étain en lames fondus au creuset et réduits en fine limaille.

Cette poudre mélangée avec une proportion convenable de mercure forme une pâte qu'on introduit dans la carie. La teinte grise de cette pâte ne permet guère de l'appliquer aux dents antérieures. On préfère pour ces dernières un ciment blanc, découvert par un ingénieur français, M. Sorel, dont il porte le nom, et qui est composé de chlorure de zinc et d'oxyde de zinc malaxé sur une petite molette de verre.

Il est des cas où l'obturation définitive rencontre une véritable intolérance, soit de la pulpe, soit de la part du périoste.

L'intolérance de la pulpe résulte de la persistance de fragments de cet organe, impossibles à atteindre, parfois extrêmement réduits, mais susceptibles de produire l'inflammation la suppuration ou des fongosités au-dessous de la substance obturatrice. Il faut, dans ces cas, se contenter de l'obturation incomplète. Celle-ci s'obtient en perforant la substance métallique ou autre, de façon à créer un canal qui livre incessamment passage aux produits de l'inflammation et dont on assure la perméabilité au moyen d'un petit tube de platine qui remplit le rôle de tube à drainage.

L'intolérance du périoste résulte de l'irritation causée directement par la matière employée, ou indirectement par les impressions successives de chaleur et de froid. Pour empêcher la première, le chirurgien doit s'appliquer à prévenir la pénétration des substances obturatrices dans les canaux radiculaires ; il y parvient, par exemple, en appliquant une lame d'étain au fond de la carie. Pour empêcher la le seconde, il doit remplacer l'obturation métallique, qui favorise les impressions de froid ou de chaud, par des ciments non métalliques ou par des matières organiques, comme la gutta-percha.

Le périoste est rarement le siége de complications intenses. L'obturation n'y provoque le plus souvent qu'une légère irritation et de petits abcès. Ces derniers s'ouvrent sur le point correspondant de

la gencive et laissent souvent à leur suite une fistule persistante dont la présence rend à la dent toute son insensibilité. C'est ce qui explique l'indolence absolue d'un grand nombre de caries dentaires compliquées de périostite.

Enfin, s'il ne reste plus dans la mâchoire que des racines implantées dans les alvéoles, si le ramollissement et l'inflammation s'étendent jusqu'au périoste, il n'y a plus d'autre ressource que d'extraire la dent malade, suivant les règles que nous donnons plus loin.

Nécrose.

La nécrose ou mortification d'une dent s'observe à la suite d'un traumatisme, d'un coup, d'une chute, ou d'une ostéo-périostite de voisinage, ayant eu pour conséquence de détruire les connexions de cette dent avec la pulpe ou le périoste alvéolo-dentaire. Elle est partielle ou totale.

Anatomiquement, une dent nécrosée présente une coloration noirâtre de la couronne, due à la mortification de la pulpe, à la décomposition des globules sanguins, à la pénétration de leur matière colorante dans la dentine, et comme la pulpe est d'autant plus vasculaire que les sujets sont plus jeunes, c'est chez eux que la coloration noirâtre est le plus accusée. En même temps, l'ivoire se ramollit et perd une grande quantité de ses sels calcaires, tandis que l'émail reste sain. Quant au cément, tantôt il devient le siége d'une hypertrophie excentrique plus ou moins considérable ; tantôt, au contraire, il est lui-même atteint de nécrose, soit isolément, soit concurremment avec la dentine. Si la dent ainsi nécrosée n'a qu'une racine, elle est habituellement expulsée ; si elle en a plusieurs, l'une d'elles peut être seule atteinte et rester entourée de son périoste qui se laisse peu à peu décoller par la suppuration.

La coloration noirâtre ardoisée de la couronne est le seul symptôme caractéristique de la nécrose de la dentine. Lorsque cette nécrose devient le point de départ d'une ostéo-périostite alvéolo-dentaire, celle-ci attire plus spécialement l'attention du chirurgien. On soupçonne que la nécrose est limitée à une seule racine, lorsqu'elle s'accompagne d'une suppuration qui s'écoule sous l'influence de la pression exercée au niveau du collet, et de douleurs intermittentes spontanées ou provoquées par la mastication, la pression ou le passage de liquides froids ou chauds. Lorsque ces douleurs sont intenses, l'avulsion de la dent suffit à les faire disparaître. Si la nécrose est limitée à la racine, il suffit d'en pratiquer la résection et de réim-

planter la dent dans son alvéole, suivant le procédé que nous décrirons plus loin.

Si la nécrose porte uniquement sur la couronne, on peut rendre à la dent sa coloration normale en la perforant sur sa face buccale, en nettoyant la cavité de la pulpe et en y introduisant un morceau de coton trempé dans une solution de chlorure de chaux, d'hypochlorite de soude ou d'acide oxalique. Si ce moyen échoue, on résèque la couronne et on conserve les racines, dont on se sert pour placer une dent à pivot.

Périostite alvéolo-dentaire.

On désigne sous ce nom l'inflammation de la membrane fibreuse interposée entre l'alvéole et la racine de la dent. Cette affection, très-importante non-seulement au point de vue de la pathologie dentaire, mais aussi au point de vue d'un grand nombre de maladies chirurgicales de la bouche, mérite d'être étudiée avec quelques détails. C'est surtout aux travaux de Chassaignac, Chambonnaud, Homes, Maurel, Magitot et Pietkiewicz, que nous emprunterons les éléments de la description qui va suivre.

Étiologie. — La périostite alvéolo-dentaire est rarement spontanée ; elle apparaît le plus souvent sous l'influence de causes générales ou locales. Parmi ces dernières, la plus fréquente est, sans contredit, la carie dentaire à toutes ses périodes, mais surtout à la troisième, c'est-à-dire au moment où la pulpe, mise à nu, devient elle-même le siége d'un processus inflammatoire (pulpite). Souvent aussi un traitement mal dirigé contre la carie provoque l'inflammation du périoste, soit qu'il s'agisse d'une résection partielle mettant l'ivoire à nu, d'un pansement inopportun, d'un caustique mal appliqué, ou d'une obturation métallique déterminant une inflammation de la pulpe. Un traumatisme, des violences extérieures, des chocs directs ou indirects, des tentatives d'extraction, l'emploi pour la destruction de la pulpe d'un instrument spécial appelé tire-nerfs, l'aurification mal dirigée, la présence d'un corps étranger, tel qu'une arête de poisson, l'action de certains fluides irritants, des appareils prothétiques mal construite, sont autant de causes locales pouvant déterminer l'apparition d'une périostite.

Parmi les causes générales, nous citerons l'influence de certaines professions, comme celle des ouvriers qui manient le phosphore ; celle du froid et de l'humidité, la diathèse rhumatismale, enfin certaines affections aiguës, telles que le coryza, l'angine, la bronchite.

La périostite alvéolo-dentaire s'observe à tous les âges, mais plus particulièrement chez les adultes et plus souvent chez la femme, surtout aux moments des règles et à l'époque de la ménopause.

Anatomie pathologique. — Au début, on constate sur le périoste une infection capillaire, qui tantôt embrasse toute l'étendue de cette membrane, tantôt est limitée à une des faces, au sommet ou au voisinage de l'ouverture du canal dentaire, lorsqu'il s'agit d'une dent à racine unique, à une ou plusieurs racines, s'il s'agit des molaires. Ces accidents disparaissent quelquefois sans laisser de traces ; mais si la maladie continue, on voit le périoste se charger d'éléments embryonnaires en si grand nombre et se tuméfier au point de soulever ou même de *chasser* la dent. A cette période, on voit le cément augmenter d'épaisseur, se recouvrir de couches osseuses de nouvelle formation dans la portion correspondante à l'altération du périoste ou même sur toute son étendue. Par suite de cette hypertrophie du cément, les racines d'une même dent ou les racines des dents contiguës se soudent entre elles; mais cette union ne se fait jamais entre le cément et le tissu osseux du maxillaire. A cette seconde période, la maladie peut encore disparaître ou rester stationnaire, mais d'autres fois elle marche vers la suppuration ou passe de l'état aigu à l'état chronique. Lorsque du pus se forme, il prend sa source entre le cément et le périoste qu'il décolle sur une étendue plus ou moins grande, s'écoule par le canal dentaire, s'il est perméable ; dans le cas contraire, il décolle de plus en plus le périoste, chemine entre cette membrane et le cément et vient se faire jour au collet de la dent, sur un point du pourtour gingival. Peu à peu le cément se résorbe; cette résorption peut être complète et s'étendre à la dentine. La pulpe, une fois mise à nu, subit à son tour les altérations que nous avons fait connaître en parlant de la carie. La racine peut être ainsi presque entièrement détruite et la dent finit par tomber. En même temps que la suppuration s'établit sur un point, le développement exagéré des éléments du périoste peut se continuer sur un autre et donner lieu à la formation de fongosités plus ou moins volumineuses.

Les parties voisines de la dent, à cette période avancée de la maladie, deviennent à leur tour le siége de diverses altérations. Du côté des parties molles, c'est d'abord une injection de la gencive qui se traduit par un liséré rouge au pourtour du collet de la dent malade, qui peu à peu s'étend sur toute sa hauteur. A une période plus avancée, cette muqueuse prend une coloration violacée qui s'étend de plus en plus ; elle finit par se couvrir d'un enduit blanchâtre qui n'est autre que le produit d'une desquamation épithéliale. En même temps apparaît, au niveau de la dent malade, un gonflement qui bientôt gagne la joue, envahit la moitié de la face et cause un état fluxionnaire.

Du côté des arcades, on constate la résorption des alvéoles et du tissu osseux qui entoure le périoste et le cément malades ; quelquefois la paroi alvéolaire disparaît complétement sur un point, et de vastes cavités se creusent dans l'épaisseur du maxillaire.

Lorsque l'affection suit une marche rapide et que le pus ne peut se faire jour ni par le canal dentaire, ni sur le pourtour gingival, on observe alors une série de lésions du côté des maxillaires eux-mêmes, dues au chemin que le pus se creuse dans leur épaisseur : au maxillaire inférieur, il n'est pas rare de voir apparaître une ostéite ou une nécrose de cet os, des abcès et une ou plusieurs fistules muqueuses ou cutanées.

Symptomatologie. — La périostite alvéolo-dentaire, au début, provoque un sentiment de gêne et de tension, de corps étranger, qui pousse les malades à porter souvent le doigt, un cure-dent ou la langue sur la partie malade et à presser l'une contre l'autre les deux arcades dentaires. Bientôt ces manœuvres et ces pressions deviennent douloureuses ; si l'on regarde dans la bouche, on voit que la dent douloureuse s'ébranle et paraît allongée, par suite du gonflement du périoste ; sa couronne dépasse le niveau des dents voisines. Cet allongement est surtout marqué sur les dents à racine unique.

A ce niveau, la gencive offre une coloration rouge, violacée, livide, se tuméfie et devient douloureuse à la pression. Cette coloration et ce gonflement s'étendent aux tissus voisins, parfois jusqu'au cul-de-sac muqueux du vestibule et à la joue, qui deviennent le siége d'une fluxion. Bientôt après, la gencive se couvre d'un enduit blanchâtre qui se détache en minces pellicules. En même temps, la sensation de gêne et de tension du début fait place à une véritable douleur, qui n'apparaît d'abord que si le chirurgien percute la dent malade avec un stylet ou si le malade rapproche les arcades dentaires. Bientôt la douleur devient spontanée, continue avec quelques rémissions, sourde, gravative, profonde, parfois très-aiguë et s'étend du côté du maxillaire. Le moindre choc, une simple pression de la langue ou des lèvres l'exaspèrent ; elle présente la nuit des exacerbations très-marquées et s'accompagne de névralgies au niveau des rameaux émergeant des différentes branches de la cinquième paire. Ces névralgies, parfois intenses, peuvent persister après la disparition de tous les autres accidents.

Lorsque la marche est aiguë, tous ces symptômes s'accentuent et acquièrent une grande intensité ; souvent même ils s'accompagnent de phénomènes généraux graves, de fièvre, d'insomnie, d'inappétence. Au contraire, lorsque la maladie reste stationnaire, tous ces phénomènes diminuent, la douleur fait place à une simple sensation de gêne et de plénitude au niveau de la dent malade, qui devient elle-même

moins allongée et moins branlante ; les malades disent alors qu'il leur semble avoir une dent de caoutchouc.

Quand la périostite suppure, elle fournit un pus abondant au début, dont la quantité diminue rapidement ; la maladie passe alors à l'état chronique et ne fournit plus qu'une goutte de pus dans les vingt-quatre heures et tous les autres symptômes disparaissent.

La périostite alvéolo-dentaire peut se compliquer d'accidents locaux ou de voisinage. Les complications locales inflammatoires sont, en première ligne, l'hypertrophie avec épaississement du périoste alvéolo-dentaire, que plusieurs chirurgiens modernes ont décrit sous le nom de tumeurs fibreuses, fibro-plastiques ou à cytoblastions. Les accidents de voisinage qui ont été observés à la suite ou dans le cours de cette maladie sont très-variés : on a vu la gingivite, la pulpite, des stomatites partielles ou totales, des amygdalites, l'ostéite ou la nécrose partielles du maxillaire, la contracture des mâchoires, des fistules odontopathiques, muqueuses ou cutanées, des kystes et des abcès sous-périostiques suivis ou non de phlegmons périmaxillaires, de phlegmons du cou, et même des accidents plus graves encore, tels que la phlébite des sinus, la méningo-encéphalite.

Parmi ces complications, il en est deux qui, en raison de leur fréquence, méritent d'être plus spécialement citées ; nous voulons parler de la fluxion et de la contracture des mâchoires.

La *fluxion* se présente sous deux formes : tantôt c'est un œdème passager, plus ou moins étendu, des joues, des lèvres, du nez, accompagné de douleurs vives au début, moins intenses au bout de quelques jours ; tantôt c'est un véritable phlegmon qui s'accompagne de phénomènes généraux parfois intenses, s'étend rapidement à la joue et se termine le plus souvent par suppuration (voy. Parulis et Phlegmon de la joue).

La *contracture des mâchoires*, moins fréquente que la fluxion, s'observe surtout dans les abcès périmaxillaires consécutifs à la périostite (voy. Contracture des mâchoires).

La périostite alvéolo-dentaire peut également donner lieu à des accidents nerveux insolites tels que le blépharospasme, la photophobie, l'amaurose, le coryza, l'otalgie, les bourdonnements d'oreille, la surdité. On n'a même pas craint de mentionner des accidents épileptiformes et tétaniques à la suite de ces périostites.

Diagnostic. — Il est habituellement facile de reconnaître l'existence d'une périostite alvéolo-dentaire aux caractères que nous avons décrits, particulièrement à l'allongement et à l'ébranlement de la dent, ainsi qu'à la douleur provoquée par la percussion et la pression qui sont pathognomoniques.

Toutefois, il est un certain nombre de maladies avec lesquelles on

pourrait la confondre ; ce sont : l'ostéite alvéolaire, l'évolution pathologique de la dent de sagesse, la carie, la pulpite, la gingivite, les abcès alvéolaires, les tumeurs du périoste et celles du cément.

L'ostéite alvéolaire, au lieu, comme la périostite, de porter sur une seule dent, atteint à la fois plusieurs dents contiguës ou même toutes les dents. La chute ou l'arrachement des dents malades ne l'arrête pas, comme cela a lieu pour la périostite. Enfin elle se rattache généralement à une diathèse et plus particulièrement au diabète.

L'évolution pathologique de la dent de sagesse, c'est-à-dire la difficulté de son éruption ou sa rétention dans l'épaisseur de la mâchoire, donne lieu souvent aux mêmes phénomènes consécutifs que la périostite développée sur cette dent, et les auteurs confondent ces états sous le nom d'accidents de la dent de sagesse. Ce sont là cependant des états différents qu'il importe de distinguer. Dans la périostite de cette dent, la troisième molaire est visible au fond de la bouche à sa place normale ; elle est entourée d'une muqueuse enflammée ; elle est souvent atteinte de carie, sensible à la pression, ébranlée et mobile sous les instruments. Les accidents de l'éruption, au contraire, ne s'observent guère qu'à la mâchoire inférieure ; la dent vicieusement développée fait souvent défaut et reste incluse, ou bien elle se voit à peine au fond d'une ulcération de la muqueuse ; la pression exercée sur sa couronne éveille des douleurs, mais ne rend pas la dent mobile.

La carie n'est souvent qu'une complication de la périostite et réciproquement ; en pareil cas, il importe de distinguer les symptômes propres à chacune d'elles.

Les dents cariées sont reconnaissables à la perte de substance ; il n'y a que celles dont la pulpe n'est pas détruite qui pourraient être confondues ; ces dents, en effet, sont le siége de douleurs qui diffèrent de celles de la périostite en ce qu'elles se produisent sous l'influence des liquides froids, qu'elles sont vives, instantanées, avec des irradiations névralgiques multiples, et qu'elles disparaissent rapidement, dès que cesse d'agir la cause qui les a produites, tandis que la douleur de la périostite est sourde, continue et ne s'exagère pas autant sous la même influence. La succion réveille la douleur dans la carie ; elle est sans effet dans la périostite. Enfin l'ébranlement de la dent et la douleur à la percussion n'existent pas dans la carie ou du moins ne s'y produisent que beaucoup plus tard.

Pronostic. — La périostite simple n'est pas grave. La gravité de cette maladie est liée aux complications qu'elle entraîne. Le phlegmon et les abcès périmaxillaires sont surtout à craindre à la mâchoire inférieure, et plus aux canines et aux incisives de cette mâchoire qu'aux

molaires ; l'affection s'aggrave également quand elle est étendue et quand elle dépend d'un état constitutionnel ou de la profession du malade (voy. Nécrose phosphorée).

Traitement. — Il importe avant tout de rechercher quelle peut être la cause de la périostite, car il suffit souvent de la faire disparaître pour voir cesser tous les accidents. C'est ainsi que la périostite occasionnée par un appareil prothétique mal disposé disparaîtra avec la suppression de cet appareil ; que l'ablation d'un plombage ou sa perforation amènera la fin des accidents produits par la rétention des liquides sécrétés dans une dent atteinte de périostite chronique, que le traitement de la pulpite ou de la carie fera cesser les accidents de la périostite consécutive, etc., etc.

Dans les cas où la périostite alvéolo-dentaire est elle-même primitive, le traitement varie suivant les périodes de la maladie. Au début, si l'inflammation est légère, il suffit de recouvrir la joue de cataplasmes, de prescrire des gargarismes tièdes, émollients, ou d'appliquer sur la gencive de la teinture d'iode ou de l'acide chromique. Si, au contraire, l'inflammation est aiguë, il faut prescrire des lotions au chlorate de potasse, appliquer une sangsue sur la gencive, au niveau du point malade, et si ces moyens échouent, il ne faut pas hésiter à scarifier la gencive et même à la cautériser avec le fer rouge ou le thermo-cautère.

A l'état chronique, le traitement diffère suivant que le périoste s'hypertrophie ou suppure. Dans le premier cas, il faut cautériser profondément et sur plusieurs points avec le cautère à ignipuncture.

Dans le second, le chirurgien doit tout d'abord faire son possible pour conserver la dent et assurer au pus un écoulement facile. Lorsque cet écoulement se fait spontanément autour du collet de la dent ou à travers une fistule gingivale, il faut entretenir au besoin cette double voie à l'aide du stylet. Il est même indiqué de conserver les fistules cutanées, malgré la difformité apparente qui en résulte. Si les racines de la dent qui sont au contact du pus se sont creusées et canalisées, si, en même temps, la couronne est cariée, il faut évider la carie et se servir de la cavité dentaire pour faciliter l'écoulement du pus au dehors. Pour ne pas laisser trop largement ouverte cette cavité, on peut y placer une sonde pendant qu'on l'obture artificiellement et ne retirer cette sonde qu'après que l'obturation est terminée. Ce procédé n'est applicable que dans les cas où ce pertuis peut être placé en un lieu d'élection, c'est-à-dire au niveau du collet ; il ne faut jamais le placer sur la surface triturante, c'est-à-dire en un point où il se trouverait obturé par le broiement des aliments.

Ces moyens sont palliatifs et ne servent qu'à combattre la douleur et à prévenir d'autres complications plus fâcheuses.

Le traitement curatif comprend l'extraction temporaire de la dent, puis sa réimplantation après résection de la partie nécrosée de la racine, la résection de la couronne ou l'extraction définitive de la dent malade.

L'extraction temporaire a été pratiquée pour la première fois en 1858, par Alquier (de Montpellier). Elle nous a donné, ainsi qu'à M. Magitot, de véritables succès. Cette opération a pour avantage de conserver la dent et ses fonctions. Elle consiste, une fois la dent arrachée sans produire de désordres, à exciser avec la pince de Liston la portion nécrosée du sommet de la racine sur une longueur de 3 à 4 millimètres et à réimplanter cette dent dans son alvéole. Il n'est pas nécessaire de l'y maintenir ensuite par des appareils contentifs, il suffit de recommander au malade de ne prendre pendant quelques jours que des aliments liquides.

La résection d'une partie de la couronne se fait avec des pinces coupantes, la scie ou la lime ; elle n'a d'autre avantage que de soustraire la racine malade aux pressions douloureuses et inévitables dans la mastication.

Quant à l'extraction totale, elle doit être réservée aux cas dans lesquels apparaissent des complications graves du côté des maxillaires ou dans lesquels viennent à se produire des récidives fâcheuses.

Tumeurs des dents (odontomes).

Nous distinguerons les tumeurs de la couronne et celles de la racine.

Les *tumeurs de la couronne*, dites *odontomes coronaires* par Broca, *dents verruqueuses* par Salter, *odontomes odontoplastiques* par Magitot, sont constituées par l'hypertrophie circonscrite de la dentine et quelquefois aussi de l'émail. Cette hypertrophie résulte de l'irritation d'un point limité du bulbe dentaire pendant la formation de la couronne. Elle s'observe le plus souvent sur les bicuspides, occupe l'une des faces de la dent et forme de petites élevures irrégulièrement arrondies, ou des excroissances volumineuses creusées de sillons et de dépressions. Au fond de l'une de ces dépressions existe un point noirâtre qui n'est autre que l'orifice externe d'une cavité dont les parois sont tapissées d'émail dans toute leur étendue et qui ne communique pas avec celle de la pulpe.

Lorsque ces tumeurs sont volumineuses, elles peuvent ulcérer la langue ou la face interne des joues et nécessiter l'ablation de la dent malade.

Les *tumeurs des racines* sont congénitales ou acquises.

Les premières, appelées aussi *odontomes radiculaires*, sont extrêmement rares ; on en connaît à peine quelques exemples. Elles sont volumineuses, irrégulières et lobulées. Tantôt elles occupent les parties latérales des racines, tantôt elles les englobent conplétement. Au début, elles sont constituées par une végétation hypertrophique qui n'est réunie avec le reste de la pulpe que par un mince pédicule, mais qui augmente de volume au point d'entourer la racine. Cette végétation, logée dans le sac dentaire, se recouvre plus tard d'un revêtement de cément, tandis que, d'autre part, la couche de cellules odontoblastes dont elle est tapissée se calcifie et se transforme en ivoire. A une période plus avancée, cette couche de cellules odontoblastes s'atrophie, finit par disparaître et, à partir de ce moment, au lieu d'ivoire, il ne se forme plus que du tissu osseux, ce qui fait que Virchow a donné à ces tumeurs le nom d'*exostoses* ou d'*ostéomes*. Quelquefois la tumeur est creusée d'une ou de plusieurs cavités irrégulières, sans communication avec la pulpe.

Les *tumeurs acquises* sont de véritables exostoses produites par l'inflammation chronique du périoste alvéolo-dentaire. Elles sont, en effet, constituées par un tissu osseux de nouvelle formation. Ce tissu entoure la racine à la manière d'une coque dont l'épaisseur la plus grande correspond au sommet de la racine et qui s'étend en s'amincissant vers le collet, où elle se termine par un bord festonné. Les racines peuvent ainsi doubler ou tripler de volume et deux racines voisines, soit qu'elles appartiennent à la même dent, soit qu'elles appartiennent à deux dents contiguës, peuvent également être réunies par l'exostose. Plus rarement le périoste se résorbe sur un point et la tumeur fait corps avec la paroi alvéolaire.

La structure de ces tumeurs est la même que celle des odontomes radiculaires; toutefois elles s'en distinguent, sur une coupe longitudinale, en ce qu'au lieu de faire corps avec la racine, sans qu'il y ait la moindre ligne de démarcation, comme cela a lieu pour les odontomes, elles sont simplement juxtaposées à cette racine et peuvent en être séparées par la macération.

Ces exostoses peuvent se résorber et disparaître avec la cause qui leur a donné naissance ; souvent même la résorption, après avoir fait disparaître l'exostose, envahit le cément et l'ivoire. D'autres fois on observe des périostites répétées sous l'influence desquelles on constate des alternances de résorption et de dépôts osseux.

Les symptômes des odontomes radiculaires sont des plus vagues et même nuls, tant qu'ils n'ont pas acquis un volume considérable.

Le diagnostic n'est donc pas sans difficultés. Il importe, en outre, de bien déterminer les rapports de l'odontome avec telle ou telle

dent, ce qui n'est souvent possible qu'après l'extraction de la dent malade.

Ce que nous venons de dire du diagnostic des odontomes radiculaires s'applique également aux exostoses. Ces dernières tumeurs passent même le plus souvent inaperçues, parce qu'elles n'atteignent généralement pas un grand volume. Les douleurs et les troubles nerveux qu'elles déterminent sont attribués à la périostite ou à la pulpite, ce qui, d'ailleurs, est sans importance, puisque, dans les deux cas, le traitement est le même et consiste dans l'extraction de la dent malade.

Tumeurs formées par l'accumulation du tartre dentaire.

On donne le nom de *tartre dentaire* à ces concrétions que forment, en se précipitant autour des dents, les sels calcaires de la salive (carbonate et phosphate de chaux). Ces dépôts siégent de préférence au niveau du collet des dents, plus particulièrement sur les faces externes des bicuspides inférieures et les faces postérieures des incisives inférieures, c'est-à-dire en face de l'embouchure du canal de Sténon et de celle des canaux de Warthon et de Rivinus. On les observe chez les personnes les plus saines. Il suffit, pour que ces concrétions s'accumulent au point de former de véritables tumeurs, que le milieu buccal ait une réaction alcaline et que, par suite d'une disposition anatomique ou d'un état pathologique particulier, le précipité, au lieu d'être évacué à mesure de sa formation, reste dans la cavité buccale. Les conditions qui augmentent la proportion des sels contenus dans la salive et en favorisent le dépôt autour des dents sont extrêmement nombreuses ; les principales sont : la diète, le défaut de soins de propreté, l'agrandissement des espaces interdentaires, le décollement des gencives. Au contraire, toutes les conditions qui diminuent la proportion de ces sels calcaires ou donnent à la salive une réaction acide s'opposent à la formation du tartre. On a fait beaucoup de théories sur le mode d'action des substances alimentaires : nous n'y insisterons pas ; nous dirons seulement que les causes qui produisent l'accumulation du tartre sont précisément inverses de celles qui produisent la carie (voy. ce mot).

Les caractères physiques du tartre ainsi accumulé autour de la couronne des dents sont très-variables, suivant qu'il est de nouvelle ou d'ancienne formation. Le tartre nouvellement et rapidement formé est jaune et mou ; celui qui s'est formé lentement est, au contraire, dur et foncé ; il est même complétement noir chez les fumeurs. Celui

qui se dépose autour d'une racine d'une dent dont le périoste est décollé et qui baigne dans le pus est verdâtre.

Ses caractères chimiques, quelle que soit la lenteur ou la rapidité avec laquelle il s'est développé, sont toujours les mêmes ; il est essentiellement constitué par des sels calcaires, des phosphates et des carbonates; ces sels forment les quatre cinquièmes de la masse ; on y trouve en outre des lamelles épithéliales, de la ptyaline, de la mucine, de la graisse, divers infusoires du genre *Vibrio*, des filaments et des spores de leptothrix.

En se déposant autour de la couronne des dents, le tartre forme des saillies parfois volumineuses, dont la plus grande épaisseur se trouve au niveau du collet. La partie de ces dépôts qui recouvre la couronne est lisse et unie; celle, au contraire, qui recouvre la gencive est épaisse, rugueuse. A mesure qu'ils s'accumulent au devant de la gencive, celle-ci s'enflamme et finit même par se décoller en même temps que le périoste alvéolo-dentaire. C'est alors qu'on voit du pus se former entre le cément et le périoste décollé et se faire jour entre la gencive et le tartre, jusqu'au moment où la dent tombe privée de toutes ses connexions. Au lieu de recouvrir une seule dent, ces concrétions peuvent en entourer plusieurs et les ensevelir sous une masse informe. Les gencives sont alors boursouflées, ramollies, saignantes; par suite l'haleine devient extrêmement fétide.

Nous avons dit plus haut que toutes les causes qui rendent la salive alcaline favorisent l'accumulation du tartre; il semblerait donc indiqué de chercher dans l'emploi des acides le moyen de l'éviter ou de la faire disparaître; mais, si l'on se rappelle le rôle important que jouent les acides dans la production de la carie, on se gardera bien de recourir à un pareil moyen. Il suffit d'enlever le tartre à l'aide d'un instrument spécial en acier et, pour éviter la récidive, de polir la surface des dents nettoyées avec un petit morceau de bois chargé de poudre de pierre-ponce.

Anomalies dentaires.

Les dents présentent un grand nombre d'anomalies dont la plupart, faciles à constater, ont souvent, par ce fait, éveillé l'attention des chirurgiens. La fréquence de ces anomalies s'explique par l'organisation complexe des dents, par leur nombre, par leurs évolutions au moment de chaque dentition, non moins que par l'influence exercée sur elles par l'hérédité et les troubles diathésiques. Ces anomalies ont été longtemps envisagées plutôt au point de vue spéculatif qu'au point de vue pratique, mais quelques auteurs modernes, en

particulier M. Magitot, ont publié sur ce sujet de sérieux travaux auxquels nous empruntons les éléments de la description qui va suivre. Nous étudierons successivement les anomalies de forme, de volume, de nombre, de siége, de direction, d'éruption et de disposition.

Anomalies de forme. — Elles sont quelquefois si peu apparentes qu'elles ne méritent pas d'être mentionnées ; d'autres fois, au contraire, une ou plusieurs dents sont réellement difformes dans leur totalité ; le fait s'observe plus souvent sur les dents définitives que sur les dents temporaires.

L'anomalie est le plus ordinairement impaire, isolée, mais elle peut être aussi paire et symétrique, aux dents homologues d'une même mâchoire, plus rarement aux quatre dents des deux mâchoires.

Lorsque c'est la couronne qui est difforme, celle-ci, s'il s'agit d'une seule incisive, est conoïde. C'est d'une incisive centrale le plus souvent qu'il s'agit dans ces cas : cette difformité est symétrique et s'accompagne de saillies secondaires à la face postérieure de la couronne qui prend l'aspect d'un cornet irrégulier. Quand il s'agit des petites molaires, la même difformité peut apparaître ; en outre, dans certains cas, la couronne s'aplatit, prend la forme bicuspide ou tricuspide ; les tubercules eux-mêmes deviennent saillants, aigus, séparés par de véritables sillons.

Lorsque l'anomalie partielle porte uniquement sur les racines, on a vu toutes les racines des incisives et des canines recourbées en avant, en arrière, brusquement, à angle droit, en arc de cercle, à angle mousse, en forme d'S ou de Z. On a vu la racine d'une canine devenir double, bien plus fréquemment que pour les incisives ; Hamy, Broca disent que la bifidité de la canine inférieure est un caractère propre aux races préhistoriques. On a vu également les racines des petites molaires présenter toutes les courbures anormales dont nous venons de parler et une de leurs racines présenter une bifidité. Mais ce sont les racines des grosses molaires qui présentent les anomalies de forme les plus importantes. On y observe toutes les courbures, toutes les inflexions, convergentes ou divergentes, les déviations en crochet simple ou la double courbure en S.

Les causes de ces difformités sont peu connues. Lorsque la difformité porte sur la totalité d'une dent temporaire, on suppose que les troubles ont dû se produire pendant la vie intra-utérine ou à une époque rapprochée de la naissance. Lorsqu'il s'agit de dents permanentes, quelques auteurs invoquent le traumatisme qui, suivant eux, agirait sur leurs follicules même avant l'éruption de la dent, comme à la suite de l'extraction intempestive ou incomplète d'une dent temporaire.

Les anomalies de la couronne sont parfois le point de départ de la carie. Elles s'accompagnent souvent d'une anomalie de volume, de direction ou même de structure; mais il est rare de les voir coïncider avec une anomalie de siége ou d'éruption.

La difformité totale d'une dent est absolument incurable. Chez les jeunes enfants on en fait l'ablation dans l'espoir que le rapprochement des dents voisines comblera le vide qui en résulte ; mais ce sont surtout les dispositions vicieuses des racines qui intéressent le chirurgien, à cause des difficultés souvent insurmontables qu'elles opposent à l'avulsion des dents.

Anomalies de volume. — Elles consistent dans une augmentation ou une diminution du volume de la dent, sans altération de sa forme. Quelquefois cependant on constate en même temps qu'une augmentation de volume des molaires une augmentation dans le nombre des tubercules de la couronne. L'anomalie porte sur une, deux ou plusieurs dents, c'est-à-dire est unique, double ou multiple. C'est le second cas qui est le plus fréquent. Quand elle est multiple, elle porte généralement sur toute une région déterminée, la série des incisives, par exemple.

L'anomalie de volume comprend la diminution (nanisme) et l'augmentation (géantisme).

La *diminution de volume* peut être générale ou partielle. Générale, elle se lie habituellement à un état constitutionnel diathésique ou héréditaire, comme la syphilis (Hutchinson), ou à une maladie d'ordre cérébral, telle que l'idiotie congénitale (Bourneville). Partielle, elle est limitée à certaines dents et porte tantôt sur la totalité de ces dents, tantôt sur une seule de leurs parties, la couronne ou la racine. Lorsqu'elle ne porte que sur une partie de la dent, c'est toujours sur sa racine. En effet, lorsque la couronne est atrophiée, la racine l'est aussi, tandis que la racine peut être atrophiée sans que la couronne le soit. Les dents le plus souvent atteintes sont, par ordre de fréquence, les incisives latérales supérieures, les molaires et plus particulièrement la seconde et la troisième qui, dans certains cas, restent rudimentaires et atrophiées (le fait est exceptionnel pour la première). Quant aux canines et aux bicuspides, elles ne présentent jamais une notable diminution de volume.

L'*augmentation de volume*, de même que la diminution, peut affecter une dent dans sa totalité ou seulement l'une de ses parties, couronne ou racine. L'augmentation totale est de beaucoup la plus fréquente; elle s'observe surtout sur les molaires et ensuite sur les incisives centrales supérieures, jamais sur les incisives inférieures. Ces dents peuvent atteindre un volume double ou triple de leur dimension normale. Les canines peuvent accidentellement acquérir un vo-

lume considérable, les petites molaires offrent rarement cette augmentation de volume.

Les molaires augmentent de volume par l'addition d'un ou de plusieurs tubercules à la couronne et d'un nombre correspondant de racines ; on a rencontré des molaires présentant cinq ou six racines et autant de tubercules. Dans certains cas le volume des molaires offre une gradation ascendante de la première à la troisième, disposition inverse de l'état normal chez les races élevées. Lorsque la couronne est seule atteinte, il y a multiplication du nombre des tubercules ; au lieu de quatre on peut en rencontrer six, sept et même huit; dans ce dernier cas c'est le plus souvent de la dent de sagesse qu'il s'agit. Cette anomalie, limitée à la dent de sagesse, ne semble pas avoir été observée plus fréquemment chez les races inférieures et chez les races préhistoriques. On sait d'ailleurs que d'une façon générale ces races sont remarquables par l'énorme développement de toutes leurs dents.

Tous ces cas offrent un certain intérêt au point de vue de l'anatomie pathologique ou de la tératologie, mais ils ne réclament, dans la pratique, aucune intervention particulière. Il sera seulement indiqué d'enlever une dent dont le volume trop considérable pourrait entraîner des désordres de voisinage.

Anomalies de nombre. — Ce sont, avec les anomalies de direction, les plus fréquentes. Elles consistent dans une diminution ou une augmentation du nombre des dents.

La *diminution* est fréquemment héréditaire; on a pu la suivre pendant plusieurs générations successives. Elle porte plus spécialement sur la dentition permanente, rarement sur la temporaire. Inutile de dire, lorsque des dents temporaires font défaut, que les permanentes correspondant aux follicules temporaires absents ou atrophiés feront également défaut. Au contraire, lorsque l'atrophie ou l'arrêt de développement a porté sur le germe primitif d'une dent permanente, on constate le maintien, à la place de cette dent permanente, de la dent temporaire correspondante, dont la persistance même devient la preuve de l'arrêt de développement ou de la suppression originaire de l'autre. Enfin, lorsque c'est le germe de la dent de sagesse qui fait défaut, on ne trouve jamais de dent temporaire à sa place.

Si une ou plusieurs dents chez l'adulte ou chez le vieillard manquent, il ne faut pas toujours en conclure qu'il y a eu atrophie ou absence de genèse d'un germe primitif : il peut n'y avoir eu qu'un retard de développement, comme le prouvent bon nombre de faits cliniques et anatomiques (voy. *Anomalies d'éruption*).

Le plus ordinairement ce sont deux dents homologues d'une

même mâchoire qui font défaut; rarement il n'en manque qu'une, plus rarement encore il en manque plus de deux ou quatre. Cependant Meckel cite l'exemple d'un individu qui n'avait que huit dents, quatre à chaque mâchoire ; deux fois Hahnemann a constaté l'absence simultanée des incisives et des canines. On a signalé l'exemple d'une famille qui, pendant plusieurs générations, a manqué de toute la dentition temporaire.

Les dents permanentes qui manquent le plus souvent sont : à la mâchoire supérieure, les incisives latérales, la dent de sagesse, plus rarement la seconde molaire, plus rarement encore les incisives centrales ; à la mâchoire inférieure, la dent de sagesse, la première ou la deuxième prémolaire (dans ce cas la molaire temporaire correspondante continue d'en occuper la place), les incisives et plus particulièrement les centrales qui sont représentées par une seule ou par les deux incisives temporaires. Enfin plusieurs auteurs rapportent des faits d'absence de la totalité des dents. On doit révoquer en doute les quelques observations qui ont été publiées d'absence congénitale de la totalité des dents. Il est impossible d'admettre, en effet, la disparition des cinquante-deux germes qui représentent, pour les deux dentitions, la totalité du système dentaire chez l'homme et dont le mode d'évolution se répartit en plusieurs périodes distinctes. Mais on a vu des enfants qui, à la suite de maladies graves, d'une fièvre éruptive, par exemple, ont été atteints de gangrène de la bouche, de nécrose consécutive totale d'un des deux maxillaires, et chez lesquels l'élimination a pu être suivie d'une reproduction complète, mais la totalité des dents de première dentition et des follicules de la seconde a été absolument détruite, d'où résulte l'absence complète de dents chez l'adulte. M. Guéniot a présenté un cas de ce genre à la Société de chirurgie (1872). Mais ce sont là des faits exceptionnels, sur lesquels il n'y a pas lieu d'insister.

Quelques auteurs ont signalé, dans certains cas, une relation évidente entre le développement exagéré du système pileux et une diminution numérique des dents.

Il n'existe aucun moyen de remédier à une diminution numérique des dents, cependant MM. Legros et Magitot ont entrepris un certain nombre d'expériences qui permettent d'espérer que de nouvelles études établiront peut-être dans quelles circonstances et suivant quelles manœuvres opératoires on pourra pratiquer des greffes de follicules.

L'*augmentation numérique* est de toutes les anomalies de nombre la plus commune. Nous avons vu que la persistance d'une dent temporaire était la preuve de l'absence du germe de la dent permanente. Il faut donc bien se garder d'imiter la pratique de certains

chirurgiens, qui consiste, dans les cas de persistance d'une dent temporaire, à l'arracher dans l'espoir de la voir remplacer par la dent permanente.

Les causes et la pathogénie sont moins faciles à saisir que celles de l'anomalie par diminution. Voici les théories qui ont été émises à ce sujet : Les uns admettent que dans le sein du follicule il se produit, par suite de certains troubles d'évolution, une division des bulbes dentaires précédée d'une division analogue dans l'organe de l'émail, et qu'à la suite de cette scission, les deux fragments ayant évolué isolément, il en résulte deux dents au lieu d'une. D'autres admettent qu'au moment où vont apparaître chez l'embryon les premières traces du follicule dentaire, les mâchoires sont occupées dans toute leur longueur par un bourrelet, une sorte de bande de nature épithéliale qui, de la surface de la muqueuse, s'enfonce verticalement dans l'épaisseur des arcs maxillaires. Sur les côtés de cette bande ou lame épithéliale apparaissent un certain nombre de prolongements en nombre égal à celui des dents futures ; or ce serait à une augmentation du nombre de ces prolongements que serait due la production des dents surnuméraires. D'autres enfin, avec Kollmann, admettent une troisième théorie, qui est la suivante : Lorsque chacun des prolongements de la lame épithéliale a constitué l'organe de l'émail, celui-ci devient le centre de génération des autres parties composantes des follicules, mais le sac folliculaire, au moment où il se clôt par la formation de la paroi, reste encore en communication avec la lame épithéliale par un ruban appelé *col* de l'organe de l'émail. Lorsque ce col se détache du follicule, le cordon qui le constituait végète, prolifère et envoie dans diverses directions des prolongements de nature épithéliale. Ce sont ces prolongements auxquels Kollmann attribue la propriété de se constituer en organe de l'émail et de devenir centre de production d'un follicule surnuméraire. Si ce prolongement se dirige vers l'arcade dentaire correspondante, la dent surnuméraire occupera un point voisin des autres dents ; si, au contraire, il se dirige sur un point plus éloigné, il en résulte alors la production d'une dent *surnuméraire hétérotopique*. Ainsi s'explique la production des dents surnuméraires qu'on rencontre dans la fosse canine, le rebord orbitaire, la région palatine, la branche montante, etc. M. Magitot se rattache à cette dernière théorie.

Les *dents surnuméraires* affectent des formes variables : tantôt elles présentent celle des autres dents de la région, tantôt elles ont une forme conoïdale spéciale. On les rencontre beaucoup plus souvent à la mâchoire supérieure qu'à l'inférieure. En général ce sont des incisives et des molaires, qui, à l'état normal, sont déjà les plus nombreuses.

Ce sont plus souvent des dents permanentes que temporaires. Pour la dentition temporaire, au lieu de la formule 20, qui est normale, on arrive aux formules 21 et 22, rarement au delà.

Lorsqu'il s'agit d'une seule dent surnuméraire, celle-ci peut être dans l'axe de l'arcade dentaire, soit régulièrement, soit avec une déviation plus ou moins marquée. Parfois elle est située en arrière ou en avant de celle dont elle constitue, en quelque sorte, la doublure, d'une incisive surnuméraire, par exemple. Chez d'autres, au lieu d'une double dent, de forme normale ou altérée, on trouve à la place un groupe dans lequel on reconnaît difficilement les formes primitives.

Les molaires surnuméraires se placent, soit en arrière de la série normale et dans l'axe même de celle-ci, soit en dehors de l'arcade dentaire, jamais en dedans. Lorsque la molaire surnuméraire est double et symétrique, elle est à la fin de la série dont elle augmente la longueur. Beaucoup plus rarement elle occupe le bord interne de l'arcade dentaire, sur un point qui répond à l'interstice des deux dernières molaires.

Les dents surnuméraires peuvent se développer en dehors de l'arcade dentaire, et même en dehors des maxillaires, dans le rebord orbitaire, ou même dans l'os malaire. Elles peuvent, comme les autres, être le point de départ de kystes ou d'odontomes. Nous reviendrons sur ces faits en parlant des *anomalies de siége.* On les a vues chez des enfants atteints de bec-de-lièvre.

Le chirurgien aura souvent à intervenir dans les cas de dents surnuméraires. S'il s'agit d'une dent conoïde permanente chez un jeune sujet placée sur la ligne médiane au centre de l'arcade dentaire, dans l'interstice de deux incisives centrales supérieures, il faudra l'enlever, laissant au temps le soin de provoquer le rapprochement des dents séparées ou cherchant à le réaliser par divers moyens. S'il s'agit d'une molaire, on l'enlève également quand elle siége hors de l'arcade normale, mais on doit la conserver si elle occupe une place dans la série régulière.

Enfin dans les cas d'augmentation numérique multiple, le chirurgien s'inspire des circonstances pour savoir quelles sont les dents qu'il faut conserver, quelles sont celles dont il doit pratiquer l'ablation.

Anomalie de siége ou hétérotopie. — On désigne sous ce nom toute production d'une dent hors de sa place normale. Trois cas peuvent se présenter : tantôt une dent, sans quitter ses connexions avec l'arcade alvéolaire, a pris la place d'une autre et *vice versa :* on dit alors qu'il y a simple *transposition ;* tantôt elle apparaît sur un point plus ou moins éloigné du bord alvéolaire, tandis que la place où elle

devait siéger normalement reste vacante : il y a alors *déplacement hors de l'arcade ;* tantôt enfin, les arcades dentaires étant au complet, une dent apparaît de toutes pièces sur un point quelconque du corps : c'est ce qu'on désigne sous le nom de *dent surnuméraire* et *hétérotopique par génération de toutes pièces.*

Les auteurs expliquent la transposition ou le simple déplacement hors de l'arcade par un allongement, un déroulement, pendant l'évolution folliculaire du cordon épithélial, organe de l'émail. Cette théorie, dite de la *migration,* est aujourd'hui à peu près généralement admise.

Quant à la production d'une ou de plusieurs dents sur un point éloigné du corps, on l'a longtemps expliquée par une autre théorie appelée théorie de l'*inclusion,* qui est aujourd'hui abandonnée pour celle de l'*introrsion hétérotopique.* Ces dents hétérotopiques se trouvent généralement dans des kystes situés dans l'ovaire, où nous les avons souvent rencontrées, dans le scrotum, le testicule, la paroi abdominale, la région cervicale, le sourcil, etc. D'autres fois la dent est libre et apparaît sur la paroi d'une muqueuse, celle de la vessie ou du vagin, par exemple.

Nous n'entrerons pas ici dans les détails sur les diverses théories à l'aide desquelles on a cherché à expliquer les faits d'hétérotopie dentaire, renvoyant au livre de M. Magitot (*Histoire des kystes en général*) ceux qui seraient désireux d'avoir sur ce sujet des notions plus complètes. Nous nous contenterons de passer successivement en revue, au point de vue des symptômes : 1° les faits de transposition par migration double ; 2° ceux d'hétérotopie par migration simple; 3° enfin ceux qui résultent de la genèse d'emblée.

Transposition ou migration double. — Il s'agit, comme on sait, dans ces cas d'une dent qui a pris la place d'une autre et *vice versa.* Ces faits sont peu fréquents; ils ne s'observent que dans la seconde dentition, à la mâchoire supérieure et presque exclusivement à la région antérieure de cette mâchoire. Tantôt c'est une canine supérieure qui a pris la place d'une première petite molaire et réciproquement (Miel, Magitot); tantôt une canine supérieure qui occupe la place d'une incisive latérale et *vice versa* (Tomes).

Hétérotopie par migration simple. — Contrairement à celle qui précède, cette anomalie est loin d'être rare; elle n'existe que pour les dents permanentes. Bien que plus fréquente à la mâchoire supérieure, elle peut se rencontrer aussi à l'inférieure.

Les dents qui sont le plus fréquemment déplacées sont les molaires et les canines. Les incisives et les prémolaires le sont plus rarement.

Les limites de ces déplacements de dents sont celles mêmes de la

région faciale. C'est ainsi qu'on a trouvé des incisives sur le plancher de la bouche, dans l'épaisseur de la cloison des fosses nasales, dans la fosse canine ; des canines, soit en dehors de l'arcade, dans les fosses canines, au fond du vestibule de la bouche, soit en arrière dans la voûte palatine, dans le voile du palais, dans le sinus maxillaire, dans le vomer, le sphénoïde, le bord orbitaire, l'os malaire, etc. ; des molaires, tantôt au dedans et à la partie inférieure de la branche horizontale du maxillaire inférieur, au contact de la langue et du plancher de la bouche ; tantôt en dehors du maxillaire inférieur, placées obliquement ou horizontalement du côté de la joue ; tantôt, s'il s'agit d'une dent de sagesse, dans l'épaisseur et à la partie inférieure de la branche montante du maxillaire inférieur ; tantôt dans l'apophyse ptérygoïde du sphénoïde ; tantôt enfin sur la peau de la région sous-maxillaire, au niveau de l'angle de la mâchoire ou dans l'échancrure sygmoïde du maxillaire inférieur.

Ces dents ainsi déplacées peuvent devenir le point de départ d'ulcérations de la muqueuse avec laquelle elles se trouvent en contact, d'abcès, de fistules, de carie, de nécrose, de kystes, etc. Il est plus difficile de dire si elles peuvent donner lieu à des tumeurs, et cependant la question offre le plus grand intérêt au point de vue du pronostic. Au début, lorsque le chirurgien, par suite de l'absence d'une dent, soupçonne qu'elle peut être vicieusement implantée, s'il se fait autour d'elle un travail inflammatoire, à plus forte raison s'il se forme des abcès ou des fistules qui permettent de sentir à nu un os déformé offrant au stylet tous les caractères de la carie ou de la nécrose, on peut être tenté, après avoir enlevé la dent et extrait par évidement le tissu osseux morbide environnant, de croire que la guérison complète s'ensuivra, alors, au contraire, que la tumeur pourra récidiver et prendre, dans un temps relativement court, une malignité spéciale. C'est ce que nous avons observé dernièrement chez une jeune fille de douze ans à laquelle nous avions enlevé une incisive couchée transversalement dans la voûte palatine autour de laquelle nous avions évidé l'os qui paraissait simplement carié. Un an après cette opération, elle revenait avec une tumeur maligne qui, bien que ne se présentant du côté de la voûte palatine que sous la forme de quelques végétations de la muqueuse, avait déformé les arcades alvéolaires, les branches montantes des deux maxillaires, envahi les fosses nasales, la sous-cloison et les os propres du nez et qui nous obligea à faire l'ablation presque totale des deux maxillaires. On pourra, d'ailleurs, consulter avec plus de détails l'observation qui sera contenue dans le troisième volume de nos *Cliniques*.

Hétérotopie par genèse. — Cette anomalie est très-fréquente ; c'est, comme nous l'avons dit, le plus souvent dans des kystes dermoïdes de

l'ovaire que l'on rencontre tantôt une seule dent, tantôt plusieurs, tantôt même un nombre incalculable.

La forme de ces dents rappelle le plus souvent celle des molaires ou des canines, mais elles sont parfois si petites et si difformes qu'il est impossible de les rattacher à aucun type particulier. A côté de ces faits, il faut citer ceux de formation simple et isolée d'une dent sans complication d'une cavité kystique ni d'autres produits dermoïdes; c'est ainsi qu'on a trouvé une dent fixée à la paroi interne du crâne et comprimant la masse cérébrale.

La conduite à tenir pour le chirurgien varie suivant les cas : dans les faits de transposition simple, il n'y a pas lieu d'intervenir. Dans ceux d'hétérotopie dans le voisinage des mâchoires, le chirurgien devra chercher, chaque fois que cela sera possible, à saisir et à extraire la dent. Quant aux faits d'hétérotopie sur un point quelconque du corps, le traitement consiste à combattre les diverses altérations concomitantes, la présence d'une dent, dans ces cas, n'étant, au point de vue clinique, qu'un épiphénomène ou une complication.

Anomalies de direction. — Sous l'influence de vices de conformation spontanés ou traumatiques, les maxillaires sont susceptibles de perdre leurs rapports normaux. C'est ainsi que sans qu'il y ait luxation de la mâchoire inférieure, à la suite d'une affection de l'articulation temporo-maxillaire ou des muscles, ou même d'un mode de développement anormal du maxillaire inférieur, comme on en observe chez les rachitiques, chez certains scoliotiques, les arcades dentaires et les dents peuvent perdre leurs rapports réciproques sans que ces dernières aient changé de direction.

Sous l'influence de causes générales ou locales, comme celle qu'exercent les races, les traumatismes volontaires ou involontaires, le désordre peut porter sur une portion étendue des arcades alvéolaires, ou seulement sur une dent ou sur un petit groupe de dents. Dans ce cas, ces dernières peuvent perdre leurs rapports et leur direction normale; nous nous bornerons à étudier ces changements de direction.

Nous décrirons d'abord ceux qui portent à la fois sur une portion des alvéoles et des dents qu'elles contiennent. Nous parlerons ensuite des changements de direction qui portent seulement sur une ou quelques dents isolées.

Lorsque les changements de direction portent à la fois sur les deux arcades dentaires, on dit qu'il y a *prognathisme* quand les bords alvéolaires et les dents se projettent en avant, *opisthognathisme* quand elles se projettent en arrière. Ces dispositions s'observent le plus souvent à l'état physiologique chez certaines races humaines dont elles constituent l'un des caractères distinctifs. Cependant on voit quelquefois le

prognathisme accompagner la microcéphalie et se produire à la suite d'une compression du front chez les nouveau-nés, et l'opisthognathisme accompagner l'hydrocéphalie ou succéder à la compression antéro-postérieure du crâne. Quoi qu'il en soit, les deux arcades, dans ces cas, sont également déviées en avant ou en arrière et, comme elles conservent leurs rapports, elles ne s'accompagnent d'aucun trouble fonctionnel ; il n'en résulte qu'une difformité choquante que rien ne peut corriger et sur laquelle nous n'insisterons pas davantage.

Lorsque les changements de direction portent seulement sur un groupe d'alvéoles et de dents, on dit qu'elles sont en *antéversion* ou en *rétroversion*, suivant qu'elles se portent en avant ou en arrière.

L'*antéversion* s'observe le plus souvent sur la région des incisives de la mâchoire supérieure. La projection en avant qui en résulte tient à un déplacement de l'os incisif qui peut subir des malformations très-variables, depuis la projection simple en avant avec obliquité des dents qu'il supporte, malformation que l'on rencontre plus spécialement vers l'âge de douze ans chez certains sujets entachés d'hérédité, jusqu'à l'entraînement au-dessous du lobe du nez, comme on l'observe dans certains cas de bec-de-lièvre double congénital (voy. *Bec-de-lièvre*).

Lorsque les incisives supérieures sont projetées en avant avec plus ou moins d'obliquité, les incisives inférieures conservant leur rectitude, il en résulte un défaut de rapport entre les deux arcades et un écartement entre le bord supérieur des incisives inférieures et le bord correspondant des supérieures, qui peut aller jusqu'à 8 ou 10 millimètres. Les troubles qui en sont la conséquence sont les suivants : la lèvre supérieure est soulevée, ainsi que la région sous-nasale ; la bouche est béante, les lèvres ne se rencontrent plus sans effort ; par suite, le profil est considérablement altéré et, à partir de la lèvre supérieure, il éprouve un recul considérable vers le menton ; les deux arcades ne se correspondent plus et les incisives inférieures viennent frapper la muqueuse palatine en arrière des supérieures au point de l'irriter et même de l'ulcérer.

L'antéversion porte beaucoup plus rarement sur les incisives de la mâchoire inférieure. Les auteurs en rapportent à peine quelques exemples. Tomes en cite un cas remarquable où toute la région antérieure de l'arcade dentaire inférieure s'était trouvée projetée en avant, par suite d'un renversement considérable de la région mentonnière résultant de la rétraction lente d'une cicatrice de brûlure qui occupait la partie antérieure du cou.

L'antéversion des incisives supérieures peut être facilement corrigée à l'aide du *bâillon*, des *appareils à traction postérieure* ou des *appareils à pression antérieure*.

Le bâillon consiste en une masse de caoutchouc vulcanisé creusée d'autant de cavités qu'il y a de dents déviées. De chaque côté de cette masse partent deux branches qui font saillie hors de la bouche et auxquelles sont fixées des bandes d'étoffe ou de caoutchouc que l'on fixe d'autre part à un bonnet d'étoffe résistante. Cet appareil est d'une application assez difficile et ne peut guère être placé que pendant la nuit ; aussi est-il aujourd'hui à peu près abandonné.

Les appareils à traction postérieure consistent dans l'application d'une lame métallique, de platine ou d'or, estampée à la surface de la voûte palatine et fixée sur les parties latérales par des anneaux de même substance embrassant les molaires. Au bord antérieur de cette plaque sont fixées de petites boucles de métal en nombre égal à celui des incisives déviées. Ces boucles servent à fixer les fils disposés en anses autour des dents et composés de cordonnet de soie tordue de telle sorte que, placés à sec, ils se gonflent en se raccourcissant par l'humidité de la bouche et exercent ainsi une traction dans le sens antéro-postérieur. Ces fils doivent être souvent remplacés. Cet appareil, bien que préférable au premier, offre encore un certain nombre d'inconvénients qui font qu'on lui préfère généralement ceux que nous allons décrire.

Les appareils à pression antérieure se composent d'un double bandeau, soit de métal, soit de caoutchouc vulcanisé ; l'un de ces bandeaux, placé en arrière de l'arcade dentaire, est appliqué sur le palais et à la face interne des dents latérales ; l'autre est antérieur et circonscrit exactement l'arcade. Ces deux parties sont reliées l'une à l'autre par des fils de métal ou de caoutchouc. Une lacune est ménagée aux dépens du bandeau postérieur au niveau des incisives déviées. Enfin le bandeau antérieur porte des chevilles de bois incluses dans des trous ménagés à cet effet et en nombre égal à celui des dents déviées. Ces chevilles sont placées de façon à exercer une pression d'avant en arrière sur la couronne des dents déviées. Cet appareil est de beaucoup préférable aux deux autres. Il doit être porté pendant plusieurs mois; la durée du traitement varie, du reste, suivant l'importance de la déviation. Une fois celle-ci corrigée, il importe de la maintenir encore pendant quelque temps à l'aide d'un appareil plus simple dit de *maintien*. Cet appareil diffère du précédent en ce que le bandeau antérieur est dépourvu de chevilles et s'applique exactement à la surface des dents réduites de façon à s'opposer au retour de la déviation.

La *rétroversion* porte le plus habituellement sur les dents antéro-supérieures, plus rarement sur les antéro-inférieures. Quelquefois elle ne porte que sur les dents d'une moitié latérale de l'arcade supérieure; on lui donne alors le nom d'*hémi-rétroversion*. Cette déviation présente ceci de particulier que la couronne seule semble avoir éprouvé le

mouvement de recul, tandis que la racine conserve son point d'implantation et sa direction normale. Les causes de la rétroversion des dents antéro-supérieures sont, tantôt la saillie anormale du menton entraînant l'arcade dentaire inférieure et constituant ce que l'on a appelé le *menton de galoche*, tantôt le retrait congénital de l'os incisif entraînant la portion correspondante de l'arcade dentaire supérieure et donnant lieu à l'aplatissement de la lèvre correspondante. Lorsque les dents antéro-supérieures sont ainsi projetées en arrière, les incisives inférieures viennent se placer au devant d'elles et rendent leur déviation définitive en s'opposant à toute réduction spontanée.

Le traitement consiste donc dans l'emploi de moyens ayant pour but d'exercer sur les dents déviées une pression d'arrière en avant et de supprimer, dans le même temps, l'influence des dents inférieures. Ces moyens sont le plan incliné et l'appareil à pression constante.

Le plan incliné consiste en une sorte de boîte en caoutchouc vulcanisé renfermant les dents inférieures et sur le bord supérieur de laquelle se trouve un plan incliné en arrière et en haut, dans une obliquité telle que les dents déviées se rencontrent dans les mouvements d'occlusion de la bouche. Cet appareil doit être maintenu constamment dans la bouche pendant plusieurs mois, sauf au moment du repas; mais il ne suffit pas toujours lorsque la déviation porte sur toutes les dents antéro-supérieures et l'on est souvent obligé, dans ces cas, de recourir aux appareils à pression constante. Ces appareils ne diffèrent de ceux que nous avons décrits à propos de l'antéversion qu'en ce que les chevilles de bois destinées à exercer la pression nécessaire sont placées sur le bandeau postérieur au lieu de se trouver sur le bandeau antérieur et compriment ainsi d'arrière en avant les dents déviées. Ils sont, en outre, construits de telle façon qu'ils s'opposent à la rencontre des deux arcades dentaires et neutralisent ainsi l'influence des dents inférieures. Ces appareils ont sur le plan incliné l'avantage d'exercer une action beaucoup plus énergique et cela indépendamment de l'intervention personnelle du sujet, indispensable dans l'application du plan incliné.

Lorsque les changements de direction ne portent que sur une seule dent ou quelques dents isolées, ces dents peuvent se porter en avant ou en arrière de l'arcade, c'est-à-dire en *antéversion* ou en *rétroversion*, ou bien s'incliner à droite ou à gauche dans le sens même de l'arcade (*latéro-version*), ou pivoter sur elles-mêmes de façon que la face antérieure regarde sur le côté ou même en arrière (*rotation sur l'axe*).

L'antéversion et la rétroversion, dans ces cas, reconnaissent la même cause, une atrésie du maxillaire. Au moment de sortir de leur alvéole ces dents ne trouvent pas un espace suffisant entre les deux dents

voisines pour se développer à leur place régulière ; il en résulte qu'elles se portent en avant ou en arrière de l'arcade. Cela peut avoir lieu aussi bien pour les incisives que pour les canines et à la mâchoire inférieure qu'à la supérieure.

Lorsqu'une incisive ou une canine se trouve en antéversion, la lèvre correspondante est portée en avant d'une façon disgracieuse ; quelquefois les deux canines se dirigent obliquement en avant et en dehors, à la manière de véritables défenses. Lorsque ces dents sont en rétroversion, elles n'entraînent pas de difformité apparente, mais elles deviennent une cause d'irritation pour la partie de la langue qui se trouve en contact avec elles.

Le traitement varie suivant qu'il s'agit d'incisives ou de canines. Dans le premier cas, il suffit, chez les enfants, d'exercer avec le doigt de fréquentes pressions dans le sens opposé à la déviation de la dent. Si ce moyen était insuffisant, il faudrait alors recourir aux appareils prothétiques dont nous avons parlé plus haut. Lorsque l'antéversion ou la rétroversion porte sur les canines isolément, les appareils prothétiques ne sont plus d'aucune utilité et il faut arracher la prémolaire voisine, si l'on est appelé au début, c'est-à-dire au moment où la canine déviée apparaît à peine, cette canine elle-même, si l'on est appelé à une époque où elle a presque complétement achevé son évolution.

L'inclinaison latérale ou latéro-version consiste dans la déviation d'une ou de plusieurs dents, non plus en avant ou en arrière, mais bien dans le sens de l'arcade. Cette déviation se produit toutes les fois qu'une dent, pendant le cours de son éruption, rencontre un obstacle plus énergique que l'effort qu'elle exerce ou un espace vide voisin dans lequel elle peut s'incliner. Elle peut affecter indistinctement toutes les dents, mais plus particulièrement les dents antérieures et la dernière molaire ou dent de sagesse.

S'il s'agit, par exemple, d'une divergence entre les deux incisives centrales, il suffira d'appliquer sur les deux dents un simple fil de soie ou de caoutchouc noué en huit de chiffre, ou plus simplement encore un anneau de caoutchouc exerçant sur les deux dents une pression continue.

Pour la dent de sagesse supérieure, elle peut s'incliner soit en arrière, en face du pilier antérieur du voile du palais, soit en dehors, vers la joue, soit en dedans, vers la cavité buccale. Il en résulte des ulcérations sur ces différents points qui peuvent nécessiter l'ablation de la dent déviée.

La déviation de la dent de sagesse inférieure peut entraîner des accidents plus graves et mérite de nous arrêter un peu plus longuement.

Elle reconnaît toujours pour cause l'insuffisance de place que rencontre cette dent au moment de sa sortie dans l'espace compris entre la seconde molaire et la base de la branche montante. Il en résulte une compression souvent assez énergique pour atrophier complétement le follicule dentaire et empêcher la sortie de cette dent. D'autres fois, malgré cette compression, la dent effectue sa sortie et s'incline alors, soit en arrière, soit en dehors vers la joue, soit en avant, soit obliquement, soit transversalement. Il peut même arriver que la dent se renverse complétement, de façon que sa couronne soit dirigée en bas et sa racine vers la cavité buccale, s'il s'agit de la mâchoire inférieure. Il résulte de ces inclinaisons divers accidents que nous étudierons plus loin sous le nom d'*accidents de l'éruption de la dent de sagesse.*

Le traitement varie suivant la nature et le degré de la déviation et aussi suivant l'époque à laquelle est appelé le chirurgien. S'il s'agit simplement d'un soulèvement de la muqueuse gingivale ou jugale, avec inflammation ou ulcération de cette muqueuse, l'excision ou la destruction par les caustiques du lambeau sus-jacent à la couronne suffira le plus souvent. S'il s'agit d'accidents de voisinage plus graves, tels que phlegmons, abcès ou fistules, il faudra tenter l'avulsion de la dent de sagesse elle-même. Cette opération offre souvent d'assez grandes difficultés ; elle ne doit être pratiquée qu'à l'aide d'un davier approprié ou du levier simple désigné sous le nom de langue de carpe. Dans les cas où il est absolument impossible de saisir la dent de sagesse, on a conseillé de pratiquer d'abord l'avulsion de la seconde molaire dans le but d'opérer un débridement immédiat des parties et de favoriser le développement ultérieur de la dernière molaire, ou, si cela ne suffit pas, de rendre plus facile l'avulsion de la dent de sagesse elle-même.

La rotation sur l'axe est l'anomalie dans laquelle la dent, pour ainsi dire, pivote sur elle-même, soit seulement sur une étendue de quelques degrés, soit en décrivant un demi-cercle complet, de façon que sa face linguale se trouve en contact avec les lèvres. Cette anomalie s'observe fréquemment aux incisives et aux canines, quelquefois aux prémolaires, jamais aux molaires.

L'intervention chirurgicale est ici subordonnée aux degrés de la difformité ; si celle-ci est légère et existe à la mâchoire inférieure, il suffira le plus souvent d'enlever une dent voisine. A la mâchoire supérieure, la difformité étant beaucoup plus apparente, le chirurgien doit intervenir en produisant, soit la luxation lente et progressive à l'aide d'appareils à pressions continues et graduées, soit plutôt encore la luxation brusque et immédiate, qui est une opération facile, non dangereuse et qui est à tous les points

de vue préférable, dans ce cas, à l'emploi des moyens orthopédiques.

Anomalies de l'éruption. — L'éruption des dents peut être précoce ou tardive ; de là, deux variétés d'anomalies que nous allons étudier.

Eruption précoce. — L'éruption précoce ou anticipée des dents temporaires a frappé de tout temps l'attention des observateurs. Elle peut dater de la naissance, comme cela eut lieu pour Louis XIV et Mirabeau, ou tout au moins des premiers mois de la vie. Nombre d'auteurs en ont cité des exemples, et nous-même avons eu l'occasion d'en voir plusieurs cas. Il est rare que cette éruption précoce porte sur plus d'une ou deux dents, et chez les enfants que nous avons observés, il s'agissait d'incisives médianes. Quant aux faits de précocité portant sur toute la dentition temporaire, ils sont si peu nombreux qu'on les a révoqués en doute.

Nous ne rechercherons pas les causes de cette précocité, et nous ne partagerons pas l'erreur de ceux qui croient que cela s'observe chez les enfants robustes, pas plus que le préjugé très-répandu que les enfants mâles qui naissent dans ces conditions sont réservés aux plus grandes destinées, tandis que l'inverse aurait lieu pour les filles.

Ces dents présentent d'ailleurs leurs caractères normaux ; dans certains cas, cependant, elles sont atrophiées et conoïdes. Leur précocité n'entraîne pas généralement avec elle leur chute prématurée ou l'éruption anticipée des dents permanentes correspondantes, bien que Magitot ait cité un exemple dans lequel les dents temporaires et permanentes ont été, les unes et les autres, en avance de six mois.

L'éruption anticipée des incisives chez les enfants que nous avons observés avait causé de grandes difficultés pour l'allaitement au sein ; elle favorisait chez les nourrices l'apparition de gerçures du mamelon.

On a invoqué d'autres troubles dus à ce que les gencives, non préparées, encore dures et résistantes, sont lésées par la couronne en voie d'éruption. Ces troubles sont locaux, tels que la stomatite, les abcès, la gangrène des follicules, les ulcérations linguales, etc., ou bien ils sont le résultat d'une action réflexe sur le tube digestif (diarrhée, entérite), ou sur les centres nerveux (convulsions).

L'éruption précoce des dents permanentes porte plus souvent sur les incisives et sur les premières grosses molaires que sur les petites molaires et les canines, et non-seulement ces dernières apparaissent rarement avant l'époque normale, mais il semble même qu'elles ont une certaine tendance à l'éruption tardive. La première grosse molaire peut devancer d'une ou de deux années l'époque de l'éruption normale ; il en est de même pour les incisives supérieures ou inférieures. Ces dernières peuvent faire éruption en avant ou en arrière des dents temporaires, dont la chute n'a pas encore eu lieu ; elles constituent ainsi la difformité désignée sous le nom de *double rangée* de dents.

Quelle conduite doit-on tenir dans les cas d'éruption prématurée? Pour la dentition temporaire, il faut bien se garder d'intervenir et d'imiter cette pratique blâmable des matrones et des nourrices qui consiste à arracher avec l'ongle les dents qui se montrent à la naissance ou à une époque plus ou moins rapprochée de la naissance. Cette avulsion peut, en effet, entraîner une hémorrhagie mortelle. Un exemple en a été récemment cité dans la *Gazette des hôpitaux*. Dans ce cas, la mort aurait été évitée si l'on s'était contenté d'appliquer une de nos pinces hémostatiques de petit modèle.

Pour la seconde dentition, au contraire, le chirurgien doit intervenir, soit pour arracher les dents temporaires qui s'opposent à l'éruption régulière des dents permanentes prématurément sorties, soit pour les redresser.

Éruption tardive. — Les retards dans la dentition temporaire varient de plusieurs mois à une ou deux années : on les observe dans les maladies congénitales ou héréditaires, telles que la scrofule, la syphilis, le rachitisme, le crétinisme, la microcéphalie. Cette anomalie ne porte pas seulement sur les incisives, mais aussi sur toute la série des dents, de telle sorte qu'il existe toujours le même espace de temps entre l'apparition des incisives, celle des canines, etc. Dans quelques cas rares, on a vu une seule dent, dans tout le système dentaire, présenter une éruption tardive. Ce retard isolé doit être attribué, soit à une cause locale, soit à une perturbation tératologique dans l'évolution folliculaire.

L'éruption tardive d'une ou de plusieurs dents temporaires ne réclame aucune intervention directe. Le traitement doit être dirigé contre la maladie générale ou la diathèse qui en est la cause.

Les dents permanentes, bien plus souvent que les dents temporaires, présentent un retard dans leur éruption. Pendant longtemps cette éruption tardive de la seconde dentition a été considérée comme une troisième dentition. C'est là une erreur dont les recherches modernes ont fait justice. Les nombreux faits de troisième et de quatrième dentition observés chez les vieillards doivent tous être considérés comme apocryphes, ou regardés simplement comme des faits d'éruption tardive. Nous avons vu plusieurs fois, ainsi que MM. Legendre, Casse et Magitot, des exemples de cet ordre qui n'auraient pas manqué, dans d'autres temps, d'être cités comme des faits de troisième dentition et qui, rigoureusement observés, n'étaient que des faits d'éruption tardive. On les rencontre ordinairement chez des personnes fort âgées. Dans la plupart des cas, ce sont une ou plusieurs molaires ou canines qui n'avaient pas apparu à l'époque normale. Rarement il s'agit d'une éruption tardive de tout le système dentaire, comme cela eut lieu chez un individu frappé de nanisme, qui, à l'âge de dix-huit ans, avec

une taille de 104 centimètres, avait une dentition correspondant à celle d'un enfant de huit ans.

Les causes et le mécanisme de ces retards dans l'évolution dentaire nous échappent. Cependant l'éruption tardive de la deuxième prémolaire permanente et de la dent de sagesse inférieure pourrait être expliquée par ce fait anatomique que ces dents, au moment de leur éruption, trouvent parfois une place trop restreinte pour elles dans l'arcade alvéolaire.

Certains troubles précurseurs ou concomitants accompagnent généralement l'éruption tardive des dents permanentes. Ce sont des phlegmons ou des abcès gingivaux dont le point de départ a lieu au niveau de la dent en voie d'éruption.

Lorsque ces accidents prennent quelque importance, il est indiqué d'extraire les dents anormales. Si, au contraire, l'éruption ne détermine aucun trouble, il n'y a pas lieu d'intervenir.

La *chute prématurée* ou la *chute tardive* des dents temporaires étant en relation directe avec l'éruption précoce ou l'éruption tardive des dents permanentes, nous n'avons pas à nous y arrêter.

La chute prématurée des dents permanentes étant généralement la conséquence d'états pathologiques que nous avons étudiés, nous n'avons pas à y insister. D'autre part, la chute tardive des mêmes dents, étant d'ordre purement physiologique et se liant habituellement à une constitution robuste, ne donne lieu à aucune indication spéciale.

Anomalies de disposition. — Les changements de rapport que les dents affectent entre elles, pendant leur évolution, sont dus, soit à leur division intrinsèque, soit à des changements de rapports des arcades dentaires entre elles, soit à l'augmentation ou à la diminution du diamètre transversal des maxillaires.

Les *soudures anormales* diffèrent suivant que deux dents sont soudées entre elles, ou que les dents sont soudées aux maxillaires. Ce dernier cas est rare ; les auteurs en citent quelques exemples.

Il est plus fréquent de voir deux dents voisines, incisives ou molaires, plus rarement une incisive et une canine, ou une canine et une molaire, se souder entre elles pendant leur évolution simultanée. Il est également digne de remarque que cette soudure s'observe de préférence dans la seconde dentition. La soudure a lieu ordinairement dans le sens vertical et dans toute la hauteur. Plus rarement la fusion ne porte que sur les couronnes ou sur les racines, revêtant l'aspect de ces odontomes dits coronaires ou radiculaires. Les dents soudées conservent leur forme normale ; il en est habituellement de même de leur structure. Parfois cependant, l'ivoire ou le cément sont le siége de certaines altérations organiques. Ce dernier, dans les cas de sou-

dure des molaires en particulier, présente des hypertrophies en plaques festonnées. Lorsque la soudure a pour élément, non-seulement le cément périphérique, mais encore l'ivoire lui-même, c'est une preuve qu'elle s'est effectuée antérieurement à la période bulbaire des deux follicules.

Au lieu de se faire dans le sens vertical, sans altérer la forme des dents, la soudure peut se faire irrégulièrement : ainsi, des deux dents soudées, l'une, beaucoup plus petite, est fixée à la première, soit obliquement, soit transversalement. Cela se présente ainsi, en particulier, pour les molaires ; tantôt c'est une première molaire qui porte sur sa racine une prémolaire couchée sur le côté, tantôt c'est une dernière molaire unie à une dent de sagesse. Enfin, dans certains cas, la réunion se fait d'une manière étrange : on a vu, par exemple, une dent de sagesse logée dans la cavité de la pulpe de la seconde molaire permanente, ou bien dans l'intersection des racines de la deuxième molaire inférieure (Tomes).

La réunion anormale de deux dents est quelquefois visible à l'œil nu et facilement reconnaissable lorsque, par exemple, la fusion porte sur deux dents en totalité ou sur leurs couronnes. Elle est, au contraire, impossible à diagnostiquer dans les cas où la fusion porte sur les racines, ou dans les cas de soudure des dents de sagesse avec la seconde molaire. Dans ces cas, en effet, le phénomène s'est effectué au centre des maxillaires, et l'on ne pourrait être mis sur la voie du diagnostic que par l'absence, à sa place normale, de la dent de sagesse, ou par les difficultés que l'on rencontre dans l'extraction d'une de ces dents.

Il faut, dans ces cas, procéder à l'avulsion de la dent avec les plus grands ménagements, pratiquer des débridements et des tractions modérées de façon à entraîner la masse totale sans déterminer de trop grands délabrements dans les parties voisines. Dans les cas où l'anomalie est visible, il faut la respecter et se contenter de combattre les altérations qui en peuvent être la conséquence, la carie, par exemple, par les moyens habituels.

Les *divisions anormales* consistent dans la séparation incomplète d'une portion de dent dans sa couronne ou dans sa racine.

Pour les molaires, s'il s'agit d'une couronne, la séparation est caractérisée par l'exagération du sillon qui sépare les tubercules de la couronne et ceux-ci paraissent isolés ; s'il s'agit des racines, la division peut être portée au point que certaines dents, au lieu d'une racine, en présentent deux, ou, au lieu de deux, quatre.

Pour les incisives, cette anomalie se présente sous l'aspect d'une division exagérée des petites échancrures qui s'observent au bord libre, et de la séparation plus nette des saillies interposées.

Il faut bien se garder de confondre ces divisions avec les sillons, les échancrures ou les érosions dont nous avons parlé plus haut.

Suivant les anthropologistes, cette anomalie, chez l'homme, serait plus fréquente dans les races inférieures, qu'elle rapprocherait des simiens et même des lémuriens. Ces anomalies ne donnent lieu à aucune intervention ; nous ne nous y arrêterons pas davantage.

Les *changements de rapports des dents dus à l'atrésie de l'un des maxillaires* offriront pour nous plus d'intérêt. Cette atrésie consiste dans la diminution du diamètre transversal d'une mâchoire ou des deux mâchoires simultanément. Si, dans le dernier cas, les arcades dentaires conservent leurs rapports réciproques, la bouche présente à un degré plus ou moins prononcé la saillie antérieure qui s'observe chez les espèces inférieures. Quand l'atrésie porte sur une seule mâchoire, et alors c'est presque toujours sur la supérieure, les rapports entre les deux arcades dentaires changent, et il en résulte toujours une *asymétrie* des mâchoires, une difformité de la face et des troubles fonctionnels. La mastication est gênée, incomplète ; la phonation remarquablement modifiée, la voix sourde et nasillarde, les lettres dites dentales sont difficilement prononcées ; d'autres fois, c'est un zézaiement plus ou moins marqué.

Le Foulon a, dans ces derniers temps (1859), proposé de remédier à cette difformité, regardée jusque-là comme incurable, par deux méthodes thérapeutiques. La première consiste dans des pressions excentriques exercées deux fois par jour au moyen des doigts. Cette pratique n'est applicable que dans les cas les plus simples et chez des sujets très-jeunes. La seconde consiste dans l'application, en arrière de l'arcade dentaire, d'un ressort métallique, dit *extenseur*, fabriqué suivant la courbe de la voûte palatine, et servant à relier entre elles deux armatures qui refoulent la face interne d'un certain nombre de dents, depuis les canines jusqu'aux molaires. Cet appareil est maintenu constamment en place pendant plusieurs mois ou même une ou deux années, suivant le degré de la déviation et l'âge plus ou moins avancé du sujet. Le Foulon prétend qu'à l'aide de cet appareil on corrige facilement l'atrésie de la mâchoire et ses conséquences fâcheuses. La conduite à tenir serait la même pour la mâchoire inférieure que pour la supérieure ; seulement le ressort extenseur ne pouvant prendre point d'appui sur le plancher de la bouche, à cause de la présence de la langue, doit être fait de manière à s'appliquer à la face postérieure des incisives pour exercer son action sur les côtés. L'armature, pour ne gêner aucun mouvement de la langue, suivra exactement les festons que forment les dents et s'ajustera sur elles au niveau du collet.

L'*augmentation du diamètre transversal des mâchoires*, de même que l'anomalie inverse, peut porter sur une seule mâchoire ou simultané-

ment sur les deux. Dans ce dernier cas, la bouche est très-grande et les mâchoires sont proéminentes. Cette disposition s'observe d'une manière constante chez les races humaines inférieures. Il n'existe aucun moyen d'y remédier.

Lorsque l'augmentation porte sur une seule mâchoire, celle-ci est projetée en avant. Mais, tandis que les dents incisives et canines éprouvent l'inclinaison antérieure, les molaires sont rejetées en dehors, sur les côtés. Les rapports entre les deux mâchoires sont troublés de la même manière que dans l'atrésie de l'une d'elles. Chez un sujet jeune, on pourrait tenter de réduire les diamètres exagérés au moyen d'un ressort disposé en sens inverse de ceux qui servent à combattre l'atrésie.

Pour terminer ce qui a trait aux anomalies par changement de rapports des dents entre elles, il nous reste à mentionner le *diastéma* et l'*engrèvement*.

Le diastéma s'observe fréquemment chez les races inférieures, exceptionnellement dans la race blanche. Voici en quoi il consiste : entre la canine et l'incisive supérieure, on voit un intervalle dans lequel vient se loger la canine inférieure pendant l'occlusion de la bouche. Nous nous contenterons d'ajouter que cette disposition exceptionnelle, chez l'homme, n'a été constatée que d'un côté, tandis que chez le singe elle existe à l'état normal des deux côtés.

L'engrèvement est cette disposition vicieuse des arcades dentaires qui consiste dans un enchevêtrement des couronnes dentaires pendant le rapprochement des mâchoires. Il en résulte des antéversions, des rétroversions, des inclinaisons de toutes sortes, dont l'ensemble donne à la physionomie un aspect repoussant, et qui malheureusement sont très-difficiles à corriger.

Des opérations qui se pratiquent sur les dents.

Les principales opérations qui se pratiquent sur les dents sont la cautérisation, la résection, la ligature, l'obturation et l'extraction temporaire ou définitive. Nous avons décrit l'obturation en parlant de la carie et l'extraction temporaire en parlant de la périostite alvéolo-dentaire ; il nous reste à dire quelques mots des autres opérations.

La *cautérisation* est surtout employée dans la carie pour combattre les douleurs odontalgiques violentes et pour détruire la pulpe dentaire. Avant de l'appliquer, on nettoie préalablement la cavité avec des rugines spéciales. Les caustiques auxquels on donne la préférence sont le chlorure de zinc en solution concentrée et l'acide arsénieux que l'on réduit en pâte pour le placer dans la cavité de la dent cariée.

Il faut ensuite boucher avec soin cette cavité avec une petite boule de coton sec ou imbibé de teinture de benjoin, afin de protéger la langue et les lèvres contre les effets du caustique.

La *résection* consiste dans l'ablation d'une partie des tissus durs de la dent; elle a pour but de réséquer une surface cariée ou d'isoler deux dents trop rapprochées, dont l'une est atteinte de carie. Si la partie à réséquer est superficielle, il suffit pour l'enlever d'une lime plate et fine. Si, au contraire, la cavité carieuse est profonde, il faut d'abord la nettoyer, puis se servir, suivant les cas, de curettes, de gouges, de rugines, de fraises ou de forets.

La *ligature* est employée pour maintenir en place les dents ébranlées, luxées, fracturées, ou pour assurer l'immobilité des surfaces fracturées des mâchoires. On la pratique de la façon suivante : la dent malade est entourée avec un fil, dont les chefs, entre-croisés au niveau de l'espace interdentaire, sont ensuite attachés autour de la dent la plus rapprochée. Ces fils doivent être placés au niveau du collet des dents et ne pas toucher les gencives. Les fils organiques sont préférables, dans ces cas, aux fils métalliques qui usent l'émail au niveau du collet et peuvent ainsi déterminer la carie.

La ligature doit être enlevée aussitôt qu'elle produit la moindre inflammation locale ou de voisinage.

L'*obturation* a pour but d'empêcher le contact des substances alimentaires ou autres avec la cavité de la carie (voy. ce mot). Nous l'avons suffisamment décrite pour ne pas y revenir. Il en est de même de l'*extraction temporaire* des dents.

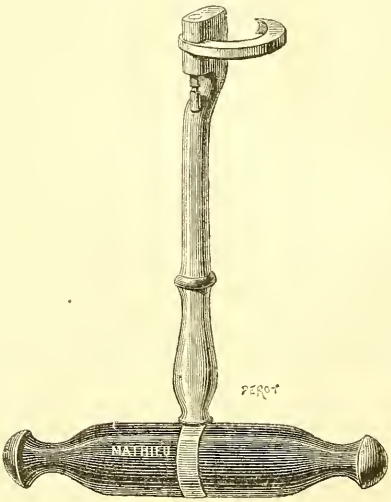

Fig. 162. — Clef de Garengeot.

L'*extraction définitive* mérite de nous arrêter plus longuement. Elle est indiquée dans les cas où la carie porte sur une dent de lait et menace d'envahir une dent voisine; dans ceux où la dent cariée est vicieusement placée; lorsque la dent cariée est le point de départ d'une périostite alvéolo-dentaire qu'aucun autre moyen ne peut arriver à arrêter dans sa marche; dans les cas où la couronne est presque complétement détruite et où l'obturation est devenue

impossible ; enfin dans les névralgies de cause dentaire qui résistent à tous les autres moyens thérapeutiques.

L'extraction d'une dent se pratique à l'aide de la clef de Garengeot, de daviers ou de leviers.

La clef de Garengeot s'emploie surtout pour l'extraction des molaires. Elle se compose : 1° d'un crochet recourbé à bec tranchant et bifide ; 2° d'un point d'appui rectangulaire, auquel on donne le nom de *panneton* et sur lequel le crochet s'articule à l'aide d'une charnière, de façon à pouvoir être porté alternativement à droite et à gauche ; 3° enfin d'un manche fixé à angle droit sur le panneton (voy. fig. 162). Cet instrument a subi de nombreuses modifications qu'il serait trop long d'énumérer ici et que l'on trouvera, d'ailleurs, représentées dans les traités spéciaux et dans les catalogues des fabricants d'instruments de chirurgie. Nous nous bornerons donc à en indiquer le mode d'emploi : On place le panneton enveloppé de linge sur la gencive qui recouvre la face interne ou la face externe de l'arcade dentaire ; le crochet est appliqué au niveau du collet de la dent, le bec tourné du côté interne de la dent est enfoncé, avec l'index de la main libre, du côté de la racine.

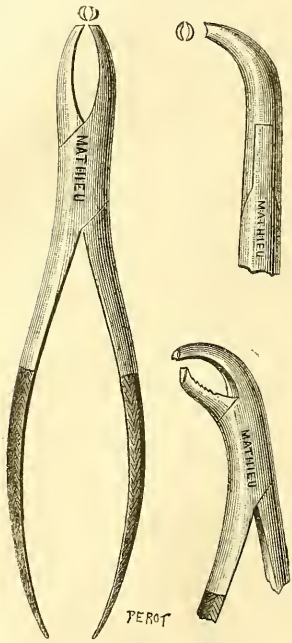

Fig. 163. — Davier.

Lorsqu'on s'est assuré que la clef est bien placée, on lui imprime un mouvement de torsion en dehors : une sensation de résistance vaincue indique que la dent est luxée ; il suffit pour l'extraire de continuer le mouvement de torsion.

Le davier est surtout employé pour arracher les canines et les incisives ; c'est un instrument trop bien connu pour que nous ayons à décrire ici les nombreuses variétés qui ont été imaginées dans ces trente dernières années, tant en France qu'en Angleterre et en Amérique ; rappelons seulement qu'ils ont une forme comparable à celle d'une forte pince ; que les branches sont courbées d'une façon spéciale et cannelées sur une de leurs faces pour n'être pas glissantes dans la main du chirurgien ; que leur articulation doit être douce, facile, sans le moindre mouvement de latéralité ; que les mors doivent être aussi

courts que possible et conformés de telle sorte qu'ils étreignent facilement la dent à son collet (voy. fig. 163). Voici comment on emploie cet instrument :

Dans un premier temps, on insinue les bords lisses des mors entre la dent et la gencive et on les pousse au fond de l'alvéole. Dans un second temps, on luxe la dent en lui imprimant des mouvements de torsion ; dans le troisième enfin on procède à l'extraction.

Les leviers sont des instruments destinés à l'avulsion de la dent de sagesse ou des racines des autres dents. On enfonce leur extrémité libre entre la dent et la paroi-alvéolaire, celle-ci ou même une dent voisine, un bouchon de liége, suivant les cas, servant de point d'appui pour faire basculer la portion de dent à extraire.

Accidents consécutifs a l'extraction des dents. — L'extraction des dents est souvent suivie d'accidents traumatiques, inflammatoires ou nerveux.

Les *accidents traumatiques* portent sur la dent elle-même, sur les dents voisines, sur les os maxillaires ou sur les parties molles. Sur la dent elle-même ou sur les dents voisines, ce sont des *fractures*, des *luxations*, l'*avulsion des germes de seconde dentition ;* sur les maxillaires, la *fracture du bord alvéolaire* et la *fracture complète*, la *luxation* de la mâchoire, les *lésions du sinus maxillaire ;* sur les parties molles, la *déchirure* ou le *décollement* de la gencive, les *contusions* et les *blessures* des lèvres, de la langue, de la face interne des joues. Enfin ajoutons, avec M. Delestre, l'*hémorrhagie* et la *pénétration des dents dans les voies digestives et aériennes.*

Nous dirons un mot de chacune de ces complications.

La *fracture de la dent malade* peut être produite par plusieurs causes : ou bien, par suite de l'indocilité du malade, le davier est appliqué sur la couronne au lieu de porter sur le collet, ou, tout en l'ayant bien appliqué, l'opérateur presse trop fortement sur ses branches ; elle tient aussi très-souvent à une altération profonde de la dent ou à une malformation des racines qui sont ou très-convergentes ou très-divergentes à partir du collet (voy. *Anomalies*). Dans tous ces cas, la dent ne peut être extraite qu'après la rupture des parois de l'alvéole. Si après la fracture il est encore possible de saisir la partie de la dent qui reste, il faut l'extraire immédiatement ; sinon, il faut détruire la pulpe mise à nu par la cautérisation.

La *fracture* ou la *luxation de plusieurs dents voisines* s'observe dans les cas de soudure complète de deux dents contiguës ou de la synostose des racines ; elle se produit parfois aussi dans les cas où l'opérateur se sert du levier et prend un point d'appui sur une dent isolée, peu solide ou cariée.

L'*extraction des germes de la seconde dentition* s'observe très-rarement.

Elle ne peut se produire que pour les bicuspides permanentes, dont le germe, à une certaine époque, est entouré de chaque côté par les deux racines recourbées des molaires de la première dentition.

Les *fractures du bord alvéolaire* limitées à la paroi externe de l'alvéole sont extrêmement fréquentes à la suite de l'extraction des dents. C'est d'ailleurs un accident sans importance. La petite lamelle osseuse aussitôt réappliquée se consolide très-rapidement. Mais il est des cas où la fracture est assez étendue pour intéresser plusieurs alvéoles et mettre à nu les racines des dents voisines qui se nécrosent. On a même vu des cas où toute la moitié du bord alvéolaire fut enlevée avec les dents correspondantes. Cet accident se produit lorsqu'on fait usage de la clef de Garengeot.

Si le fragment osseux a conservé de fortes adhérences, on le remet en place et l'on tente la conservation. S'il est mobile, on l'enlève immédiatement. Il comprend quelquefois le canal dentaire, et, dans ce cas, le nerf dentaire est comprimé ou déchiré et l'artère elle-même peut être lésée.

Les *fractures complètes* de la mâchoire ont été rarement observées à la suite de l'extraction d'une dent. Cependant M. Delestre a pu en réunir cinq cas dans lesquels la fracture avait été produite par le clef de Garengeot.

Il a également rapporté cinq observations de *luxation de la mâchoire.*

On a signalé aussi l'*ouverture du sinus maxillaire* et l'enfoncement d'une dent dans sa cavité (voy. *Maladies du sinus maxillaire*).

Des *plaies des parties molles,* telles que la perforation de la joue, de la langue, du plancher de la bouche, ont été produites assez souvent par les différentes espèces de leviers.

M. Delestre rapporte un cas dans lequel, à la suite de l'extraction d'une molaire inférieure, s'est produit un emphysème de la joue correspondante.

Chez certains sujets, en particulier chez les anémiques et surtout chez les sujets hémophiliques, l'écoulement de sang qui suit l'extraction des dents prend les proportions d'une véritable *hémorrhagie.* Grandidier, Moreau, entre autres auteurs, ont cité un certain nombre de cas qui se sont terminés par la mort. Quelquefois aussi cet accident résulte de la blessure de l'artère dentaire par une esquille. Ce n'est pas tant par l'abondance de l'écoulement sanguin que par sa durée que cet accident peut devenir redoutable. Pour y remédier, on a conseillé l'emploi des styptiques, l'obturation de l'alvéole, la cautérisation, ou même la ligature de la carotide ; il suffit d'appliquer sur les points qui donnent du sang une ou deux pinces hémostatiques qu'on laissera pendant quelques heures.

Accidents consécutifs aux affections dentaires.

Pour terminer le chapitre consacré aux affections dentaires, nous allons dire quelques mots des accidents consécutifs à ces maladies. Ces accidents ont été bien étudiés par Delestre en France, Salter en Angleterre, et Wedl en Allemagne. Nous les distinguerons, comme M. Delestre, en *inflammatoires* et *nerveux*, et nous décrirons à part les *accidents occasionnés par l'évolution difficile ou irrégulière de la dent de sagesse*.

Accidents inflammatoires. — Ils sont locaux, de voisinage ou sympathiques.

Les *accidents locaux* sont la gingivite, la périostite, l'ostéo-périostite. Ils ont été décrits plus haut, nous n'y reviendrons pas.

Les accidents de voisinage sont les *phlegmons* et *adénites sous-maxillaires*, les *inflammations du sinus maxillaire* ou des *maxillaires* eux-mêmes, les *phlegmons de l'orbite*, et la *méningo-encéphalite*.

Lorsque le *phlegmon* a sa source dans le bord alvéolaire du maxillaire supérieur, il remonte dans la joue et s'étend vers les lèvres, les paupières, l'os malaire, avant de se porter du côté du masséter et du cou. Lorsqu'il se termine par résolution, il n'offre rien de particulier ; mais quand il suppure, s'il reste limité à ces régions, il donne lieu à des abcès, à des fistules et à des cicatrices d'autant plus choquantes que, plus tard, elles se dépriment et deviennent adhérentes (voy. *Phlegmons des joues*). S'ils continuent à remonter vers l'orbite, ils peuvent se propager à cette cavité et donner lieu à de véritables *phlegmons orbitaires*, sur le mode de formation desquels on a beaucoup discuté. Les uns pensent que le pus fuse d'abord dans le tissu cellulaire sous-muqueux, puis dans le tissu cellulaire sous-cutané jusqu'à la base de l'orbite ; d'autres admettent qu'il pénètre dans l'orbite, en décollant de bas en haut le périoste du maxillaire supérieur ; d'autres que l'inflammation, dans ces cas, est purement sympathique ; enfin quelques auteurs modernes admettent que, dans la plupart des cas, le point de départ est une périostite du plancher de l'orbite consécutive à une inflammation du sinus maxillaire qui passerait le plus souvent inaperçue.

Les phlegmons qui prennent leur source dans le bord alvéolaire du maxillaire inférieur se localisent facilement quand ils proviennent de la partie antérieure de l'os. Il n'en est pas de même pour ceux de la partie postérieure.

Lorsque l'inflammation débute au niveau du masséter, le phlegmon se localise d'abord au-dessous de ce muscle et reste *sous-massétérin* avant de devenir *cervical*. Tant qu'il est sous-massétérin, il donne lieu à une dé-

formation caractéristique de la face sur laquelle nous avons souvent insisté. Toute la région augmente considérablement de volume, comme si tout le muscle était soulevé et élargi ; à ce niveau, les téguments sont enflammés, violacés, chauds et tendus ; le tissu cellulaire sous-jacent est œdématié, enflammé, de même que celui qui est placé sur les côtés et au-dessous du masséter. Par le toucher pratiqué comparativement du côté de la peau et de la muqueuse buccale, on sent que l'inflammation est maintenue sur place par les résistances que lui oppose l'insertion du masséter; mais au bout de quelques jours, la tuméfaction, qui était d'abord peu apparente au-dessous du bord inférieur du masséter, se déclare dans la région sous-maxillaire qu'elle envahit; toute la région sushyoïdienne et la partie correspondante de celle du sterno-mastoïdien se tuméfient de proche en proche; c'est surtout au-dessous du bord antérieur et du bord postérieur du masséter qu'elle se concentre. Arrivé à cet état, il est rare que le phlegmon se termine par résolution ; au bout de peu de jours, on trouve de la fluctuation au-dessous du maxillaire sur les deux points dont nous avons parlé.

Si l'on ne traite pas convenablement les abcès, le phlegmon continue ; le phlegmon sus-hyoïdien s'étend vers la parotide du côté opposé, descend au-dessous du sterno-mastoïdien et jusque dans la région sus-claviculaire du côté malade. En même temps, les ganglions sous-maxillaires se prennent comme nous le verrons plus loin.

Les *adénites* qui succèdent aux affections dentaires ou alvéolaires portent sur les ganglions sous-maxillaires et plus particulièrement sur les ganglions voisins de l'angle de la mâchoire. Elles sont habituellement précédées de l'inflammation du périoste ou du tissu cellulaire. Il en résulte que, dans la forme aiguë, l'adénite est souvent masquée par la périostite et le phlegmon. Lorsqu'elle suit une marche chronique, elle est habituellement facile à reconnaître au siége et aux caractères physiques de la tumeur. Elle a de la tendance à rester circonscrite, même quand elle se termine par suppuration. Quand, au contraire, l'adénite suit une marche suraiguë, en quelques jours le phlegmon qui s'est développé dans le tissu cellulaire péri-ganglionnaire se propage au tissu cellulaire sous-cutané de la région sous-hyoïdienne, s'étend du côté opposé, ou bien descend au-dessous du sterno-mastoïdien.

Lorsqu'à la suite d'une affection alvéolo-dentaire, on a lieu de craindre l'extension d'une inflammation ganglionnaire ou péri-ganglionnaire, il est bon d'appliquer des sangsues sur les gencives et, au besoin, dans la région sous-maxillaire. S'il se forme un abcès sous-périostique, il faut l'ouvrir de bonne heure ; en même temps on recouvre les régions enflammées avec des substances émollientes. Si, malgré

ces soins, la maladie se termine par suppuration, il ne faut pas craindre d'ouvrir largement au niveau des points fluctuants. A la mâchoire inférieure, l'incision est facile à cacher dans le vestibule de la bouche.

Quand l'inflammation a sa source dans le maxillaire inférieur et descend au cou, il faut inciser de bonne heure dans l'un des sillons de la région sous-maxillaire, de façon à dissimuler le plus possible la cicatrice qui en résultera. L'incision sera faite profondément jusqu'à l'aponévrose, au milieu des tissus tuméfiés ; plus profondément on se servira de la sonde cannelée, surtout au voisinage de la région carotidienne ; on empêchera l'ouverture de se fermer trop tôt en y plaçant une mèche et un tube élastique fenêtré. Lorsque ces incisions seront faites de bonne heure et assez longues, elles suffiront à enrayer la marche de l'affection.

La *méningo-encéphalite* a été constatée quelquefois à la suite d'une affection dentaire ; mais elle doit être considérée bien plutôt comme une complication du phlegmon sous-orbitaire consécutif que de l'affection dentaire elle-même.

Les *accidents inflammatoires* dits *sympathiques* sont des complications spéciales à la première et à la seconde dentition : ce sont la *diarrhée*, l'*uréthrite* et la *leucorrhée*.

La *diarrhée* s'observe très-fréquemment chez les enfants, à l'époque de la première dentition ; on l'explique par le changement, à cette époque, d'une alimentation facilement assimilable en une alimentation plus complexe et donnant lieu à une digestion plus laborieuse.

L'*uréthrite* est un accident très-rare ; cependant Hunter en a cité des exemples, depuis la forme la plus simple, caractérisée seulement par de la douleur et du ténesme pendant la miction, jusqu'à l'inflammation la plus intense avec douleur vive et écoulement abondant.

La *leucorrhée* se rencontre assez fréquemment chez les petites filles de sept à douze ans. Il est bon que les praticiens soient prévenus de ces faits afin d'éviter de tomber dans des erreurs de diagnostic qui pourraient être d'une grande importance au point de vue de la médecine légale.

Accidents nerveux. — Ils sont locaux, de voisinage ou généraux.

Les *accidents locaux* sont l'odontalgie, les névralgies sus- et sous-orbitaires, l'otalgie, la névralgie faciale, etc.

L'odontalgie est, comme on sait, l'un des symptômes les plus importants de la carie et de la périostite alvéolo-dentaire. Lorsqu'une dent est cariée, les irradiations douloureuses dont elle est le point de départ s'expliquent aisément par la richesse des plexus maxillaires et la présence, dans ces plexus, de cellules ganglionnaires ; c'est ainsi que

la douleur envahit toute une moitié d'une mâchoire ou même toute une arcade dentaire. Mais il est des cas où elle s'étend aux parties supérieure ou inférieure de la face, au cou ou même au membre supérieur du même côté ; il faut admettre, dans ces cas, l'intervention du ganglion de Gasser ou des centres encéphalo-rachidiens. Ainsi la carie d'une dent supérieure peut donner lieu à des névralgies sus- et sous-orbitaires ; celle d'une dent inférieure à l'otalgie. En présence de ces névralgies, qui d'ailleurs peuvent reconnaître beaucoup d'autres causes, le chirurgien devra donc toujours interroger l'état des dents.

Il est rare de voir apparaître des névralgies à la suite de l'extraction des dents ; on sait, au contraire, que cette opération est, en général, le meilleur moyen d'y remédier. Toutefois plusieurs auteurs, en particulier Denucé (de Bordeaux) (*Archives de médecine*, 1870) et Gross (de Philadelphie) ont rapporté des exemples de névralgies faciales épileptiformes des plus rebelles à la suite de cette opération. Le premier de ces chirurgiens fit la résection partielle du corps même du maxillaire dans toute sa hauteur et son malade guérit ; le second se contenta de faire la résection partielle du bord alvéolaire et il eut le même succès. On devra donc tenter d'abord cette dernière opération, et ne recourir à la résection du maxillaire que dans les cas où celle du bord alvéolaire serait restée sans effet.

Les *accidents nerveux de voisinage* sont nombreux et variés : ce sont des troubles réflexes portant sur le système moteur, sur les sécrétions et même sur la nutrition.

Sur le système moteur ce sont, outre des contractions convulsives accompagnant l'odontalgie ou les névralgies épileptiformes, des *contractures des muscles masticateurs* par action réflexe sur la branche motrice du trijumeau ; cet accident s'observe fréquemment dans les affections des molaires inférieures ou dans l'éruption difficile de la dent de sagesse. Sans être grave, il est fâcheux parce qu'il empêche toute exploration et toute opération dans la cavité buccale, favorise aussi l'extension de la maladie, et, pour peu qu'il soit abandonné à lui-même, aboutit à la contraction permanente des mâchoires (voy. ce mot). Il ne faut pas hésiter, dans ces cas, à recourir à l'emploi du chloroforme, qui permettra d'examiner la cavité buccale et d'y pratiquer les opérations nécessaires. Nous ne citerons ici que pour mémoire certains cas exceptionnels où ce trismus d'origine dentaire a marqué le début du tétanos.

On a très-rarement observé des accidents paralytiques consécutifs aux maladies dentaires ; cependant quelques auteurs signalent des exemples de ptosis ou même de strabisme.

On constate plus souvent des *troubles de sécrétion* ou de *nutrition*, particulièrement du côté des organes de la vision et de l'ouïe.

Les troubles oculaires qui ont été le plus souvent observés sont : la perte de la faculté d'accommodation qui quelquefois s'accompagne d'une congestion ou même d'une inflammation de la choroïde avec toutes ses conséquences ; l'amaurose mono-oculaire, plus rarement double, tantôt subite, tantôt lente et progressive ; la photophobie, le larmoiement, l'hyperhémie de la conjonctive, de violentes douleurs intra-oculaires. Ces accidents, dont quelques-uns sont en apparence si graves, disparaissent habituellement avec la cause qui leur a donné naissance.

Du côté de l'organe de l'ouïe, les troubles qu'on peut rencontrer consécutivement aux maladies des dents sont la surdité, l'otalgie, les bourdonnements d'oreille, quelquefois même des otites moyennes. De même que les troubles oculaires, ces accidents disparaissent sous l'influence du traitement dirigé contre l'affection dentaire qui en est le point de départ.

Les *accidents nerveux généraux* sont les convulsions ; on les observe fréquemment à l'époque de la première dentition, rarement à la seconde, plus rarement encore dans le cours des affections dentaires. Cependant Portal rapporte deux exemples d'épilepsie consécutive à l'éruption difficile de la dent de sagesse.

Nous citerons, en terminant, quelques rares complications qui ont été signalées par plusieurs auteurs, telles que des palpitations cardiaques, des névralgies vésicales ou utérines, l'avortement.

Accidents occasionnés par l'évolution difficile ou irrégulière de la dent de sagesse. — Indépendamment des affections communes à toutes les dents, la dent de sagesse occasionne souvent, pendant son évolution, des accidents particuliers qu'il importe de bien connaître pour éviter de graves erreurs de diagnostic. Ces accidents se rencontrent sur les deux mâchoires, mais plus fréquemment sur l'inférieure que sur la supérieure. Ils portent sur la dent de sagesse elle-même, sur la muqueuse gingivale, ou sur les maxillaires.

De même que les autres dents, la dent de sagesse, au lieu de sortir suivant une ligne à peu près verticale, peut sortir très-obliquement ou même transversalement, de manière à diriger sa couronne vers la langue ou la joue ; de là les accidents que nous avons décrits sous le nom d'*anomalies de direction.*

D'autres fois, tout en poussant dans sa direction normale, la dent rencontre des parties trop résistantes pour pouvoir les traverser facilement, et, pressant sur elles, fait naître des douleurs à forme névralgique, qui s'irradient sur la joue, la tempe et tout le côté correspondant de la face. Ces douleurs durent plusieurs jours, puis se calment pour reparaître au bout de quelque temps; elles reviennent ainsi tourmenter les malades jusqu'à ce que la sortie soit complète, c'est-à-dire pendant

plusieurs semaines ou plusieurs mois. Elles se propagent parfois sur les muscles temporal, masséter et ptérygoïdien, et, par suite, s'accompagnent d'une rigidité des mâchoires telle, que les malades ne peuvent plus ouvrir la bouche. Chez beaucoup de sujets, ces douleurs n'apparaissent qu'à l'époque où la dent a déjà traversé, mais incomplétement, la gencive; on aperçoit alors, si le malade peut ouvrir la bouche, une ou deux cuspides de cette dent, le reste de la couronne est masqué par un bourrelet gingival rouge, douloureux, excorié ou même ulcéré profondément.

Ces douleurs se distinguent des névralgies simples ou des rhumatismes par l'âge des malades, la dent de sagesse sortant de dix-huit à trente ans; puis, s'ils peuvent ouvrir la bouche, on reconnaît, en portant le doigt derrière la seconde grosse molaire, que la gencive est gonflée et douloureuse à la pression. Si l'éruption est commencée, on y voit une ulcération demi-lunaire à fond grisâtre. Si les malades ne peuvent pas ouvrir la bouche, il faut avoir recours aux écarteurs que nous décrirons plus loin en parlant de la contriction des mâchoires.

La cause des douleurs une fois reconnue, il faut favoriser l'éruption en incisant largement la gencive au niveau de la dent, ou même en l'excisant dans une certaine étendue afin d'éviter la réunion des bords de la plaie. Le plus souvent cette opération suffit pour mettre fin aux accidents; d'autres fois elle ne parvient pas à empêcher les douleurs; il faut alors recourir aux narcotiques à l'intérieur et localement. Si la dent à demi sortie était cariée, il faudrait en pratiquer l'extraction.

Au lieu d'occasionner simplement des douleurs avec rougeur et gonflement de la gencive, la dent de sagesse, pendant son évolution, peut devenir le point de départ d'une ostéo-périostite alvéolo-dentaire avec toutes ses conséquences. Nous avons suffisamment décrit plus haut cette affection pour n'y pas revenir (voy. p. 593).

Enfin, par suite de la position vicieuse de son germe, ou par suite de la brièveté exagérée du bord alvéolaire et de l'atrésie du maxillaire, la dent ne vient pas soulever la gencive et reste incluse dans l'épaisseur de la mâchoire ; elle y devient le point de départ d'un kyste, d'un fibrome ou d'un ostéome (voy. *Tumeurs des mâchoires*).

ARTICLE VII.

MALADIES DES MAXILLAIRES.

Les os formant le squelette de la cavité buccale sont les deux maxillaires supérieurs et l'inférieur. Les supérieurs n'appartiennent à la bouche que par leurs portions horizontale et alvéolaire; le reste de ces os et particulièrement les branches montantes et les sinus maxillaires appartiennent aux fosses nasales, comme nous l'avons vu en parlant des maladies de l'appareil olfactif.

Il est un certain nombre de maladies communes aux deux mâchoires. Les unes ont été antérieurement décrites et ne doivent plus nous occuper : telles sont les maladies des dents et du périoste dont une partie se confond avec la muqueuse des gencives et que nous venons d'étudier; telles sont aussi les fractures, les luxations et l'arthrite temporo-maxillaires que nous avons décrites dans le tome deuxième, pages 239, 242 et 883, et troisième, page 41. Les autres nous restent à étudier. Ce sont : l'*ostéite*, la *nécrose*, l'*atrophie*, l'*hypertrophie*, les *tumeurs* et la *constriction des mâchoires*.

Nous décrirons, en terminant, les *opérations qui se pratiquent sur les maxillaires*.

Ostéite.

Nous ne parlerons ici que de l'ostéite du corps du maxillaire, ayant décrit plus haut celle du bord alvéolaire (voy. *Périostite alvéolo-dentaire*).

Elle diffère suivant qu'elle succède, par propagation, à une périostite alvéolo-dentaire, ou suivant qu'elle apparaît à la suite d'une cause générale, telle qu'une fièvre éruptive, une affection rhumatismale, scrofuleuse ou syphilitique.

La première de ces formes est rare et ne s'observe que chez des individus déjà profondément anémiés par une maladie grave ou de mauvaises conditions hygiéniques. Le périoste est alors décollé dans une grande étendue ou même dans la totalité du maxillaire, une abondante suppuration s'établit entre cette membrane et l'os, et le pus vient se faire jour, soit sur le vestibule ou le plancher de la bouche, soit à la joue, soit à l'angle de la mâchoire; quelquefois il pénètre dans l'articulation temporo-maxillaire, dans l'orbite ou même dans le crâne. Le plus souvent, après l'ouverture d'un ou de plusieurs

abcès sous-périostiques, le périoste se reforme en partie ou en totalité, un séquestre est éliminé et la guérison survient sans accidents. D'autres fois l'os se recouvre d'ostéophytes (Ollier), mais le périoste ne se recolle pas et la suppuration continue, affaiblissant toujours de plus en plus le malade, jusqu'à ce que les parties nécrosées aient été éliminées spontanément ou par l'intervention du chirurgien. Enfin souvent aussi, l'os dénudé de son périoste se nécrose directement (voy. Nécrose).

L'ostéite du corps des maxillaires de cause générale varie suivant qu'elle est aiguë ou chronique. Aiguë, elle apparaît habituellement à la suite d'une fièvre éruptive, sous l'influence du froid ou d'une affection rhumatismale, d'où les noms d'*exanthématique* et de *rhumatismale* qui lui ont été donnés suivant ces cas. L'ostéite *exanthématique*, qui a été bien étudiée par Salter, s'observe le plus souvent chez des enfants de six à huit ans, pendant la convalescence d'une fièvre éruptive et plus particulièrement de la scarlatine. Elle est plus fréquente au maxillaire inférieur et atteint toujours symétriquement les deux côtés de l'os. Tantôt l'inflammation est très-peu intense, se limite à la portion alvéolaire du maxillaire, et a seulement pour résultat la chute des dents et la nécrose de quelques alvéoles ; tantôt au contraire elle est très-vive, entraîne un gonflement énorme de toutes les parties molles, s'étend à toute la hauteur de l'os dont elle détermine la nécrose, et s'accompagne d'une fièvre intense, d'agitation, de délire ou même de convulsions. Il est nécessaire, dans ces cas, pour prévenir la gangrène des parties molles, de pratiquer à plusieurs reprises de profondes incisions. L'ostéite *rhumatismale*, qui a été bien décrite par Graves, apparaît de préférence chez les adultes. Elle a son point de départ, comme la précédente, dans le rebord alvéolaire, et ne s'étend que secondairement au corps de l'os. Elle est également plus fréquente au maxillaire inférieur, mais n'est pas symétrique comme l'ostéite exanthématique. Très-peu grave quand elle demeure limitée au rebord alvéolaire, elle le devient, au contraire, lorsqu'elle s'étend au corps de l'os, et donne lieu aux mêmes phénomènes que la forme exanthématique. Ces phénomènes d'inflammation aiguë durent à peine deux ou trois jours, puis la suppuration s'établit, l'affection passe à l'état chronique et se termine par la nécrose d'une partie plus ou moins étendue du maxillaire.

Chronique ou subaiguë, l'ostéite du corps du maxillaire succède à la périostite alvéolo-dentaire chronique, à la gingivite ulcéreuse ou ulcéro-membraneuse, au noma de la bouche, ou bien se développe sous l'influence de la syphilis ou de la scrofule. De même que l'ostéite aiguë, elle affecte plus souvent le maxillaire inférieur que le supérieur. Quand elle ne dépasse pas le niveau du sillon gingivo-buccal

(*ostéite sous-gingivale*), elle offre plutôt une marche subaiguë qu'une marche chronique et ne diffère de la périostite alvéolo-dentaire suppurée que par sa propagation à une partie du corps de l'os. Lorsqu'elle dépasse, au contraire, le niveau de ce sillon (*ostéite sous-cutanée*), elle est manifestement chronique et se divise en deux périodes distinctes : une période d'inflammation proprement dite et une période de suppuration ou de résolution. Au début, on observe de la douleur et du gonflement; la peau qui recouvre la partie malade est chaude et rouge. Ces signes d'inflammation locale ne s'accompagnent point de fièvre. Tantôt l'affection se termine par résolution, tantôt elle reste longtemps stationnaire, tantôt enfin elle disparaît pour reparaître de nouveau, et cela à plusieurs reprises, jusqu'à ce que la suppuration s'établisse.

L'inflammation de la parotide ne pourrait être confondue qu'avec une périostite limitée à la branche montante du maxillaire : elle donne lieu à un gonflement œdémateux qui siége uniquement dans le tissu cellulaire sous-cutané, et qui présente son maximum à la région parotidienne, tandis que, dans l'ostéite, le gonflement fait corps avec l'os, son maximum au niveau de la branche montante est plus douloureux, en outre l'oreillon ne suppure pas. Le phlegmon donne lieu à un gonflement et à une douleur qui peuvent s'étendre le long de la branche montante, mais qui ont toujours leur maximum dans la région sous-maxillaire.

Lorsque la maladie est abandonnée à elle-même, le pronostic est grave, car elle se termine ordinairement par une suppuration intarissable, par une nécrose plus ou moins étendue des maxillaires, plus rarement par une complication telle que l'œdème de la glotte, un phlegmon de l'orbite, ou même une méningo-encéphalite rapidement mortelle. Ces redoutables accidents peuvent être évités dans la grande majorité des cas, lorsqu'on a recours à un traitement chirurgical bien dirigé. Lorsque l'ostéite est consécutive à une carie dentaire, l'extraction de la dent malade, pratiquée autant que possible dans l'un des intervalles qui séparent les exacerbations douloureuses, est la seule conduite à tenir. Dans les cas où l'inflammation est subaiguë ou chronique, il ne faut pas hésiter à pratiquer de profondes incisions, dès que la suppuration est établie, afin de donner au pus une issue large et facile, et de prévenir les graves accidents dont nous avons parlé.

Nécrose.

Les os maxillaires, comme tous les os placés immédiatement sous la peau ou qui en sont seulement séparés par une couche peu

épaisse de parties molles, sont fréquemment atteints de nécrose.

Les causes sont locales ou générales.

Les premières sont un traumatisme, tel qu'une violence extérieure avec ou sans fracture, l'avulsion d'une dent ou bien la dentition elle-même, les gingivites ulcéreuse, gangréneuse, sans parler des affections cancéreuses. Au nombre des causes qui agissent le plus fortement sur la vitalité du maxillaire, au point d'en déterminer la nécrose, il ne faut pas omettre l'action des vapeurs irritantes entretenue par certaines professions, en particulier des vapeurs phosphoriques. Cette dernière variété de nécrose méritera une description spéciale.

Parmi les causes générales, qui sont très-nombreuses, il faut citer la syphilis, la scrofule, le rhumatisme, le scorbut, le mercure, les fièvres graves, en particulier le typhus, la fièvre typhoïde et les fièvres éruptives. Enfin nous signalerons l'influence de l'âge, du séjour prolongé dans les pays chauds, des grossesses et des allaitements répétés.

Le maxillaire inférieur est bien plus fréquemment atteint que le supérieur; la raison de ce fait est dans sa texture compacte, dans sa vascularité moindre, sa position superficielle qui l'expose davantage aux violences extérieures, sa situation déclive dans la bouche, qui favorise le contact habituel des liquides de cette cavité avec les parties enflammées, et enfin, suivant M. Guyon, la facilité avec laquelle se décolle le périoste au maxillaire inférieur. Il est rare que ce maxillaire soit tout entier frappé de nécrose; ce fait a été cependant observé. Le plus souvent la nécrose est partielle : tantôt alors elle ne porte que sur le milieu ou sur l'une des moitiés latérales de la branche horizontale, tantôt sur la branche montante seule ou en même temps sur une portion de la branche horizontale. Souvent, dans ces cas, les apophyses coronoïdes et les condyles sont simultanément envahis.

Quant au maxillaire supérieur, quoique plus rarement atteint, il peut l'être cependant, seul ou en même temps que l'inférieur. C'est généralement à la suite d'une stomatite, dans le cours de l'éruption dentaire chez les enfants, qu'on observe la nécrose de cet os. Enfin il paraît être le siége de prédilection de la nécrose consécutive à l'ostéite syphilitique. Ce sont, en pareil cas, les portions palatine ou nasale qui sont plus particulièrement atteintes.

Anatomie et physiologie pathologiques. — Comme pour l'ostéite, il faut distinguer la nécrose du bord alvéolaire de la nécrose du reste de l'os.

La nécrose limitée au bord alvéolaire est la plus fréquente. Souvent elle n'atteint qu'une ou deux alvéoles et les parties osseuses immédiatement voisines. Lorsqu'elle s'étend au corps de l'os, ou bien elle n'envahit que l'un des maxillaires, le maxillaire supérieur par exemple, ou bien elle atteint en même temps les deux maxillaires.

Lorsque la nécrose est aiguë, une portion ou la totalité des maxillaires est rapidement frappée de mort. Le séquestre conserve son aspect normal, et le périoste, qui est au contact de ses faces, est décollé. Si, au contraire, la nécrose se fait lentement et tardivement, elle est toujours précédée d'une ostéite dont on retrouve les traces, soit à la surface du séquestre, soit à ses extrémités, soit même dans son épaisseur.

L'ostéite est-elle raréfiante? On trouve une résorption partielle du tissu osseux à l'union du séquestre et de l'os sain. Si la nécrose, bien que partielle, porte sur toute l'épaisseur de l'os, sous l'influence de cette ostéite raréfiante, les extrémités du séquestre sont irrégulièrement déchiquetées; ses deux faces peuvent rester lisses, unies comme à l'état normal, ou bien être elles-mêmes creusées de dépressions irrégulières. Ces érosions s'observent surtout lorsque l'ostéite a suivi une marche très-lente et a produit préalablement à la surface de l'os des couches de nouvelle formation. Ces couches osseuses sous-périostiques, dont la prolifération est due à l'irritation de la couche ostéogène du périoste, finissent par s'isoler de l'os ancien. C'est ce qui explique pourquoi un sillon de séparation se forme entre eux et devient apparent sur les deux faces de l'os. Dans les cas où l'os de nouvelle formation est également atteint de nécrose, les couches osseuses nouvelles restent adhérentes au séquestre et s'éliminent en même temps que lui. C'est sur le maxillaire inférieur que toutes ces variétés ont été le plus fréquemment observées. Lorsque c'est au maxillaire supérieur que siége la nécrose, les séquestres présentent les mêmes caractères que dans la nécrose du tissu spongieux. Les couches osseuses sous-périostées font ici ordinairement défaut.

D'après Ranvier, qui a fait l'étude histologique de la nécrose des maxillaires, on trouve ordinairement dans les séquestres la preuve qu'elle a presque toujours été précédée d'une ostéite interstitielle à forme condensante (Th. de Paris, 1865). Cette ostéite produirait la mort de la portion malade de l'os en rétrécissant ou même en oblitérant les canaux de Havers. Dès lors les vaisseaux qui les parcourent se trouvant eux-mêmes rétrécis par cette compression excentrique, le sang s'accumule dans leur cavité, et cet arrêt de circulation entraîne la nécrose.

L'élimination du séquestre se fait plus rapidement au maxillaire inférieur et surtout au bord alvéolaire qu'au maxillaire supérieur. Au bord alvéolaire, c'est du côté de la cavité buccale qu'il vient faire saillie; au corps de l'os, c'est au contraire du côté de la peau. Lorsque la nécrose est étendue, il n'est pas rare de voir plusieurs fragments isolés se détacher successivement.

Une fois le séquestre éliminé, le travail de réparation commence.

S'il s'agit du maxillaire supérieur, cette régénération fait habituellement défaut. Cependant on a observé quelques cas de reproduction plus ou moins complète de la voûte palatine, de l'apophyse nasale et du rebord orbitaire. Mais jamais ni le bord alvéolaire, ni les parois du sinus maxillaire n'ont pu se reproduire. Quant au maxillaire inférieur, dans un certain nombre de cas la régénération osseuse fait également défaut, soit à cause du grand âge ou de l'extrême débilité du malade, soit à cause de la destruction du périoste par une violente inflammation, soit enfin par suite d'une ostéite raréfiante survenant dans les couches d'ostéophytes nouvellement formées. Toutefois de nombreuses observations sont venues démontrer, dans les cas où le périoste n'a pas été détruit, qu'il possède une puissance réellement grande de régénération. C'est ainsi que non-seulement il est fréquent de voir une partie plus ou moins étendue de la portion horizontale ou de la portion verticale se régénérer, mais dans les cas où l'os avait été presque entièrement extrait, on a vu un os nouveau reprendre sa place. MM. Broca et Ollier ont constaté que ce travail diffère suivant que la nécrose occupe les branches ou le corps de l'os. Lorsque la nécrose porte sur le corps de l'os et est peu étendue, l'os nouveau se présente sous la forme d'une gouttière à ouverture supérieure, et n'enveloppe le séquestre que sur ses deux faces antérieure et postérieure et sur son bord inférieur. L'explication de ce fait se trouve dans la disposition du périoste qui recouvre le bord alvéolaire; les minces lames de périoste qui s'étendent entre les alvéoles sont ordinairement détruites par la suppuration et ne prennent aucune part à la régénération de l'os. Au niveau du rebord alvéolaire le périoste n'est plus représenté que par ses deux lames antérieure et postérieure réunies entre elles par leur bord inférieur. L'os nouveau demeure un peu moins haut que l'ancien par suite de la rétraction du périoste enflammé. Il est situé en arrière et au-dessous du séquestre et ne peut être reconnu qu'après l'élimination ou l'extraction de ce dernier. Il forme un demi-cercle concentrique à l'ancien, et, par suite de la rétraction très-prononcée du périoste, la nouvelle mâchoire est également moins convexe, moins haute et moins longue que l'ancienne. Le périoste, qui avait été complétement détaché de l'os, se replie au-dessous de lui, en formant un arc qui n'adhère plus au maxillaire qu'au niveau de ses branches, où il reprend ses adhérences normales avec l'os sain. Les muscles génioglosse, génio-hyoïdien et digastrique conservent leurs insertions sur cette bande fibreuse et tendraient à en redresser la courbure si l'ossification dont elle est le siége ne lui donnait une certaine résistance. Lorsque la nécrose est limitée aux branches du maxillaire, l'os nouveau forme une loge dont les faces latérales aplaties ont été sécrétées

par le périoste. Le séquestre est ordinairement engaîné dans cette loge; mais celle-ci n'est jamais complète, elle se trouve interrompue dans les points où le pus s'est fait jour à travers le périoste et la couche sous-jacente d'ostéophytes par des trajets situés le long du bord postérieur ou de la face externe de la bouche. Lorsqu'enfin la nécrose occupe toute une moitié du maxillaire inférieur, l'os régénéré présente les particularités suivantes, qui ont été signalées par Ollier : l'os nouveau est moins long que l'ancien; au niveau de l'angle il semble plus arrondi, plus incurvé qu'à l'état normal : cette courbe est régulière, à convexité inférieure. Toutefois, à la vue et surtout au toucher, on constate qu'au lieu d'un seul angle il en existe deux situés l'un au devant de l'autre : l'un, postérieur, correspond à l'angle normal; l'autre, antérieur, à l'union de l'os nouveau avec l'os ancien. Ce fait tient à la part prépondérante que prend, dans la réparation, le périoste de l'angle de la mâchoire.

Symptomatologie. — Nous n'avons pas à revenir ici sur les symptômes de l'ostéite qui précède la nécrose; nous dirons seulement qu'ils diffèrent sensiblement suivant que l'inflammation est aiguë, qu'elle entraîne en quelques jours la mort d'une portion plus ou moins étendue de l'un des maxillaires, ou suivant, au contraire, que le travail de formation du séquestre a demandé des semaines ou des mois pour se faire.

L'étude des symptômes présente également des analogies et des différences suivant que la nécrose porte uniquement sur le bord alvéolaire de l'un ou l'autre des maxillaires, sur une portion du corp ou sur la totalité de l'un de ses os.

Lorsque la nécrose est limitée au rebord alvéolaire, les phénomènes sont les mêmes pour les deux maxillaires. On reconnaît qu'un séquestre est en voie de formation au niveau d'une ou de plusieurs alvéoles, aux caractères suivants : En même temps que disparaissent les phénomènes propres à l'ostéite alvéolaire, on voit apparaître du pus au dehors, soit au niveau du collet d'une ou de plusieurs dents, soit à la face antérieure ou à la face postérieure du maxillaire. Le toucher digital permet de constater que les dents vacillent, que les gencives deviennent fongueuses et saignantes au moindre contact. Un stylet introduit par l'orifice à travers lequel le pus s'écoule dénote la présence d'une ou de plusieurs fistules et arrive directement jusqu'à l'os, qu'on trouve dépourvu de périoste, dur et sonore à la percussion. Peu de temps après, le séquestre, de fixe qu'il était jusqu'alors, devient de plus en plus mobile et, s'il ne se détache spontanément, peut être extrait avec la plus grande facilité. Ces symptômes sont d'autant plus accusés que la nécrose occupe une portion plus étendue de l'arcade alvéolaire. Lorsque la nécrose porte

sur le corps du maxillaire supérieur, les symptômes varient suivant qu'elle occupe les portions palatine, nasale ou orbitaire, la face externe ou les parois du sinus maxillaire (voy. t. III, p. 731 et 798). Enfin lorsqu'elle porte sur le maxillaire inférieur, qu'elle occupe les branches ou la moitié du corps, elle donne lieu aux caractères suivants : Après les phénomènes propres à l'ostéite suppurée, le gonflement, au lieu de disparaître comme dans les cas précédents, persiste à la partie inférieure de la joue et à la partie supérieure du cou, il devient dur; l'os lui-même est manifestement tuméfié. Le pus s'échappe à la fois par la bouche et par des fistules généralement groupées autour de l'angle de la mâchoire et conduisant toutes sur l'os dénudé. L'examen de la cavité buccale est rendu difficile par un certain degré de roideur articulaire; cependant le doigt introduit constate l'absence de plusieurs dents et la mobilité de toutes celles qui se trouvent au niveau de la partie du corps de l'os nécrosé. Quelquefois les gencives ulcérées permettent de voir et de toucher directement le séquestre.

Maintenant que nous savons comment on peut reconnaître qu'un séquestre est en voie de formation, voyons quels sont les phénomènes auxquels donne lieu son élimination. Celle-ci se fait spontanément ou volontairement. Spontanée, elle se fait par le même procédé que celui qu'on observe dans toutes les nécroses (voy. t. II, p. 39). Toutefois elle s'opère plus ou moins rapidement suivant que la nécrose se borne aux bords alvéolaires, ou suivant qu'elle atteint le maxillaire supérieur ou le maxillaire inférieur. Aux bords alvéolaires, un séquestre peut s'éliminer spontanément après quelques semaines, mais il n'est pas nécessaire d'attendre qu'il tombe de lui-même et, comme il devient mobile de bonne heure, il est facile de l'extraire. C'est généralement du côté de la cavité buccale qu'ils font saillie, et c'est par conséquent de ce côté qu'il faut en pratiquer l'extraction. Au corps du maxillaire supérieur, l'élimination se fait aussi rapidement. Quand la nécrose est étendue, le séquestre se détache par fragments isolés et fait saillie du côté de la peau. On peut également, dans un grand nombre de cas, ne pas attendre l'élimination spontanée. Au maxillaire inférieur, l'élimination est plus tardive, à cause des adhérences que contracte le séquestre avec les couches osseuses de nouvelle formation, adhérences que l'on est souvent obligé de rompre pour pratiquer l'extraction du séquestre. L'élimination ou l'extraction de ce dernier ne peut avoir lieu avant trois ou quatre mois, parfois même avant une année. Souvent, après l'expulsion ou l'extraction d'un premier séquestre, la nécrose s'étend aux parties voisines, et l'os entier ou même les os voisins se trouvent ainsi successivement atteints.

Dans tous ces cas on observe des difformités et des troubles fonctionnels qui varient suivant le siége et l'étendue des parties nécrosées.

Lorsqu'il s'agit d'une nécrose partielle du maxillaire supérieur la difformité qui en résulte est très-peu considérable : en effet, bien que l'absence de régénération osseuse soit la règle dans ces cas, la cavité laissée vide par l'extraction du séquestre est comblée par du tissu fibreux ou ostéo-fibreux qui prévient l'affaissement de la joue. Lorsque la nécrose porte sur le maxillaire supérieur tout entier et que celui-ci fait complétement défaut, la cavité qui en résulte se comble presque entièrement par du tissu fibreux, et la face peut reprendre son aspect normal, surtout chez les jeunes sujets. Du côté de la bouche, l'absence de la voûte palatine peut entraîner la libre communication entre les cavités buccale et nasale, le reflux des liquides par le nez, le nasonnement et une notable difficulté dans la prononciation et la mastication.

Lorsqu'il s'agit du maxillaire inférieur, les difformités et les troubles sont plus considérables; ils varient suivant les portions d'os qui ont été nécrosées. Dans les cas où toute la portion horizontale a été emportée, par suite de la hauteur et de la convexité moindre de la nouvelle mâchoire, le menton devient fuyant et le bas du visage enfoncé. Dans ceux où toute une moitié du maxillaire a été nécrosée, l'angle de la mâchoire est effacé, c'est à son niveau que l'os reproduit présente sa plus grande épaisseur et la partie restante de l'os s'enfonce en dedans. Enfin lorsque la mâchoire entière s'est mortifiée, le visage présente une dépression médiane et des saillies latérales qui lui donnent un aspect caractéristique. Les mouvements de la mâchoire, même dans les cas où l'un des condyles a été atteint par la nécrose, se rétablissent presque toujours dans leur intégrité. Toutefois cette mâchoire n'en a pas moins perdu la plus grande partie de ses fonctions : par suite de l'absence des dents, de la presque disparition des bords alvéolaires, la mastication, l'émission de la voix et la prononciation de certains mots sont devenues difficiles, souvent même impossibles.

La marche de la nécrose est habituellement chronique, surtout chez l'adulte; elle est rapide, au contraire, chez l'enfant, pendant l'évolution dentaire : dans ce cas, les phénomènes inflammatoires du début sont très-marqués et souvent la maladie se complique d'une gangrène de la joue. La nécrose qui survient pendant la convalescence de fièvres éruptives, bien que s'accompagnant également de phénomènes inflammatoires intenses, est habituellement limitée et d'un caractère bénin. Elle offre ceci de particulier qu'elle est ordinairement symétrique; elle entraîne, par la perte d'une ou de plusieurs dents, une difformité irrémédiable.

Le diagnostic ne présente généralement aucune difficulté. Un abcès

de l'alvéole dépendant d'une carie dentaire, qui viendrait s'ouvrir sous la peau et laisserait après lui une fistule, pourrait seul donner lieu à une erreur que l'ablation de la dent malade ferait bientôt reconnaître.

Le pronostic n'est pas d'une haute gravité, sauf pourtant chez l'enfant en bas âge; si la mort survient, elle est plutôt la conséquence de la suppuration prolongée. L'érysipèle et l'infection purulente, bien que rares, sont cependant des complications possibles de cette affection.

Traitement. — Dans la première période le traitement doit être simplement palliatif : il consiste à laver fréquemment la bouche avec des liquides antiseptiques et à ouvrir les abcès. Dans la seconde période, une fois la nécrose confirmée, le chirurgien, profitant des fistules, s'assurera de la mobilité des séquestres. Ceux-ci, aussitôt que leur mobilité aura été reconnue, seront enlevés différemment suivant leur siége. Lorsqu'ils sont limités à l'arcade alvéolaire, leur extraction n'offre aucune difficulté et n'exige qu'une pince à pansements, un petit davier ou simplement les doigts du chirurgien. Lorsqu'ils occupent une grande étendue ou la totalité du maxillaire, l'opération devient plus difficile : le chirurgien est contraint de les fragmenter.

Toutes les fois que cela sera possible, l'extraction devra être pratiquée par la bouche, afin de respecter le périoste, les couches osseuses nouvellement formées, et de ne pas augmenter les difformités ultérieures. Si, pour une raison quelconque, il est impossible de suivre cette voie, le chirurgien devra recourir à l'un des procédés d'ablation totale ou partielle que nous ferons connaître plus loin.

Nécrose phosphorée.

La nécrose phosphorée est une affection spéciale aux os maxillaires, plus particulièrement à l'inférieur, mais pouvant s'étendre par continuité aux autres os de la face et du crâne. Elle reconnaît toujours pour cause l'exposition prolongée des malades aux vapeurs phosphoriques.

Cette affection fut observée pour la première fois, vers 1840, par Lorinser (de Vienne) sur des femmes employées à la fabrication des allumettes chimiques. Un peu plus tard, Heyfelder fit des observations analogues sur les ouvrières d'une fabrique de Nuremberg. Vers la même époque, Strohl (de Strasbourg) fit un article sur ce sujet, et un autre Français, Th. Roussel, en fit aussi l'objet d'un travail que l'on consultera avec fruit. Depuis lors les recherches se sont multipliées, et un grand nombre de médecins et de chirurgiens ont publié, sur cette question, d'importantes monographies.

La nécrose phosphorée se rencontre à tout âge, mais le plus habi-

tuellement sur des individus de vingt à trente ans, ce qui s'explique par l'âge ordinaire des ouvriers employés à la fabrication des allumettes. Ce qui est plus remarquable, c'est que des individus, employés depuis plusieurs années, échappent pendant cinq à huit ans, et que beaucoup d'entre eux sont atteints après avoir quitté les ateliers depuis plusieurs mois.

Il est difficile de déterminer comment s'exerce cette action des vapeurs phosphoriques. Lorinser admet une intoxication générale et secondairement une influence directe des vapeurs phosphorées sur les muqueuses nasale et buccale. Strohl, au contraire, admet une influence purement locale : suivant lui, les vapeurs de phosphore se transformeraient, au contact de l'oxygène, en acide hypophosphorique qui, mélangé à l'air et dissous dans la salive, formerait de l'acide phosphorique. D'ailleurs cet acide se produit par la combustion accidentelle du phosphore pendant la fabrication. L'influence locale de cet acide phosphorique ramollirait les gencives et provoquerait l'inflammation des dents et même des alvéoles. M. Trélat explique l'action des vapeurs phosphorées sur les gencives seules, à l'exclusion des autres muqueuses de la bouche, par l'absence de glandes et de la mue épithéliale qui protégent les autres muqueuses; il prétend aussi qu'il n'est pas nécessaire que les dents soient cariées. Th. Roussel, au contraire, pense que les vapeurs phosphorées s'introduisent dans les excavations anormales des dents cariées, pénètrent jusqu'à la pulpe et agissent sur le périoste alvéolaire. M. Magitot partage entièrement cette manière de voir et, après de nombreuses observations faites dans les ateliers où se manipule le phosphore, conclut que le mécanisme de production de la nécrose phosphorée réside exclusivement dans la pénétration des vapeurs phosphoreuses (acides gazeux du phosphore) au sein des alvéoles par une carie dentaire préalable qui a rendu perméables la cavité centrale et les canaux radiculaires (carie pénétrante).

Anatomie pathologique. — Le bord alvéolaire de l'un ou l'autre des maxillaires est toujours le siége primitif de la nécrose phosphorée, mais ce ne sont pas seulement les deux maxillaires qui se nécrosent sous l'influence des vapeurs phosphorées, ce sont aussi l'os malaire, les palatins, les cornets, le vomer, c'est-à-dire, suivant la remarque de M. Trélat, ceux qui sont placés directement sur le trajet des voies digestives et respiratoires. Ce n'est que par exception et uniquement par voie de propagation qu'on a vu le mal s'étendre au frontal, au sphénoïde ou au temporal.

Quand on examine les portions d'os nécrosé, on remarque que toute la surface du séquestre ou un de ses points seulement présente des traces d'ostéite raréfiante, et que l'élargissement des conduits vasculaires donne à la surface de l'os un aspect poreux. Sur d'autres

points le séquestre est recouvert de couches osseuses de nouvelle formation. Ces couches, auxquelles on a donné le nom d'ostéophytes phosphoriques et que quelques auteurs regardent comme spécifiques, se déposent à la surface de l'os, avant même qu'il soit nécrosé. Cette matière osseuse surajoutée n'excède jamais un ou deux millimètres d'épaisseur. Examinée à la loupe, elle est poreuse et ressemble exactement à une éponge fine. Quand le séquestre a baigné longtemps dans le foyer purulent, on trouve quelquefois à sa surface des concrétions salines, blanchâtres, dures, uniquement formées de sels calcaires et non osseuses.

Le maxillaire inférieur, quand il a été frappé de nécrose, se répare comme dans la nécrose ordinaire. Quant au maxillaire supérieur, il n'en est pas de même, et tous les auteurs s'accordent à signaler l'absence de sa régénération. Dans quelques cas, on trouve des traînées fibreuses et de rares incrustations osseuses, qui forment un revêtement membraneux, offrant l'aspect d'une muqueuse dense, résistante, capable, jusqu'à un certain point, de remplacer la voûte palatine et le plancher de l'orbite lorsqu'ils ont été éliminés. L'os malaire, quand il a été détruit, peut se reproduire en partie.

La nécrose des maxillaires produite par le phosphore se complique quelquefois, bien que rarement, de lésions viscérales : on a noté la dégénérescence amyloïde du foie, de la rate, des reins (Haltenhoff), la néphrite albumineuse, et même, au dire de Bucquoy, la stéatose généralisée. D'autres auteurs considèrent ces lésions comme indépendantes de l'affection. Enfin, récemment, on a constaté une altération secondaire des globules sanguins.

Symptomatologie. — Deux symptômes principaux marquent le début de la nécrose phosphorée, l'odontalgie et la tuméfaction de la face.

Les douleurs dentaires, qui jamais ne font défaut, sont tantôt continues, tantôt passagères; elles reparaissent par crises à des époques variables. En même temps qu'apparaissent ces douleurs, les gencives deviennent rouges, tuméfiées, saignantes et très-sensibles. La salive est souvent teintée de sang, ce qui a fait dire à quelques auteurs que le premier symptôme de la nécrose phosphorée était un crachement de sang. La tuméfaction des parties molles est quelquefois le premier signe et précède les douleurs dentaires elles-mêmes; souvent c'est une simple fluxion, bientôt suivie d'un gonflement phlegmoneux qui apparaît au début, tantôt sous la forme de noyaux isolés, le long du maxillaire inférieur, tantôt sous l'aspect d'une saillie uniforme, arrondie, occupant ou même dépassant la région malade.

A mesure que ces symptômes augmentent, les douleurs deviennent

erratiques, s'étendent à l'oreille, à la tempe, quelquefois même à l'épaule. Dans certains cas elles acquièrent une intensité extrême, se limitent alors à un côté de la face et prennent tous les caractères des névralgies; puis elles disparaissent le plus souvent quand apparaît la suppuration. Les dents, saines ou malades, dans toute la portion de la mâchoire atteinte, deviennent mobiles, se déchaussent peu à peu et finissent par tomber; les gencives, molles et fongueuses, s'ulcèrent, et bientôt on constate tous les signes de l'ostéo-périostite alvéolo-dentaire (voy. ce mot).

A partir de ce moment la maladie fait de rapides progrès, qu'accélèrent encore de temps à autre des exacerbations inflammatoires. La peau s'échauffe, rougit, la tuméfaction devient considérable : elle occupe la joue et la partie supérieure du cou quand la nécrose occupe la mâchoire inférieure; la joue, le nez, le front et les paupières, quand elle occupe le maxillaire supérieur.

Ces symptômes, dont l'intensité est variable suivant les cas, s'amendent quand s'établit la suppuration. Sur un ou plusieurs points, la fluctuation devient manifeste, des abcès se forment et s'ouvrent également du côté de la peau et du côté de la bouche, en donnant issue à un pus abondant et fétide. Les ouvertures restent fistuleuses et permettent au stylet d'arriver facilement jusqu'à l'os dénudé; par la bouche on aperçoit même le séquestre noirâtre, baignant dans du pus.

Le plus souvent les malades conservent toutes les apparences de la santé, beaucoup ne quittent pas leurs travaux, et c'est dans l'atelier même qu'ils se font enlever leur séquestre (Lailler). D'autres fois, au contraire, par suite de la suppuration intarissable, de l'écoulement continuel du pus et de la salive par la bouche entr'ouverte, de la difficulté d'élimination et même de l'albuminurie qui apparaît quelquefois, les malades, épuisés, succombent avant d'avoir pu suffire au travail d'élimination de l'os nécrosé.

La durée de la maladie est longue. Les phénomènes du début s'amendent assez rapidement, mais c'est la période de mortification qui est d'une durée extrême; il se passe souvent plusieurs années avant que le séquestre devienne mobile.

Diagnostic. — Il est facile, d'après les caractères que nous venons de faire connaître, et surtout d'après les antécédents, de distinguer la nécrose phosphorée de la nécrose ordinaire. Un point important du diagnostic consiste à déterminer le moment où la nécrose est complète. Cela est malheureusement d'une grande difficulté. Au dire de M. Trélat, tant que le séquestre n'est pas mobile, la nécrose n'est pas limitée, et, alors même que l'os est complétement mort, qu'il est en voie d'élimination sur un point, la périostite n'en continue pas moins

à s'étendre aux parties osseuses voisines, et annonce, par conséquent, la nécrose de ces parties.

Pronostic. — Il est plus grave que dans toutes les autres variétés de nécrose. Celle du maxillaire supérieur est surtout dangereuse à cause de la propagation plus facile de la maladie aux autres os de la face et à ceux du crâne, et, par suite, de la production d'une méningo-encéphalite le plus souvent mortelle.

Traitement. — Dans la première période on a conseillé l'iodure de potassium à hautes doses. Dans la seconde on a beaucoup discuté pour savoir à quelle époque il convenait d'intervenir et s'il est ou non avantageux d'attendre la mobilité du séquestre. Suivant nous, tant que l'état général n'est pas menacé on peut attendre; mais, dans le cas contraire, il faut de bonne heure donner issue à la suppuration et extraire aussi rapidement que possible le séquestre.

Atrophie.

On sait que, par suite des progrès de l'âge, à la suite de la chute des dents, les alvéoles et les os maxillaires eux-mêmes subissent une sorte d'atrophie progressive à laquelle on a donné le nom de *résorption sénile;* nous en avons vu plusieurs cas. Cette atrophie est plus rare chez l'adulte. Elle peut être considérable; il en existe plusieurs exemples qui ont été rapportés sous les noms divers de *résorption pathologique*, de *résorption progressive*, ou d'*affection singulière des arcades alvéolo-dentaires*, etc. Elle paraît se développer le plus souvent sous l'influence de la syphilis, d'autres fois elle apparaît sans cause apparente.

Le début est insidieux. Il s'annonce par l'ébranlement et la chute des dents, sans douleur et sans écoulement sanguin ou purulent. Puis l'arcade alvéolo-dentaire se résorbe peu à peu, finit par disparaître ainsi que le plancher du sinus maxillaire ou la voûte palatine elle-même ; enfin une communication s'établit entre les cavités buccale et nasale et produit tous les troubles qui en sont la conséquence.

La marche est lente, progressive, et ce n'est qu'après plusieurs années, de trois à sept ans, que l'on constate la résorption complète des parties osseuses que nous venons d'indiquer.

Lorsque cette affection se développe sous l'influence de la syphilis, il est possible d'en arrêter les progrès par l'iodure de potassium. Mais quand elle apparaît sans cause appréciable, aucune médication ne parvient à enrayer sa marche.

Hypertrophie.

Il existe deux variétés d'hypertrophie des maxillaires, l'une partielle et limitée aux arcades alvéolaires, l'autre diffuse et portant sur la totalité de l'os.

Nous avons décrit plus haut (p. 571) l'hypertrophie généralisée des gencives et des arcades alvéolaires; nous n'y reviendrons pas.

Outre cette variété, on rencontre parfois une hypertrophie localisée à certains points de l'arcade alvéolaire. Les dents, à ce niveau, sont allongées, anormalement distantes les unes des autres et comme chassées de leurs alvéoles par le dépôt de nouvelles couches osseuses. Dans certains cas, on rencontre même de petites exostoses formant, soit en dehors, soit en dedans, des saillies arrondies ou des crêtes osseuses. Il suffit de réséquer ces parties avec la pince de Liston.

L'hypertrophie diffuse, à laquelle Virchow a donné le nom de *leontiasis ossea*, est une affection caractérisée par un développement considérable des os maxillaires. Elle débute habituellement par l'un des maxillaires supérieurs, peut y rester limitée ou s'étendre à l'autre maxillaire supérieur, de là au maxillaire inférieur, au frontal, et parfois à tous les autres os de la face et du crâne. Elle apparaît le plus souvent, sans cause appréciable, chez des jeunes gens de dix à quinze ans. Elle suit une marche lente et continue, plus rarement elle présente des poussées rapides qui s'accompagnent de douleurs et même d'érysipèles dans les parties malades, ce qui semble démontrer qu'elle est de nature inflammatoire.

Lorsque l'affection reste limitée à l'un des deux maxillaires supérieurs, il n'en résulte qu'une difformité choquante qui n'entraîne pas nécessairement la mort; lorsqu'elle atteint, au contraire, tous les os de la face, elle ne tarde pas à se compliquer d'accidents méningitiques ou d'un état d'épuisement général rapidement mortel.

Tumeurs.

Nous ne décrirons ici que les tumeurs des os maxillaires proprement dits, ayant décrit plus haut celles du sinus (voy. t. III, p. 799), des gencives (t. IV, p. 572), des dents (t. IV, p. 599), et devant étudier plus loin les tumeurs de la voûte palatine.

Nous étudierons successivement les kystes, les fibromes, les myéloplaxomes, les chondromes, les ostéomes, les sarcomes, les myxomes et les carcinomes.

Kystes. — Les kystes des mâchoires ont été longtemps confondus avec les autres tumeurs de cette région. Dupuytren, le premier, en a nettement établi le diagnostic et le traitement. Depuis lors d'importants travaux ont été publiés sur leur pathogénie, en particulier par Forget, Guibout, Broca et Magitot. C'est ce dernier qui a le mieux étudié leur pathogénie. Nous utiliserons ses recherches dans la description qui va suivre.

On distingue trois variétés de kystes : 1° ceux du follicule dentaire (*progènes* ou *préexistants*) ; 2° ceux du périoste (*néogènes* ou *sous-périostiques*); 3° ceux qui se développent autour d'un corps étranger (*périgènes*). Cette dernière variété est extrêmement rare ; elle ne repose que sur une seule observation de M. Maisonneuve ; aussi la plupart des auteurs se contentent-ils de la mentionner. Quant aux deux premières variétés, tous les chirurgiens modernes les admettent; quelques-uns les désignent sous le nom de kystes dentaires pour les différencier de ceux du sinus, qu'ils désignent sous le nom de kystes non dentaires.

Les *kystes folliculaires* se forment dans le follicule de la dent pendant que celle-ci est encore en voie de développement. On sait que ce follicule se compose, quelle que soit la période de l'évolution dentaire, 1° de la paroi, 2° du bulbe ou organe de l'ivoire, 3° de l'organe ou germe de l'émail.

La paroi folliculaire forme un sac au fond duquel se trouve le bulbe. Celui-ci est comme coiffé par une substance molle, de nature épithéliale, dont une partie, la plus voisine du bulbe, forme l'organe de l'émail, et dont l'autre disparaîtra par ramollissement lorsque la dent sera complétement formée. Si ce ramollissement se produit trop tôt, le sac peut devenir kystique. Or le contenu du kyste variera suivant la période de l'évolution dentaire à laquelle il se sera formé.

S'il s'est formé dans la période du début, dite *embryoplastique*, alors que le bulbe et l'organe de l'émail ne sont encore qu'une gangue molle et amorphe, ceux-ci pourront disparaître, atrophiés par la pression du liquide. Un kyste ainsi formé ne contiendra ni dents ni rudiments dentaires, et l'on ne trouvera dans son intérieur qu'une matière sébacée.

S'il s'est formé à une période plus avancée, celle dite *odontoplastique*, alors que la périphérie du bulbe est déjà recouverte de cellules dentinaires destinées à produire de l'ivoire et de l'émail à la face profonde de l'organe producteur de ce dernier, ou bien le bulbe sera encore assez mou pour se laisser, comme dans le cas précédent, atrophier par la pression du liquide, ou bien les cellules dentinaires continueront à produire de l'ivoire, et l'on trouvera alors dans le kyste des masses informes d'ivoire dépourvues d'émail (*kystes odontoplastiques*).

Enfin si le kyste s'est formé à la période de dentification dite *coronaire*, alors que la couronne déjà formée s'est recouverte d'ivoire et d'émail, que la racine s'est développée en se recouvrant du cément qui n'est que la continuation du sac folliculaire, et qu'enfin ce sac a disparu au niveau du collet pour être remplacé par le périoste alvéolo-dentaire, on trouvera dans l'intérieur du kyste, implantée sur sa paroi, une dent complétement ou incomplétement développée (*kystes coronaires*).

Lorsqu'on voit apparaître des kystes un temps plus ou moins long après que la seconde dentition est complète, on admet alors qu'ils se sont développés dans un follicule de dent surnuméraire. Ces dents surnuméraires, dont on a rapporté de nombreux exemples, subissant la même évolution que les dents ordinaires, peuvent, au même titre qu'elles, devenir le point de départ de kystes. On donne à ces derniers le nom d'*hétérotopiques* pour les distinguer de ceux qui se développent dans un follicule normal et auxquels on donne le nom de *kystes simples*.

Les kystes folliculaires sont presque toujours uniloculaires. Quand ils sont multiloculaires, les cavités sont distinctes ou communiquent les unes avec les autres. On suppose que ces dernières sont dues à la réunion de plusieurs kystes ouverts les uns dans les autres. Lorsqu'on trouve deux ou plusieurs dents dans une même cavité, ce qui est plus rare encore, on suppose également que deux kystes développés dans les follicules de deux dents voisines se sont réunis de très-bonne heure, ou bien que ce fait est dû à la multiplication des bulbes. Voici comment M. Broca explique ce phénomène : Un bulbe en voie d'évolution s'hypertrophie, présente, dit-il, une surface irrégulière et mamelonnée. Une dissection fine permet de reconnaître que cet aspect est dû à l'agglomération d'une série de papilles, présentant chacune tous les éléments d'un bulbe normal; chacun de ces bulbes secondaires pourrait former une dent distincte dans le même follicule. Telle est l'hypothèse qu'il émet en citant le cas observé par Oudet, d'un kyste dans lequel on trouva jusqu'à vingt-cinq dents.

Le siége de ces kystes est très-variable : la dent, cachée dans l'épaisseur des mâchoires, est retenue dans sa position normale, ou bien elle est déviée et se trouve en un point plus ou moins éloigné : dans la voûte palatine, dans l'apophyse montante, à la face inférieure de l'orbite, s'il s'agit du maxillaire supérieur; ou bien à la partie inférieure de la branche horizontale, dans la branche montante ou, plus souvent, à l'union de ces deux parties, s'il s'agit du maxillaire inférieur. En se développant, le kyste se porte du côté où il rencontre le moins de résistance : à la mâchoire inférieure, il écarte les deux lames de l'os et tend à faire saillie vers le bord alvéolaire ; à la mâ-

choire supérieure, il se porte de préférence vers le sinus dont il refoule ou traverse l'une des parois (voy. *Tumeurs du sinus maxillaire.*)

Le contenu de ces kystes se compose de parties solides et de parties liquides. Les premières sont, comme nous l'avons vu, des dents et des rudiments de dents. Les secondes sont de la sérosité, une matière épaisse, visqueuse ou caséeuse, d'où les noms de *kystes séreux*, *mélicériques* et *caséeux*.

Les *kystes sous-périostiques*, contrairement aux kystes folliculaires, se développent, lorsque la dent est parvenue à l'état adulte, au-dessous du périoste de la racine qui lui adhère normalement. Sous l'influence de l'une des causes que nous ferons connaître plus loin, un liquide, sécrété à la face profonde du périoste, le décolle du cément sous-jacent et le soulève, soit sur un des côtés de la racine, soit au niveau du sommet.

Si cette collection liquide se fait au niveau de l'orifice du canal dentaire, ou bien celui-ci est perméable et alors il ne se forme pas de kyste, ou bien il est imperméable et alors la poche, une fois formée, augmente peu à peu de volume. Le liquide, d'abord séreux, devient séro-purulent ou purulent ; dans certains cas, il est même primitivement purulent. Lorsque le kyste a atteint un certain volume, la couche de cément disparaît dans toute l'étendue limitée par l'insertion de la paroi, la substance de l'ivoire sous-jacent subit à son tour cette résorption, et il en résulte la présence dans la cavité kystique de ces éléments dissociés. La production des kystes sous-périostiques entraîne en outre le soulèvement, la déviation et par suite l'ébranlement de la dent. Le périoste qui forme la paroi du kyste, en même temps qu'il est distendu, augmente d'épaisseur par suite de l'hypergénèse de ses éléments. Il se forme aussi à sa face profonde une couche d'épithélium sphérique ou polyédrique, tantôt simple, tantôt stratifié, présentant parfois des villosités qui baignent dans le liquide.

De même que les kystes folliculaires peuvent contenir plusieurs dents, les kystes sous-périostiques peuvent renfermer plusieurs racines. Le mécanisme de la production de ces kystes multiloculaires est le même pour ces deux variétés.

Quoi qu'il en soit, ces kystes se portent habituellement vers le côté externe des mâchoires et viennent faire saillie, soit dans le vestibule de la bouche, soit sous la peau des lèvres ou des joues.

Les *kystes périgènes* développés autour d'un corps étranger sont extrêmement rares. Chez le malade de Maisonneuve, il s'agissait d'une balle qui en était devenue le point de départ au bout de plusieurs années (voy. *Cliniq. Maisonneuve*).

L'étiologie des kystes des mâchoires est souvent obscure. Les

kystes folliculaires paraissent dépendre de troubles de nutrition survenus pendant l'une des phases de l'évolution dentaire. Ils sont congénitaux ou se déclarent dans l'enfance, à la suite d'un traumatisme, d'une carie, d'une périostite, etc. Quant aux kystes développés hétérotopiquement, hors des arcades alvéolaires, leur origine est tout aussi inconnue que l'hétérotopie elle-même. Il est plus facile de déterminer la cause des kystes qui prennent naissance dans le follicule de la dent de sagesse. Cette cause est l'insuffisance de place réservée à la dent de sagesse à l'époque de son éruption. La couronne dentaire peut rencontrer une invincible résistance de la part de la base de la branche montante et de la couronne de la seconde molaire ; de là une compression du sac folliculaire amenant la sécrétion d'un liquide pathologique. Les kystes sous-périostiques succèdent généralement à une lésion quelconque des dents, à une tentative d'extraction restée infructueuse, à une carie ou à l'obturation intempestive d'une dent cariée.

Les symptômes diffèrent suivant que la tumeur siége au maxillaire supérieur ou au maxillaire inférieur. Les kystes du maxillaire supérieur débutent, en un point quelconque de cet os, par une saillie à contours plus ou moins nets à la surface de laquelle la muqueuse distendue conserve tous ses caractères. A mesure qu'elle augmente, cette saillie soulève la joue, donne lieu à une sensation de gêne et de pesanteur. Au toucher, sa surface est lisse, et pour peu que la lame osseuse qui la recouvre soit amincie, on perçoit une crépitation osseuse et de la fluctuation. Lorsque la tumeur est plus volumineuse, cette paroi osseuse elle-même finit par se résorber ; le contenu devient parfois visible à travers la muqueuse buccale. La difformité augmente, la joue devient plus saillante, la commissure labiale se dévie ; quelquefois même la paupière se soulève et le nez est refoulé du côté opposé. Lorsque le kyste s'est développé dans l'épaisseur de l'apophyse palatine, la voûte du palais est abaissée et proémine dans la cavité buccale. Il en résulte des troubles fonctionnels assez importants, tels que l'obstruction de la narine, de la dyspnée, de la dysphagie et de la dysphonie.

Les kystes du maxillaire inférieur, s'ils occupent l'arcade alvéolaire, se comportent comme les précédents. Ceux du corps ou des branches font ordinairement, soit du côté de la peau, soit du côté de la bouche, une saillie qui ne peut longtemps passer inaperçue. Les signes physiques sont les mêmes que pour les kystes du maxillaire supérieur. Toutefois ils peuvent, au toucher, présenter une consistance variable suivant la résorption inégale ou l'épaississement partiel de la coque osseuse ; celle-ci, en certains points, est amincie et crépite sous le doigt du chirurgien. En d'autres points on perçoit une fluctuation mani-

feste; ailleurs l'os épaissi résiste à une forte pression. En pareil cas, le kyste présente à sa surface des bosselures qui pourraient le faire prendre pour une tumeur de mauvaise nature. Les kystes du corps ou des branches du maxillaire inférieur peuvent acquérir un volume considérable, s'étendre à toute une moitié de la mâchoire ou même à l'une des moitiés de la joue, jusqu'à l'os malaire en haut, jusqu'à la partie supérieure du cou en bas. Il en résulte une difformité importante : l'angle et le bord inférieurs de la mâchoire sont effacés, la dépression sous-maxillaire est remplie. En dedans, la langue est refoulée vers l'autre côté de la bouche ; de là une grande gêne dans la mastication, la parole et même dans la déglutition, pour peu que la tuméfaction s'étende en arrière. Rarement on observe des douleurs; cependant, dans certains cas, les auteurs en ont constaté de très-vives.

La marche de ces kystes est habituellement fort lente. Au début ceux du maxillaire supérieur passent souvent inaperçus, ceux du maxillaire inférieur sont, au contraire, reconnus de bonne heure. En raison même de son indolence, les malades conservent cette affection jusqu'à douze, quinze et quelquefois vingt ans, avant de réclamer les secours de la chirurgie. Arrivés à une certaine période de leur développement, ils s'accroissent rapidement et prennent, en peu de temps, des proportions considérables. Plus rarement, cette poussée rapide fait défaut, et l'accroissement ne cesse d'être lent et graduel ; enfin, dans quelques cas, ces kystes restent indéfiniment stationnaires.

L'ouverture spontanée, quand elle a lieu, se fait par excès de distension, par inflammation ou par suppuration.

L'absence d'une dent au bord alvéolaire est un caractère d'une grande importance pour le diagnostic des kystes folliculaires. Quant aux kystes périostiques, ils se développent le plus souvent à la suite d'une carie dentaire ou d'une opération pratiquée sur les dents, et leur formation s'accompagne presque toujours des symptômes de la périostite alvéolo-dentaire.

Il est difficile au début de distinguer un kyste sous-périostique d'un abcès péridentaire enkysté; mais la marche ultérieure de la maladie ne tarde pas à lever tous les doutes.

Le jeune âge des sujets, la marche lente de la tumeur, son indolence, la présence à sa surface d'une coque osseuse qui s'est graduellement amincie de manière à donner d'abord la sensation d'une crépitation fine, puis celle d'une fluctuation uniforme, l'absence de tuméfaction ganglionnaire, tels sont les caractères qui permettent de distinguer facilement un kyste simple des autres tumeurs des mâchoires.

Le traitement consiste à donner issue au liquide et à favoriser l'oblitération du kyste. Si celui-ci est petit, s'il occupe l'arcade alvéolaire au niveau d'une dent cariée, il suffit ordinairement d'arracher cette dent, au besoin, d'agrandir l'alvéole pour donner issue au liquide et pour obtenir la guérison définitive; s'il est volumineux, si la membrane kystique offre un plus grand degré d'organisation, on peut, au moyen d'une large ouverture, modifier la surface interne à l'aide de liquides caustiques, tels que le nitrate d'argent. Pour éviter la récidive, il est bon d'introduire une mèche à la partie déclive. Le passage d'un tube élastique fenêtré à travers la tumeur nous a également donné de bons résultats; mais nous préférons l'incision faite assez largement pour voir s'il n'y a pas sur un des points du sac une portion de dent qui fait saillie, car alors il faut l'extraire et, s'il y a lieu, cautériser son point d'implantation.

Même quand le traitement est bien fait la récidive est possible, et non-seulement cette récidive peut se faire dans la même poche, mais elle peut aussi avoir lieu dans une nouvelle poche formée dans le voisinage.

Fibromes. — Les fibromes des maxillaires sont rares. Ils apparaissent à tous les âges, mais plus particulièrement dans la jeunesse, à l'époque où a lieu l'éruption des dernières molaires.

Au point de vue du siége, on les distingue en sous-périostiques et en intra-osseux. Les sous-périostiques naissent le plus souvent sur le bord alvéolaire, dans l'intervalle des dents, très-rarement sur les autres points. Les intra-osseux sont ordinairement centraux ou médullaires. En se développant ils refoulent progressivement les lames osseuses qui les recouvrent et qui leur forment une véritable coque, surtout à la mâchoire inférieure.

Leur structure est la même que celle des fibromes des autres régions. Ils semblent dériver du tissu conjonctif qui forme la couche profonde du périoste, ou de celui qui entre dans la composition du tissu médullaire de l'os. Ils sont habituellement fasciculés, c'est-à-dire formés de faisceaux fibreux entrecroisés en sens divers. Ils ont une certaine tendance à subir la transformation calcaire; plus rarement ils sont le siége de transformations cartilagineuse, osseuse ou kystique. Quand ils contiennent une grande proportion d'éléments fibro-plastiques, on dit qu'ils sont mixtes ou sarcomateux. Pendant le cours de leur développement, on trouve parfois à leur surface ou dans leur épaisseur des points d'ulcération ou de petits foyers purulents.

Les fibromes sous-périostiques sont faciles à reconnaître. Dès le début, ils apparaissent sous forme d'une petite saillie qui vient proéminer entre deux dents qu'ils ébranlent et dévient; peu à peu ils débordent, entourent l'arcade alvéolaire et les deux faces de la mâ-

choire. Pendant longtemps la muqueuse qui les recouvre reste lisse, saine et mobile, mais peu à peu elle subit l'empreinte des dents et des parties voisines. Au toucher ils sont d'une dureté fibreuse, caractéristique.

Les fibromes intra-osseux ne deviennent apparents qu'au moment où déjà ils ont refoulé la lame osseuse qui les recouvre et formé une légère saillie sur l'une des faces de l'os ou vers le bord alvéolaire. A cette époque, la tumeur est lisse, d'une dureté osseuse homogène. Plus tard, lorsque la lame osseuse est amincie et distendue, surtout au maxillaire inférieur, on perçoit une sensation de parchemin.

Les symptômes fonctionnels, nuls au début, acquièrent d'autant plus d'importance que le volume de la tumeur est plus considérable. Quand celle-ci se développe du côté de la joue, on constate seulement un peu de gêne de la parole et de la mastication; quand au contraire elle fait saillie du côté de la cavité buccale, la mastication, la parole et la respiration elle-même peuvent être assez gênées pour que l'opération soit urgente. Si elle vient faire saillie entre les lèvres et qu'elle empêche, par son volume, le rapprochement des mâchoires, la salive s'écoule continuellement par la bouche entr'ouverte, ce qui est une cause de dépérissement pour le malade. Enfin, si la tumeur siége au maxillaire supérieur et se développe du côté du sinus maxillaire au point de combler cette cavité, on observe alors tous les symptômes que nous avons fait connaître en parlant des tumeurs du sinus maxillaire.

La marche est ordinairement très-lente. Quelquefois peu active au début, elle devient rapide. par la suite, sous l'influence d'un coup, de la gestation, ou même sans cause appréciable. La tumeur peut acquérir un volume considérable. Dans un cas cité par Luton, elle cachait toute une moitié du visage, débordait la ligne médiane du côté du nez, atteignait en haut le niveau de l'arcade orbitaire, descendait sur le cou, mesurait, en un mot, 21 centimètres de haut en bas et de droite à gauche.

Ces tumeurs ne sont pas habituellement très-graves, en ce sens qu'après leur ablation complète elles ont peu de tendance à se reproduire. Cependant nous les avons vues récidiver sous forme de sarcomes, malgré les précautions prises par le chirurgien, et même au bout de quelques mois. La tumeur revêt alors les caractères des tumeurs fibro-plastiques (voy. *Sarcomes*). Il faut avoir soin d'enlever largement ces productions morbides en dépassant leurs limites, et même, dans les cas suspects, de cautériser la surface d'implantation.

Chondromes. — Ils sont rares. Ils apparaissent chez des sujets jeunes, sans cause appréciable. C'est sur le maxillaire inférieur qu'ils se développent de préférence. Ils prennent naissance tantôt sous le pé-

rioste (*périchondromes*), tantôt dans l'épaisseur même de l'os (*enchondromes*).

Les *périchondromes* se développent par de petits noyaux cartilagineux aplatis, qui se réunissent les uns aux autres, à mesure qu'ils augmentent de volume, pour ne former qu'une seule tumeur. Celle-ci s'étale à la surface de l'os avec lequel elle adhère et finit par se confondre par l'ossification de ses couches profondes. Elle peut atteindre un volume considérable, s'étendre à la plus grande partie ou à la totalité de l'os, et même le déborder en haut et en bas. Les périchondromes du maxillaire supérieur se portent facilement vers le sinus dont ils finissent presque toujours par résorber la paroi antérieure et par combler la cavité. Ils ont généralement pour point de départ la fossette canine, l'apophyse montante ou le bord alvéolaire.

L'*enchondrome*, beaucoup plus rare que le périchondrome, n'a jamais été observé que sur le maxillaire inférieur. Né dans l'épaisseur même de l'os, il repousse, amincit et détruit ses parois. Rarement constitué par du cartilage pur, il est tantôt fibro-cartilagineux, tantôt en partie cartilagineux, en partie charnu, de consistance molle ou même gélatineuse. Ce tissu mou, suivant les Allemands, serait du sarcome (*chondro-sarcome*); suivant Ranvier, au contraire, ce ne serait qu'un tissu transitoire destiné à devenir plus tard du tissu cartilagineux par transformation des éléments embryonnaires qui le constituent. De même que le fibrome, le chondrome peut, dans le cours de son évolution, subir certaines transformations : il peut se vasculariser, s'ossifier (*chondrome ossifiant*), devenir kystique, sarcomateux ou granulo-graisseux; il peut aussi se charger de tissu mou, friable, identique aux tubercules jaunes.

Quelle que soit la période à laquelle on l'examine, il est le plus souvent impossible de distinguer, à moins qu'on ne l'opère, un enchondrome d'un périchondrome. Au début ils apparaissent dans un des points que nous avons indiqués sous la forme d'une tumeur circonscrite, dure, élastique, rénitente, non adhérente aux téguments, parfois accompagnée d'un sentiment de gêne, ou de névralgies dentaires. Les troubles fonctionnels et la difformité varient suivant le volume et la direction de la tumeur. Peu marqués lorsqu'elle est limitée à une portion de maxillaire et qu'elle s'étend du côté de la joue, ils sont, au contraire, considérables quand elle occupe le maxillaire supérieur tout entier et envahit les arrière-cavités de la face. Celle-ci, du côté correspondant, est alors élargie, saillante; la commissure labiale est attirée en bas, en dehors et repoussée en avant; la narine du côté correspondant, parfois même les deux narines sont obstruées; le nez est repoussé du côté opposé; le canal nasal est comprimé; l'œil, dévié en haut et en dehors, peut même être chassé de l'orbite. On conçoit com-

bien, dans ces cas, la phonation, la mastication et la respiration elle-même peuvent être gênées.

La marche des chondromes est habituellement lente comme celle des kystes et des fibromes. Quand ils prennent la forme kystique, on pourrait croire à un kyste simple si l'on n'était pas prévenu, mais il suffit d'un peu d'attention pour éviter l'erreur. C'est avec les fibromes qu'ils offrent le plus d'analogie : ils s'en distinguent par leur élasticité, par leur marche un peu moins lente, et sont susceptibles d'acquérir un volume plus considérable. Très-rarement ils grossissent assez rapidement pour faire croire à un cancer; d'ailleurs l'absence habituelle de douleurs, d'adhérences à la peau et à la muqueuse, qui sont simplement distendues et amincies sans perdre leur coloration normale, l'intégrité des ganglions du voisinage, l'âge du malade et la conservation d'un bon état général, quel que soit le volume de la tumeur, servent à les en différencier.

Bien que leur nature soit bénigne, les chondromes des mâchoires et surtout du maxillaire supérieur sont susceptibles de récidiver sur place après leur ablation ; mais ils n'ont aucune tendance à se généraliser. Pour éviter la récidive, il faut donc les enlever largement, ruginer et cautériser profondément la surface d'implantation. Lorsque la tumeur est considérable, qu'elle envoie des prolongements dans les cavités de la face, qu'elle altère les os, le chirurgien ne doit pas hésiter à réséquer, suivant les cas, une partie ou la totalité du maxillaire.

Ostéomes. — Les ostéomes primitifs des mâchoires sont centraux ou périphériques.

Les ostéomes centraux du maxillaire supérieur ont été décrits parmi les affections du sinus maxillaire (voy. t. III, p. 800); nous n'y reviendrons pas. Ceux du maxillaire inférieur sont très-rares. Ils sont confondus par beaucoup d'auteurs avec les fibromes ou sarcomes ossifiants, et même avec les odontomes que nous avons décrits plus haut.

Les ostéomes périphériques ou sous-périostiques sont plus fréquents. Ils débutent dans la lame superficielle de l'os et contractent des adhérences intimes avec le périoste épaissi ; ils sont habituellement éburnés. C'est au maxillaire inférieur qu'on les observe de préférence, sur la face externe, au niveau de la branche montante ou de l'angle de la mâchoire; au maxillaire supérieur, c'est dans la portion nasale ou palatine : nous en avons parlé en décrivant les tumeurs du sinus maxillaire.

Comme dans les autres régions, ces tumeurs reconnaissent habituellement pour cause le traumatisme, la syphilis, l'irritation dentaire.

Elles se distinguent également par leur dureté, leur surface lisse, arrondie, bien circonscrite, leur indolence habituelle, l'absence de

retentissement sur les ganglions et sur le reste de l'organisme. Quand elles succèdent à un processus inflammatoire qui a pris naissance dans l'os ou le périoste, elles sont généralement douloureuses. Les troubles fonctionnels et les difformités auxquels elles donnent lieu sont à peu près les mêmes que ceux des fibromes et des chondromes ; nous n'y insisterons pas.

Toutes les fois qu'il y a du doute sur l'origine syphilitique des tumeurs osseuses, il faut prescrire le traitement spécifique pour compléter le diagnostic. Si ce traitement ne donne aucun résultat, il faut pratiquer l'ablation de la tumeur et au besoin la résection de l'os avant qu'elle ait atteint un volume considérable.

Myéloplaxomes ou sarcomes myéloïdes. — Nous avons dit en décrivant les myéloplaxomes des os (t. II, p. 531) que ces tumeurs étaient fréquentes aux mâchoires. Nous ne reviendrons pas sur l'anatomie pathologique; nous rappellerons seulement qu'on les distingue en superficielles et profondes, et que ces dernières diffèrent sensiblement suivant qu'elles sont enkystées ou infiltrées.

Les myéloplaxomes superficiels débutent au-dessous du périoste, sous la forme d'une petite tumeur violacée qui a pour siége de prédilection, au maxillaire supérieur, l'arcade alvéolaire ou le tissu spongieux qui entoure les racines de la deuxième incisive et qui correspond antérieurement à un point situé au-dessous et en dehors de l'échancrure nasale, sur les limites de la fossette incisive et de la fosse canine, précisément au-devant de l'angle antéro-inférieur du sinus maxillaire (E. Nélaton). De là elles peuvent s'étendre du côté des gencives ou plus souvent encore du côté du sinus, soit en refoulant, soit en perforant la lame postérieure du tissu compacte. Au maxillaire inférieur elles prennent également leur point de départ dans le tissu spongieux de la portion alvéolaire; puis elles se portent rapidement du côté des gencives et donnent lieu à une production morbide semblable à celles que nous avons décrites plus haut (voy. *Myéloplaxomes des gencives*). Mais il n'est pas rare en même temps de les voir se porter vers l'intérieur de l'os. Les myéloplaxomes profonds ou intra-osseux s'observent également aux deux maxillaires.

A part la coloration spéciale de la muqueuse qui les recouvre, ces tumeurs ressemblent beaucoup, à leur début, aux fibromes. Plus tard, lorsqu'elles prennent la forme enkystée, c'est encore cette coloration spéciale qui permet le mieux de les différencier des kystes simples. Quant à la forme infiltrée, elle se distingue de la forme enkystée en ce qu'elle donne rarement, comme elle, la sensation de parchemin. Quelle que soit la variété, ces tumeurs sont susceptibles d'acquérir un volume considérable, depuis celui d'un marron jusqu'à celui d'un œuf de poule et même davantage, de donner lieu aux

mêmes troubles fonctionnels et aux mêmes difformités que les fibromes. Quand elles sont franches, elles ont, comme ces dernières, une marche excessivement lente, mais elles ont plus qu'elles de la tendance à s'ulcérer et à donner lieu à des hémorrhagies. Quand elles suppurent, elles peuvent être confondues avec les kystes purulents et, dans tous ces cas, l'examen histologique seul peut éclairer le diagnostic.

Ce que nous avons dit en parlant des myéloplaxomes en général nous dispense d'insister plus longuement sur le diagnostic et le pronostic de ces sortes de tumeurs. Nous rappellerons seulement que la forme mixte, dans laquelle on trouve un grand nombre d'éléments fibro-plastiques, se distingue de la forme franche par la rapidité de sa marche et la facilité avec laquelle elle récidive après l'ablation; nous rappellerons encore que ces tumeurs ne peuvent guérir que par une opération faite largement. Si donc dans la forme enkystée l'excision et la cautérisation de la cavité kystique ont suffi dans quelques cas pour amener la guérison, dans le plus grand nombre des cas, il ne faut pas hésiter à pratiquer en même temps la résection. Celle-ci doit être encore faite plus largement dans la forme infiltrée, parce qu'il est souvent difficile, même après l'ablation de la portion d'os voisine de la tumeur, de dire s'il ne reste pas dans le diploé quelques parcelles de tissu malade qui ait échappé.

Fibroplaxomes ou sarcomes. — Les fibroplaxomes sont susceptibles de revêtir aux mâchoires les quatre variétés que nous avons décrites en parlant des tumeurs des os. Ces quatre variétés, comme nous l'avons démontré autrefois, avec Ordonez, méritent d'être conservées sous la forme typique aussi bien pour les os que pour les parties molles; il est donc inutile de décrire sous d'autres noms, tels que ceux de fibromes récidivants, de gliosarcomes, etc..., ces tumeurs, pour les différencier suivant qu'elles sont constituées en majeure partie par un tissu embryonnaire, ou par un tissu parvenu en presque totalité à l'état fibreux. Il importe également, comme nous l'avons fait pour les tumeurs des os en général, de décrire à part les myéloplaxomes types qui ont une prédilection toute spéciale pour les mâchoires, et de ne pas les confondre avec les sarcomes, comme le font quelques auteurs modernes. Quand, au contraire, les éléments fibroplastiques prédominent dans la tumeur et qu'il y a une proportion incomparablement moindre de myéloplaxes, nous continuerons à les décrire sous le nom de sarcomes myéloïdes ou de myéloplaxomes mixtes.

Comme nous avons décrit précédemment les tumeurs fibro-plastiques ou sarcomateuses des gencives, il ne nous reste maintenant qu'à décrire, suivant le siége qu'ils affectent par rapport aux mâchoires,

les sarcomes centraux ou intra-osseux et les sarcomes sous-périostiques ou superficiels.

Les sarcomes centraux de même que les sous-périostiques appartiennent le plus ordinairement à la variété fasciculée, c'est-à-dire à celle dans laquelle l'élément affecte la forme fibre (sarcome fibroïde ou fasciculé) ; mais on peut y rencontrer aussi les autres variétés, celle, par exemple, dans laquelle l'élément embryoplastique ou l'élément fusiforme prédomine (sarcome encéphaloïde). Il n'est pas rare également de les voir subir la calcification ou même l'ossification véritable.

Les signes de ces tumeurs sont à peu près les mêmes que ceux des fibromes et des myéloplaxomes, surtout à la première période de leur évolution et lorsqu'elles sont intra-osseuses; mais lorsqu'elles font saillie sous le périoste primitivement ou secondairement, elles forment dans la cavité buccale une tumeur arrondie peu colorée, légèrement aplatie, qui au maxillaire inférieur s'étend assez rapidement de l'une à l'autre de ses faces en contournant la branche montante ou la branche horizontale et le bord alvéolaire. Non-seulement elles distendent le périoste, mais encore elles le détruisent de même que la muqueuse qui les recouvre, et cette dernière ne tarde pas à s'ulcérer. Dans la forme intra-osseuse les nerfs dentaires sont habituellement respectés. La consistance diffère suivant que la variété fibre ou la variété cellule prédomine. Dans le premier cas, elle rappelle, au début, celle des fibromes ou des chondromes, c'est-à-dire qu'elle est dure, assez homogène, hormis les cas où il y a quelque complication kystique ou calcaire. Quand, au contraire, la variété cellule prédomine, la tumeur est plus molle et rappelle la consistance des encéphaloïdes. La sensation parcheminée n'existe que dans les tumeurs intra-osseuses à une certaine période de leur développement.

La marche est habituellement plus rapide que celle des tumeurs que nous avons précédemment décrites, et c'est cette rapidité même qui constitue la gravité du pronostic. C'est dans la variété embryonnaire (sarcome à petites cellules) que cette marche prompte est surtout dangereuse et qu'il y a lieu de craindre, même après l'ablation, la récidive. En effet cette variété présente avec le cancer une telle analogie qu'il est à peu près impossible de l'en distinguer.

Au maxillaire supérieur, le diagnostic offre un peu plus de difficultés qu'à l'inférieur, car souvent, avant d'avoir les pièces en mains, il est difficile de dire si la tumeur n'a pas débuté dans le sinus, et l'on peut la confondre avec un épithélioma de la pituitaire ou des gencives. Les antécédents seuls peuvent, dans les cas douteux, jeter quelque lumière sur le diagnostic. Il est également à remarquer que le sarcome du maxillaire supérieur est plus grave que celui du maxillaire inférieur.

Le traitement est le même que pour les fibromes, les enchondromes et les myéloplaxomes. L'opération doit être faite encore plus largement.

Myxomes. — On sait que ce sont des tumeurs molles, comme gélatineuses, contenant un liquide transparent, plus ou moins vasculaires, principalement formées par du tissu muqueux, et dans lesquelles le microscope montre, au milieu d'une trame cellulaire, vascularisée, des cellules pâles, anastomosées entre elles, quelques fibres élastiques et des cellules adipeuses.

Ces tumeurs prennent naissance, soit au centre de l'os, soit à la face profonde du périoste, aux dépens de la moelle intra-osseuse ou sous-périostique. Le myxome est rarement pur, le plus souvent il est contenu dans des tumeurs fibreuses, cartilagineuses, sarcomateuses ou kystiques.

Au point de vue des symptômes, ces tumeurs se comportent comme l'enchondrome ou le sarcome, dont elles ne sont souvent qu'une dépendance. Comme eux, elles diffèrent des tumeurs cancéreuses par une marche plus lente, par l'absence de douleurs, d'ulcération de la peau et d'engorgement ganglionnaire.

Le pronostic est d'autant moins grave que le myxome est mélangé au chondrome et au fibrome; mais la gravité augmente quand il est mélangé au tissu fibro-plastique et surtout à la forme embryonnaire.

L'ablation complète est également nécessaire pour obtenir la guérison.

Cancer. — Le cancer des mâchoires est fréquent. Il se montre sous la forme de carcinome ou d'épithéliome.

Le *carcinome* débute habituellement dans le tissu spongieux, plus ou moins près du bord alvéolaire, plus rarement sous le périoste. A la coupe il se présente généralement à l'état médullaire ou encéphaloïde. Il peut, comme le sarcome, subir la dégénérescence kystique.

L'*épithéliome* n'est presque jamais primitif; il a le plus souvent son point de départ dans les muqueuses qui recouvrent l'un des maxillaires et les téguments voisins de la bouche, des fosses nasales, du sinus maxillaire ou de la face.

Les symptômes sont à peu près les mêmes pour ces deux affections, car s'il est vrai que le carcinome débute dans le tissu médullaire de l'os, il ne tarde pas à le détruire et à faire saillie dans les cavités buccale ou nasale. Dans certains cas, leur vascularité est telle qu'on y constate des battements et un bruit de souffle comme dans les anévrysmes. C'est dans ces affections que l'on voit les gencives se vasculariser, devenir saignantes, s'ulcérer rapidement, les dents s'ébranler et tomber, laissant de bonne heure leurs alvéoles se remplir de fongosités molles, violacées, saignantes.

Les troubles fonctionnels communs à toutes les tumeurs de cette région, tels que la gêne de la phonation, de la déglutition, de la mastication, de la respiration, les douleurs lancinantes qui s'irradient vers le tragus, s'il s'agit du maxillaire inférieur, l'orbite ou la tempe, s'il s'agit du supérieur, plus rarement vers le cou ou l'épaule, surviennent et s'accroissent rapidement. La cachexie elle-même apparaît d'autant plus vite qu'il s'agit de la mâchoire inférieure, et que l'ulcération et les hémorrhagies ont suivi une marche plus active. Enfin les ganglions sous-maxillaires, sous-hyoïdiens ou cervicaux, suivant le siége de la tumeur, ne tardent pas à augmenter de volume et à s'indurer.

Dans les cas douteux le microscope permet facilement de distinguer l'une de l'autre ces deux variétés de cancer.

Il n'y a guère que les tumeurs embryoplastiques qui, en raison de la rapidité de leur marche, puissent les simuler, et plus spécialement le carcinome. Mais les antécédents, l'âge du malade, l'hérédité, les douleurs lancinantes, la vascularisation, les adhérences avec la peau, l'infection ganglionnaire, quand elles existent, permettent de lever les doutes et de reconnaître le cancer.

En raison de la gravité de cette maladie, il ne faut pas hésiter à opérer, plus largement encore que pour les autres tumeurs dont nous avons parlé, en coupant à travers les parties molles et les parties dures encore saines qui entourent le mal ; il faut surtout procéder à cette ablation avant que l'infection ganglionnaire et la cachexie aient rendu toute intervention chirurgicale inutile.

Constriction des mâchoires.

Nous ne décrirons sous ce nom que le *resserrement permanent*, complet ou incomplet, qui empêche la mâchoire inférieure de s'abaisser volontairement. Par conséquent nous ne comprenons pas sous ce titre le *resserrement passager* qui s'observe dans les cas de contracture idiopathique ou symptomatique des muscles élévateurs de la mâchoire inférieure et, plus spécialement, des masséters. Cette contracture, qui a lieu chez les hystériques, les tétaniques, ou dans quelques cas de carie dentaire, d'éruption difficile de quelques dents, d'inclusions dentaires, d'arthrite temporo-maxillaire ou de corps étrangers, disparaît avec la cause qui l'a produite et ne donne lieu à aucune description spéciale.

La constriction permanente, au contraire, nécessite l'intervention du chirurgien et mérite de nous arrêter.

Tantôt elle se lie à des brides cicatricielles consécutives à des plaies, des brûlures, des ulcérations, des corps étrangers, des stomatites

aiguës ou gangréneuses, et ce tissu cicatriciel est d'une étendue plus ou moins considérable; tantôt elle se lie à la contracture ou à la rétraction des muscles masséter, temporal, ptérygoïdien ou buccinateur, d'un seul ou des deux côtés; tantôt à des stalactites osseuses étendues des maxillaires inférieur ou supérieur; tantôt enfin à une ankylose vraie de l'articulation temporo-maxillaire, suite d'arthrite, de rhumatisme ou de fracture. Cette variété de causes explique la diversité des travaux qui ont été publiés sur ce sujet.

Il est habituellement facile de reconnaître quelle est la nature de l'obstacle qui s'oppose à l'écartement volontaire ou involontaire des mâchoires. S'agit-il d'une bride cicatricielle? Sans parler des commémoratifs, on la découvre facilement vers la face interne des joues, sous la forme d'un cordon fibreux rigide, dépourvu d'élasticité, allant de la face interne de l'un à la face externe de l'autre des maxillaires. S'agit-il d'une contracture musculaire? Il est aisé de sentir que les muscles sont tendus, durs et rigides. Ces caractères disparaissent sous l'influence du chloroforme, ce qui n'a pas lieu lorsqu'il s'agit d'une bride cicatricielle.

S'agit-il d'une ankylose fausse ou vraie, fibreuse ou osseuse? On ne constate aucun des signes qui précèdent, on observe seulement l'impossibilité ou tout au moins une grande difficulté dans les mouvements communiqués à la mâchoire. Si ceux-ci sont encore possibles à un faible degré, il s'agit d'une ankylose fibreuse ou incomplète; s'ils sont absolument impossibles, il s'agit d'une ankylose osseuse ou complète.

Quelle que soit la variété, on observe des troubles fonctionnels, en particulier une grande gêne dans la phonation et dans la mastication. Souvent même ces deux fonctions se trouvent complétement abolies.

Traitement. — Le traitement préventif consiste à empêcher, au moyen de la dilatation, le resserrement de se produire ou d'augmenter, ou bien de se reproduire quand on lutte contre la maladie qui en est la cause. C'est ainsi que l'on combat la contracture par les révulsifs et les résolutifs, quand elle est d'origine inflammatoire; par la faradisation des muscles, quand il y a tendance à la rétraction par suite de contracture; par l'introduction, entre les arcades dentaires, d'instruments propres à entretenir la dilatation ou même à l'augmenter progressivement.

Le traitement palliatif consiste dans l'avulsion d'une ou de plusieurs dents, pour donner passage aux aliments.

Le traitement curatif a pour but, lorsque la lésion est définitivement produite, de la faire disparaître ou tout au moins de rendre à la mâchoire inférieure assez de mobilité pour qu'elle puisse être utile. Ce

traitement comprend : 1° les moyens mécaniques; 2° la section des parties molles; 3° l'anaplastie; 4° la section osseuse.

Les moyens mécaniques diffèrent suivant que leur action est lente ou instantanée. Cette action peut être singulièrement facilitée par l'anesthésie chloroformique. Les instruments et appareils destinés à cet usage sont des plus variés : les plus puissants sont la queue de cochon en forme de vis conique, le dilatateur à plaque de Mathieu.

Que l'action de ces instruments soit brusque ou progressive, il est essentiel, quand on les applique, de leur donner entre les dents un point d'appui aussi large que possible, au besoin de protéger la couronne à l'aide d'un coussinet en cuir, en gutta-percha, en plomb, de façon à ne pas ébranler les dents.

Ces moyens mécaniques sont applicables à certaines variétés de brides encore récentes, de contracture et de rétraction musculaires, d'origine peu ancienne, de fausse ankylose de l'articulation temporo-maxillaire.

La section des parties molles comprend la section des brides cicatricielles et celle des muscles. La première est surtout indiquée dans les cas où les brides sont verticales et où il n'existe pas d'adhérences entre la face interne des joues et la face correspondante des maxillaires. La section des muscles, pratiquée pour la première fois par Diculafoy (de Toulouse) en 1838, a été reconnue depuis inutile ou au moins insuffisante, la rétraction musculaire s'accompagnant presque toujours soit d'une constriction cicatricielle, soit d'une ankylose fibreuse ou osseuse.

L'autoplastie combinée avec la section des muscles a été proposée par Rizzoli. Cette méthode consiste à déplacer la cicatrice et à s'en servir, au besoin, pour combler les pertes de substance de la joue; elle n'est applicable que dans les cas de constriction cicatricielle sans adhérences de la face interne de la joue.

La section osseuse a pour but d'établir une pseudarthrose en avant des adhérences et de rendre la mobilité à la portion non ankylosée du maxillaire inférieur.

Cette méthode comprend deux procédés, celui de Rizzoli et celui d'Esmarch.

Procédé de Rizzoli. — Ce chirurgien, après avoir écarté la commissure des lèvres, incise la muqueuse dans le sillon gingivo-buccal pour mettre à nu le maxillaire, glisse ensuite la branche non coupante d'un ostéotome le long de la face interne de cet os, jusqu'au-dessous de son bord inférieur, puis, appliquant la branche coupante de l'instrument sur la face antérieure de l'os, il le sectionne d'un seul coup, d'avant en arrière. Au lieu d'un ostéotome spécial, on peut se servir de la scie à chaîne, d'une pince de Liston, ou, mieux encore, de la pince que

nous avons fait construire par M. Mathieu et qui est représentée à la page 756 du tome III.

Procédé d'Esmarch. — Au lieu d'une simple section, Esmarch fait une résection de l'os à l'aide de deux traits de scie verticaux et parallèles, et enlève un segment quadrilatère du maxillaire inférieur.

Bruns, Wagner et Heat, au lieu d'un fragment quadrilatère, circonscrivent un segment triangulaire à base inférieure ou supérieure.

Cette opération, quel que soit le procédé auquel on ait recours, section ou résection, donne lieu généralement à une réaction immédiate très-modérée; on constate seulement un peu de gonflement et de douleur. Quant à son résultat définitif il varie quelque peu suivant le procédé employé : celui de Rizzoli paraît mieux assurer le rétablissement des mouvements que celui d'Esmarch.

Des opérations qui se pratiquent sur les maxillaires.

Nous avons vu, en parlant des affections de la face et de la bouche, que le chirurgien est souvent obligé d'enlever une portion ou la totalité des maxillaires. Nous ne reviendrons pas ici sur les nombreuses indications qui nécessitent cette opération; nous rappellerons seulement qu'elle varie suivant qu'il s'agit de couper, de réséquer ou d'enlever une portion ou la totalité d'un maxillaire sain, en ménageant le plus possible les parties molles qui le recouvrent, pour aller à la recherche de tumeurs profondément situées ; ou bien qu'il s'agit d'exciser une portion de l'os pour atteindre une tumeur liquide ou solide contenue dans son épaisseur; ou enfin qu'il s'agit d'enlever seulement une portion d'os nécrosé ou d'extraire en même temps une portion plus ou moins importante de parties molles dégénérées, comme cela arrive à la suite des affections malignes d'abord limitées à l'os et aux parties molles, et qui, pendant le cours de leur évolution, les ont affectés simultanément dans une plus ou moins grande étendue.

Les procédés opératoires sont nécessairement variables suivant ces divers cas. Dans les cas les plus simples comme dans les maladies bien circonscrites des bords alvéolaires, on peut facilement enlever par la voie buccale une portion d'os nécrosé ou dégénéré avec des pinces hémostatiques ou des pinces coupantes, sans qu'il soit nécessaire de pratiquer dans les parties molles voisines une ouverture artificielle. Mais lorsqu'il faut atteindre des portions plus profondément placées, il est presque toujours indispensable de se créer une voie préliminaire dont l'étendue varie nécessairement avec l'importance des parties à extraire.

Pour ce qui est du maxillaire supérieur, nous avons décrit, à propos

de l'extirpation des polypes naso-pharyngiens, les divers points de la face, des cavités de la bouche et des fosses nasales, sur lesquels ces opérations préliminaires doivent être pratiquées ; nous avons même décrit avec détails la manière dont plusieurs chirurgiens ont enlevé une portion ou la totalité de cet os. Nous avons fait connaître également un certain nombre d'autres procédés à propos des cavités nasale, maxillaire et buccale. Ces descriptions nous permettront d'être bref sur ce qui nous reste à ajouter dans cet article.

Pour le maxillaire inférieur, nous nous étendrons un peu plus longuement, bien que nous ayons déjà décrit quelques procédés à l'occasion des affections qui le concernent.

Maxillaire supérieur. — *Ablation totale d'un seul maxillaire. Opérations préliminaires.* — Pour mettre à nu le maxillaire supérieur de façon à l'enlever en totalité, il faut disposer les incisions le plus favorablement possible pour détacher aisément ses quatre insertions principales, palatine, naso-orbitaire, orbito-malaire et ptérygo-maxillaire. La palatine est facile à atteindre par les voies normales ; elle exige tout au plus l'incision de la lèvre supérieure, qu'il faut pratiquer, bien entendu de préférence sur la ligne médiane. L'orbito-nasale pourrait être facilement sectionnée en prolongeant cette incision vers la ligne médiane du nez, en passant par la sous-cloison, ou en contournant l'aile du nez et le sillon naso-jugal, c'est-à-dire dans les lieux où ces incisions sont le moins apparentes (voy. fig. 164). La première de ces incisions est celle que nous préférons, parce que, le maxillaire enlevé, la cicatrice de la plaie ne se laisse pas déprimer et la joue paraît moins enfoncée. La seconde incision était préférée par Nélaton. Pour aller à la recherche de l'insertion orbito-malaire, rien de plus simple que de faire partir de l'extrémité de l'une ou de l'autre de ces incisions une autre incision transversale passant à travers la base de la paupière et venant en dehors se rendre au niveau de la suture orbito-malaire.

Lorsque le maxillaire supérieur est détaché au niveau de ces trois articulations principales, il suffit de le saisir avec un fort davier et de le faire basculer au niveau de l'articulation ptérygoïdienne pour que celle-ci cède. Cependant, pour enlever le maxillaire par ce procédé, il a fallu prendre quelques précautions, telles que détacher les muqueuses pituitaire, buccale et les parties molles qui entrent dans la composition du voile du palais, de la face et de l'orbite, tout autour de l'os, en conservant, toutes les fois qu'il est sain, le périoste, pour ne pas couper inutilement les troncs vasculaires et nerveux situés en dehors de lui.

Au lieu de faire ces incisions préliminaires, Velpeau préférait couper la joue transversalement, en prolongeant, au niveau de la com-

missure du côté correspondant, l'orifice des lèvres, pour détacher toutes les parties molles de la joue dont il faisait un lambeau flottant (voy. fig. 165); il ne lui restait plus qu'à couper les muqueuses nasale et buccale au niveau des articulations. Langenbeck fait sur la joue une incision curviligne, convexe en bas, allant du grand angle de l'œil à la région malaire (voy. fig. 166). Maisonneuve incise le nez et la lèvre

Fig. 164.

Fig. 165.

supérieure sur la ligne médiane, et prolonge en haut son incision un peu au-dessous de la paupière inférieure (voy. fig. 167). Fergusson, outre l'incision de Velpeau, coupe la lèvre sur la ligne médiane et contourne l'aile du nez jusqu'à 2 ou 3 centimètres au-dessus du grand angle de l'œil.

Fig. 166.

Fig. 167.

Section de l'os. — Les sutures qui relient le maxillaire supérieur avec les os voisins sont, sauf les ptérygoïdiennes, tellement serrées, que le chirurgien ne doit pas s'attacher à les désengrener; le mieux est de les couper en empiétant même sur les os adjacents si quelque prolongement de tumeur l'exige. On se sert habituellement de la scie

à chaîne; on la conduit aisément par les cavités nasale et buccale pour couper la voûte palatine, par la cavité nasale et l'incision pour couper l'orbito-nasale. Il est un peu plus difficile de la passer par la fente sphéno-maxillaire pour couper l'orbito-malaire; on y parvient en se servant d'une grande aiguille munie d'un fil et dont la courbure rappelle celle de l'aiguille de Deschamps. Mais nous avons supprimé ces temps en nous servant, pour couper toutes ces attaches, d'une pince longue et puissante dont la forme rappelle celle de Liston (voy. tome III, fig. 139).

Ablation totale des deux maxillaires supérieurs. — S'il s'agit d'enlever en même temps l'autre maxillaire en totalité, ce qui comprend nécessairement l'ablation simultanée, partielle ou totale de la cloison des fosses nasales, il suffit de faire partir de l'extrémité supérieure de l'incision nasale une autre ligne transversale qui descend sur les côtés du nez et à la base de la paupière inférieure, vers l'os malaire. Le reste de l'opération est continué de même.

Toutes ces opérations ne peuvent se faire, bien entendu, sans que le malade souffre et sans qu'il y ait un grand nombre de vaisseaux divisés. Nous verrons plus loin comment on pare à ces deux inconvénients à l'aide de l'anesthésie et de l'hémostasie préventive, temporaire et définitive par le pincement.

Résection partielle du maxillaire supérieur. — Résection du bord alvéolaire. — Rien de plus simple que d'enlever une portion ou la totalité du bord alvéolaire, pourvu que l'ouverture de la bouche soit agrandie par des rétracteurs spéciaux qui servent en même temps à maintenir les dents écartées, comme l'écarteur de Luër ou celui de Mathieu. Le chirurgien peut alors exciser facilement les parties osseuses avec des pinces coupantes, des emporte-pièces, des scies spéciales, ou la gouge et le maillet; il a soin seulement de décoller au préalable la fibro-muqueuse et le périoste, s'il y a avantage à les conserver.

Il est tout aussi facile de reséquer, en partie ou en totalité, la portion palatine du maxillaire; il faut seulement avoir la précaution de détacher avec la rugine la fibro-muqueuse qui la tapisse, de perforer l'os sur les extrémités des parties à reséquer de façon à permettre d'engager par ces ouvertures les petites pinces de Liston, comme nous l'avons dit à propos du procédé de Nélaton pour l'ablation des polypes naso-pharyngiens.

Lorsqu'il s'agit d'enlever une portion de la face antérieure, de la face interne, de la tubérosité postérieure, en même temps qu'une portion du bord alvéolaire et de la voûte palatine, nous avons l'habitude de faire à travers la lèvre supérieure une incision médiane et verticale se prolongeant au besoin sur la ligne médiane de la cloison et du nez,

de façon à pouvoir détacher librement la joue avec le périoste, l'aile et les côtés du nez, la fibro-muqueuse palatine, et de pouvoir reséquer avec de fortes pinces de Liston les parties osseuses que l'on a mises à découvert.

Pour saisir avec la pince de Liston les parties à extraire, il suffit d'enlever une dent. Du côté des fosses nasales, il suffit de pincer le maxillaire en engageant une branche de la pince dans la cavité nasale, l'autre sur la face externe de l'os ; par cette double voie on prolonge aussi loin qu'il faut dans le sens vertical ou oblique la section osseuse, sans qu'il soit nécessaire de comprendre la portion correspondante à la tubérosité maxillaire, que nous avons l'habitude d'enlever en la saisissant avec un fort davier et en imprimant un mouvement de torsion autour de son insertion ptérygoïdienne.

Maxillaire inférieur. — L'ablation du maxillaire inférieur a été pratiquée pour la première fois en 1812 par Dupuytren. Se fondant sur l'observation des mutilations produites par des projectiles de guerre, ce chirurgien songea à faire régulièrement et méthodiquement ce qu'une force aveugle avait opéré sans entraîner la mort. Cette opération a reçu depuis une extension considérable.

Nous avons dit, en parlant des maladies de cet os, de la bouche et des joues, dans quelles circonstances le chirurgien sera appelé à pratiquer son ablation partielle ou totale. Tantôt c'est une inflammation primitive qui nécessite la mise à nu d'une portion plus ou moins étendue du corps ou de la branche montante qu'il s'agit d'extraire, comme dans le cas de nécrose ou de tumeur enkystée ; tantôt c'est une maladie limitée au bord alvéolaire qui, pour peu qu'elle soit de nature maligne, envahit en même temps les gencives et les alvéoles ; tantôt c'est une tumeur maligne de la langue, du plancher de la bouche, des piliers du voile du palais, de la joue, des lèvres, qui envahit une portion de l'os, et qui nécessite, en même temps que l'ablation des parties molles, celle d'une portion du maxillaire. Enfin dans les cas les plus graves, le chirurgien est obligé d'enlever la totalité de cet os, quelquefois même une certaine épaisseur des parties molles voisines qui sont atteintes en même temps que lui.

Ablation totale. — Il est rare que l'os soit nécrosé dans sa totalité ; nous avons cependant vu un fait semblable dans le service de M. Maisonneuve. Il est rare également qu'une tumeur maligne de l'os soit assez étendue pour nécessiter son ablation en totalité ; si, cependant, ce fait se produit, il suffit habituellement de circonscrire le bord inférieur de l'os et de remonter légèrement un peu au-dessous de son angle, en coupant toutes les parties molles, de façon à bien mettre à nu ce bord inférieur ; par cette voie, de dénuder à l'aide de la rugine les deux faces du maxillaire, du périoste et des muscles qui le recou-

vrent, de relever à la manière d'un lambeau les lèvres et les joues de bas en haut, en ayant soin de mettre des pinces hémostatiques sur les vaisseaux qui saignent, et de ne pas ouvrir le vestibule de la bouche avant d'avoir coupé sur la ligne médiane la branche horizontale avec nos fortes pinces incisives, avec la scie à chaîne, ou avec une de nos scies tournantes. Cela fait, on détache rapidement l'os de la portion alvéolaire du reste des parties molles, placées au-dessus du vestibule de la bouche; on saisit ensuite la branche montante avec un fort davier, de façon à l'attirer à l'extérieur, pendant qu'un aide relève fortement la joue ; on abaisse, en le reclinant en avant, le bord antérieur de la branche montante, jusqu'à ce qu'on voie bien l'apophyse coronoïde, sur laquelle on détache ou on coupe les tendons du temporal, puis on imprime à l'os un fort mouvement de rotation au niveau du condyle pour l'entraîner au dehors, suivant le conseil de Maisonneuve. Ce mouvement de torsion suffit à le détacher de ses ligaments. On pince aussitôt les vaisseaux des régions temporale et ptérygoïdienne.

Ablation partielle. Incisions préliminaires. — Pour mettre à découvert une portion ou la totalité de l'os, il est nécessaire de faire une incision préliminaire ; nous en exceptons cependant la résection de la portion alvéolaire qui, au moyen des instruments spéciaux que nous possédons, peut se faire aisément par l'ouverture buccale.

Les incisions préliminaires doivent être peu nombreuses et laisser des cicatrices aussi peu apparentes que possible. C'est pourquoi, au lieu de faire des incisions à travers les lèvres, les joues, le cou, la région parotidienne jusqu'à l'arcade zygomatique, nous préférons suivre la conduite de ceux qui font une incision au-dessous du bord inférieur du maxillaire, parallèlement à ce bord. S'agit-il de faire l'ablation totale de l'os, cette incision doit suivre toute la largeur de son bord inférieur et remonter même un peu au delà de ses angles. S'agit-il d'enlever une moitié, on fera la même incision du côté correspondant, en dépassant seulement un peu la ligne médiane. S'agit-il d'extraire seulement une portion médiane ou latérale du bord inférieur, on se contentera également d'une incision faite au niveau de la partie à extraire, mais dépassant toujours un peu sur les deux côtés les limites de cette partie. S'agit-il enfin d'extraire une des branches montantes, nécrosée ou malade, l'incision au niveau de l'angle de la mâchoire, un peu plus prolongée en avant et en arrière, devra encore suffire. Malgré l'épaisseur un peu plus grande des parties molles qui recouvrent cette portion du squelette, cette incision doit être pratiquée d'emblée jusqu'à l'os et de façon à ménager le plus possible les filets du nerf facial. Lorsqu'elle est achevée, si le périoste et les parties molles adjacentes méritent d'être conservées, il suffit de les dénuder avec la rugine sur les deux faces de l'os. Cette dénudation, tout particulièrement facile

sur la branche horizontale où le périoste est peu adhérent, le sera un peu moins sur les portions malaire, massétérine et ptérygoïdienne; mais avec un peu d'attention on parvient encore assez aisément à détacher les insertions musculaires qui se trouvent sur ces parties.

L'incision préliminaire à laquelle nous donnons la préférence offre cet avantage qu'elle permet de dénuder la plus grande partie de l'os de bas en haut, à partir de la peau, sans ouvrir le vestibule de la bouche; on arrive ainsi facilement jusqu'au sommet des gencives avant de sectionner l'os; lorsque cette section est faite, on coupe la portion gingivale.

Dès que l'incision préliminaire et la dissection des parties molles sont terminées, il ne reste plus qu'à couper l'os et à l'extraire. Rien n'est plus simple pour une portion ou pour la totalité du corps. Lorsque la partie à extraire est suffisamment dénudée, on la saisit sur ses deux faces avec de fortes pinces et on la coupe, ou bien on passe de dehors en dedans dans la bouche, au moyen d'une aiguille courbe, un fil qui conduit une scie à chaîne que l'on retire par la bouche, au dehors, au niveau d'une dent préalablement arrachée au lieu voulu. Pour faciliter cette section, il est bon de fixer l'os mobile avec un fort davier, au besoin avec les mains des aides.

S'il s'agit d'enlever la totalité ou seulement une moitié de la mâchoire en y comprenant la branche montante, il faut commencer encore par faire la section au niveau de la ligne médiane; au besoin même nous en ferions une deuxième au niveau de la branche montante et du corps de l'os. Il semble, *à priori*, que pour extraire la branche montante le chirurgien éprouvera de grandes difficultés; il suffit de la saisir sur ses deux faces avec un fort davier, de l'attirer en bas et en avant par l'ouverture que donnent les lèvres de l'incision fortement rétractées par des aides; dès qu'on le voit, de couper le tendon du temporal sur l'apophyse coronoïde, de saisir la portion de cette apophyse qui donne attache au tendon, si elle est saine, pour, suivant le conseil de Maisonneuve, imprimer à la branche montante un mouvement de torsion autour de son condyle. Cela est infiniment préférable à la manière d'agir de ceux qui veulent que l'on détache avec un bistouri, glissé à plat, les parties molles qui adhèrent à la face interne de l'os, qu'ensuite avec un bistouri boutonné, concave, on coupe de dedans en dehors, derrière l'apophyse coronoïde, le tendon du temporal, et que l'on désarticule enfin le condyle en coupant d'abord le ligament latéral interne, la capsule articulaire et le muscle ptérygoïdien externe.

Lorsqu'il s'agit seulement d'enlever le bord alvéolaire, sans incision préliminaire, nous nous servons de pinces à mors transversaux ou à emporte-pièce que nous conduisons par la bouche. Nous extrayons au

préalable toutes les dents mobiles, et nous détachons le périoste sur les deux faces, si nous voulons le conserver. Cette manière d'agir est plus longue que celle qui consiste à couper la lèvre et à reséquer l'os par deux sections à l'aide d'une scie à chaîne, mais elle évite des délabrements inutiles.

De l'anesthésie et de l'hémostasie dans les opérations qui se pratiquent sur les maxillaires.

L'ablation des maxillaires, de même que toutes les opérations sanglantes qui se font sur la face et sur la bouche, nécessitent, au point de vue de l'anesthésie et de l'hémostasie, certaines précautions, sur lesquelles nous avons insisté depuis longues années dans nos cliniques.

Pour ce qui est de l'anesthésie, nous commençons par endormir les malades aussi complétement que possible, puis, lorsque la sensibilité générale a été profondément modifiée, nous faisons les incisions préliminaires, s'il en est besoin, et lorsque l'opération est arrivée au moment où le chirurgien ne peut plus empêcher le sang de couler dans la bouche, nous laissons le malade se réveiller assez pour que la sensibilité du larynx et de la trachée entre en jeu, si des mucosités ou du sang pénétraient dans leurs cavités et pour qu'ils puissent être expulsés par la toux. Le malade doit être couché de façon que sa tête soit maintenue dans une position intermédiaire à l'horizontale et à la verticale; cette position nous a paru d'ailleurs être la plus favorable pour empêcher le sang de passer dans le larynx.

L'hémostasie doit être faite suivant les principes que nous avons posés; c'est-à-dire que, pour les opérations préliminaires, nous faisons le pincement préventif en dehors et en dedans des lignes d'incisions, en ayant soin de faire porter surtout le pincement sur le trajet des vaisseaux les plus importants des lèvres, des joues, du nez, du palais, du plancher de la bouche. L'incision commencée, nous faisons le pincement temporaire de chaque vaisseau divisé. Ce pincement peut être fait même sur les os, dès l'instant où l'on peut les embrasser sur les deux faces, sur certains points des alvéoles ou des maxillaires supérieurs. On peut, à l'aide d'un tampon de cire, arrêter les hémorrhagies de l'artère maxillaire inférieure dont le pincement n'est pas possible à cause de l'épaisseur de la tranche osseuse. Pendant ce temps, des aides maintiennent au fond du vestibule de la bouche, près des piliers, des éponges montées sur de longues pinces qu'on renouvelle aussi souvent que l'écoulement sanguin l'exige. L'opération terminée, on peut successivement retirer toutes les pinces qui ont été appliquées, ou, pour plus de sûreté, on peut en laisser quelques-unes pendant

vingt-quatre ou quarante-huit heures, en ayant soin de faire sortir leurs anneaux par la bouche ou par l'incision.

La fermeture de ces plaies doit être faite à l'aide d'épingles à suture ou de petits fils métalliques, et, si les pansements sont faits avec soin, la réunion par première intention est facile à obtenir. Si la suppuration s'établit dans la bouche, il en résulte pour le malade une gêne d'autant plus grande que la respiration est plus difficile ; il faut alors, avec des éponges montées, nettoyer souvent le fond de la gorge. S'il y a des difficultés de déglutition, on donnera de préférence des aliments liquides fortifiants, tels que du bouillon, des boissons alcooliques, de l'eau rougie, etc. Les injections dans la bouche sont également utiles pour empêcher le desséchement des surfaces, et l'eau rougie doit être préférée à tout autre liquide pour les pratiquer.

ARTICLE VIII

MALADIES DE LA LANGUE

Nous étudierons successivement les *affections traumatiques*, l'*inflammation*, les *ulcérations*, l'*hypertrophie*, les *tumeurs*, les *vices de conformation*, et nous terminerons en décrivant les *opérations* qui se pratiquent sur la langue.

Affections traumatiques.

Plaies et morsures. — Les plaies sont produites par des instruments piquants, tranchants ou contondants.

Les piqûres sont rares et présentent d'ailleurs si peu de gravité, que les chirurgiens ne craignent pas, pour faciliter certaines opérations sur la base de la langue, de la traverser d'une longue aiguille et d'un fil destiné à la maintenir le plus possible en dehors. Mais c'est là un procédé devenu inutile depuis que nous avons fait connaître l'emploi des pinces hémostatiques. Lorsque, par exemple, pendant l'anesthésie par le chloroforme, on craint la chute de la langue dans l'arrière-gorge, il suffit, pour la maintenir au dehors, de la pincer entre les mors d'une pince hémostatique ordinaire ou mieux encore d'une pince spéciale munie de deux plaques, que nous avons fait construire pour cet usage.

Les plaies par instruments tranchants, tels que ciseaux, couteaux, etc., à moins qu'elles ne soient volontairement produites par le chirurgien, sont assez rares. Mais les dents peuvent être considérées comme des instruments tranchants ou contondants; on doit donc comprendre parmi ces plaies les morsures produites par le rapprochement brusque des mâchoires pendant que la langue est avancée entre les arcades dentaires, soit pendant les efforts d'une mastication

précipitée, soit pendant une attaque de tétanos ou d'épilepsie, soit consécutivement à un coup ou à une chute sur le menton.

Les morsures qui se produisent pendant la mastication sont généralement de simples contusions sans gravité, ou de petites plaies superficielles plus ou moins irrégulières, s'accompagnant d'un très-léger écoulement de sang, donnant lieu tout d'abord à une douleur assez vive puis à un peu de gêne de la mastication. Ces plaies guérissent rapidement sans exiger aucun traitement spécial.

Les morsures produites pendant une attaque tétanique ou épileptique sont plus graves. Dans ces accès convulsifs, la contraction spasmodique est telle, que la langue est brusquement saisie et comme écrasée entre les arcades dentaires, et qu'il en résulte une plaie irrégulière, portant à la fois sur les deux bords et les deux faces de l'organe. Dans quelques cas même, la partie antérieure peut être entièrement séparée du reste de la langue.

Les plaies qui résultent d'un coup ou d'une chute sur le menton peuvent intéresser une partie seulement ou toute l'épaisseur des tissus saisis entre les arcades dentaires. Dans certains cas (Wilkes, Branca), la partie antérieure de la langue constitue un véritable lambeau flottant qui, du reste, peut être facilement réuni au reste de l'organe par deux ou trois points de suture.

Les plaies de la langue par armes à feu s'accompagnent généralement d'autres désordres que nous avons étudiés plus haut (voy. *Plaies de la bouche par armes à feu*, p. 473). Ce sont elles surtout qui se compliquent d'une perte de substance plus ou moins considérable, entraînant souvent après elle des troubles de la parole, de la mastication et de la déglutition. L'altération de la parole se corrige parfois avec le temps, et, dans tous les cas, l'art dispose de moyens qui permettent d'y remédier. Ces moyens ont été trouvés par l'effet du hasard. Ainsi on lit dans Ambroise Paré : « Un quidam... eut portion de la langue coupée et demeura près de trois ans sans pouvoir par sa parolle être entendu. Advint que luy estant aux champs avec des faucheurs, beuvant en une escuelle de bois assez déliée, l'un d'eux le chatouilla, ainsi qu'il avait l'escuelle entre ses dents : et proféra quelque parolle, en sorte qu'il fut entendu. Puis derechef connoissant avoir ainsi parlé, reprint son escuelle et s'efforça à la mettre en même situation qu'elle estait auparavant, et de rechef parlait, de sorte qu'on le pouvait bien entendre avecques ladite escuelle. Puis quelque temps après s'advisa (par nécessité qui est maîtresse des arts) de faire un instrument de bois... lequel il portait pendu à son col. Et par le moyen d'iceluy faisait entendre par sa parolle tout ce qu'il voulait dire. » (A. Paré, t. II, p. 608 et 609, édit. Malgaigne.)

Ces troubles de la parole, de la mastication et de la déglutition peuvent aussi résulter de cicatrices vicieuses consécutives aux plaies en sillons produites par les balles qui traversent les joues. Quand il y a seulement perforation de la langue, la lésion, en quelque partie qu'elle siége, offre peu d'importance. Mais il faut être réservé pour le pronostic s'il s'agit d'une plaie en sillon intéressant une certaine épaisseur de l'organe, siégeant sur la portion la plus reculée et affectant une disposition plus ou moins transversale.

Les complications que peuvent entraîner les plaies de la langue sont l'hémorrhagie, la blessure des nerfs ou la présence d'un corps étranger.

L'hémorrhagie s'observe rarement dans les plaies contuses; cependant elle peut être à craindre chez l'enfant à cause des mouvements continuels de succion, et même chez l'adulte, dans les plaies par instruments tranchants, ou dans certains cas de séparation complète d'une portion de l'organe. Il n'est pas nécessaire, en pareil cas, de recourir, comme le conseillent encore aujourd'hui la plupart des chirurgiens, à la compression des carotides, ou de porter sur les vaisseaux divisés du perchlorure de fer ou le fer rouge, ni à plus forte raison de lier la linguale; il suffit d'appliquer sur les vaisseaux ouverts une ou plusieurs pinces hémostatiques, suivant les principes que nous avons établis dans nos leçons sur le pincement.

La blessure des nerfs n'a guère attiré l'attention des chirurgiens. Cependant il est à remarquer que, lorsqu'ils ont été coupés ou incisés, il n'est pas rare de voir persister pendant des mois, quelquefois des années, une douleur violente à la pointe de la langue, due sans doute au passage du courant nerveux par les anastomoses.

Enfin, les plaies de la langue se compliquent quelquefois de la présence d'un corps étranger, tel que balle, portion de projectile, dent ou fragment de dent, esquille, etc. Lorsque l'accident vient de se produire au moment où le chirurgien est appelé, le diagnostic est facile; l'exploration avec les doigts ou un stylet, jointe à la douleur, au gonflement, à la sensation d'un corps dur et résistant et à la gêne de la prononciation, ne peut laisser aucun doute sur la présence d'un corps étranger. Mais lorsque celui-ci séjourne depuis longtemps dans l'épaisseur même de l'organe, il forme une saillie dure, circonscrite, généralement indolente à la pression, quelquefois enkystée, dont il n'est pas toujours aisé de reconnaître la nature. Percy rapporte qu'une balle resta perdue dans la langue et ne fut extraite qu'au bout de six ans; pendant tout ce laps de temps, le blessé avait été bègue à l'excès. Boyer fait connaître de même l'observation d'un militaire à qui il enleva une balle qui depuis quatre ans gênait les mouvements de la langue. Enfin, on trouve

dans les *Bulletins de la Société de chirurgie* le cas d'un homme qui conserva dans cet organe la moitié de la couronne de la première grosse molaire enlevée onze mois auparavant par un charlatan forain. Dans ces cas, il existe ordinairement une fistule qui permet d'introduire un stylet fin et de s'assurer de l'existence du corps étranger. Mais celui-ci ne reste pas toujours aussi inoffensif; il provoque parfois de la suppuration et le développement d'ulcérations fongueuses qui peuvent en imposer pour une affection de mauvaise nature.

Quoi qu'il en soit, tout corps étranger de la langue, récent ou ancien, doit être extrait. Lorsque cette extraction présente quelques difficultés, il faut débrider pour mieux le saisir avec une curette ou des pinces.

Inflammations (*Glossites*).

La glossite est superficielle ou profonde.

La *glossite superficielle* est celle qui est limitée à la muqueuse. Elle peut être spontanée ou apparaître pendant le cours d'une maladie grave, telle que les fièvres éruptives, ou par propagation d'une inflammation qui a pris naissance dans les téguments voisins : angine, érysipèle de la face, etc.; mais souvent elle reconnaît une cause directe, comme cela a lieu à la suite d'un traumatisme, d'une brûlure ou de l'application répétée d'un corps irritant : fumée ou jus de tabac, emploi fréquent de l'ammoniaque chez les ivrognes, etc. La seule énumération de ces causes montre que l'inflammation est susceptible de revêtir les formes les plus diverses. Chez les uns, la muqueuse prend une teinte d'un rouge vif, est pointillée par places et devient douloureuse; son épiderme s'exfolie sur une étendue variable, les papilles se recouvrent d'une couche grisâtre (*glossite simple*). Chez d'autres, l'inflammation apparaît par points isolés, arrondis; l'épiderme, au lieu de s'exfolier, se soulève, montre par transparence de petites vésicules remplies de liquide qui se rompent et laissent à leur place quelques ulcérations grisâtres, circonscrites (*glossite aphtheuse*). Chez d'autres, sur un point également circonscrit, l'épiderme tombe, les papilles rougissent, se dénudent, s'ulcèrent, et l'ulcération linguale reconnaît pour cause la pression d'une ou de plusieurs dents dont elle prend l'empreinte (*glossite ulcéreuse circonscrite*). Chez d'autres, ce sont les papilles du dos de la langue, situées en avant du V lingual, qui rougissent, se tuméfient, se dénudent de leur épiderme, deviennent douloureuses, saignantes, présentent dans leur intervalle de véritables fissures longitudinales (*glossite papillaire*), affection que plusieurs auteurs ont signalée et qui se rencontre dans divers cas, en particulier chez certaines femmes hystériques (Requin), chez les fileuses de

chanvre, qui, comme on sait, pour ramasser la filasse avec leurs doigts les mouillent en les passant continuellement sur la langue (Toulmouche). Chez d'autres, l'inflammation se manifeste presque exclusivement sur les glandules placées en arrière du V lingual; ces glandes se tuméfient, rougissent, deviennent plus apparentes qu'à l'état normal, forment de petites saillies isolées sur leur pourtour; il n'est pas rare de voir les papilles caliciformes prendre part à l'inflammation. Les petites saillies auxquelles elles donnent lieu fournissent une sécrétion épaisse, verdâtre, d'aspect bilieux. Rarement cette variété d'inflammation prend la forme aphtheuse (*glossite folliculaire*). Chez certains malades, plus spécialement chez les fumeurs, la surface de la langue présente par places des plaques rouges, animées, à contours nets, au niveau desquelles les papilles s'hypertrophient, se recouvrent d'une couche épithéliale, épaisse, d'aspect blanchâtre, comme macéré, et d'un enduit de même couleur; un peu plus tard, ces plaques sont le point de départ d'excoriations persistantes, rebelles; il n'est pas rare, en même temps, de voir se former sur la muqueuse des lèvres, des joues, des plaques semblables (*psoriasis lingual*). Nous verrons plus loin que cet état psoriasique précède parfois l'épithélioma de la langue. Sous le nom de *glossite disséquante*, Wunderlich a décrit une glossite superficielle chronique qui est caractérisée par de véritables fissures qui se forment sur la langue et la brident de telle façon, que sa surface semble partagée en plusieurs compartiments distincts, de forme et d'étendue variables. Le fond de ces fissures, par suite du séjour de débris alimentaires, de lamelles épithéliales ou de produits divers de la sécrétion buccale, devient le siége d'érosions multiples qui rendent la mastication difficile et douloureuse. D'après cette description, on serait tenté de supposer que dans les observations qui lui ont servi de base il s'agissait de glossite scléreuse tertiaire de cause syphilitique.

Ce que nous venons de dire de l'anatomie pathologique nous dispense de décrire les symptômes qui servent à distinguer entre elles ces diverses variétés.

Les troubles fonctionnels peuvent faire longtemps défaut lorsque l'affection est légère ou la marche très-lente ; ils acquièrent, au contraire, une certaine intensité lorsque la marche est aiguë. C'est alors que souvent apparaissent des douleurs spontanées, qui s'exagèrent par le toucher et surtout par le frottement, que la parole, la mastication et la déglutition sont gênées, que le goût lui-même est altéré. Tous ces troubles disparaissent à mesure que les troubles locaux diminuent; ils augmentent, au contraire, si la maladie suit une marche progressive.

Le pronostic est sans gravité quand il s'agit d'une glossite circon-

scrite ; l'affection disparaît aisément en quelques jours, comme cela a lieu, par exemple, pour la glossite aphtheuse ou celle qui reconnaît une cause passagère. Il peut être grave, au contraire, dans les autres cas, surtout si la maladie est abandonnée à elle-même. On peut voir alors, sous l'influence des altérations dont nous avons parlé, la langue se rétracter, prendre une forme lancéolée, l'ulcération et l'inflammation se propager aux couches sous-jacentes. Dans la forme psoriasique, il nous a été donné plusieurs fois, ainsi qu'à la plupart des chirurgiens, de constater sa tendance à la dégénérescence épithéliale, ce qui est d'autant plus regrettable que cette forme est particulièrement rebelle.

La *glossite profonde*, à laquelle on a donné également les noms de *phlegmoneuse*, de *parenchymateuse*, diffère suivant qu'elle est aiguë ou chronique. Cette dernière ne s'observe guère que chez les sujets syphilitiques à la période tertiaire, ou chez ceux qui sont affectés d'un cancer de la langue ; nous en parlerons donc en décrivant ces affections, et nous ne nous occuperons ici que de la forme aiguë.

Elle peut être générale ou partielle. Cette dernière variété est rare ; elle peut occuper la moitié de l'organe et plus particulièrement le côté gauche (*hémiglossite*), ou seulement la base (*glossite basique*).

Parmi les causes, on a invoqué le traumatisme, plus rarement celui qui est produit par le chirurgien que celui qui résulte des morsures chez les épileptiques, des projectiles, des corps étrangers, des dents cariées, des piqûres vénéneuses, des brûlures ou des cautérisations profondes. Souvent aussi elle apparaît sous l'influence d'un refroidissement subit ou dans le cours d'une fièvre grave, de la variole, de la fièvre typhoïde. Enfin, elle est fréquemment causée par l'emploi prolongé des préparations mercurielles ; mais, dans ce dernier cas, elle s'accompagne toujours de gingivite et de stomatite (voy. *Gingivite mercurielle*).

Les altérations anatomiques sont celles de toute myosite (voy. t. I, p. 767). Sur une coupe, on voit que le tissu cellulaire interstitiel est injecté, infiltré de sang, de sérosité ou de pus; un exsudat fibrineux est interposé entre les fibres musculaires. Celles-ci, lorsque la maladie est ancienne, peuvent être ramollies ou même désorganisées ; lorsqu'elle s'est terminée par suppuration, on trouve un foyer bien circonscrit contenant des débris de fibres musculaires et de tissu conjonctif plus ou moins altérés.

Elle s'annonce, au début, tantôt sans fièvre ni frisson préalable, par un gonflement rapide de la langue, tantôt après un ou plusieurs jours de fièvre avec frissons, par une sensation de chaleur, de tension, de douleur dans la langue, par de la sécheresse de la bouche, une soif vive, qui précèdent le gonflement. Celui-ci, d'autres fois, apparaît d'emblée

et s'accroît très-rapidement. Dans l'espace de quarante-huit heures à trois jours, il devient tellement considérable, que la langue ne peut plus être retenue dans la bouche et qu'elle vient faire saillie au dehors en passant entre les arcades dentaires, dont elle porte les empreintes. La partie de la langue ainsi projetée au dehors est le plus souvent d'un rouge brun ou noirâtre, couverte de fuliginosités ; d'autres fois, elle est pâle, anémiée, revêtue d'un enduit blanchâtre. L'haleine est fétide, une salive épaisse et gluante découle abondamment sur les côtés de la bouche : ces deux derniers phénomènes sont surtout marqués dans la glossite mercurielle.

Ces symptômes physiques s'accompagnent de troubles fonctionnels divers, d'une altération plus ou moins accusée parfois même d'une perte complète de la parole, d'une grande gêne dans la mastication et la déglutition, et même dans la respiration, au point que, dans certains cas, la suffocation devient imminente.

La marche est extrêmement rapide. La maladie dure en moyenne de deux à huit jours. Elle se termine tantôt par résolution, et l'on voit alors les phénomènes s'amender et les fonctions de la langue se rétablir peu à peu ; tantôt par suppuration, alors, au contraire, les symptômes s'exagèrent et l'on voit apparaître sur une des faces ou sur un des bords de la langue une tuméfaction violacée, molle, fluctuante, qu'il est facile de reconnaître pour un abcès. Qu'il s'ouvre spontanément ou qu'il soit ouvert par le chirurgien, cet abcès donne issue à un pus fétide. Dans quelques cas, la maladie peut aussi se terminer par gangrène ; celle-ci se produit de préférence au niveau des points comprimés entre les arcades dentaires, et s'étend parfois à toute la partie antérieure de la langue, qui se trouve projetée hors de la bouche et peut ainsi se séparer complétement du reste de l'organe. Enfin, dans quelques cas très-rares, la maladie s'est terminée en quelques heures par asphyxie.

Le diagnostic de la glossite aiguë n'offre aucune difficulté ; l'inspection seule de l'organe suffit pour l'établir. La glossite mercurielle se distingue aisément des autres variétés par la fétidité de l'haleine et par la gingivite et la stomatite concomitantes.

Le pronostic est loin d'être sans gravité : si, en effet, dans la plupart des cas, la maladie est légère et se termine heureusement, il n'est pas rare de lui voir prendre en quelques heures de telles proportions, que la vie du malade se trouve sérieusement menacée si l'on n'intervient pas promptement.

Il ne faut pas hésiter, dans ces cas, à pratiquer sur la langue de longues et profondes incisions dans le sens de sa longueur, ou même, si la suffocation est imminente, à commencer par faire la trachéotomie. Quant aux cas légers, il suffira de quelques gargarismes émollients, de

lavages répétés et de l'emploi des purgatifs et des antiphlogistiques locaux ou généraux. S'il se forme un abcès, il faut l'ouvrir largement.

Ulcérations.

Les ulcérations de la langue diffèrent suivant qu'elles sont de cause locale ou de cause générale.

Les premières sont des *ulcérations simples* ou *dentaires*, ainsi nommées parce qu'elles sont produites par une dent cariée ou déviée de sa direction normale. Les secondes sont d'origine *syphilitique*, *tuberculeuse* ou *cancéreuse*. Les ulcérations cancéreuses devant être décrites plus loin, nous n'avons à parler ici que des ulcérations *simples*, *syphilitiques* et *tuberculeuses*.

Ulcère simple. — L'ulcère simple ou d'origine dentaire se rencontre de préférence sur les bords de la langue, au niveau des dents molaires. Il a souvent pour point de départ une légère blessure produite pendant la mastication et entretenue par les frottements répétés. Cette ulcération est habituellement longitudinale, superficielle, à bords tuméfiés, souvent indurés ou même calleux; elle sécrète un pus peu abondant, mais fétide, est plus ou moins douloureuse, le devient surtout pendant les efforts de mastication ou de prononciation, et s'accompagne fréquemment d'engorgement ganglionnaire : ces sortes d'ulcères sont entretenus par la cause qui leur a donné naissance ; celle-ci étant supprimée, l'ulcère se cicatrise spontanément avec la plus grande facilité.

Ulcérations syphilitiques. — On rencontre sur la langue des accidents syphilitiques de toutes les périodes, depuis le chancre induré jusqu'aux gommes ulcérées. Ces dernières seront décrites avec les *tumeurs de la langue*. Nous ne parlerons ici que du *chancre* et des *ulcérations* de la période secondaire.

Le *chancre lingual* est rare : sur 824 cas de chancre, il y en a 12 de la lèvre et 3 de la langue (Fournier). Il est habituellement unique et siége sur la pointe. Il apparaît sous la forme d'une ulcération arrondie, superficielle, à fond grisâtre, à bords rouges, saillants, indurés, comme taillés à l'emporte-pièce ; la base présente cette induration spéciale, caractéristique de la syphilis. Les ganglions sous-maxillaires sont engorgés, volumineux, mais indolents.

Après une quinzaine de jours, le chancre entre en réparation, et des bourgeons charnus s'élèvent du fond de l'ulcère ; l'engorgement ganglionnaire va en diminuant et les troubles fonctionnels disparaissent.

Quelquefois le chancre se transforme en plaque muqueuse ulcérée.

Le diagnostic présente alors quelques difficultés : les bords de l'ulcération deviennent violacés, et le fond se recouvre d'une pellicule blanchâtre qui se développe de la périphérie au centre.

Parmi les manifestations secondaires de la syphilis que l'on rencontre sur la langue, les *plaques muqueuses* sont les plus fréquentes. On y rencontre quelquefois aussi des *syphilides tuberculeuses* et *ulcéreuses*. Nous décrirons successivement ces divers accidents.

Les *plaques muqueuses* occupent de préférence la face dorsale et les bords de la langue qui sont plus exposés aux causes d'irritation, quelquefois la pointe, rarement la face inférieure. Elles se présentent sous la forme d'ulcérations irrégulières, souvent multiples, recouvertes d'une pellicule blanchâtre, caractéristique, qui, une fois enlevée, laisse à nu un fond rougeâtre saignant facilement. Dans quelques cas les bords de la langue sont comme festonnés par une série de plaques muqueuses ulcérées, déprimées plus profondément au niveau de chaque dent. Ces ulcérations s'accompagnent d'une certaine gêne dans la mastication et dans la phonation aussi, parfois d'engorgement ganglionnaire.

En même temps que ces ulcérations linguales, on voit souvent une roséole à la surface du corps, ou des plaques muqueuses dans la gorge, l'anus ou la vulve, ce qui facilite singulièrement le diagnostic. Mais lorsque les plaques muqueuses de la langue se développent à une époque éloignée du début de la syphilis, dix-huit mois à deux ans, elles apparaissent seules. Elles sont beaucoup plus rebelles au traitement.

Les *syphilides tuberculeuses* apparaissent à une période tardive de la syphilis. Au début elles forment de petites saillies multiples, à base large, indurée, faisant corps avec la muqueuse, mais n'envahissant pas la couche musculaire sous-jacente. Ces tubercules sont bientôt remplacés par des ulcérations irrégulières de 1 centimètre d'étendue environ, à fond grisâtre d'aspect pseudo-membraneux, à bords rouges, œdémateux, taillés à pic. Ces ulcérations n'ont pas de tendance à s'étendre en profondeur ; elles laissent après elles une cicatrice étoilée, peu profonde et non rétractile. Elles s'accompagnent moins fréquemment que les plaques muqueuses d'engorgement des ganglions sous-maxillaires.

Les *syphilides* dites *ulcéreuses* sont des ulcérations primitives, non précédées d'une autre lésion élémentaire, suivant Julliard ; consécutives, au contraire, à une pustule qui aurait passé inaperçue, selon Saison. Quoi qu'il en soit, ces ulcérations, une fois établies, sont nombreuses, irrégulières, serpigineuses, indolentes, plus profondes que celles qui succèdent aux tubercules ; détruisent le derme de la muqueuse et pénètrent profondément, sans toutefois entamer les fibres

musculaires. Elles coïncident parfois avec des syphilides de la peau et s'accompagnent rarement d'engorgement ganglionnaire.

Au milieu des cicatrices qui succèdent à ces diverses ulcérations syphilitiques, on observe souvent des fissures à bords indurés, constituées par des papilles hypertrophiées, d'un rouge vif, qui tranchent par leur coloration sur le tissu blanchâtre des cicatrices. L'ensemble de ces fissures donne à la langue un aspect tout particulier qui, suivant Clarke et Saison, ne se rencontre que chez les syphilitiques.

Ces diverses ulcérations se distinguent facilement de l'abcès simple, mais il n'est pas toujours aussi facile de les distinguer du cancer ou du tubercule.

Le chancre lingual se reconnaît à son siége sur la pointe, à l'induration plus considérable que dans le tubercule ou le cancer, à ses bords rouges et taillés à pic, à l'engorgement ganglionnaire, indolent et volumineux qui l'accompagne, enfin à sa marche vers la cicatrisation.

Les plaques muqueuses ulcérées se distinguent du chancre et des gommes ulcérées en ce que leur surface est toujours recouverte d'une pellicule blanchâtre, qu'elles ne présentent pas la même induration, sont superficielles, n'entament pas le derme de la muqueuse linguale, et ne s'accompagnent pas d'engorgement ganglionnaire; enfin, en même temps qu'elles, on constate la présence de plaques semblables dans les autres parties de la bouche. Ces caractères permettent aisément de les distinguer des ulcérations cancéreuses et tuberculeuses.

Enfin, les syphilides tuberculeuses et les syphilides ulcéreuses dont nous venons de parler présentent des caractères spéciaux qui permettent de les distinguer des plaques muqueuses ulcérées et des autres ulcérations linguales.

Nous verrons plus loin en quoi les ulcérations tuberculeuses, les ulcérations cancéreuses et les gommes ulcérées diffèrent de celles que nous venons de décrire.

Le traitement de ces diverses ulcérations doit être local et général. Elles seront cautérisées avec le nitrate d'argent, ou mieux encore avec le nitrate acide de mercure; en cas d'inflammation intense, on prescrira des gargarismes émollients. A l'intérieur on donnera l'iodure de potassium associé au mercure. Mais quelques-unes de ces ulcérations sont, comme nous l'avons dit, particulièrement rebelles au traitement; il faudra recourir alors au sirop de Gibert. Les toniques seront associés à ce traitement lorsqu'il existera des symptômes de cachexie.

Ulcérations tuberculeuses. — Ces ulcérations, signalées par un grand

nombre d'auteurs, depuis Morgagni, Baumès, Franck, Bayle, décrites par Ricord sous le nom de phthisie buccale, ne sont réellement bien connues que depuis les récents travaux de Julliard (1865), de Trélat, de Gubler, de Bourcheix, de Féréol et de Pouzergues.

Ces auteurs ne sont pas d'accord sur la nature de ces ulcérations; les uns, avec Julliard et Gubler, les considèrent comme consécutives à l'inflammation et à la suppuration des glandules de la langue ; les autres, avec Trélat, Féréol, Bourcheix, les regardent comme véritablement tuberculeuses, c'est-à-dire produites par le ramollissement des tubercules. Enfin, Julliard, dans un nouveau mémoire sur le même sujet, admet deux espèces d'ulcérations tuberculeuses : les unes seraient sous la dépendance de la cachexie tuberculeuse, les autres de véritables tubercules ramollis et ulcérés.

On les trouve sur tous les points de la langue, mais plus spécialement sur la face supérieure et les bords; rarement elles envahissent à la fois un des bords et les deux faces : celles de la base s'étendent parfois sur les piliers et les amygdales. Elles sont plus souvent uniques que multiples : dans ce dernier cas, elles ne tardent pas à se réunir et à former une seule ulcération.

Au début, elles apparaissent sur la surface de la langue sous forme de points jaunâtres, nettement limités, de la grosseur d'une tête d'épingle, faisant une saillie légère au-dessus de la muqueuse, ou bien sous forme de plaques larges de 1 à 4 millimètres, d'un jaune clair. Après quelques jours l'épithélium qui les recouvre se détruit et laisse à nu une surface ulcérée, en général peu profonde, lisse, rosée, avec quelques bourgeons de la grosseur d'un grain de millet. Lorsque l'ulcération est plus profonde, elle est grisâtre, jaunâtre et légèrement anfractueuse, sa base est un peu dure, les bords sont irréguliers, tantôt à peine saillants, tantôt boursouflés, d'un rouge vif, mais jamais décollés, ni taillés à pic. Tout autour la muqueuse est rouge, gonflée et présente dans une assez grande étendue les points ou les plaques jaunâtres du début.

Les troubles fonctionnels sont, au début, une douleur locale qui persiste longtemps et qu'exagèrent le frottement des aliments ou le contact des dents. En même temps la phonation, la déglutition deviennent difficiles, d'autant plus que l'ulcération est plus étendue et le gonflement plus considérable. Les malades se plaignent d'une salivation abondante; les ganglions sous-maxillaires s'engorgent quelquefois. Enfin on constate, sinon toujours au début, au moins peu de temps après l'apparition de ces ulcérations, des signes non douteux de tubercules pulmonaires ou péritonéaux. Ces ulcérations ont une marche très-lente; le plus souvent, une fois développées, elles restent longtemps stationnaires ou augmentent progressivement,

jusqu'au moment où les malades succombent à la diathèse tuberculeuse.

Elles se distinguent des autres ulcérations de la langue par leur forme arrondie, leurs bords légèrement saillants, jamais décollés ni taillés à pic, leur fond rosé, grisâtre ou jaunâtre par places, par la présence autour d'elles de points jaunâtres caractéristiques, ainsi que par l'existence de signes non équivoques de tubercules pulmonaires, sinon au moment même où elles apparaissent, au moins à une époque peu éloignée de leur début.

Tous les traitements employés jusqu'ici, applications de teinture d'iode, cautérisations au nitrate d'argent ou même au fer rouge, sont restés sans résultat ; cependant dans certains cas l'emploi du chlorate de potasse (Féréol) et de l'acide chromique (Verneuil) ont paru diminuer les douleurs et retarder la marche de l'affection.

Hypertrophie.

Dans les diverses variétés d'hypertrophies linguales il faut distinguer celle qui porte sur la totalité de l'organe et celle qui porte seulement sur la muqueuse. L'hypertrophie totale sera décrite plus loin, avec les vices de conformation, sous le nom de *macroglossie*.

L'hypertrophie de la muqueuse porte à la fois sur tous les éléments ou seulement sur les papilles ou les glandules. Cet état peut être congénital : à peine appréciable dans les premières années, il peut augmenter dans l'âge adulte de façon à simuler certains états spécifiques tertiaires ; il se forme, en effet, des plicatures plus apparentes sur les bords que sur les faces de la langue, et qui pourraient en imposer pour la forme scléreuse de la glossite syphilitique (voy. *Glossite*). Les caractères qui permettent de les différencier sont la rareté de l'affection, les antécédents, la lenteur du développement, l'intégrité relative des divers éléments constitutifs, et le peu de tendance à l'inflammation et à l'ulcération.

C'est surtout au point de vue du diagnostic que cette variété d'hypertrophie présente quelque intérêt, car il n'y a pas de traitement qui lui soit directement applicable.

Il est une autre variété d'hypertrophie partielle, dont nous avons rapporté plusieurs exemples, avec figures, dans nos *Leçons de clinique chirurgicale* (voy. t. I, p. 10), et qui est uniquement constituée par la prolifération et l'hypertrophie des éléments normaux des papilles linguales. C'est là une affection également assez rare, dont les auteurs classiques font à peine mention.

Au point de vue anatomique, on peut distinguer deux formes principales, suivant que l'hypertrophie porte au même degré sur tous les

éléments des papilles ou que l'élément vasculaire y domine : dans un des deux cas, on voit apparaître, tantôt sur la face supérieure, tantôt sur la face inférieure de la langue, une tumeur circonscrite, de forme et de volume variables, présentant un aspect grenu et irrégulier dû à la saillie des papilles, donnant lieu à un suintement sanguin, parfois même à de véritables hémorrhagies buccales.

Cette variété d'hypertrophie papillaire partielle pourrait être con-

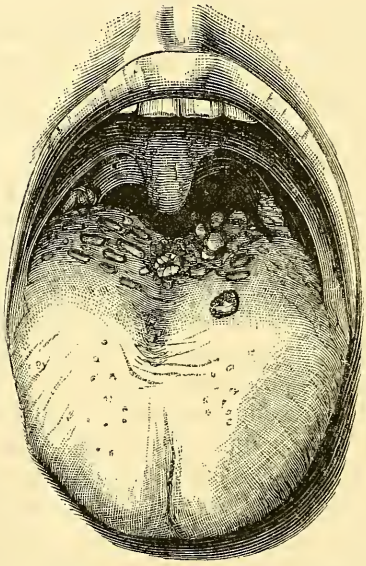

Fig. 168. — Hypertrophie papillaire (Notre collection.)

fondue avec une tumeur érectile, une gomme, du psoriasis ou un épithélioma. Les tumeurs érectiles en diffèrent par leur mollesse, leur réductibilité, leurs battements et l'extrême dilatation des vaisseaux qui s'y rendent; les gommes, par leur forme, leur siége, leurs dimensions, les antécédents, leur tendance à l'ulcération et l'efficacité du traitement antisyphilitique; le psoriasis, par une augmentation de volume de la totalité de l'organe, les traces de la pression des dents sur les bords, et la présence de lésions semblables sur les muqueuses voisines; l'épithélioma, aussi par sa tendance à l'ulcération, sa marche envahissante et l'engorgement des ganglions cervicaux.

Le seul traitement applicable à cette affection est l'ablation de la tumeur par l'instrument tranchant, à l'aide de l'hémostasie préventive, suivant le procédé que nous avons fait connaître dans notre travail sur le pincement.

Enfin il existe une variété d'hypertrophie dans laquelle les grosses

papilles sont seules hypertrophiées. Elles forment alors de petites tumeurs isolées et disséminées, trop faciles à reconnaître et à distinguer de celles que nous venons de décrire pour que nous nous y arrêtions davantage (voy. fig. 168).

Tumeurs.

On peut rencontrer sur la langue des tumeurs *vasculaires*, *kystiques*, *graisseuses*, *fibreuses*, *syphilitiques* et *cancéreuses*. Ces deux dernières variétés y sont particulièrement fréquentes ; les autres y sont rares.

Tumeurs vasculaires. — Celles qu'on rencontre sur la langue sont les *anévrysmes* et les *tumeurs érectiles*.

Anévrysmes. — Ils sont diffus ou circonscrits.

L'*anévrysme diffus* est rare; il en existe un exemple intéressant qui a été publié par Maisonneuve, et dans lequel il s'agit d'un jeune homme qui s'était tiré un coup de pistolet sous le menton. La balle traversa la base de la langue, en ouvrant une des artères linguales ; l'hémorrhagie s'arrêta par la formation de caillots aux deux orifices de la plaie ; mais, comme le sang continuait à s'accumuler dans le trajet de la balle, la langue acquit deux fois son volume normal; de nouvelles hémorrhagies se produisirent d'une façon intermittente.

On reconnaîtrait une tumeur semblable aux caractères suivants : à la suite d'un traumatisme, on voit apparaître une tuméfaction indolente, sans fluctuation, sans battement appréciable, offrant un frémissement cataire caractéristique, et ayant peu de tendance à rester stationnaire. En augmentant de volume, elle détermine des troubles fonctionnels, et la gravité augmente quand la tumeur vient à suppurer.

En présence d'un pareil accident, il faut bien se garder de recourir à la ligature ou à la cautérisation; le pincement des vaisseaux, des orifices vasculaires saignants ou des artères linguales, sera infiniment préférable.

L'*anévrysme circonscrit*, qu'il soit consécutif à un anévrysme diffus ou qu'il soit spontané, est également très-rare. Colomb en rapporte un exemple. La tumeur, située à la partie moyenne et supérieure de la langue, avait le volume d'une petite noisette, était pulsatile et frémissante ; elle augmentait pendant les efforts.

Ces caractères permettent de distinguer l'anévrysme d'une tumeur érectile artérielle, qui est congénitale et qui se confond avec la muqueuse. Celle-ci est elle-même d'un rouge vif, tandis que celle qui recouvre un anévrysme conserve sa coloration normale.

Colomb appliqua une double ligature embrassant l'artère à deux lignes au-dessus et au-dessous de la tumeur et vida le sac après y

avoir interrompu le cours du sang. La guérison put ainsi être obtenue dans l'espace de cinq jours.

Tumeurs érectiles. — Elles sont loin d'être aussi rares que les anévrysmes. Elles sont artérielles, veineuses ou mixtes. Elles apparaissent à la naissance ou à une époque peu éloignée.

Leurs caractères anatomiques sont les mêmes que pour celles des autres régions (voy. *Tumeurs érectiles,* t. I, p. 727). Elles occupent de préférence la base de la langue ; elles se développent soit à la surface, soit dans la profondeur de l'organe. Elles coïncident souvent avec d'autres tumeurs de même nature situées aux lèvres, à la joue ou au cou. Elles sont habituellement précédées par un nævus qui se transforme en élevure ; la muqueuse, à ce niveau, devient d'abord rosée, puis rouge vif, et ressemble à une fraise. Cette élevure, en grossissant, devient mollasse, élastique, presque fluctuante et pulsatile. Au palper on constate une sorte de frémissement. En la pressant entre ses doigts, on la fait pâlir, s'affaisser, puis on la voit reprendre son volume et sa coloration habituels aussitôt qu'on cesse la compression. On produit le même phénomène en comprimant l'artère carotide primitive. Enfin, si la tumeur vient à s'ouvrir, il s'en écoule un sang pur plus ou moins abondant.

Ces caractères sont ceux des tumeurs érectiles artérielles. Les tumeurs érectiles veineuses en diffèrent par leur teinte bleuâtre, leur plus grande mollesse, la dilatation des veines voisines, l'absence de battements et de frémissements.

Parmi les nombreux moyens de traitement qui ont été préconisés, ceux qui nous ont donné les résultats les plus satisfaisants sont la cautérisation et les injections de perchlorure de fer pratiquées après l'hémostasie préventive obtenue au moyen de pinces de forme variable que nous avons fait construire pour cet usage.

Tumeurs kystiques. — Les kystes occupent de préférence la base de la langue ou sa face inférieure, et sont presque toujours superficiels; ils apparaissent à tous les âges de la vie; on en voit de congénitaux. Ils sont généralement arrondis, mous, légèrement élastiques, fluctuants quand leurs parois sont minces et superficielles. Ils déterminent seulement de la gêne de la succion chez les nouveau-nés; chez les adultes, ils sont rarement assez volumineux pour gêner les fonctions de la langue. Ils se développent avec une extrême lenteur.

On les distingue en séreux simples, hydatiques et muqueux : on trouve même dans les *Observations* d'Amatus Lusitanus un exemple de kyste pileux.

Les *kystes séreux simples* sont les plus fréquents. Ils sont presque toujours superficiels. La muqueuse qui les recouvre ne présente aucun changement de coloration. Leurs parois sont d'autant plus

épaisses qu'ils sont plus anciens. Leur surface interne est lisse, d'aspect séreux, souvent tapissée d'une couche épithéliale. Leur liquide est clair, transparent. On n'y distingue, au microscope, que des cellules rondes, pâles, peu nombreuses, et quelques granulations moléculaires.

Les *kystes hydatiques* ne diffèrent des précédents que par la présence de cysticerques dans le liquide.

Les *kystes muqueux* sont toujours superficiels, ce qui s'explique par ce fait qu'ils ont pour point de départ les éléments glandulaires. Leur liquide, constitué par du muco-pus, est visqueux, transparent, d'autant plus consistant que la tumeur est plus ancienne. Au microscope, on y trouve de grandes cellules rondes, pâles, souvent granuleuses par suite d'une dégénérescence graisseuse; on y trouve aussi des corpuscules sanguins et des cristaux de cholestérine.

Le diagnostic de ces kystes est facile lorsqu'ils sont superficiels; mais lorsqu'ils sont profonds, à parois et à contenu épais, l'absence de fluctuation pourrait les faire prendre pour des tumeurs solides; leur mollesse, leur forme arrondie et, au besoin, une ponction exploratrice permettront alors de les reconnaître.

Lorsque le kyste est séreux ou hydatique, à parois minces, il suffit généralement d'une ponction, avec ou même sans injection iodée, pour en obtenir la guérison. Dans les autres variétés de kystes, il faut recourir à l'incision ou mieux à l'ablation ou à l'excision partielle. L'ablation totale est souvent rendue difficile par le fait des connexions intimes du kyste avec le tissu lingual. Quant à l'excision partielle, voici comment on la pratique : la portion libre et saillante de la tumeur étant fixée par un ténaculum, avec des ciseaux courbes on coupe toute la partie placée derrière cet instrument; on cautérise ensuite le fond de la poche avec un crayon de nitrate d'argent.

Tumeurs graisseuses. — Les lipomes sont rares dans la langue, à ce point que les auteurs du *Compendium de chirurgie* en citent une seule observation qui a été publiée par M. Bastien, en 1861. Depuis, d'autres exemples ont été observés par Mason, Follin et Bouisson.

On en rencontre de sessiles, mais le plus souvent ils sont pédiculés; leur volume varie d'une noisette à celui d'un œuf de poule; ils sont indolents, lisses, arrondis; parfois leur surface est irrégulièrement bosselée. La muqueuse qui couvre une partie de leur surface conserve sa coloration normale; quelquefois elle est jaunâtre ou grisâtre. Au toucher, ils sont mous; ils sont parfois si nettement fluctuants, qu'il faut avoir recours à la ponction exploratrice pour éclairer le diagnostic. Ils ne déterminent pas de gêne dans les fonctions de la langue, sauf dans le cas où ils sont volumineux; dans ces cas aussi, ils peuvent s'enflammer et s'ulcérer.

Ces tumeurs doivent être enlevées, soit avec le bistouri et les pinces hémostatiques, soit par la ligature, soit avec le galvano-cautère ou le thermo-cautère.

Tumeurs fibreuses. — Ces tumeurs sont très-rares à la langue; elles apparaissent sans cause appréciable, le plus souvent chez l'adulte. Elles sont parfois congénitales. Elles peuvent se développer dans toutes les parties de la langue.

Au début, elles sont quelquefois multiples, mais elles finissent toujours par former une tumeur isolée. Leurs caractères histologiques sont ceux de tous les fibromes.

On les reconnaît à leur dureté, leur élasticité, leur forme arrondie avec quelques bosselures. Elles sont presque toujours indolentes. Quand elles atteignent le volume d'une noix, elles gênent la mastication et la parole. Leur marche, habituellement lente, s'accélère parfois à la suite d'une cause accidentelle quelconque, traumatique ou autre; c'est alors qu'on les voit s'ulcérer. Chez des personnes âgées, il n'est pas rare de les trouver stationnaires.

Malgré la lenteur de leur développement, l'absence d'engorgement ganglionnaire et d'infection générale, ces tumeurs sont souvent prises pour des cancers; mais le traitement étant le même dans les deux cas, l'erreur ne serait pas préjudiciable au malade. Le pronostic seul diffère. Il y aurait plus d'inconvénients à prendre pour un fibrome une tumeur syphilitique qui guérirait par les mercuriaux et l'iodure de potassium. Nous verrons plus loin en quoi celles-ci diffèrent du fibrome.

L'opération étant la même que pour le cancer, nous la décrirons en parlant de ce dernier.

Tumeurs syphilitiques. — Nous ne parlerons ici que des tumeurs proprement dites d'origine syphilitique, ayant décrit ailleurs les plaques muqueuses, les ulcérations et la glossite de même nature. Ces tumeurs se rattachent à la période tertiaire de la syphilis. On les rencontre plus fréquemment chez l'homme que chez la femme, ce que quelques auteurs expliquent par l'influence du tabac.

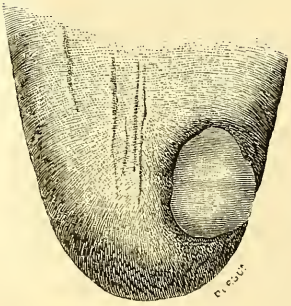

Fig. 169.
Gomme de la langue (Notre collection.)

Elles sont superficielles ou profondes, suivant qu'elles se développent aux dépens de la couche musculaire ou aux dépens des couches profondes du derme. Les superficielles, tantôt occupent la ligne médiane ou la face antérieure (voy. fig. 169) et sont solitaires, tantôt se développent sur les

côtés de la langue et sont multiples. Les profondes se rencontrent de préférence à la base de la langue et sont habituellement uniques. Elles présentent les caractères anatomiques et microscopiques des gommes musculaires (voy. t. I, p. 799).

Les tumeurs uniques sont bien circonscrites. Celles qui sont multiples sont constituées par une réunion de noyaux durs, gros comme des noisettes, rapprochés de la face supérieure ou de la face inférieure de la langue. Au toucher, elles offrent une consistance spéciale qui a fait dire à M. Ricord que la langue semblait rembourrée de noisettes. Cette dureté du début diminue progressivement jusqu'au moment où la tumeur devient plus superficielle, se ramollit et offre la fausse fluctuation particulière aux gommes. C'est alors que la muqueuse qui la recouvre rougit, s'enflamme et parfois s'ulcère. Cette ulcération est caractéristique. Les bords sont taillés à pic, le fond est inégal, induré, couvert d'une sanie grisâtre, filante, adhérente au fond de l'ulcération. A la surface de la tumeur et de la langue elle-même on voit fréquemment des fissures irrégulières, profondes, qui, suivant Clarke, seraient propres à ce genre d'affection. Très-rarement les tumeurs syphilitiques de la langue s'accompagnent de l'engorgement des ganglions sous-maxillaires.

Les troubles fonctionnels varient suivant le volume de la tumeur et le gonflement de la langue. Les malades se plaignent d'une salivation continuelle, fétide, de difficulté dans la mastication, la déglutition et la phonation; au niveau de la tumeur, ils accusent une grande gêne plutôt qu'une véritable douleur. L'état général demeure satisfaisant, à part des cas d'anémie spéciale à la syphilis.

Le diagnostic est ordinairement facile. Cependant quelques-unes de ces tumeurs ont pu être prises pour des fibromes, des cancers, ou même pour un ulcère simple ou tuberculeux. Nous reviendrons plus loin sur ce diagnostic. Nous dirons seulement ici que l'étude attentive de la marche et des antécédents permettra le plus souvent d'éviter l'erreur.

Le pronostic de ces tumeurs est sans gravité lorsque leur nature a été reconnue ; soumises en effet, dès le début, au traitement antisyphilitique, elles disparaissent rapidement, sans même s'ulcérer. Toutefois, après leur résorption, la langue paraît comme atrophiée, conserve longtemps des indurations et des fissures à sa surface. Les ulcérations laissent après elles des cicatrices profondes et irrégulières.

Le traitement médical approprié est seul indiqué. On prescrit tout d'abord l'iodure de potassium seul ou associé aux mercuriaux. Le chlorure d'or paraît avoir donné de bons résultats, et, dans les cas rebelles, la liqueur de Donovan, ou iodo-arsénite de mercure, à doses

graduées et croissantes, depuis 1 jusqu'à 20 gouttes, deux fois par jour, donne de bons résultats.

Tumeurs cancéreuses. — Le cancer de la langue est fréquent, et, en raison de sa gravité, il a été de tout temps l'objet de nombreux travaux. Jusqu'à ces derniers temps, les auteurs s'étaient occupés surtout du traitement chirurgical. Depuis plusieurs années, on s'est beaucoup occupé de l'anatomie pathologique.

Walshe, de Frerichs, Broca, Lebert, admettent que toutes les variétés de cancer connues se développent dans la langue. Les auteurs

Fig. 170. — Épithélioma de la langue (forme superficielle). Notre collection.

du *Compendium de chirurgie* et M. Bouisson, dans le *Dictionnaire encyclopédique des sciences médicales*, partagent cette opinion ; ce dernier note l'excessive rareté des cancers mélané et colloïde, le développement assez commun du squirrhe et de l'encéphaloïde, et l'extrême fréquence de l'épithélioma ou du cancroïde.

Paget, Forster, Thiersch, Clarke, prétendent, au contraire, que l'épithélioma est la seule forme de cancer primitif de la langue. Notre

expérience nous permet d'affirmer que cette dernière opinion est la plus exacte, et que les autres variétés de cancers primitifs sont rares à la langue.

On admet deux formes d'épithélioma : l'une superficielle ou papillaire; l'autre interstitielle, plus profonde.

L'épithélioma superficiel s'observe surtout à la face dorsale et à l'extrémité antérieure de la langue. Il débute dans la couche superficielle des papilles, le plus souvent par une verrue ou par une de ces taches épithéliales ou psoriasiques si communes chez certains fumeurs : les papilles se déforment, les unes s'effilent à leur extrémité libre, les autres se dilatent en forme de massue ; leur surface devient rugueuse au toucher; la langue en est irrégulièrement hérissée (voy. fig. 170). Chez d'autres, les papilles deviennent proéminentes et laissent entre elles des sillons plus ou moins profonds qui donnent à la surface de la langue un aspect fendillé. Au microscope, on constate que les papilles ont augmenté de volume aux dépens des éléments qui se sont multipliés ; on observe une quantité variable de cellules épithéliales, présentant

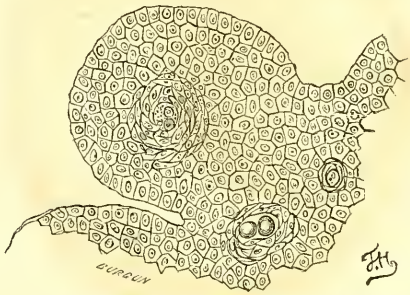

Fig. 171. — Épithélioma de la langue. (*Examen histologique*).

parfois l'aspect corné, surtout dans les couches superficielles. Au milieu de ces cellules plus ou moins déformées et aplaties se rencontrent quelques globes épidermiques (voy. fig. 171). Ces altérations restent longtemps localisées à une partie de la superficie de la langue, et c'est au bout d'un certain temps que l'infiltration, franchissant les limites du chorion muqueux, gagne les parties environnantes pour pénétrer dans les tissus sous-jacents.

L'épithélioma profond ou interstitiel siége de préférence sur le bord de la langue, rarement sur la pointe, quelquefois dans le sillon qui sépare la langue de l'amygdale. Suivant Thiersch, il débute au niveau des sillons interpapillaires. Au microscope, on y trouve des cellules épithéliales et des globes épidermiques. Les cellules sont le plus sou-

vent réunies et groupées sous forme de cylindres réguliers séparés par des tractus de tissu conjonctif et renflés de distance en distance; c'est au niveau de ces renflements que se trouvent les globes épidermiques. Ces altérations gagnent les parties profondes et les interstices des fibres musculaires, sous forme de bourgeons, autour desquels se voient les tissus embryonnaires nouveaux, qui deviennent de plus en plus rares à mesure qu'on s'éloigne de la partie malade. Toutefois, on retrouve souvent ces espèces de végétations plus loin, le long des vaisseaux, ce qui explique la facilité avec laquelle récidivent ces cancers, même après une large ablation. Les fibres musculaires disparaissent, suivant Robin, par compression et par atrophie; suivant Lebert

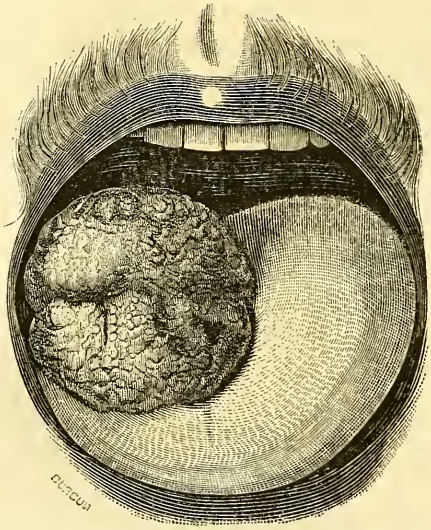

Fig. 172. — Epithélioma de la langue (forme végétante). (Notre collection).

et Thiersch, par dégénérescence graisseuse. Les vaisseaux sont également envahis par le tissu morbide, ce qui explique les hémorrhagies fréquentes qu'on observe; les vaisseaux lymphatiques sont de même facilement infiltrés par les éléments épithéliaux, ce qui explique la fréquence de l'infection ganglionnaire.

L'épithélioma interstitiel respecte longtemps la muqueuse, ayant surtout de la tendance à se propager aux tissus profonds. Les glandes de la muqueuse ne sont presque jamais envahies.

Quoi qu'il en soit, l'épithélioma de la langue se présente, au point de vue clinique, sous deux formes principales : l'une végétante, que les anciens décrivaient sous le nom d'encéphaloïde ; l'autre atrophique, qu'ils rapprochaient du squirrhe.

La forme végétante nous paraît être l'une des formes de l'épithélioma superficiel tant qu'il est circonscrit. Pendant la plus grande partie de son développement, il forme à la surface de la langue une saillie d'aspect fongueux, à bords irréguliers, renversés en dehors, fendillés, à base indurée, se confondant insensiblement avec les parties saines du voisinage, à surface saignante, végétante, inégale, de mauvais aspect (voy. fig. 172). A la coupe, on voit que toute la couche tégumentaire entre dans la composition de la tumeur, et que l'infiltration épithéliale descend au-dessous d'elle, dans l'épaisseur des plans musculaires, à une profondeur variable (voy. fig. 173).

La variété squirrheuse ou atrophique appartient à la forme que nous

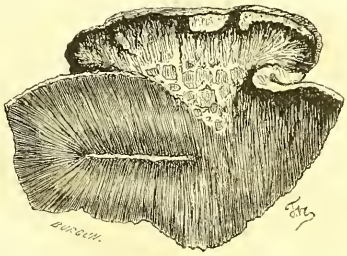

Fig. 173. — Coupe de la précédente tumeur.

avons appelée interstitielle; au lieu de former une tumeur plus ou moins circonscrite, elle n'est guère reconnaissable à l'extérieur que par l'aspect hypertrophique et quelquefois corné des papilles, par la dépression de la muqueuse, l'induration de sa face profonde. Plus tard, à la période ulcéreuse, on voit apparaître entre ces surfaces irrégulières une ou plusieurs petites érosions qui s'étendent en profondeur bien plus qu'en surface. Si quelques fongosités se montrent au dehors, elles ont une tendance toute particulière à s'atrophier et à se détruire. C'est dans ces cas, à une période très-avancée, au-dessous d'une muqueuse fortement altérée, mais encore reconnaissable sur la plus grande partie de son étendue, qu'on voit la langue s'atrophier complétement et se convertir en une masse d'une dureté squirrheuse dépourvue de mobilité, qui semble adhérente et paraît se confondre de toutes parts avec le plancher de la bouche et les gencives.

Outre ces deux formes que l'on pourrait appeler l'une hypertrophique, l'autre atrophique, on peut observer toutes les variétés intermédiaires.

Cette affection, abandonnée à elle-même, s'étend aux parties voisines et aux ganglions, qu'elle atteint presque toujours très-rapidement, ce

qui s'explique aisément par la richesse des vaisseaux lymphatiques de la langue (voyez fig. 174), et alors les ganglions sont tantôt indurés, tantôt suppurés. Cette suppuration des ganglions est moins rare qu'on serait tenté de le supposer. Qu'ils soient indurés ou suppurés, on trouve toujours dans leur épaisseur des éléments caractéristiques.

Le cancer de la langue débute donc sous deux formes principales : par une plaque rugueuse, une verrue, une crevasse superficielle située à la surface de la langue ; ou par une petite tumeur sous-muqueuse, siégeant sur l'un des côtés ou à la base de l'organe. Rarement les malades consultent à cette première période. Quand ils se présentent,

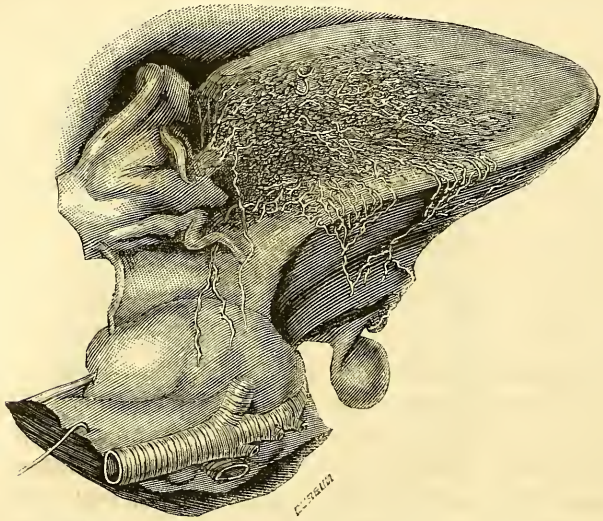

Fig. 174. — Lymphatiques de la langue. Notre collection.

Cette figure montre que non-seulement les vaisseaux lymphatiques parcourent toute la surface de la langue, mais encore qu'il en est un certain nombre qui traversent toute l'épaisseur de l'organe.

on trouve que l'épithélioma superficiel occupe une certaine largeur, forme un relief, qu'il est recouvert de papilles saillantes, de petites croûtes épidermiques que les malades arrachent ou qui tombent d'elles-mêmes. Quand elles sont tombées, on voit à découvert les papilles dénudées et saignantes, ou la substance même de la tumeur en partie détruite par l'ulcération. S'il s'agit d'un épithélioma sous-muqueux, il a déjà acquis un certain volume et forme à la surface de la langue une saillie à bords indurés, et parfois elle-même entourée de nodosités qui finissent toujours par se réunir à la tumeur principale.

Les papilles sont bien circonscrites et plus ou moins enfoncées dans le tissu lingual ; leur sommet ne tarde pas à s'ulcérer.

Le travail ulcératif, dans la forme superficielle, se fait à la surface des plaques indurées, sur une largeur variable. A la surface de l'ulcération, on voit apparaître des bourgeons saignants, renflés en forme de champignons, saignant facilement et séparés par des fissures nombreuses et profondes. Ces saillies irrégulières sont recouvertes à la périphérie de lamelles épidermiques blanchâtres qui donnent un aspect variqueux; la profondeur de l'ulcération est d'autant plus grande que celle-ci est plus large.

Le travail ulcératif, dans la forme interstitielle, se fait tantôt de dehors en dedans, tantôt de dedans en dehors : dans ce dernier cas, lorsque l'ulcération s'établit, on trouve une cavité plus ou moins large, s'étendant dans la profondeur de la langue, cavité inégale, anfractueuse, contenant de véritables bourgeons fongueux, saignant au moindre contact, au plus léger mouvement de la langue. D'autres fois, ces fongosités font saillie à la surface et acquièrent un volume tellement considérable, qu'elles arrivent à remplir en partie la cavité buccale.

Quelle que soit la forme de l'épithélioma, arrivée à une période plus avancée, ou troisième période, cette ulcération sécrète un ichor fétide, sanieux, s'écoulant constamment avec la salive sur le menton et se mêlant aux aliments. En même temps apparaissent des hémorrhagies plus ou moins fréquentes, plus ou moins abondantes, quelquefois mortelles ; puis les parties voisines, le plancher de la bouche, les amygdales, le voile du palais, sont peu à peu envahis ; les ganglions sous-maxillaires s'engorgent. En général, cet engorgement ganglionnaire se produit lentement, sans douleur. Dans les cas de récidive, il se produit au contraire très-rapidement. D'abord limité au côté correspondant à la tumeur, il envahit parfois les deux côtés du cou et constitue une tumeur considérable, irrégulière, bosselée, tantôt dure, tantôt molle et fongueuse. La peau qui recouvre cette tumeur devient adhérente, s'amincit et finit par s'ulcérer; par ces ulcérations sortent des fongosités saignantes qui présentent les mêmes caractères histologiques que la tumeur linguale.

Les troubles fonctionnels qui accompagnent ces caractères physiques sont variables suivant la période de la maladie. Au début, les malades n'éprouvent qu'une certaine gêne, rarement quelques douleurs dans les mouvements de la langue, qui est facilement froissée ou mordue et devient, pour ainsi dire, maladroite. A mesure que le mal se développe, cette gêne devient de plus en plus accentuée, les douleurs augmentent ; en même temps, la mastication, la déglutition, la phonation et la respiration sont troublées et deviennent pénibles. A

la seconde période, ou période d'ulcération, apparaissent les douleurs spontanées, vives, lancinantes, plus accentuées la nuit que le jour. Par suite de l'absorption continuelle de cette sanie ichoreuse et fétide qui se mêle aux aliments, par suite des hémorrhagies, l'état général des malades va toujours s'affaiblissant jusqu'à ce qu'ils succombent, emportés par une hémorrhagie foudroyante, asphyxiés par suite de la propagation du cancer aux organes respiratoires ou de l'application de la tumeur sur l'ouverture du larynx, ou épuisés par la cachexie.

La marche du cancer de la langue est plus ou moins rapide : elle accomplit les trois périodes d'état, d'ulcération et de généralisation, tantôt en moins de trois mois, tantôt en cinq ans, le plus souvent en deux ans en moyenne.

Le pronostic est donc de la plus haute gravité. Een effet, même après l'ablation faite de bonne heure et aussi largement que possible, presque toujours la récidive se produit, tantôt sur place, tantôt dans les ganglions, dans un espace de temps qui varie de trois mois à deux ans. Toutefois, il n'en est pas moins indiqué d'opérer, l'opération procurant aux malades quelques mois ou même quelques années de plus et les délivrant de souffrances intolérables.

Le seul traitement applicable au cancer de la langue est l'ablation faite aussitôt et aussi largement que possible. Nous décrirons plus loin les divers procédés opératoires.

Vices de conformation.

Les vices de conformation de la langue sont l'*absence*, la *bifidité* et les *adhérences anormales*.

ABSENCE

Elle est *congénitale* ou *accidentelle*. L'*absence congénitale* est rare ; c'est plutôt un arrêt de développement qu'une agénésie complète. En effet, dans la plupart des cas, la base de la langue existe, mais amoindrie et déformée. A la place que devrait occuper la langue se trouve une petite éminence mamelonnée, que l'on sent au toucher d'une manière appréciable.

Chez les enfants, ce vice de conformation doit nécessairement entraîner une grande gêne de la succion ; bien que les auteurs ne se soient pas arrêtés sur ce point, il est difficile d'admettre qu'il en puisse être autrement.

On a mieux étudié les troubles qui en sont la conséquence dans un âge plus avancé. La gêne qui en résulte pour la déglutition et la parole n'est souvent que temporaire. La déglutition finit par s'exécuter assez faci-

lement, l'expuition peut se faire comme à l'état normal, la mastication est à peine un peu plus difficile, et la parole est telle, le plus souvent qu'il serait impossible, en entendant parler les malades, de supposer qu'ils fussent privés de la langue. Le peu d'intensité de ces troubles constatée dans les cas d'absence congénitale de la langue a été certainement l'une des raisons qui ont le plus poussé les chirurgiens à pratiquer eux-mêmes l'ablation de cet organe dans certains cas de tumeurs cancéreuses ou autres.

L'*absence accidentelle* est beaucoup plus fréquente ; elle est rarement totale. Indépendamment de celle qui résulte d'une opération chirurgicale, on voit l'absence de la langue succéder soit à des plaies avec perte de substance, soit à une atrophie ne portant que sur la moitié de son épaisseur (Chollet), soit à la chute d'eschares consécutives à des ulcérations de diverses natures. Cette dernière variété s'observe notamment dans le jeune âge, souvent à la suite de la variole (Louis).

Dans ces cas, la difformité consiste dans une dépression anormale du plancher buccal, qui tantôt présente une surface unie (Banon) tantôt offre vers sa partie moyenne deux saillies oblongues plus ou moins mobiles. On observe parfois, en même temps, un léger abaissement de la voûte palatine.

Ces vices de conformation sont au-dessus des ressources de l'art. Jusqu'à présent, la prothèse n'a pu rendre aucun service sérieux à ces infirmes. Peut-être un jour songera-t-on à mettre à profit l'expérience du malade d'Ambroise Paré dont nous avons parlé plus haut.

BIFIDITÉ

Cette disposition particulière de la langue, qui est normale chez quelques mammifères, quelques oiseaux, et chez les reptiles, se rencontre rarement chez l'homme et se lie habituellement à d'autres vices de conformation incompatibles avec la vie. Dans un cas, il s'agissait d'un monstre qui présentait quatre membres abdominaux et portait deux langues latérales ayant deux freins réunis sur la ligne médiane en un tronc court et résistant (Pigné) ; dans un autre, c'était un enfant de quinze jours qui offrait un arrêt général de développement de la partie inférieure de la joue, avec division du maxillaire inférieur et bifidité de la langue. Celle-ci présentait sur la ligne médiane une fente profonde à la partie antérieure, où elle séparait les bords supérieurs des génio-glosses; la division devenait de plus en plus superficielle en arrière, et elle s'arrêtait à la naissance du repli glosso-épiglottique médian. Cet enfant succomba avant qu'on pût tenter aucune opération réparatrice.

MACROGLOSSIE

Cette anomalie, également désignée sous les noms de *lingua vituli*, *lingua vitulina*, *propendula*, *macroglossia*, de *prolapsus* ou de *procidence* de la langue, a été mentionnée par Galien ; mais elle a été surtout étudiée pour la première fois par Lassus et depuis par Percy, Maisonneuve et Gayraud (th. de Montpellier, 1864).

Elle est congénitale ou acquise.

Les causes du prolapsus congénital sont peu connues ; on a invoqué tour à tour une longueur trop considérable de l'organe, une trop grande élévation du larynx, une paralysie des muscles qui retiennent la langue dans sa position normale, une hypertrophie. M. Bouisson dit avoir souvent rencontré le prolapsus congénital chez des monstres, en particulier chez des anencéphales.

Les causes du prolapsus accidentel sont mieux connues ; ce sont les convulsions du jeune âge, les attaques épileptiformes, les quintes de toux et surtout la glossite.

On s'est demandé si l'hypertrophie précédait le prolapsus ou en était au contraire la conséquence. Il est à peu près généralement admis aujourd'hui que le prolapsus précède l'hypertrophie.

Au début, en effet, il n'y a pas encore d'augmentation notable de volume ; la langue se trouve simplement déplacée. Son aspect, sa consistance, tous ses caractères physiques paraissent normaux. Mais, après un certain temps, elle sort de l'orifice buccal, et, dès lors, sous l'influence du contact de l'air, des corps extérieurs et de la pression des arcades dentaires, la portion qui est au dehors se gonfle, se renfle parfois en masse ou s'étale en largeur, et se recourbe de manière à recouvrir une partie du menton. Un sillon transversal, moins profond à la face supérieure qu'à la face inférieure, où existent souvent des ulcérations produites par les dents correspondantes, sépare la portion extérieure de celle qui reste dans la bouche. La muqueuse est tantôt lisse et tendue, d'autres fois hérissée de papilles hypertrophiées ; elle présente parfois aussi un gonflement variqueux des veines à sa partie inférieure. Presque toujours, elle est recouverte à sa face supérieure d'une couche noirâtre formée par le mucus et la salive desséchés ; dans d'autres cas, elle est dépouillée de son épiderme et le corps muqueux apparaît rouge et même excorié. Sa consistance devient ordinairement plus ferme qu'à l'état normal ; elle est quelquefois œdémateuse. Enfin, la partie restée dans la bouche ne présente aucune altération ; elle est seulement portée en avant, ainsi que les amygdales et les piliers du voile du palais. Ceux-ci ont alors une direction oblique. L'os hyoïde et le larynx ont subi un mouvement de locomotion en haut et en avant et sont venus se placer, pour ainsi dire, derrière la mâchoire inférieure.

Les dents incisives et canines de cette dernière sont dirigées en avant, dans une direction oblique, quelquefois même horizontale, de manière à former une espèce de gouttière dans laquelle repose la partie inférieure de la langue. Ces dents sont le plus souvent ébranlées et vacillantes, presque toujours encroûtées de tartre ; elles tombent prématurément et la langue repose alors directement sur les gencives qui sont tuméfiées et fongueuses. Les molaires, au contraire, plus libres dans leur développement par le fait de l'écartement des mâchoires, proéminent outre mesure, en sorte qu'après l'ablation de la tumeur elles ne permettent pas aux mâchoires de se rapprocher en avant jusqu'à la rencontre l'une de l'autre. Quant au maxillaire inférieur, il est quelquefois arrêté dans son développement ; d'autres fois, on le trouve comme tordu sur lui-même ; son angle est effacé dans certains cas, en sorte que les deux branches tendent à devenir parallèles. Enfin, la lèvre supérieure est généralement peu déformée ; mais il en est autrement de l'inférieure : repoussée par la tumeur, elle se recourbe en bas, présente en avant sa surface muqueuse, s'allonge, s'œdématie, s'excorie, s'ulcère même et parfois acquiert un volume si considérable, que des chirurgiens ont jugé nécessaire, après l'ablation de la langue, d'en sacrifier une partie.

Le microscope semble démontrer que, dans un grand nombre de cas, le tissu conjonctif intermusculaire, le tissu musculaire lui-même et les vaisseaux sont le siége principal de cette hypertrophie. C'est ce que nous avons surtout observé lorsque la macroglossie est consécutive à la glossite chronique. Weber (de Bonn) a noté la formation néoplasique évidente de nombreuses fibres musculaires striées. D'autres ont constaté une hypertrophie considérable des papilles de la muqueuse linguale ; M. Duplay pense qu'il doit en être de même des vaisseaux et des nerfs.

Virchow et Billroth ont rencontré, dans certains cas, une ectasie des vaisseaux lymphatiques de la langue avec stase de la lymphe ; le tissu de la langue présente alors l'aspect d'un véritable tissu caverneux dont les mailles renferment un liquide jaunâtre offrant toutes les propriétés de la lymphe. Enfin, Winiwarther a rencontré un cas de macroglossie congénitale avec hygroma cystique du plancher de la bouche. La tumeur était constituée par une réunion de kystes occupant les espaces intermusculaires du plancher buccal et se prolongeant jusqu'au tissu caverneux qui formait le moignon de la langue. Ces diverses parties ne communiquaient pas entre elles, et on ne pouvait établir aucune limite entre la macroglossie et la dégénérescence cystique.

La macroglossie congénitale passe souvent inaperçue dans les premiers temps. Les enfants tètent avec facilité ; la bouche est seulement entr'ouverte et la langue a une certaine tendance à se porter entre les

lèvres. La succion est parfois un peu gênée, rarement impossible ; la déglutition se fait toujours bien et la santé des enfants ne paraît pas habituellement compromise.

Vers l'âge de deux ou trois ans, dans une seconde période, la procidence devient permanente, le gonflement fait de rapides progrès. Les lèvres restent entr'ouvertes, le rapprochement des mâchoires est impossible, l'enfant ne peut plus faire rentrer sa langue dans la cavité buccale, la salivation est abondante et continuelle. Cet état peut rester stationnaire pendant un certain temps, puis l'hypertrophie augmente et la langue devient entièrement procidente. A cette période, que M. Bouisson appelle *période d'état*, la langue présente des dimensions énormes; elle peut atteindre un volume dix fois plus considérable qu'à l'état normal. La pointe se recourbe en bas, la portion libre s'étale au-devant du menton en présentant, suivant l'expression de Gaspard Pencer, l'aspect d'une langue de veau. Sa surface est sèche et rugueuse, sa coloration noirâtre, sa consistance plus ferme, mais sans induration. Des veines variqueuses rampent sur les côtés du frein ; on a même vu des battements artériels soulever les bords de l'organe. Tous ces symptômes s'accentuent davantage sous l'influence du froid. Le plus souvent la tumeur est indolente. Enfin, on voit survenir successivement tous les désordres que nous avons mentionnés dans l'anatomie pathologique, tant du côté de la langue elle-même que du côté des lèvres, des dents, des gencives, des maxillaires, de l'os hyoïde et du larynx.

Ces désordres constituent une hideuse difformité et entraînent des troubles fonctionnels importants : la préhension des aliments n'est plus possible par le mécanisme ordinaire; les liquides doivent être déposés à l'aide d'un biberon ou d'une cuiller sur la face supérieure de la langue ; les solides, introduits sur les grosses molaires, sont soumis à une mastication laborieuse et il faut les ramener sans cesse, avec les doigts, sur les côtés de la langue.

De toutes les dents les grosses molaires seules agissent, et non sans exposer la langue à des morsures douloureuses, si bien que beaucoup de malades doivent se réduire à l'usage exclusif des aliments liquides. Il en résulte que l'alimentation et la nutrition se font d'une manière incomplète. L'émaciation qui en est la conséquence est encore augmentée par l'écoulement incessant d'une salive abondante, qui a aussi pour effet de déterminer une soif ardente, très-pénible pour les malades. La phonation est généralement altérée. La respiration se fait à peu près normalement par le nez et par la bouche largement ouverte; mais on a vu plusieurs fois survenir un commencement d'asphyxie à la suite de tentatives de réduction.

Le diagnostic est trop facile pour que nous nous y arrêtions.

La marche de cette affection est essentiellement lente et progressive ; arrivée à sa période d'état, elle reste à peu près stationnaire jusqu'au moment où elle entraîne la mort si l'art n'intervient pas.

Le pronostic est donc grave, contrairement à l'assertion de beaucoup d'auteurs, et cette gravité justifie complétement toutes les tentatives que l'on peut faire pour obtenir la guérison de cette redoutable difformité.

Traitement. — Il varie suivant les périodes de la maladie. Au début, on cherchera pour l'enfant une nourrice dont le mamelon sera long et volumineux ou bien on l'élèvera au biberon, en ayant soin de projeter le lait dans la bouche. Dans l'intervalle des repas, on maintiendra la bouche fermée à l'aide d'une bande en percale. On a conseillé, chez l'adulte, l'emploi des purgatifs répétés, des lotions émollientes, des saignées locales; ces divers moyens, parfaitement indiqués dans les cas de gonflement inflammatoire, sont insuffisants dans la véritable hypertrophie et le chirurgien doit recourir à des moyens plus énergiques, tels que la *compression* ou l'*excision de la partie procidente.*

La *compression* a été tentée pour la première fois par Leblanc (d'Orléans) en 1772. Elle a depuis donné de nombreux succès. Elle peut se faire par deux procédés : soit par compression indirecte ou rétropulsion (Leblanc), soit par compression directe (Freteau). La compression indirecte consiste à enfermer la tumeur dans un sachet de toile qu'on attire en arrière à l'aide de cordons fixés à la nuque.

La compression directe consiste à envelopper la totalité de la tumeur dans un bandage compressif méthodiquement appliqué.

Si ces moyens échouent, il faut recourir à l'excision. Celle-ci doit être partielle et se borner à l'ablation de la partie exubérante. Cette opération se fait habituellement avec les procédés qui mettent le mieux à l'abri de l'hémorrhagie, tels que la ligature, l'écrasement linéaire, le couteau rougi, ou mieux encore par l'instrument tranchant, suivant notre procédé. On sait que, dans ce cas, il est plus facile d'obtenir une opération régulière. Mais, pour s'en servir, il faut avoir soin d'appliquer au préalable les pinces hémostatiques suivant les préceptes que nous avons posés. Il suffit d'enlever la portion de l'organe qui fait saillie au dehors une fois cette ablation pratiquée, il faudra redresser les incisives et les canines déviées, enlever les molaires trop saillantes, favoriser le redressement de la mâchoire par un bandage approprié. Enfin, si la lèvre inférieure reste exubérante, on en fera l'excision suivant le procédé que nous avons décrit plus haut.

ANKYLOGLOSSE.

On décrit sous ce nom toute adhérence anormale tenant la langue fixée en un point de la cavité buccale. Cette adhérence peut être congénitale ou acquise. Elle peut exister sur la ligne médiane qui divise en deux la face inférieure de la langue, sur cette face inférieure elle-même, sur les parois latérales ou sur la face supérieure.

Lorsqu'elle existe sur la ligne médiane qui divise en deux la face inférieure de la langue, on la désigne communément sous le nom de *filet*, plus rarement sous celui d'*ankyloglosse médian inférieur* (Bouisson). Cette adhérence, toujours congénitale, est constituée par l'allongement plus ou moins considérable du repli fibro-muqueux qui fixe la portion libre de la langue à la face concave du maxillaire, et auquel on donne le nom de frein. A l'état normal, ce vice de conformation peut être plus ou moins accusé. Dans les cas les plus graves, la pointe de la langue, fixée au plancher buccal, reste derrière l'arcade alvéolaire; l'enfant se trouve alors dans l'impossibilité de téter.

Pour s'assurer de l'existence du filet, il suffit d'y regarder ou mieux de porter le doigt dans la cavité buccale; on sent aisément qu'on ne peut l'engager sous la langue et qu'il est arrêté par un repli plus court et plus résistant que le frein normal; on constate, en outre, que l'enfant, excité par le doigt, ne peut faire aucun effort de succion.

Le traitement consiste à allonger le filet en le sectionnant transversalement. L'enfant étant assis, la tête renversée sur les genoux de sa nourrice, le chirurgien soulève la langue avec la main gauche de façon à tendre le frein; puis, à l'aide des ciseaux mousses, il fait, de la main droite, une incision d'avant en arrière, de 3 à 4 millimètres de longueur. Au lieu des doigts de la main gauche pour relever la langue, on peut se servir de la plaque fendue de la sonde cannelée des trousses. Cette petite opération, le plus souvent très-simple et sans gravité, peut cependant se compliquer de deux accidents redoutables, l'hémorrhagie et le renversement de la langue vers le pharynx.

L'hémorrhagie est due à la division involontaire des artères ou des veines ranines ou à la présence anormale de quelque vaisseau dans le frein. Les auteurs, et en particulier J.-L. Petit, ont beaucoup exagéré la gravité de ces hémorrhagies. D'ailleurs, il suffit d'appliquer une pince hémostatique pour faire disparaître le danger. Ce moyen est beaucoup plus sûr et plus facilement applicable que la compression ou la cautérisation au nitrate d'argent ou au fer rouge, qui ont été conseillés par la plupart des auteur.

Le renversement de la langue vers le pharynx a été observé plusieurs fois et, dans certains cas, a déterminé la mort par asphyxie. Il est causé par les efforts de succion que fait l'enfant pour exprimer

le sang qui résulte de l'incision du filet. J.-L. Petit conseille, comme moyen préventif en pareil cas, d'avoir une nourrice présente pour que l'enfant se mette à téter immédiatement après l'opération. Si, malgré toutes ces précautions, le renversement se produit, il faut aussitôt ramener la langue dans sa position normale avec les doigts ou une de nos pinces introduite dans la bouche.

Les adhérences qui portent sur la face inférieure elle-même (*ankyloglosse inférieur*) fixent cette face de la langue au plancher buccal. Elles sont de forme et d'étendue variables; elles peuvent être congénitales ou accidentelles. Tantôt elles consistent en quelques brides plus ou moins épaisses, siégeant sur les côtés du frein, qu'il suffit d'inciser. Plus rarement l'adhérence est complète; elle rend impossible alors l'allaitement naturel, la langue ne pouvant faire aucun des mouvements nécessaires ni pour la succion ni pour la parole; la déglutition elle-même est très-gênée et l'enfant est exposé à mourir d'asphyxie par le passage des liquides dans le larynx et la trachée. Sermin (de Narbonne), pour prévenir cet accident dans un cas de ce genre, pratiqua avec succès l'opération suivante : après avoir introduit un bâillon entre les molaires afin de tenir la bouche largement ouverte, il releva avec l'index et le médius de la main gauche la petite extrémité de la langue et procéda ensuite à une dissection minutieuse, en évitant autant que possible de tourner le tranchant du bistouri vers le corps de l'organe.

Au lieu d'une adhérence simple, uniforme, on rencontre parfois une véritable tumeur sublinguale, comparable à une seconde langue (Faure); mais ce ne sont peut-être là que des variétés de grenouillettes.

Nous terminerons ce qui a trait à l'ankyloglosse inférieur en rapportant un exemple remarquable d'ankyloglosse accidentel emprunté à M. Sédillot. A la suite d'une tentative de suicide, le maxillaire inférieur avait été brisé; la paroi inférieure de la bouche avait été traversée par une balle. Le gonflement énorme de la langue rendait la suffocation imminente. M. Sédillot n'y trouva d'autre remède que d'engager la langue au travers de la plaie et de l'y fixer. Des adhérences s'établirent et le malade guérit avec une hernie de la langue au-dessous du menton. Désespéré, il voulait de nouveau se donner la mort. On détacha alors les fragments du maxillaire; on disséqua la langue, qui fut remise en place; la plaie du cou fut réunie par quelques points de suture, la consolidation de la mâchoire inférieure s'accomplit et le malade fut ainsi débarrassé de cette difformité.

L'adhérence de la langue aux parties latérales des gencives ou à la face interne des joues (*ankyloglosse latéral*) est plus souvent accidentelle que congénitale et succède le plus ordinairement à une stomatite ul-

céreuse ou à une glossite. Parfois la bride cicatricielle existe des deux côtés, mais elle est plus courte d'un côté que de l'autre, ce qui se reconnaît facilement par la déviation de la langue du côté de la bride la plus courte. Quels que soient le nombre et l'étendue de ces brides cicatricielles, qu'elles soient congénitales ou accidentelles, il suffit de passer au-dessous d'elles une sonde cannelée et d'en faire la section avec des ciseaux boutonnés. Cependant, si les brides ont une certaine longueur, il est plus avantageux d'en pratiquer l'excision. Quand ces adhérences ont été divisées et que la langue revient prendre sa place, il est bon, pour hâter la cicatrisation et prévenir la récidive, de suturer la plaie de la langue et celle de la joue.

L'adhérence de la face supérieure (*ankyloglosse supérieur*) a été si rarement observée, qu'elle mérite à peine d'être mentionnée. Elle consiste en une application exacte de la langue contre le voile du palais auquel elle semble accolée. Les mouvements de succion et de déglutition sont absolument impossibles, et les enfants ne tarderaient pas à mourir, faute de nourriture, si l'on ne corrigeait ce vice de conformation. Il suffit, pour cela, de passer une spatule entre la langue et le voile du palais.

Des opérations qui se pratiquent sur la langue.

Nous avons décrit, chemin faisant, quelques-unes des opérations qui se pratiquent sur la langue. Nous parlerons seulement ici des diverses méthodes d'*ablation partielle* ou *totale* de cet organe.

Ces méthodes sont la *cautérisation*, la *ligature*, l'*écrasement linéaire* et l'*excision*.

Elles sont dites *simples* ou *composées*, suivant qu'on attaque directement la langue ou qu'on n'y arrive qu'après avoir fait une opération préliminaire sur les parties molles ou sur le maxillaire inférieur. Nous parlerons d'abord des méthodes simples.

Méthodes simples. — La *cautérisation* se fait par les caustiques solides ou liquides, par le cautère actuel, le galvano-cautère ou le thermo-cautère.

Les caustiques solides ou liquides sont peu employés pour la langue; leur application est difficile; elle n'est pas sans danger et exige de grandes précautions à cause du siége de l'organe et de la propriété vénéneuse de plusieurs d'entre eux. Ils ne seraient indiqués que dans les cas de cancer superficiel. Le cautère actuel est également très-peu employé quand il s'agit de la langue. Le galvano-cautère et le thermo-cautère peuvent rendre de réels services en permettant de faire plus facilement la section des tissus qu'avec le cautère actuel et en exposant moins que lui au rayonnement calorique. Le thermo-cautère a

l'avantage d'être moins coûteux, le galvano-cautère celui de permettre la section des tissus avec l'anse galvanique. Toutefois, la section faite à l'aide de ces instruments est lente et ne met pas à l'abri des hémorrhagies.

La *ligature* était souvent employée autrefois de préférence à l'excision, parce qu'elle est d'une application généralement facile et qu'elle met assez sûrement à l'abri de l'hémorrhagie. Mais elle a l'inconvénient d'être suivie d'un gonflement de la base de la langue qui gêne la déglutition et parfois même la respiration, tant parce que l'inflammation se propage à la partie supérieure du larynx que par l'obstacle mécanique qu'il apporte au passage de l'air. En outre, elle expose plus que les autres méthodes à des accidents d'empoisonnement putride.

Elle se fait avec des fils de chanvre ordinaire ou des fils élastiques. Voici comment on la pratique avec des fils résistants de chanvre ou de soie :

S'agit-il d'enlever une tumeur pédiculée? il est facile d'étrangler son pédicule avec un fil ; on pourra même exciser la tumeur dès que cette constriction sera opérée, afin d'épargner au malade les inconvénients de la putréfaction de la partie qui doit être retranchée. Si la tumeur n'a pas de pédicule, on peut lui en créer un artificiel au moyen de deux épingles passées en croix au-dessous d'elle ; ou bien on pourra la comprendre dans une double ligature. S'il s'agit d'une tumeur occupant la pointe de la langue, on traverse celle-ci sur la ligne médiane, derrière la production morbide, avec une longue aiguille armée d'un fil double, puis on ramène chacun de ces fils sur les côtés et l'on étrangle l'organe dans une double ligature. Enfin, si c'est le corps ou la base de la langue qui est affecté, on doit faire la ligature en masse de l'organe ou comprendre la partie malade dans plusieurs ligatures. Nélaton pratiquait cette dernière opération à l'aide d'une longue aiguille légèrement recourbée et échancrée vers sa pointe. Si l'on veut comprendre, par exemple, la partie libre de la langue entre trois ligatures, voici comment on s'y prend : l'aiguille traverse les tissus de bas en haut ; on engage alors un fil dans l'échancrure et, en retirant l'aiguille, l'anse de fil suivant cette dernière, on a deux fils à la partie supérieure de l'organe et deux également à la partie inférieure, une fois que l'anse a été coupée. On porte sur un côté de la langue un des fils supérieurs et le fil inférieur correspondant et on fait la ligature de la portion comprise entre le bord de l'organe et le point qui a été traversé. Reste donc un fil engagé dans l'ouverture ; alors, à une distance égale de cette ouverture et de l'autre bord de la langue, l'aiguille est de nouveau engagée et retirée avec un fil. Un des chefs de cette anse nouvelle, noué avec le fil qui restait dans la première ouverture, sert

à étreindre la portion médiane, et le dernier fil est lié sur le bord de la langue, comme le premier.

On peut, de cette manière, faire trois, quatre, cinq ligatures, et même davantage au besoin ; de plus, avec cette aiguille, dont la longueur varie suivant les cas, on peut facilement porter la ligature à une grande profondeur.

Il est un autre procédé, applicable seulement aux tumeurs de la base de la langue, qui consiste à passer par une incision faite à la région sus-hyoïdienne, entre les muscles génio-hyoïdiens, une grande aiguille courbe qui traverse la langue à la base et sur la ligne médiane ; cette aiguille sort par la bouche; on la replonge de haut en bas par cette dernière issue, en suivant l'un des bords de la langue pour la faire ressortir par la plaie du cou. Une moitié de la langue est alors comprise entre deux fils, et il est facile de l'étreindre.

La ligature élastique se fait avec des fils de caoutchouc. Ces fils ont sur les fils ordinaires l'avantage d'exercer une compression active pendant les jours qui suivent leur application et même après que la section des tissus est commencée. Les procédés ne diffèrent pas de ceux de la ligature ordinaire.

Pour éviter les dangers d'infection putride auxquels expose la ligature simple des portions de la langue qu'il s'agit de retrancher, M. Chassaignac a imaginé de lier les tissus avec un fil ou une chaîne métallique adaptée à un instrument qu'il nomme *écraseur*. La ligature faite avec cet instrument permet d'exercer une constriction tellement forte sur les tissus étreints, qu'elle les coupe à la manière d'un instrument tranchant, tout en offrant les avantages des plaies contuses qui exposent moins que celles par instruments tranchants aux hémorrhagies.

La chaîne métallique se passe au moyen d'une aiguille munie d'un fil ordinaire qui l'entraîne à sa suite, comme nous l'avons indiqué plus haut. Le tissu de la langue, grâce à sa mollesse, se laisse facilement traverser par la chaîne. S'agit-il uniquement de passer le lien sur la ligne médiane ou transversalement par la voie buccale? rien n'est plus simple, et, de la sorte, la moitié antérieure ou la moitié latérale de la langue peut être étreinte avec un seul ou avec deux ligateurs et retranchée en prenant la seule précaution de faire manœuvrer lentement l'instrument pour se mettre plus sûrement à l'abri des hémorrhagies. Il est un peu plus difficile d'enlever par cette voie la totalité de l'organe ; il faut, dans ce cas, choisir la voie sus-hyoïdienne, comme nous l'avons dit plus haut.

Pour les amputations partielles, au lieu de passer des fils pour diriger la chaîne de l'écraseur, nous nous contentons souvent d'embrocher la langue au delà des parties à enlever, avec des trocarts à brusque

courbure et à mandrins articulés que nous avons fait construire à cet effet, il y a un grand nombre d'années, par M. Mathieu. La chaîne est portée en arrière de ces instruments, qui servent de point d'appui pour la fixer pendant qu'elle coupe.

L'*excision* se pratique de la façon suivante : après avoir attiré la langue en dehors, à l'aide d'un crochet ou de pinces de Museux, on enlève, avec le bistouri ou les ciseaux, toute la partie malade. Tantôt on sectionne transversalement derrière la tumeur (procédé de Louis) ; tantôt on fait deux incisions antéro-postérieures formant un V à sommet dirigé en arrière et dont les branches circonscrivent la tumeur; puis, on réunit la surface de section par quelques points de suture (procédé de Boyer). L'excision est une méthode d'une application facile et rapide, mais qui a l'inconvénient d'exposer à des hémorrhagies graves. De tous temps, les chirurgiens ont cherché à les prévenir ou à les arrêter par divers moyens ; les uns ont proposé de cautériser la plaie avec le fer rouge ; d'autres, avec Flaubert et Roux, conseillent de pratiquer la ligature préalable de la linguale. Ces divers moyens sont devenus inutiles depuis l'application de l'hémostasie préventive par le pincement des gros vaisseaux, que nous avons, le premier, érigé en méthode générale.

S'agit-il d'une amputation partielle de la langue? deux éponges montées sur deux pinces à arrêt sont préalablement placées entre les joues et l'arcade dentaire, comme nous le faisons toujours dans ces sortes d'opérations, afin d'empêcher le sang de pénétrer dans le larynx. Nous plaçons ensuite transversalement une longue pince hémostatique qui saisit la langue près du bord postérieur de la tumeur; une seconde pince est placée longitudinalement sur la partie médiane de l'organe ; enfin une troisième est appliquée sur le plancher buccal (voy. de la *Forcipressure*, p. 30, fig. 7, et du *Pincement des vaisseaux*, p. 42). Ces pinces ainsi disposées permettent d'exciser facilement la tumeur avec les ciseaux ou le bistouri. On enlève ensuite l'une après l'autre ces trois pinces et l'on place successivement des petites pinces hémostatiques sur les différentes branches artérielles qui donnent du sang.

S'agit-il d'enlever les deux tiers ou la totalité de l'organe, nous prenons les pinces les plus fortes pour faire l'hémostasie préventive comme précédemment, et, à mesure que nous excisons, si quelque vaisseau saigne, nous le saisissons immédiatement avec de petites pinces qui sont laissées en place pendant vingt-quatre heures.

Méthodes composées. — Les procédés que nous venons de décrire suffisent habituellement pour amputer la langue en partie ou en totalité toutes les fois qu'il y a indication. Cependant, lorsque la tumeur est maligne, lorsqu'elle s'étend au loin vers la base de la

langue et surtout lorsqu'elle envahit le plancher de la bouche, la présence des arcades dentaires peut rendre difficile le manuel opératoire et empêcher le chirurgien de bien savoir s'il n'a pas laissé au milieu des tissus sains quelques parcelles de la production morbide. C'est pour rendre, dans ces cas, l'opération plus complète, plus facile et plus avantageuse que quelques chirurgiens n'ont pas craint de proposer des opérations préliminaires ayant pour but d'ouvrir une plus large voie aux instruments. Ces opérations consistent à inciser les parties molles qui limitent la cavité buccale, à sectionner le maxillaire inférieur. De là, plusieurs procédés que nous allons rapidement passer en revue.

Procédé de Rœger. — Il consiste à fendre largement la joue depuis la commissure labiale jusqu'au bord antérieur du masséter, puis à pratiquer l'excision de la tumeur linguale.

Procédé de Regnoli. — Il a surtout pour but de rendre plus facile la ligature des artères de la langue ; il consiste à faire à la région sus-hyoïdienne une première incision antéro-postérieure s'étendant du bord inférieur du maxillaire inférieur à l'os hyoïde, puis une seconde incision parallèle à la courbe du maxillaire inférieur, le long de son bord inférieur ; à couper ensuite les attaches antérieures des muscles digastrique, mylo-hyoïdiens, génio-hyoïdiens, génio-glosse ; à renverser de chaque côté les deux lambeaux triangulaires ainsi obtenus ; ceci fait, on saisit la langue avec des pinces de Museux et on l'attire en bas entre les lèvres de la plaie, puis on excise couches par couches la tumeur et on lie ou on pince les vaisseaux à mesure qu'ils se présentent; on peut aussi, avant de commencer l'excision, lier en masse la base de la langue.

Dans ces procédés, le chirurgien n'atteint que les parties molles ; dans ceux qui suivent, on fait la section ou la résection du maxillaire inférieur.

Procédé de Roux. — Ce chirurgien met à nu la face antérieure du maxillaire par une incision verticale depuis le milieu de la lèvre inférieure jusqu'à deux centimètres au-dessous du bord inférieur de l'os. Puis il divise l'os verticalement, à l'aide d'une scie à chaîne passée derrière son bord inférieur, au niveau de l'une des deux incisives médianes, préalablement arrachée. Ceci fait, il écarte les deux moitiés du maxillaire et procède à l'excision de la tumeur. Mais, après cette opération, Roux se contentait de rapprocher les deux fragments de l'os et de les maintenir uniquement par la suture des parties molles. Il en résultait un défaut de consolidation qui rendait la mastication impossible. C'est pour remédier à cet inconvénient que M. Sédillot imagina le procédé suivant.

Procédé de Sédillot. — Ce chirurgien, au lieu de diviser verticalement

le maxillaire, fait deux incisions obliques, dont l'une part du bord supérieur de l'os, l'autre du bord inférieur, et qui se rencontrent toutes deux, à angle aigu, vers le milieu de la hauteur de l'os en formant un ⋖ renversé sur le côté. La consolidation, dans ce cas, s'obtient par le simple rapprochement des deux moitiés de l'os.

Procédé de Billroth. — Il repose sur la résection temporaire du maxillaire inférieur. Il fut employé, pour la première fois, dans un cas de cancer de la langue récidivé occupant le plancher buccal et s'étendant jusque derrière l'angle gauche de la mâchoire. Voici en quoi il consiste :

Une première incision part du point de la lèvre inférieure correspondant à la canine inférieure droite et descend verticalement au-dessous du bord inférieur du maxillaire ; une deuxième, partie du même point et dirigée de droite à gauche, passe horizontalement au-dessous du bord libre de la lèvre et gagne l'angle de la mâchoire. Arrivée là, elle descend verticalement en bas. Le lambeau de parties molles ainsi circonscrit est laissé en contact avec le maxillaire. On arrache alors la canine droite et l'avant-dernière molaire gauche, de façon à faire, dans les deux points correspondants, la section verticale de l'os. On détache les parties molles qui adhèrent à la face interne du maxillaire et l'on rabat cet os en dehors avec le lambeau situé sur sa face externe. Une fois les parties malades enlevées, ce lambeau est remis en place, de façon que les surfaces de section du maxillaire se correspondent exactement. Billroth plaça un fil de platine en arrière et rapprocha les fragments en avant à l'aide d'un fil métallique fixé aux dents. Mais ce procédé a l'inconvénient de favoriser l'abaissement du lambeau médian, qui se trouve entraîné par les muscles sus-hyoïdiens. Aussi le chirurgien fut-il obligé, au bout d'un mois, de combattre cette fâcheuse tendance par la suture osseuse.

Quel que soit le procédé mis en usage pour pratiquer l'amputation de la langue, les suites sont habituellement favorables, surtout si l'on a soin de combattre la tendance aux phlegmons et aux hémorrhagies. Le phlegmon apparaît généralement dans les premiers jours et tend à se limiter au plancher de la bouche. Si les pansements sont faits avec des liquides favorables, tels que l'eau rougie ou légèrement alcoolisée, si on applique, au besoin, quelques cataplasmes émollients dans la région sous-maxillaire, si le repos absolu de la région opérée est bien observé, l'inflammation se termine le plus souvent par résolution.

Quel que soit le procédé opératoire que l'on emploie, il faut se défier des hémorrhagies qui peuvent survenir dans les premiers jours. La ligature, qui coupe trop facilement ces tissus, l'excision par le cautère rougi, l'écrasement linéaire, qui constituent de véritables progrès, sont

loin cependant de mettre sûrement à l'abri des hémorrhagies. Mais, si auprès du malade on place un aide capable d'appliquer des pinces hémostatiques sur les orifices des vaisseaux saignants, tout danger est facile à éviter.

ARTICLE IX

MALADIES DU PLANCHER DE LA BOUCHE.

Nous étudierons successivement les *inflammations*, les *affections syphilitiques* et *tuberculeuses* puis les *tumeurs*.

Inflammations.

Les inflammations du plancher de la bouche ont généralement pour siége la muqueuse, le tissu cellulaire ou les glandes salivaires de la région.

L'inflammation de la muqueuse est habituellement produite par les mêmes causes que celle de la muqueuse buccale. Celle du tissu cellulaire est rarement spontanée, elle succède le plus souvent au traumatisme, aux inflammations des organes voisins. L'inflammation des glandes salivaires est encore plus rare; on ne l'observe guère qu'à la suite de la production de concrétions calcaires dans leurs canaux excréteurs ou par propagation d'une stomatite, d'un phlegmon ou d'une adénite de voisinage.

Il est habituellement facile de différencier ces diverses sortes d'inflammations lorsqu'elles sont simples; il n'en est pas de même lorsque l'inflammation participe à celle des organes voisins : généralement alors elle passe inaperçue, l'attention du chirurgien se trouvant plus spécialement appelée vers ces organes.

Lorsqu'il y a de la suppuration, si elle est peu aiguë et limitée à la région, les symptômes locaux offrent peu d'intensité. Quand, au contraire, la suppuration suit une marche aiguë à travers le tissu cellulaire, elle peut s'étendre vers la région maxillaire et même vers la base de la langue, jusqu'à l'épiglotte, et nécessiter une intervention active.

Lorsque l'inflammation de la glande sublinguale est due à la présence d'un corps étranger ou d'un petit calcul, il en résulte une tumeur particulière, à laquelle on donne le nom de grenouillette; nous en parlerons plus loin (voy. ce mot).

L'inflammation simple a beaucoup de tendance à se terminer par résolution, surtout si le traitement médical est bien dirigé. Lorsqu'elle

est complexe et frappe à la fois le tissu cellulaire et les glandes salivaires de la région, il faut agir énergiquement pour combattre la suppuration, si on n'a pu la prévenir, et donner de bonne heure issue au pus, soit par la bouche, soit du côté de la peau, pour empêcher l'infiltration phlegmoneuse des régions voisines.

Affections syphilitiques et tuberculeuses.

Les *gommes* du plancher de la bouche siégent ordinairement dans le tissu cellulaire sous-muqueux. Elles sont rares ; elles donnent lieu à une tuméfaction livide, œdémateuse caractéristique, et produisent les mêmes troubles que le phlegmon subaigu. Pendant le cours de leur évolution elles s'ulcèrent sur un ou plusieurs points. Le fond grisâtre de ces ulcérations, leurs bords taillés à pic simulent un de ces cancers à forme épithéliale qu'on rencontre si fréquemment dans la région. Nous avons vu des cas de ce genre dans lesquels il fallut recourir au traitement antisyphilitique pour assurer le diagnostic (voy. tome Ier de nos *Cliniques chirurgicales*).

Il n'est pas rare de trouver sur le plancher de la bouche des *ulcérations tuberculeuses*, comme celles qu'on rencontre sur la muqueuse linguale. Au bout d'un certain temps elles s'étendent aux muqueuses voisines. Elles sont facilement reconnaissables aux caractères que nous avons décrits en parlant de celles de la langue et exigent le même traitement.

Tumeurs.

Les tumeurs sont généralement celles qu'on rencontre dans les muqueuses, dans le tissu cellulaire et dans les glandes. Pour la muqueuse ce sont les *papillomes* et les *épithéliomes ;* pour le tissu cellulaire et les vaisseaux, les *lipomes*, les *kystes séreux* ou *hydatiques*, les *hématomes* et les *tumeurs érectiles ;* pour les glandes salivaires, les *kystes*, les *hypertrophies*, les *enchondromes* et les *cancers*.

Les *papillomes* se comportent comme sur les autres points de la muqueuse buccale (voy. *Tumeurs de la langue* et tome Ier des *Cliniques de l'hôpital Saint-Louis*, p. 10).

Il en est de même des *épithéliomes ;* cependant il est à remarquer qu'en s'étendant ils se propagent assez rapidement aux gencives et au maxillaire inférieur. Voilà pourquoi il importe de les enlever de bonne heure, aussi largement que possible. Tant qu'ils n'ont pas envahi les ganglions, ils sont opérables avec quelques chances de succès pourvu qu'on ait soin de pratiquer largement la résection du bord alvéolaire et du corps du maxillaire toutes les fois que ces os se trouvent envahis.

La plupart des autres tumeurs ont été décrites sous le nom impropre de *grenouillettes*.

L'origine de ce nom est diversement interprétée par les auteurs : les uns prétendent qu'il vient de ce qu'on a trouvé quelque ressemblance entre cette affection et les goîtres aériens de la grenouille ; d'autres de ce que le malade, lorsqu'il parle, imite le croassement de cet animal. D'autres admettent aussi, avec Blasius, que ce nom leur a été donné par analogie à celui des veines ranines ainsi nommées parce qu'elles occupent, comme la grenouille, un endroit profond et humide. Enfin, Giraldès croit que la grenouillette doit son nom à ce que la membrane qui la recouvre, sillonnée par des veines dilatées, rappelle la peau des grenouilles. Quoi qu'il en soit, le nom de grenouillette était autrefois exclusivement réservé aux kystes salivaires du plancher de la bouche. De nos jours, quelques chirurgiens ont également donné ce nom à la plupart des autres tumeurs de la région. Pour éviter la confusion, ils ont dû ajouter au nom de grenouillette une expression indiquant sa nature *kystique*, *érectile* ou *lipomateuse*. Suivant nous, ce sont là des expressions impropres que nous ne voyons aucune raison de conserver dans la science ; nous décrirons donc successivement, au plancher de la bouche les *kystes*, les *tumeurs érectiles*, les *lipomes*, et nous terminerons par les maladies des glandes et des canaux salivaires.

Kystes. — Il faut distinguer les kystes en *congénitaux*, *dermoïdes*, *séreux*, *hydatiques* et *sanguins*.

Les *kystes congénitaux*, qui sont fréquents dans les régions voisines du cou, sont rares au plancher de la bouche. Cependant Hawkins, Denonvilliers, Richet en citent des exemples. Presque toujours ils sont volumineux, lorsqu'on est appelé à les observer dans les premiers mois de la naissance, et ils ne sont pas limités à la région qui nous occupe. Chez le malade observé par Hawkins, la tumeur qui était lisse, globuleuse, et formait sous la muqueuse buccale deux kystes brunâtres, refoulait en haut la langue, en bas les parties sous-jacentes au menton jusqu'au cartilage cricoïde et s'étendait latéralement jusqu'à l'apophyse mastoïde.

Quand ces kystes sont volumineux, nous préférons les ponctions répétées, chez les très-jeunes enfants, aux ponctions suivies d'injections iodées, aux incisions, aux excisions et surtout aux extirpations, en raison des phlegmons qui pourraient succéder à ces dernières méthodes et surpasser les forces des petits malades.

Les *kystes séreux* existent-ils en dehors des glandes salivaires et peuvent-ils se développer dans le tissu cellulaire, comme Dupuytren et Breschet en citent des exemples, ou dans la bourse séreuse de Fleischmann, comme le prétendent quelques chirurgiens? Nous

sommes disposé à l'admettre, bien que nous n'ayons pas eu l'occasion de le constater anatomiquement. Les mouvements incessants de la langue, dans les divers actes qu'elle remplit, doivent faciliter la production de ces kystes. Ceux que nous avons observés dans cette couche et que nous avons cru devoir différencier des kystes salivaires s'en distinguent par leur position plus superficielle, leur contenu plus transparent, moins visqueux, la minceur de leurs parois, leur extrême facilité à se rompre, leur tendance moindre à la récidive à la suite de leur ouverture spontanée ou de la ponction. Dans tous les cas, ceux qui ne siégeaient pas dans la bourse de Fleischmann offraient surtout les caractères dont nous venons de parler. Ils étaient presque toujours bilatéraux avec peu de tendance à envoyer un prolongement vers le frein de la langue ou du côté opposé. C'est plutôt avec les kystes développés dans les petites glandes salivaires sous-muqueuses ou dans les acini les plus superficiels de la glande sublinguale qu'avec ceux développés dans le canal de Warthon qu'ils pourraient être confondus.

La ponction simple suffit quelquefois pour obtenir leur guérison, mais il vaut mieux, pour éviter la récidive, la faire suivre d'une injection légèrement alcoolisée, ou mieux encore passer un tube à drainage comme nous l'indiquerons plus loin en parlant du traitement des kystes salivaires.

Les *kystes dermoïdes* étaient à peine mentionnés, en 1862, lorsque Denonvilliers opéra, dans son service à l'hôpital Saint-Louis, une malade que nous lui avions présentée. M. Landeta, alors interne, assistait à l'opération et fit de ce cas le sujet de sa thèse inaugurale. Il réunit en même temps toutes les observations de ce genre qu'il put rencontrer. Depuis lors M. Paquet a publié sur le même sujet un travail dans les *Archives de médecine* (1867), ce qui porte à une vingtaine le nombre d'observations recueillies par ces auteurs. La structure de ces kystes est analogue à celle des kystes dermoïdes en général; leur tunique externe est épaisse de 1 millimètre, blanche, résistante et fibreuse, séparée par une couche lamineuse assez lâche de la tunique interne qui est légèrement lisse, peu vasculaire, adhérente à des poils peu développés, munis de leur follicule et tapissée par un épithélium pavimenteux à couches stratifiées. Leur contenu est jaunâtre, d'aspect graisseux. La matière qui le constitue est formée : 1° de cellules épithéliales pavimenteuses contenant ou non des noyaux, avec ou sans infiltration graisseuse ; 2° de granulations jaunes libres et de corpuscules granuleux.

Les signes physiques et les troubles fonctionnels offrent avec ceux des kystes séreux beaucoup d'analogies ; cependant ils diffèrent de ces kystes et des kystes salivaires par leur plus grande fréquence chez

l'homme que chez la femme, par leur début qui remonte aux premières années de la vie, par leur siége qui correspond habituellement à la ligne médiane, par leur marche lente, leur indolence, leur aspect jaunâtre, ocreux, et leur défaut de transparence. Enfin, dans le cas que nous avons observé, il y avait une déformation des arcades alvéolaires et des dents, qui n'existe pas habituellement dans les kystes salivaires.

Le traitement le plus favorable et qui expose le moins à la récidive et aux inflammations de voisinage est l'extirpation

Les *kystes hydatiques* du plancher de la bouche sont rares. M. Maurice Laugier en a recueilli un exemple dans le service de M. Gosselin. Il s'agissait d'un homme de soixante et un ans, qui commença par présenter une petite saillie dans la moitié gauche du plancher buccal, saillie qui ne tarda pas à augmenter de volume et à devenir assez gênante pour que cet homme réclamât les secours de la chirurgie. Cette tumeur fut ouverte, et il en sortit une grande quantité de pus, dans lequel se trouva une membrane blanchâtre. Cette membrane, qui était une poche du volume d'une noix, à parois tremblotantes, ressemblant à de l'albumine coagulée, offrait au microscope tous les caractères d'une hydatide; elle était constituée par du tissu amorphe transparent, régulièrement stratifié. Le liquide présentait tous les caractères d'un pus graisseux et blanchâtre (granulations graisseuses, cristaux d'hématoïdine, de cholestérine, crochets d'échinocoques, échinocoques entiers).

Les symptômes sont les mêmes que ceux des autres kystes. La membrane d'enveloppe étant plus dure, plus résistante, plus épaisse, la fluctuation est plus profonde. La tumeur dont nous venons de parler donnait en outre lieu à un frémissement particulier. Enfin, la ponction exploratrice, en cas de doute, permettrait de distinguer facilement cette variété de kyste de celles que nous avons précédemment décrites.

Comme le traitement est le même que celui des kystes salivaires, nous décrirons le manuel opératoire en parlant de ces derniers qui sont les plus communs dans la région.

Les *tumeurs érectiles du plancher de la bouche,* qui simulent également des grenouillettes, sont congénitales et sans cause connue. Elles sont constituées par des veines de la région devenues variqueuses, qui tantôt sont simplement dilatées, soit dans leur totalité, soit d'un seul côté, tantôt sont oblitérées dans certains points et distendues dans les portions restées libres, tantôt enfin s'ulcèrent ou se rompent en donnant lieu à un épanchement de sang dans les tissus. Ces vaisseaux distendus adhèrent les uns aux autres et communiquent entre eux par plusieurs orifices contenant ou non dans leurs intervalles un ou plusieurs kystes

remplis de sérosité sanguinolente ou de concrétions fibrineuses. C'est ce qui eut lieu chez une malade opérée par Nélaton en 1854. La tumeur, située à gauche entre la paroi de la langue et la mâchoire, formait sur le plancher de la bouche plusieurs bosselures manifestement veineuses, sauf l'une d'entre elles molle, fluctuante, plus transparente que les autres et qui avait fait croire à une grenouillette coïncidant avec une tumeur érectile. Une ponction donna lieu à une hémorrhagie difficile à arrêter, à une phlébite suppurée et à une infection purulente mortelle. M. Dolbeau, qui présenta cette pièce à la Société anatomique, voulut donner à ces tumeurs le nom de *grenouillettes sanguines*. Depuis lors quelques observations semblables ont été publiées. Il suffit d'être prévenu de leur existence pour ne pas les confondre avec d'autres tumeurs de la région.

Les *lipomes* se rencontrent très-rarement sur le plancher de la bouche, à peine pourrait-on en réunir quelques exemples. Leur aspect et leur structure sont les mêmes que dans les autres régions. Dans un cas de Dupuytren, la tumeur était bilobée et la portion buccale était beaucoup moins développée que la portion cervicale. Ils forment des tumeurs molles, bosselées, jaunâtres, indolentes, et donnent lieu à une fausse fluctuation. Leur marche est très-lente. L'extirpation est le seul mode de traitement qui convienne à ces tumeurs.

ARTICLE X

MALADIES DE LA VOUTE PALATINE

Nous décrirons successivement les *lésions traumatiques*, les *inflammations*, les *tumeurs*, les *affections syphilitiques* et les *perforations*; puis nous parlerons, en terminant, de la *palatoplastie*.

Lésions traumatiques.

Les lésions traumatiques de la voûte palatine portent sur la fibro-muqueuse seule, ou intéressent en même temps le squelette sous-jacent.

Les plaies et les contusions de la fibro-muqueuse ont peu de gravité; elles n'exigent aucun traitement particulier.

Les blessures du squelette osseux du palais varient depuis les fractures et perforations simples jusqu'aux grandes destructions produites par les projectiles de guerre.

Nous avons déjà parlé des fractures du maxillaire supérieur, nous n'y reviendrons pas. Celles des os palatins ne méritent pas de nous

arrêter. Nous nous contenterons donc de rappeler que ces fractures et ces perforations se produisent habituellement chez des individus qui tombent sur la face en tenant dans la bouche un corps rigide quelconque, une canne, une pipe, une tige de métal, etc. Si l'impulsion donnée au corps vulnérant est plus violente, celui-ci, après avoir pénétré dans les fosses nasales, peut entrer dans le crâne. Cette complication s'observe fréquemment lorsqu'il s'agit de projectiles lancés volontairement ou involontairement par les armes à feu. Nous avons suffisamment insisté, au début de ce chapitre, sur cet ordre de lésions pour n'y pas revenir ici (voy. *Plaies de la bouche par armes à feu*, p. 473).

Inflammations.

Les inflammations de la muqueuse palatine donnent lieu aux mêmes considérations que celles des autres parties de la muqueuse buccale.

Celles qui portent sur le squelette de la voûte palatine sont rarement de cause traumatique; plus souvent elles sont produites par la scrofule ou la syphilis. Il est fréquent de les voir succéder par propagation à une périostite alvéolo-dentaire ou nasale.

Quoi qu'il en soit, l'ostéo-périostite s'annonce à la voûte palatine par une douleur, une tuméfaction, une rougeur plus ou moins diffuses. Lorsqu'elle est d'origine scrofuleuse, elle débute sur un point quelconque de la voûte, tandis que celle de cause syphilitique survient plus souvent auprès de la ligne médiane, et celle qui est consécutive à l'ostéo-périostite alvéolo-dentaire au voisinage de l'arcade. La suppuration ne tarde pas à apparaître; le pus se fait jour à l'extérieur, soit spontanément, soit par les soins du chirurgien, et il est aisé de constater à l'aide du stylet que l'os sous-jacent est dénudé dans une certaine étendue.

Lorsque la maladie est d'origine traumatique ou consécutive à une affection alvéolo-dentaire, elle guérit spontanément et sans laisser de traces. Au contraire, lorsqu'elle est d'origine scrofuleuse ou syphilitique, elle se termine habituellement par carie ou nécrose. L'ouverture palatine reste alors fistuleuse, une portion de l'os nécrosé s'élimine par la bouche ou par la narine, et, pour peu que la perte de substance soit considérable, elle laisse une perforation permanente.

Au début, il convient de prescrire des gargarismes émollients et aromatiques; quand un abcès existe, il faut l'ouvrir aussitôt que possible, et s'il reste une perforation, dès que la maladie qui lui a donné naissance est complétement guérie, il faut la combler par l'un des moyens que nous indiquerons plus loin (voy. *Palatoplastie*).

Tumeurs.

On trouve à la voûte des tumeurs qui y prennent primitivement naissance. D'autres y apparaissent après avoir débuté dans le voile du palais, les gencives, les fosses nasales, les sinus ou le maxillaire supérieur. Nous ne décrirons ici que les premières, les autres ayant été séparément décrites.

Les tumeurs primitives de la voûte palatine sont des *gommes* et des *exostoses syphilitiques*. Plus rarement, on y rencontre des *tumeurs érectiles*, des *anévrysmes*, des *kystes*, des *adénomes*, des *fibromes*, des *myxomes* et des *cancers*.

Les *gommes* et les *exostoses syphilitiques* seront décrites plus loin.

Les *tumeurs érectiles* sont rares. M. Fano, dans sa thèse de concours, n'a pu en réunir que huit observations. Elles sont arrondies, molles, non fluctuantes; leur surface est sillonnée par des veines dilatées. On les a vues acquérir un volume considérable et remplir toute la cavité buccale. Le traitement consiste à les inciser largement et ensuite à les cautériser avec le fer rouge ou le thermo-cautère.

Nous ne connaissons que deux exemples d'*anévrysmes* des artères palatines postérieures, l'un dû à Teirling, l'autre à Gross. Ils formaient des tumeurs molles, sphériques, rénitentes, pulsatiles, réductibles et animées de mouvements d'expansion. La tumeur de Gross avait le volume d'un pois, occupait la palatine droite et avait été causée par un coup de couteau. Le chirurgien ouvrit le sac et lia les deux bouts de l'artère. La tumeur de Teirling occupait également la palatine postérieure droite. La guérison fut obtenue par la cautérisation au fer rouge.

On cite un seul exemple de *kyste sous-muqueux* à la voûte palatine : il appartient à Saucerotte (de Lunéville). Il avait le volume d'un demi-œuf de pigeon et contenait une sérosité jaunâtre. La guérison fut obtenue par la ponction suivie d'une injection iodée.

Les *kystes osseux* sont plus fréquents. Ils forment des tumeurs à surface unie, régulière, et sont facilement reconnaissables à la sensation de parchemin qu'ils donnent sous la pression du doigt. Le traitement consiste à les ouvrir largement, à ruginer la membrane interne et à la cautériser.

Les *adénomes* qui, comme nous le verrons, sont fréquents au voile, sont rares à la voûte du palais. On en connaît un seul exemple vu par Letenneur (de Nantes), et publié par M. Python dans sa thèse inaugurale. La tumeur, qui remontait à quatorze ans, était arrondie, occupait tout le côté droit de la voûte palatine, semblait se confondre en avant avec les gencives qui cependant n'étaient pas envahies ; en arrière elle dépassait la voûte osseuse; en dedans elle recouvrait la

ligne médiane et empiétait sur le côté gauche. Elle était unie, lisse, sans bosselures, et la muqueuse qui la recouvrait était blanchâtre. Au toucher elle était dure, non fluctuante, sans élasticité, complétement indolente. Elle fut énucléée facilement à l'aide d'une double incision circonscrivant un lambeau elliptique. Au microscope, elle présentait les caractères des adénomes du voile que nous décrirons plus loin.

Les *fibromes* sont très-rares à la voûte palatine. Elle Politis et M. Panas en ont rapporté chacun un exemple.

Affections syphilitiques.

Les accidents syphilitiques que l'on rencontre à la voûte palatine sont des plaques muqueuses, des gommes, des ostéo-périostites et des exostoses.

Les *plaques muqueuses*, qui sont les plus fréquentes, se comportent comme sur les autres points de la cavité buccale.

Les *ostéo-périostites* ont été décrites plus haut; nous parlerons donc seulement des gommes et des exostoses.

Gommes. — Il n'est pas rare de voir, à la période tertiaire de la syphilis, apparaître à la voûte palatine, sur la ligne médiane, plus rarement sur un des côtés, une tumeur molle, arrondie, indolente même à la pression, et paraissant adhérente aux parties sous-jacentes à la muqueuse, qui gêne la mastication, acquiert peu à peu le volume d'une noisette ou d'une noix. Cette tumeur offre tous les caractères des gommes et finit par s'ulcérer. Cette ulcération, qui marque une seconde période, est habituellement précédée d'un peu de rougeur; elle commence par une solution de continuité étroite qui laisse échapper de la sérosité sanguinolente, plus rarement un peu de pus, et ensuite une matière gommeuse, grisâtre, mollasse. L'ulcération s'étend peu à peu, la partie mortifiée qu'elle contient s'élimine par fragments qui sortent par la bouche ou qui sont déglutis avec les aliments. Elle est indolente, sauf au moment de la mastication, où le passage des aliments donne lieu à quelques souffrances. A cette période, il devient facile, à l'aide du stylet, de sentir l'os sous-jacent dénudé sur une certaine étendue, et de voir se former, dans l'espace de quelques mois, deux ou trois séquestres provenant de la voûte palatine seule ou en même temps de cette dernière et de la cloison nasale. Dès lors, on découvre entre la bouche et les fosses nasales une communication, et l'on voit apparaître le nasonnement de la voix et le passage des aliments liquides de la bouche dans la cavité nasale.

Après deux, trois ou quatre mois au plus, commence la troisième période, ou période dite de réparation. Si la perte de substance a été peu considérable et n'a pas dépassé l'étendue d'une pièce de 20 cen-

times, l'oblitération se fait complétement. Si elle est plus étendue, la muqueuse se cicatrise sur tout son pourtour, et il reste une perforation permanente de largeur variable.

Malgré les caractères que présentent ces tumeurs gommeuses et qui sont communs à celles que l'on observe dans d'autres points du squelette à la période tertiaire de la syphilis, on ne peut méconnaître qu'elles offrent une certaine analogie avec l'ostéite ou l'ostéo-périostite primitive ou par propagation, dont nous avons donné plus haut la description en parlant de la voûte et du plancher des fosses nasales. Surtout chez les sujets scrofuleux, la marche et la terminaison sont les mêmes à une certaine période ; toutefois le traitement antisyphilitique permet seul de bien démontrer la nature de la cause productrice de la maladie. C'est plutôt à la période de début, alors qu'un traitement médical approprié a seul suffi pour enrayer l'affection, et qu'il a été plus aisé de tenir compte de l'état de la muqueuse et du squelette, qu'on a pu, analysant les symptômes, supposer qu'il s'agissait uniquement d'une gomme et non d'une ostéite.

Au point de vue de la nature, le traitement est le même, quelle que soit la couche primitivement envahie par la syphilis. Comme traitement chirurgical, il importe, à la période d'ulcération et de nécrose, de faciliter l'écoulement du pus et de l'empêcher de séjourner dans le périoste buccal ou nasal : c'est dans ce but qu'il convient de pousser par la bouche ou par les narines des injections d'eau pure ou additionnée de liquides antiseptiques, de toucher les bords de l'ulcération avec le crayon de nitrate d'argent, et d'extraire de bonne heure les séquestres quand ils sont mobiles. Il faut bien se garder de faire porter un obturateur ou de pratiquer la palatoplastie avant que le malade soit complétement guéri.

Exostoses. — Les exostoses de la voûte offrent ce caractère particulier qu'elles se développent presque toujours sur la ligne médiane en formant sur les deux maxillaires une saillie antéro-postérieure. Chassaignac, qui a tenu compte de cette particularité, lui a donné, pour ce motif, le nom d'*exostose médio-palatine.* Bien que ces exostoses se rencontrent quelquefois chez des personnes non syphilitiques, il n'en est pas moins vrai qu'elles constituent un excellent indice du début de la période tertiaire. La forme, la coloration blanchâtre, la dureté, l'indolence de ces exostoses, permettent aisément d'en faire le diagnostic. Le traitement antisyphilitique longtemps continué permet d'ailleurs, en l'absence d'antécédents, de démontrer si elles se lient uniquement à un vice de conformation ou si, au contraire, elles sont susceptibles de disparaître sous l'influence du mercure et de l'iodure de potassium.

Division osseuse congénitale avec intégrité de la muqueuse.

Plusieurs auteurs, MM. Trélat, Langenbeck, Rottenstein entre autres, ont rapporté des exemples de fente congénitale de la partie osseuse du palais avec intégrité de la muqueuse correspondante. Cette affection, quoique rare, mérite de fixer l'attention du chirurgien; elle se traduit, en effet, par du nasonnement de la voix et de la difficulté dans la prononciation, comme dans les cas où la fibro-muqueuse est comprise dans la fissure. Si l'on examine avec soin la région palatine, on ne constate à la vue aucune lésion appréciable ; mais au toucher il est facile de sentir sur la ligne médiane, en arrière, une échancrure parfois assez considérable pour que le palais, au lieu de 6 centimètres, n'en mesure plus que 4.

Le traitement consiste à remédier aux troubles de la phonation par des appareils prothétiques.

Perforations.

On donne le nom de perforations de la voûte palatine à des ouvertures anormales, devenues permanentes, qui établissent une communication congénitale ou accidentelle entre les cavités buccale et nasale.

Les *perforations congénitales* coïncident le plus souvent avec le bec-de-lièvre, que nous avons étudié plus haut. Nous nous sommes suffisamment étendu, à cette occasion, sur les causes productrices de ce vice de conformation pour n'y pas revenir (voy. p. 486). Nous rappellerons seulement que la perforation est en forme de fissure, qu'elle est unilatérale, bilatérale ou médiane, qu'elle occupe une partie seulement ou la totalité de la voûte, et qu'elle est souvent compliquée d'une division partielle ou totale du voile du palais.

Les *perforations accidentelles* diffèrent suivant qu'elles sont de cause traumatique, comme on l'observe à la suite de coups de feu, de certaines opérations, telles que la résection du maxillaire supérieur, l'ablation d'une tumeur palatine ou d'un polype naso-pharyngien par la méthode de Nélaton, ou de cause spontanée, comme celles qui surviennent pendant le développement d'une tumeur du sinus maxillaire, des fosses nasales, de la voûte elle-même, ou bien à la suite d'une nécrose syphilitique ou scrofuleuse. Nous avons dit que de toutes ces causes la syphilis était la plus fréquente.

Ces perforations accidentelles occupent indifféremment les parties latérales ou la ligne médiane, sauf pourtant lorsqu'elles sont provoquées par le chirurgien, ou bien quand elles sont d'origine syphilitique. Nous avons vu, en effet, pour ce dernier cas, qu'elles occupent habi-

tuellement la portion de la voûte qui répond aux apophyses palatines, soit sur le milieu, soit sur les côtés. Quand elles sont spontanées, elles ont une forme ovalaire, elliptique ou circulaire, tandis que les traumatiques sont plus irrégulières; il en est qui présentent la forme d'un entonnoir dont l'orifice étroit serait du côté des fosses nasales et l'orifice évasé du côté de la bouche. Leurs bords sont généralement amincis, adhèrent aux os; dans certains cas de carie ou de nécrose, ils apparaissent, au contraire, décollés et recouverts de fongosités saignantes.

Quelle que soit leur origine, les perforations de la voûte entraînent certains troubles fonctionnels qui varient suivant l'étendue de la lésion. Chez le nouveau-né, la succion est impossible, ce qui est une cause de dépérissement. La déglutition s'accompagne du passage des boissons dans les fosses nasales; plus tard on constate que la voix est nasonnée, que la prononciation de certaines lettres est difficile, que l'olfaction est troublée. Ajoutons que l'action de souffler est devenue impossible, ce qui empêche l'exercice de certaines professions. Enfin, cette affection s'accompagne souvent d'un coryza chronique qui a pour effet le passage constant de mucosités nasales dans la bouche et, par suite, une très-grande fétidité de l'haleine. Ces troubles sont plus ou moins accusés, suivant l'importance de la perforation; quelques-uns d'entre eux peuvent être corrigés par l'habitude, mais il en est, tels que le nasonnement de la voix et le reflux des liquides par le nez, qui ne peuvent être corrigés que par la prothèse ou l'anaplastie.

Quelques malades se contentent d'appliquer eux-mêmes un morceau d'éponge, de liége, de bois, de mie de pain, de cire, de caoutchouc ou de papier mâché, qu'ils adaptent exactement à l'étendue et à la forme de la perforation. Ces moyens, si simples qu'ils soient, rendent des services; mais ils ne sont applicables que dans les cas de perforations étroites, et ne peuvent remplacer les obturateurs proprement dits. Ces obturateurs, dont il existe de nombreux modèles, sont construits en or, en argent ou en caoutchouc vulcanisé. Ils ont reçu des noms différents, suivant leur mode de construction. L'obturateur à ailes, de Fauchard, consiste en une plaque concave munie à sa face supérieure d'une tige sur laquelle s'articulent deux ailes mobiles pouvant être relevées ou abaissées au moyen d'une vis de rappel; on l'introduit les ailes redressées, puis, une fois en place, les ailes sont rabattues de façon que le palais soit saisi entre elles et la plaque. L'obturateur à verroux se compose d'une plaque semblable, présentant à la face supérieure deux verroux qu'on fait glisser en avant et en arrière au-dessus de la perforation, une fois que l'appareil est mis en place; l'obturateur à chapeau, de M. Sédillot, est une plaque surmontée d'un cylindre creux qui s'engage exactement dans la perfora-

tion. Cette plaque est maintenue par des fils métalliques fixés aux dents voisines. L'obturateur à plaque est formé d'une plaque palatine, soutenue par des tiges métalliques prenant un point d'appui sur les dents voisines. Les obturateurs en caoutchouc vulcanisé ont la forme d'un double bouton de chemise et se composent d'une plaque supérieure ou nasale et d'une plaque inférieure ou palatine plus large que la précédente, reliées entre elles par une tige en caoutchouc de la dimension du trajet fistuleux.

Tous ces obturateurs sont utiles ; toutefois ils ne sont pas sans inconvénients, ni même sans dangers : les obturateurs à chapeau ou à verroux entretiennent et dilatent la perforation ; les obturateurs à plaques ébranlent les dents auxquelles ils sont fixés ; on en a vu de petits et mal fixés, tomber dans l'œsophage ou le larynx et déterminer des accidents graves. Telles sont les raisons qui ont porté les chirurgiens à remédier à cette affection par une obturation anaplastique.

Lorsque la perforation est congénitale et qu'elle est compliquée de division du voile, quelques chirurgiens se contentent de la staphylorrhaphie, prétendant que la suture du palais suffira pour amener le rapprochement graduel des os écartés. Cette opinion est évidemment entachée d'exagération, car, s'il est vrai que chez les malades atteints de bec-de-lièvre complet ou labio-palatin la réunion par suture des lèvres et du voile du palais empêche la fente osseuse de s'élargir, elle ne peut suffire à la faire complétement disparaître. Il faut donc combler ces perforations congénitales comme les perforations accidendelles, à l'aide de l'anaplastie. Nous pensons, en effet, que la simple cautérisation d'une perforation, si petite qu'elle soit, ne peut être efficace pour combler la perte de substance que si l'on détache, comme l'a proposé Baizeau, la fibro-muqueuse dans une certaine étendue. L'anaplastie comprend plusieurs procédés que nous allons décrire sous le nom d'*uranoplastie*.

Uranoplastie.

Les procédés d'uranoplastie ou de palatoplastie sont basés sur les mêmes principes que pour les autres régions. Parmi les chirurgiens, les uns se contentent d'aviver les bords de l'ouverture, de décoller la fibro-muqueuse, de la faire glisser et de la suturer suivant la méthode française. Les autres, pour faciliter le glissement de la fibro-muqueuse, font des débridements à distance de l'ouverture. D'autres taillent de véritables lambeaux fibro-muqueux ou ostéo-fibro-muqueux, qu'ils disposent en double pont et qu'ils déplacent latéralement. D'autres enfin taillent des lambeaux qu'ils renversent vers l'ou-

verture qu'il s'agit de combler. Nous dirons quelques mots de ces divers procédés.

Lorsqu'on a recours à la méthode française, on se contente d'aviver la fibro-muqueuse qui entoure la perforation, d'en disséquer les bords entre l'os et le périoste, et de les suturer. Ce procédé, employé par Roux et par Sédillot, n'est applicable qu'aux perforations très-étroites. Pour mieux affronter les bords avivés de l'ouverture, il est bon de leur donner une forme elliptique, en faisant une perte de substance en V en avant et en arrière pendant l'avivement. Langenbeck a même proposé, avec juste raison, de faire de chaque côté, à la distance voulue de l'orifice avivé, des incisions parallèles qui servent de débridement, permettant de mieux rapprocher les bords décollés de la fibro-muqueuse et de comprendre le périoste dans ces débridements.

G. Simon comprend les os dans les incisions qui servent à faire des débridements; il sectionne avec la scie d'arrière en avant, détache avec un ciseau une lame osseuse, et porte vers la ligne médiane ce lambeau ostéo-muqueux à l'aide d'un ciseau enfoncé dans la fente pratiquée par la scie et faisant office de levier; puis il suture les bords de la muqueuse limitant la perforation.

Lorsque la perte de substance est plus grande, elle ne peut être comblée à l'aide de ces procédés, et il faut tailler de véritables lambeaux. Cette méthode comprend plusieurs procédés :

Procédé de Roux. — Ce chirurgien fait immédiatement en avant de la perforation une incision transversale, puis de chaque côté deux incisions antéro-postérieures, l'une le long de son bord, l'autre à 10 ou 15 millimètres en dehors. Ces quatre incisions longitudinales réunies à la première circonscrivent deux lambeaux quadrilatères libres en avant, adhérents en arrière ; chacun de ces lambeaux est disséqué d'avant en arrière à l'aide d'un petit bistouri convexe, puis ils sont réunis par leur bord interne à l'aide de deux points de suture ; l'un postérieur, noué par en bas, puis coupé au ras; l'autre antérieur, noué par en haut et dont les chefs, ramenés par la narine au moyen d'une sonde de Belloc, sont réunis, à l'entrée du nez, sur un petit tampon de linge, dans le but de maintenir les lambeaux contre l'os et sur le contours de la perforation. Avant d'appliquer les deux lambeaux sur l'orifice, Roux recommande d'aviver le pourtour de la perforation, afin que les surfaces sanglantes des lambeaux ne rencontrent que des surfaces également sanglantes, avec lesquelles elles puissent facilement s'agglutiner. Ce chirurgien se servait de fils de chanvre ; on préfère aujourd'hui les fils métalliques. La première fois qu'il appliqua ce procédé, il échoua mais il eut ensuite trois succès complets.

Procédé de Botrel. — Ce procédé diffère de celui de Roux en ce qu'au lieu de faire passer seulement les deux chefs de l'une des sutures dans la fosse nasale, l'auteur y fait passer les lambeaux eux-mêmes par leur extrémité antérieure, dans laquelle est engagée une anse de fil dont les bouts sortent par le nez. Ce procédé est aujourd'hui complétement abandonné.

Procédé de Mason Waren. — Ce chirurgien commence par séparer, jusque près des arcades alvéolaires, la muqueuse de la voûte palatine à l'aide d'un bistouri à deux tranchants et courbé sur le plat; il amène ensuite les parties molles jusque sur la ligne médiane, puis il avive les bords de la solution de continuité et les réunit par trois ou quatre points de suture. Si l'affrontement des deux lambeaux ainsi mobilisés ne se fait pas facilement, il divise alors les piliers postérieurs.

Procédé de Malgaigne. — Il consiste à décoller la muqueuse et à la séparer des os en avant par une incision en fer à cheval, contournant l'extrémité de la fissure à un centimètre de distance, se prolongeant de chaque côté et en arrière à égale distance de ses bords; le lambeau ainsi séparé reculerait de lui-même sur la fissure osseuse et aiderait à la recouvrir, en même temps que ses bords s'affronteraient plus aisément sur la ligne médiane. Malgaigne n'a jamais appliqué ce procédé sur le vivant. Quant à nous, nous y avons eu recours plusieurs fois, et le seul reproche que nous ayons à lui adresser, c'est la difficulté de maintenir contre la perte de substance ces lambeaux et les bords avivés sur son pourtour. Cette tendance à s'écarter de la voûte prédispose ces lambeaux au sphacèle.

Procédé de Krimer. — Il consiste à circonscrire de chaque côté de la perforation un lambeau quadrilatère au moyen de quatre incisions : une transversale antérieure, une transversale postérieure, commençant chacune à 3 millimètres en dehors de l'ouverture et se prolongeant de chaque côté dans une étendue de près de 2 centimètres ; puis deux incisions antéro-postérieures s'étendant de l'extrémité externe de la première à l'extrémité externe de la seconde. Les lambeaux ainsi obtenus sont disséqués de dehors en dedans jusqu'au voisinage de la perforation où se trouve leur bord adhérent; puis ils sont renversés et introduits dans la narine par l'ouverture anormale, de manière à se trouver en contact par leurs surfaces saignantes. Ils sont réunis dans cette position par trois points de suture.

Procédé de Velpeau. — Ce chirurgien modifie le procédé de Krimer de la façon suivante : il taille l'un des lambeaux en avant, l'autre en arrière de l'ouverture en leur donnant une forme triangulaire, les dissèque, les abaisse l'un vers l'autre, et les réunit à l'aide d'un point de suture par leur sommet.

Procédé de Pancoust. — Ce procédé diffère de celui de Krimer en ce

que l'un des lambeaux est taillé en avant et à droite, l'autre en arrière et à gauche. Ces deux lambeaux, qui ont leur pédicule au voisinage de la perforation, sont infléchis l'un vers l'autre, de manière à venir se rencontrer par leur bord libre et sont réunis par deux points de suture, disposés de façon à les maintenir appliqués contre la voûte palatine. Dans ce but est engagé dans la fosse nasale, sous les anses de ces sutures, un morceau de sonde qui reste à demeure dans cette cavité. Les chefs sont ensuite noués du côté de la bouche; la sonde nasale sert de point d'appui aux sutures, et, par conséquent, de soutien au lambeau.

Ce procédé, pratiqué depuis, avec quelques modifications, par Diday, Verneuil, Verlinck, etc., a presque toujours échoué, et est aujourd'hui complétement abandonné pour le procédé par déplacement latéral.

Procédé de Baizeau ou par déplacement latéral. — Ce procédé consiste à détacher sur les côtés de la perforation deux lambeaux en forme de pont, adhérents à leurs extrémités, comprenant toute la muqueuse, et que l'on attire l'un vers l'autre. Après bien des modifications et des perfectionnements, voici comment se pratique cette opération :

On avive le pourtour de la fistule en prolongeant l'avivement en avant et en arrière d'un centimètre au delà de l'orifice; on pratique ensuite, plus en dehors, le long des arcades dentaires, parallèlement aux bords avivés de l'ouverture anormale, deux incisions se continuant aussi loin en avant et en arrière, mais sans se réunir. Cela fait, on détache de chaque côté toute la fibro-muqueuse comprise entre les incisions et la perforation, puis on rapproche sur la ligne médiane les deux lambeaux ainsi obtenus et qui, réunis par deux ou trois points de suture, forment un pont au-dessous de la perforation.

La longueur de ces incisions varie nécessairement suivant l'étendue de la perforation : on peut les prolonger en avant jusqu'à l'insertion de la gencive sur le collet des dents, et en arrière sur les côtés du voile du palais ; si, malgré cela, les lambeaux palatins n'arrivent pas facilement au contact, il faut poursuivre le décollement en arrière, détacher avec soin les insertions postérieures et supérieures du voile aux os palatins; enfin, si les lambeaux sont encore tendus, il ne faut pas hésiter à sectionner les muscles du voile du palais, comme dans le procédé de Sédillot pour la staphylorrhaphie.

Pour éviter la gangrène des lambeaux, toujours à craindre dans ces sortes d'opérations, M. Lannelongue a modifié de la façon suivante le procédé de Baizeau : Se basant sur ce fait qu'à la suite d'une plaie les vaisseaux nouveaux se développent dans chacune des lèvres de celle-ci, ce chirurgien s'est proposé d'utiliser cette disposition pour vasculariser les lambeaux latéraux et les mettre ainsi à l'abri de la gangrène ;

c'est pourquoi il pratique la restauration en deux temps : dans un premier, une incision antéro-postérieure est faite de chaque côté de la perforation, à la distance convenable, et les bords internes sont légèrement décollés. Ces deux lambeaux incomplétement décollés rougissent, se tuméfient, et ce n'est que sept jours après que M. Lannelongue termine la restauration d'après la méthode de Baizeau.

Procédé de Lannelongue. — Ce même chirurgien, dans les cas de perforation très-large et où l'étoffe manquait pour la combler par les procédés que nous venons de décrire, a imaginé, ayant remarqué dans un cas que la cloison des fosses nasales venait s'implanter sur l'un des bords de la perforation, de tailler sur cette cloison un lambeau quadrilatère aux dépens de la pituitaire, de le rabattre et de le fixer dans une position horizontale avec le bord opposé de la restauration.

Dans un cas où il s'agissait d'une division congénitale du voile et de la voûte, et où la staphylorrhaphie, pratiqué six mois auparavant, nous avait donné d'assez bons résultats sans cependant avoir pu empêcher la perforation osseuse d'augmenter, probablement par suite de la rétraction cicatricielle des parties molles réunies, nous avons eu recours, pour combler cette perforation, à l'opération suivante :

Dans un premier temps, je décollai la muqueuse dans une grande étendue à l'aide d'une incision courbe parallèle à l'arcade dentaire. Dans un deuxième temps, je plaçai trois fils métalliques à l'aide de l'aiguille chasse-fil construite par M. Mathieu et suivant le procédé que nous décrirons en parlant de la staphylorrhaphie ; les fils furent rapprochés à l'aide du serre-nœud de Denonvilliers.

Les jours qui suivirent, je décollai à l'aide d'une spatule les bords de la muqueuse où le lambeau avait été pris pour éviter que la cicatrice latérale ne tirât sur les lèvres de la suture.

Quinze jours après l'opération, le malade sortait de l'hôpital complétement guéri et la guérison s'est maintenue depuis.

Nous verrons plus loin, en parlant de la staphylorrhaphie, quelles sont les précautions à prendre pour la suture.

ARTICLE XI

MALADIES DU VOILE DU PALAIS.

Nous étudierons successivement les *affections traumatiques*, les *inflammations*, les *ulcérations*, les *tumeurs*, les *vices de conformation* et nous terminerons par la *staphylorrhaphie*.

Affections traumatiques.

Les plaies sont rares dans cette région, à cause de sa situation pro-

fonde qui la met à l'abri des corps vulnérants. Cependant on y rencontre quelquefois des blessures par armes à feu dont nous avons parlé plus haut et sur lesquelles nous ne reviendrons pas, ou des plaies chez des enfants qui tombent avec violence, la bouche ouverte, en tenant à la main un corps quelconque qui pénètre dans la bouche pendant leur chute. Ces dernières diffèrent suivant que le bord libre du voile est ou non intéressé. Lorsqu'il s'agit d'une simple perforation les bords n'ont pas de tendance à s'écarter et le travail de cicatrisation en amène généralement le rapprochement parfait. Il suffit, pour hâter la guérison, de quelques cautérisations au nitrate d'argent. Si, au contraire, le bord libre est intéressé, les deux lèvres de la plaie ont une grande tendance à s'écarter et à se cicatriser isolément. Pour éviter ces inconvénients, il faut tenter la réunion immédiate à l'aide de quelques points de suture métallique. En cas d'hémorrhagie, il suffirait d'appliquer une ou plusieurs pinces hémostatiques suivant le procédé que nous avons indiqué dans notre travail sur le *pincement* (voy. *Du pincement des vaisseaux comme moyen d'hémostase*, p. 44).

Inflammations.

Nous ne parlerons pas ici des *angines* ni des *palatites* qui sont du domaine de la pathologie interne ; nous dirons seulement quelques mots des abcès.

Les *abcès* que l'on rencontre sur le voile ou ses piliers succèdent généralement à une carie des dernières molaires ou à une angine phlegmoneuse. Dès le début de leur formation, la voix est nasonnée, la déglutition difficile et douloureuse, la respiration gênée. Sur le voile lui-même ou sur l'un de ses piliers se voit une voussure plus ou moins proéminente et qui offre, au toucher, une fluctuation manifeste. L'ouverture spontanée de l'abcès donne issue à un pus ordinairement fétide, et est aussitôt suivie d'un grand soulagement. Aussi vaut-il mieux ne pas attendre cette ouverture spontanée et, aussitôt que l'abcès aura été reconnu, inciser avec un bistouri dont la pointe seule est libre et dont le reste de la lame est entouré de diachylon, de façon à ne pas blesser la langue ou les lèvres.

Ulcérations.

On rencontre sur le voile du palais des ulcérations syphilitiques, scorfuleuses, tuberculeuses et cancéreuses.

Les *ulcérations syphilitiques* diffèrent à la période secondaire et tertiaire. Celles de la période secondaire sont les plus fréquentes. Ce sont habituellement de simples érosions, indolentes, bénignes, comme sur

les autres parties de la muqueuse buccale. Elles siégent aussi bien sur les piliers que sur le voile, guérissent sans laisser de traces, mais elles présentent une certaine tendance à la récidive. Nous avons vu ces accidents secondaires de la cavité buccale s'accompagner, chez certains malades, d'une fièvre intense continue et de phénomènes typhoïdiques graves, que M. Fournier a décrits sous le nom de *fièvre syphilitique*.

Le traitement médical qui suffit pour les autres régions ne suffit pas toujours ici; il faut, pour hâter la guérison, y joindre les cautérisations au nitrate d'argent, à la teinture d'iode, ou mieux encore au nitrate acide de mercure, suivies de gargarismes astringents.

Tandis que les ulcérations secondaires ne dépassent presque jamais la face inférieure du voile, les piliers et les amygdales, les ulcérations de la période tertiaire affectent de préférence la cavité naso-pharyngienne et la face supérieure du voile du palais, de telle sorte qu'elles peuvent longtemps passer inaperçues. Paul (de Breslau) prétend qu'on peut soupçonner leur existence sur la partie supérieure du voile par l'apparition, à sa face inférieure, d'une tache rouge située au même niveau. Quoi qu'il en soit, ces ulcérations s'étendent à la fois en surface et en profondeur, et ne tardent pas à contourner le voile ou à le perforer. Nous reviendrons plus loin sur ces perforations.

Les *ulcérations scrofuleuses* du voile du palais ont été surtout étudiées dans ces derniers temps par MM. Bazin, Constantin Paul et Isambert. Elles prennent généralement leur point de départ sur la paroi postérieure du pharynx et envahissent secondairement le voile. Elles affectent une forme serpigineuse, leur fond est jaunâtre, leurs bords ne sont pas relevés; elles sont entourées d'un mince liséré rouge violacé. Presque complétement indolentes, ces ulcérations s'étendent surtout en surface et non en profondeur comme les ulcérations syphilitiques. Toutefois elles peuvent, comme celles-ci, arriver à détruire une partie plus ou moins considérable du voile palatin et des piliers, y donner lieu consécutivement à des cicatrisations vicieuses, et y faire adhérer la paroi postérieure du pharynx. Aussi, malgré les caractères que nous venons d'énumérer, est-il souvent difficile de les distinguer des ulcérations syphilitiques et tuberculeuses. Il importe donc d'insister sur leurs signes différentiels. Indépendamment des antécédents et de l'état actuel des malades, qui peuvent mettre sur la voie, les caractères distinctifs que présentent les ulcérations syphilitiques sont les suivants : leur forme est plus ou moins arrondie, leurs bords taillés à pic et parfois renversés en dehors, leur fond grisâtre ; elles s'accompagnent ordinairement de phénomènes douloureux du côté de la gorge et d'engorgement ganglionnaire. Les ulcérations scrofuleuses offrent, au contraire, une forme irrégulière ; leurs bords sont peu saillants,

coupés obliquement, et elles sont entourées d'un liséré rouge violacé ; leur fond présente une teinte jaunâtre caractéristique et se recouvre souvent de gros bourgeons charnus, pâles ou légèrement blanchâtres ; enfin elles sont complétement indolentes et ne se compliquent pas d'engorgement ganglionnaire. Si, malgré ces signes, il restait quelques doutes sur la véritable nature de ces ulcérations, l'emploi du traitement antisyphilitique permettrait d'établir définitivement le diagnostic.

Le traitement consiste à soumettre le malade à une médication tonique et à cautériser les ulcérations avec la teinture d'iode ou l'acide chromique.

Les *ulcérations tuberculeuses* se comportent sur le voile du palais comme sur la langue.

Les *ulcérations cancéreuses* seront décrites plus loin avec le cancer.

Tumeurs.

On peut rencontrer sur le voile du palais des *polypes muqueux*, des *gommes syphilitiques*, des *calculs*, des *hypertrophies glandulaires*, des *sarcomes* et des *cancers*.

Les *polypes muqueux* sont peu fréquents ; on les trouve sur le bord libre du voile, près de la luette, implantés par un pédicule étroit tellement long qu'ils se déplacent facilement au niveau de l'isthme du gosier et qu'ils provoquent des nausées ou des accès de toux. L'arrachement de ces tumeurs et la section de leurs pédicules n'offrent d'ailleurs aucune difficulté.

Les *gommes syphilitiques* présentent sur le voile du palais les mêmes caractères que dans les autres points de la cavité buccale et guérissent de même par un traitement ioduré (voy. *Gommes de la langue*).

Quant aux *calculs*, on en a rapporté quelques exemples ayant pour siége les glandules de la muqueuse du voile du palais. Ils ne donnent lieu d'ailleurs à aucune considération particulière.

Il n'en est pas de même des *hypertrophies glandulaires*, des *sarcomes* et des *cancers*, qui méritent une description plus détaillée.

Hypertrophies glandulaires (*adénomes*). — Ces tumeurs sont rares. Depuis une trentaine d'années on en a recueilli une quinzaine de cas. C'est à Nélaton que revient le mérite, dès 1847, d'en avoir le premier reconnu la nature. C'est surtout depuis la publication, par MM. Galliet et Bauchet, d'une leçon de Nélaton sur ce sujet, que l'attention a été sérieusement appelée sur ces faits. Depuis cette époque, il en a été observé plusieurs exemples qui ont fait l'objet d'un intéressant mémoire publié, en 1857, dans le *Moniteur des hôpitaux*, par Rouyer. Michon, Velpeau, Laugier, Letenneur et Després ont rapporté depuis des cas ana-

logues qui se trouvent consignés dans la thèse de Python (1875). Enfin nous-même en avons observé, en 1872 et en 1873, deux cas qui ont fait l'objet de leçons cliniques à Saint-Louis et à Saint-Antoine.

Avant cette époque, Boyer, Velpeau, Blandin, Vidal avaient fait mention de tumeurs assez semblables, mais leurs descriptions trop incomplètes ne pouvaient servir à rien préciser. Jusqu'ici la plupart de ces tumeurs ont été confondues avec le cancer, ce qui s'explique par l'insuffisance des investigations micrographiques ou de la notion exacte de la disposition qu'affecte à la voûte et au voile du palais la couche glandulaire.

On sait que cette couche forme un plan distinct et étroit, surtout aux parties latérales de la voûte et du voile. Les grains les plus gros occupent le bord supérieur ou adhérent du voile, sur chaque côté de la ligne médiane et à son voisinage. Cette couche glandulaire est recouverte par une lame aponévrotique qui la sépare du plan musculaire; elle est divisée en deux moitiés bien distinctes par une cloison fibreuse médiane. Nous rappellerons, pour compléter cette description, que les artères palatine ascendante et descendante viennent gagner le voile et la voûte par les parties latérales.

L'étiologie est inconnue, tout ce qu'on peut dire, c'est qu'elles apparaissent de préférence chez des sujets jeunes et bien portants.

Nélaton, la première fois qu'il eut l'occasion de rencontrer une tumeur de ce genre, fut frappé de sa ressemblance avec les glandules salivaires hypertrophiées, et avec les tumeurs adénoïdes du sein que Lebert venait de faire connaître. C'est qu'en effet leur coupe présente à l'œil nu une coloration jaune grisâtre, une surface lisse et unie, dans laquelle un examen attentif découvre des lobes, des lobules et même des acini grenus et séparés les uns des autres par des sillons peu accusés. La pression en fait sortir un liquide blanchâtre, peu abondant, et, par places, une matière molle, d'aspect caséeux. Ce liquide et cette matière caséeuse contiennent des cellules épithéliales facilement reconnaissables au microscope. L'examen histologique permet de reconnaître dans ces tumeurs : 1° de nombreux culs-de-sac glandulaires hypertrophiés; 2° de l'épithélium nucléaire libre ou en plaques agrégées; 3° quelques-uns de ces noyaux entourés de leurs cellules; 4° quelques éléments fibro-plastiques et des tractus; enfin, dans quelques tumeurs, de petits calculs formés de sels calcaires. Voici d'ailleurs la description histologique que donne M. Robin, d'après un cas type : Le tissu grisâtre, peu vasculaire, de la tumeur se réduit, par le raclage, en une espèce de pulpe demi-liquide, et il reste encore une trame fibreuse assez évidente. La pulpe est composée de cellules épithéliales dissociées et irrégulières, les unes pavimenteuses, les autres prismatiques; de noyaux libres, ovoïdes, de petit volume, semblables

à ceux que renferment les cellules ; de gaînes épithéliales juxtaposées mais courtes et faciles à dissocier, et de petits calculs formés surtout de carbonate de chaux. La trame fibreuse se compose de faisceaux de fibres très-serrées, très-minces, légèrement ondulenses, souvent parsemées de granulations moléculaires graisseuses.

Ce même tissu, dilacéré, fournit une étude plus facile de l'élément glandulaire. On peut alors isoler des culs-de-sac ramifiés et formant des acinis dont le fond est arrondi et renflé, et qui présentent, pour la plupart, une paroi propre tapissée sur sa face interne par les épithéliums dont nous venons de parler. Dans un grand nombre de ces culs-de-sac, les cellules épithéliales sont accumulées à la manière de grains de blé dans un sac, comme il arrive dans beaucoup d'hypertrophies glandulaires, celles de la mamelle par exemple. Quant aux vaisseaux qui rampent à la surface de la tumeur, ils semblent ne pas y pénétrer, car le microscope constate dans le parenchyme même l'absence presque complète de capillaires sanguins. Les calculs dont nous avons parlé et qui se trouvent, soit dans l'épaisseur des plus gros culs-de-sac, soit surtout dans leurs interstices, soit enfin dans la trame fibreuse, se présentent sous deux aspects différents. La première variété est formée de corpuscules mamelonnés, allongés, sinueux, striés, d'un diamètre de 2 à 8 centièmes de millimètre ; la seconde est formée de grains plus volumineux et qui paraissent résulter de la soudure de plusieurs des corpuscules précédents. Tous ces calculs, remarquables par leur teinte jaunâtre, donnent les réactions des sels calcaires et sont parfaitement analogues à ceux qu'on rencontre dans les glandes salivaires normales.

Quoi qu'il en soit, les hypertrophies dont nous venons de parler sont partielles et ne portent que sur une ou plusieurs glandules de la région palatine ; parfois elles sont diffuses et déterminent un épaississement général, uniforme de la muqueuse (Cornil). C'est ainsi que dans un cas observé par Desnos, le voile du palais ne mesurait pas moins d'un centimètre d'épaisseur, et les glandes, parfaitement nettes, constituaient à elles seules cette augmentation de volume.

A côté de ces hypertrophies dans lesquelles l'élément glandulaire sert de type, il en existe trois autres variétés que l'on peut appeler mixtes et que nous avons eu l'occasion d'observer ; ce sont celles dans lesquelles les lobes hypertrophiés se chargent de kystes, de tissu fibro-cartilagineux ou de tissu fibro-plastique.

Les kystes occupent une portion plus ou moins importante de la tumeur, qui perd alors en grande partie son aspect, comme les tumeurs adéno-cystiques des autres glandes, de la parotide ou de la mamelle, par exemple. Les kystes que nous avons trouvés contenaient un liquide sanguin légèrement filant.

Les tumeurs mixtes qui contiennent du fibro-cartilage conservent

mieux l'aspect des hypertrophies simples. Les noyaux fibro-cartilagineux occupent de préférence les parties centrales ; et si ce n'était la teinte grisâtre, d'un blanc légèrement bleuâtre, un certain degré de résistance et d'élasticité reconnaissable surtout à la surface de la coupe, la présence de ce fibro-cartilage pourrait même ne pas être soupçonnée. Le microscope permet aisément de comparer, comme pour la parotide, ce qui, dans la même tumeur, appartient à l'hypertrophie et au chondrome (*adéno-chondrome*).

Quant aux tumeurs mixtes dans lesquelles le tissu hypertrophié est mélangé d'une certaine proportion de tissu fibro-plastique, elles revêtent les caractères du fibro-sarcome, dont nous parlerons plus loin (*adéno-sarcome*).

Le siége primitif de ces tumeurs paraît être le bord supérieur du voile du palais, au voisinage de la ligne médiane; elles restent le plus souvent unilatérales; quand elles occupent en même temps la voûte, c'est qu'elles l'ont envahie secondairement, il est presque sans exemple qu'elles aient leur point de départ dans cette dernière. La muqueuse qui la recouvre est quelquefois un peu plus rouge, rarement plus pâle qu'à l'état normal ; elle n'est pas adhérente et ne présente pas d'ulcérations.

Ces tumeurs forment sous la muqueuse un relief dont le contour est très-nettement marqué et que le palper limite très-exactement. Leur consistance rappelle la fermeté, la résistance et l'élasticité des adénomes, leur surface est manifestement mamelonnée ou lobulée. Au début, elles font peu ou point de saillie à la face supérieure du voile du palais, comme si elles en étaient empêchées par la couche musculaire aponévrotique ; mais en grossissant elles trouvent de la résistance du côté de la base de la langue et finissent par refouler en haut le voile du palais. Elles sont indolentes même à une forte pression, et les malades ne s'aperçoivent de leur présence qu'en raison de la gêne de la respiration et de la déglutition, gêne qui ne se produit que lorsqu'elles ont acquis un certain volume, celui d'un œuf de poule par exemple. Quant aux troubles de la phonation qui, eux, se produisent de bonne heure, les malades les attribuent à toute autre cause.

L'hypertrophie des glandules salivaires du voile et de la voûte suit généralement une marche lente ; elle peut rester longtemps stationnaire, quelquefois pendant dix, quinze et même vingt années, et s'accroître ensuite par poussées d'une rapidité variable.

On pourrait les confondre avec certaines tumeurs cancéreuses ou syphilitiques du voile du palais, si leur début, dans le jeune âge, la lenteur de leur marche, leur mobilité, la netteté de leur contour, leur indolence même à la pression, l'absence d'engorgement ganglionnaire, n'étaient pas caractéristiques.

Le pronostic est sans gravité, ces tumeurs une fois enlevées n'ayant aucune tendance à la récidive.

L'ablation est le seul traitement applicable ; elle devient indispensable dès que la tumeur apporte de la gêne dans la déglutition et la respiration. Pour la pratiquer, il suffit, à l'aide du bistouri ou mieux du couteau rougi par le thermo-cautère ou l'électricité, comme nous l'avons fait plusieurs fois, d'inciser crucialement la muqueuse au niveau de la face antérieure de la tumeur : dès que celle-ci est mise à nu, il est facile d'enlever la masse morbide avec le doigt ou une spatule. S'il reste quelques fragments, on les cautérise avec le fer rouge ou avec le thermo-cautère. Grâce à ces précautions, l'opération est faite sans effusion de sang ; si d'ailleurs un vaisseau divisé continuait à saigner, le mieux serait, pour l'arrêter, de le saisir avec une pince hémostatique longue et courbe, comme celles que nous avons fait représenter dans le travail déjà cité, et de la laisser en place pendant deux ou trois heures.

Sarcomes. — Le sarcome primitif du voile du palais est plus rare que ne le pensent certains auteurs, qui ont quelque tendance à le confondre avec les hypertrophies simples que nous venons de décrire. Ce qui est plus fréquent, c'est de voir le sarcome uni à l'hypertrophie et formant une de ces variétés de tumeurs mixtes dont nous avons parlé. Il offre d'ailleurs, au début, la plus grande analogie avec ces hypertrophies. Lorsqu'il prend naissance sous la muqueuse, il est d'abord bien circonscrit, lisse, de consistance fibroïde, facilement énucléable ; plus souvent qu'elles, il revêt la forme kystique ; ce qui le distingue surtout, c'est la rapidité plus grande de sa marche, la facilité avec laquelle il adhère aux organes voisins et même les envahit comme le sarcome des autres régions, quand il est arrivé à un certain volume ; à cette époque, c'est plutôt avec le cancer qu'il offre de l'analogie.

Le sarcome secondaire du voile provient plus ordinairement du squelette que du tissu cellulaire (voy. *Voûte palatine*, *Fosses nasales*).

Il faut se hâter d'opérer largement pour éviter l'envahissement des parties voisines et les dangers souvent considérables qui peuvent résulter de la propagation vers les gros vaisseaux.

Cancers. — Le cancer primitif du voile du palais est rare ; le plus souvent il est secondaire et dû à la propagation d'un cancer de la voûte, des fosses nasales, des amygdales, de la base de la langue ou du pharynx. Il est plus rare encore de le voir apparaître simultanément sur plusieurs de ces points. La forme carcinomateuse ne mérite guère d'être décrite ; on en connaît à peine quelques exemples.

C'est la forme épithéliale que revêt ordinairement le cancer primitif du voile ; c'est le plus souvent du côté de la face buccale, en dehors

de la ligne médiane, près des piliers et plus particulièrement du pilier antérieur, que nous l'avons vu commencer. Cependant plusieurs fois nous l'avons vu débuter par la face supérieure, dans une partie rapprochée des trompes d'Eustache. Lorsqu'il occupe ce siége, il est rare que le chirurgien soit appelé à en constater la présence de bonne heure, et c'est lorsque les douleurs et les symptômes du coryza chronique apparaissent, lorsque déjà l'ulcération est étendue, que le rhinoscope et le toucher digital permettent de le découvrir. Le diagnostic devient plus facile lorsque le mal se propage à la face buccale, aux parois des fosses nasales ou au pharynx. Lorsque l'épithélioma débute à la face inférieure ou buccale, bien que cette partie soit facile à examiner, le début peut quelquefois passer inaperçu; mais bientôt la tuméfaction à contours irréguliers, circonscrits, légèrement saillants, apparaît et soulève la muqueuse qui se vascularise. Plus tard, tandis que le mal s'étend à la périphérie, cette muqueuse s'ulcère à la surface de la tumeur, fournit de l'ichor et devient le point de départ d'hémorrhagies. A mesure que les parties voisines sont envahies, la déglutition et la respiration deviennent de plus en plus gênées. Les ganglions cervicaux, sous-maxillaires et sous-mastoïdiens, se prennent, augmentent encore la gêne d'alimentation et l'épuisement; et lorsque les malades ne succombent pas à la cachexie, il n'est pas rare de les voir mourir subitement d'une hémorrhagie qui provient de l'ulcération de la muqueuse buccale, des vaisseaux carotidiens ou des ganglions cervicaux. Comme dans toutes les autres régions, souvent les ganglions se prennent avant que l'épithélioma apparaisse primitivement sur le voile du palais. Nous avons eu cependant l'occasion d'observer ce fait chez un boulanger que nous avons opéré il y a quelques années, avec le docteur Meunier (de Pontoise). Chez ce malade, les abcès adénitiques avaient produit de grands ravages dans la région sous-maxillaire et sous le sterno-mastoïdien ; des ouvertures fistuleuses multiples conduisaient au-dessous des téguments décollés dans diverses directions et fournissaient du pus en abondance. La qualité de ce pus, l'aspect des téguments décollés, la dureté des couches sous-cutanées à la périphérie de l'abcès, l'aspect cachectique du malade firent soupçonner, malgré l'absence d'hérédité, que nous étions en présence d'un de ces abcès cervicaux à marche subaiguë, dus à des ganglions épithéliaux suppurés.

L'opération fut dirigée de façon à enlever aussi complétement que possible les débris de ces ganglions et toutes les parois de l'abcès, ce qui fut possible sauf au niveau de la carotide dont la tunique externe était légèrement envahie et à la surface de laquelle nous fûmes obligé d'abandonner un point suspect. Vainement nous avions cherché sur les téguments et sur la muqueuse des régions voisines, respiratoire et

digestive, la cause de cette redoutable affection dont la nature épithéliale nous fut encore mieux révélée par l'examen histologique fait par M. André (voy. *Clinique chirurgicale de l'hôpital Saint-Louis*, t. II). Le malade guérit ; ce fut seulement six mois plus tard que nous vîmes apparaître sur la muqueuse de la face buccale du palais, au-dessus du pilier antérieur, une petite saillie du volume et de l'épaisseur d'une lentille, en même temps que de nouveaux ganglions cervicaux. En l'espace de quelques semaines la plaque épithéliale envahit toute la face correspondante du voile, l'ulcère fournit de l'ichor et un suintement sanguin. Les nouveaux ganglions suppurèrent à leur tour, et quelques mois après, le malade mourut subitement d'une ulcération spontanée de la carotide.

Le cancer secondaire présente un aspect variable suivant son point de départ. Celui qui vient, par propagation, de la muqueuse des fosses nasales, de la pituitaire, de la voûte palatine, de la langue et du pharynx, offre les mêmes caractères que le cancer primitif, si bien que les commémoratifs permettent seuls, lorsque le chirurgien est appelé tardivement, de savoir sur quel point le mal a débuté. Lorsque le cancer a son point de départ sur les amygdales, il se propage d'emblée à une grande étendue du voile ; souvent même celui-ci est tuméfié et s'ulcère avant l'amygdale cancéreuse. Dans presque tous ces cas c'est encore l'épithélioma qui forme la base de la tumeur.

Mais lorsque le cancer prend naissance dans le tissu cellulaire ou dans les os voisins avant de se propager au voile du palais, il offre souvent l'aspect du sarcome ou du carcinome. Si ces dernières variétés, au lieu de refouler le palais vers la bouche, le refoulent vers les arrière-narines, de graves complications surviennent quelquefois du côté de l'oreille interne, par suite de l'obturation simultanée des arrière-narines et des trompes d'Eustache.

Nous ne reviendrons pas sur le diagnostic du cancer avec les tumeurs et les ulcérations du voile que nous avons précédemment décrites.

Le pronostic offre d'autant plus de gravité que le mal est plus étendu et plus rapproché de la partie adhérente des piliers. S'il est facile, en effet, d'enlever largement et sans danger la partie flottante du voile, son bord libre, sa portion adhérente à la voûte, et même le pilier antérieur, soit avec le bistouri, soit avec le thermo- ou le galvano-cautère, par contre il est dangereux de faire de larges pertes de substance du côté des piliers postérieurs, en raison du voisinage des gros vaisseaux et particulièrement de la carotide et de la jugulaire. Si le chirurgien se croyait obligé d'intervenir dans ces cas graves, si, au cours de l'opération, il rencontrait un envahissement de ces gros vais-

seaux et s'il en provoquait l'ouverture, il pourrait encore, à l'aide de nos pinces hémostatiques rapidement appliquées, conjurer le danger de mort par hémorrhagie.

Lorsque le cancer provient de la voûte ou des autres portions du maxillaire, et qu'il commence à se propager au voile du palais, il est bon, si l'on est obligé de reséquer largement les os, de laisser les portions saines du voile, et surtout celles qui confinent au bord libre, pour diminuer autant que possible la gêne de la déglutition qui ne peut manquer d'avoir lieu à la suite de ces grands délabrements (voy. *Cliniq. chirurgicale de l'hôpital Saint-Louis*, t. II).

Vices de conformation.

Nous étudierons successivement les *adhérences anormales*, *l'absence totale ou partielle*, et les *perforations accidentelles* ou *congénitales* du voile du palais.

Adhérences anormales. — L'adhérence du voile du palais à la paroi postérieure du pharynx s'observe à la suite d'angines, surtout chez les syphilitiques, les scrofuleux ou les tuberculeux ; plus rarement chez des malades ayant été atteints de diphthérite. C'est chez des adultes du sexe masculin qu'on les rencontre le plus fréquemment. Tantôt l'adhérence est limitée à une moitié du voile, tantôt elle est presque totale et ne respecte que quelques points du bord libre ou de la continuité du voile, tantôt enfin elle est tellement complète qu'il n'existe plus de communication entre les cavités nasale et buccale.

Les troubles fonctionnels qui résultent de cette difformité sont : l'enrouement de la voix, une certaine difficulté dans la déglutition, une altération du goût, de l'odorat, parfois même de l'ouïe. Comment se fait-il que deux conditions aussi diamétralement opposées, l'adhérence du voile ou sa destruction partielle ou totale, produisent ce même phénomène, le nasonnement de la voix ? Paul (de Breslau) explique ce fait par le changement apporté dans les deux cas au calibre des cavités du renforcement de la voix, et, par suite, au rapport du volume d'air mis en vibration. La gêne de la déglutition résulte de la présence de cicatrices qui s'opposent au jeu régulier des muscles staphylins, et elle s'accompagne, dans les cas où la soudure n'est pas complète, du reflux des aliments par les fosses nasales. Le goût et l'odorat sont surtout altérés dans les cas de soudure complète. Dans ces mêmes cas, la respiration nasale est impossible, et il en résulte une sécheresse du fond de la gorge souvent très-pénible. Enfin, on observe de la surdité dans

les cas où les ulcérations qui sont la cause de l'adhérence avoisinent les orifices de la trompe d'Eustache (voy. *Ulcérations*).

Une fois la difformité produite, il est presque impossible d'y remédier.

Il faut combattre les ulcérations par les cautérisations et, à l'aide du stylet, s'appliquer à empêcher les adhérences de devenir totales et définitives.

Absence de la luette ou du voile. — La luette et le voile du palais, en partie ou en totalité, peuvent être détruits soit par un traumatisme, soit par une ulcération scrofuleuse ou syphilitique.

L'absence de la luette seule entraîne un nasonnement de la voix peu marqué, mais ce nasonnement ne peut être corrigé ni par un appareil prothétique, ni par une opération chirurgicale.

L'absence totale du voile se rencontre rarement : mais on voit assez souvent, sous l'influence d'ulcérations syphilitiques, toute la portion horizontale disparaître.

Il en résulte une communication d'étendue variable entre les parties supérieure et moyenne du pharynx : par suite, le nasonnement augmente. Les aliments et surtout les boissons passent dans les fosses nasales, et quelquefois on voit apparaître un coryza chronique et même un peu de surdité.

Pour pallier ces désordres, on a proposé l'application d'appareils en caoutchouc vulcanisé, construits suivant les indications, et destinés, dans une certaine mesure, à corriger les troubles qui résultent de la perte de substance.

Divisions et perforations du voile du palais. — Les divisions et les perforations du voile du palais sont congénitales ou accidentelles,

La *division congénitale*, décrite par quelques auteurs sous le nom de *diastématostaphylie*, porte tantôt sur la luette seule, tantôt sur le tiers ou la moitié postérieure du voile, tantôt sur toute sa hauteur, avec intégrité de la voûte palatine, tantôt à la fois sur le voile et la voûte. Chacune de ces variétés peut se rencontrer avec le bec-de-lièvre. C'est toujours sur la ligne médiane qu'on l'observe.

Lorsqu'elle occupe la luette seule, ou avec elle une portion de la partie postérieure du voile, les enfants prennent le sein sans qu'il se fasse aucune régurgitation du liquide par le nez ; il en résulte que la division passe habituellement inaperçue, jusqu'au moment où les enfants commencent à parler et à nasonner.

Pour corriger ce vice de conformation, J. Cloquet s'est servi avec avantage de la cautérisation progressive : elle consiste à porter sur l'angle et les bords de la solution de continuité, en partant de cet angle, un fer rougi à blanc ; aussitôt après la chute de l'escharc, il faut renouveler la cautérisation, jusqu'à cicatrisation complète. Chez

plusieurs malades, douze ou quinze cautérisations ont suffi pour amener la guérison.

Nous préférons l'avivement et la suture à points séparés faite avec des fils métalliques très-rapprochés.

Lorsque le voile est divisé dans toute sa hauteur, la voûte étant intacte, l'enfant est gêné pour teter; souvent les boissons reviennent par le nez. Il nasonne fortement quand il commence à parler; quand il ouvre la bouche, si l'on abaisse en même temps le larynx, on voit qu'il porte une fente médiane antéro-postérieure triangulaire, dont le sommet est tourné en avant et dont les bords se confondent en arrière avec chaque moitié de la luette. Ces bords tantôt épais, tantôt minces, sont formés seulement par les deux muqueuses. Si l'on provoque un mouvement de déglutition, ces deux bords se rapprochent au point de se toucher, à moins que l'écartement soit tellement considérable, ou la contraction musculaire tellement faible, que ce rapprochement ne puisse avoir lieu.

Les moyens employés pour corriger ce vice de conformation sont la cautérisation et la staphylorrhaphie.

Si la division porte à la fois sur le voile et la voûte, la difficulté de l'allaitement chez le nouveau-né, les troubles de la prononciation et le passage des boissons par le nez, à un âge plus avancé, sont portés au plus haut degré. Il est indiqué, dans ces cas, de pratiquer d'abord la staphylorrhaphie, puis la palatoplastie, comme nous l'avons fait, avec succès, chez le malade dont nous avons parlé. La staphylorrhaphie pratiquée, si l'écartement de la voûte est encore trop considérable pour espérer un bon résultat de la palatoplastie, on se contentera pour l'obturer, d'un appareil prothétique.

Nous ne pouvons terminer ce qui a trait aux divisions congénitales, sans parler de ces divisions spontanées qu'on voit apparaître dans les premières semaines ou dans les premiers mois qui suivent la naissance. Trélat en a observé un exemple chez une petite fille de trois mois. Les parents affirmaient que le voile et la voûte étaient intacts à la naissance : ce fut seulement quatre jours après qu'un pertuis gros comme une tête d'épingle se forma et s'agrandit progressivement. Quand le chirurgien que nous venons de citer la vit pour la première fois, le voile, au niveau de sa partie antérieure et médiane, était aminci, tendu, blanchâtre; au milieu de cette partie blanchâtre, d'aspect cicatriciel, en arrière du bord osseux de la voûte, il existait une fente ayant la forme et le diamètre d'un grain d'avoine, limitée par des bords très-minces. La petite malade fut suivie pendant quelque temps. Nous ne connaissons pas d'autre exemple de cette singulière affection.

Les *divisions* ou les *perforations accidentelles* sont le résultat d'un

traumatisme et plus souvent d'une affection syphilitique ; elles peuvent se rencontrer par conséquent sur tous les points du voile.

Les piqûres bornées au voile sont sans importance. Les perforations par coupures, déchirures, coups de feu, peuvent, en raison de la disposition des fibres musculaires du voile du palais, se cicatriser en laissant après elles une ouverture dont les bords sont plus ou moins écartés. Néanmoins on voit quelquefois ces solutions de continuité se réunir spontanément, surtout lorsqu'elles sont accompagnées de contusion et suivies d'un gonflement considérable.

Les troubles résultant de ces divisions accidentelles sont les mêmes que ceux qu'entraînent les divisions congénitales et varient de même, suivant l'étendue de la perte de substance ; ce sont : la difficulté de la succion, s'il s'agit d'un enfant à la mamelle ; la gêne de la déglutition, le passage des liquides par le nez, la gêne de la prononciation et le nasonnement de la voix à un âge plus avancé.

Si la perforation est peu étendue, on peut également obtenir le rapprochement de ses bords par des cautérisations répétées au nitrate d'argent ; si ce moyen échoue, c'est à la staphylorrhaphie qu'il faut avoir recours. Les obturateurs sont moins facilement applicables aux perforations du voile qu'à celles de la voûte. Tout au plus, dans les divisions qui portent à la fois sur le voile et la voûte, peut-on ajouter à un obturateur du palais une sorte de voile élastique en caoutchouc vulcanisé, destiné à remplacer la portion membraneuse. On peut ainsi corriger en partie les troubles fonctionnels résultant de ce vice de conformation.

Staphylorrhaphie.

La première indication de la staphylorrhaphie se trouve dans un recueil publié par Robert, docteur-régent de la Faculté de médecine. Dans cet ouvrage, intitulé : *Traité des principaux objets de médecine*, on lit à la page 8 du tome Ier : « Un enfant avait le palais fendu depuis le voile jusqu'aux dents incisives ; M. Lemonnier, très-habile dentiste, essaya avec succès de réunir les deux bords de la fente : il fit d'abord plusieurs points de suture pour les tenir rapprochés, ensuite il les rafraîchit avec un instrument tranchant. Il y survint une inflammation qui se termina par la suppuration ; celle-ci fut suivie de la réunion des deux lèvres de la plaie artificielle. L'enfant fut parfaitement guéri. »

Au dire de Velpeau, Colombe aurait, dès 1813, essayé la staphylorrhaphie sur un cadavre, et aurait tenté une opération sur le vivant deux ans plus tard, si le malade ne s'y était refusé.

Graefe la pratiqua en 1816 et en consigna les détails dans le *Journal de Hufeland* pour l'année 1817. Il avait eu un insuccès.

Mais tous ces faits étaient ignorés en France, lorsque Roux, en 1819, conçut l'idée d'appliquer aux divisions du voile du palais un traitement analogue à celui du bec-de-lièvre. L'opération réussit parfaitement. En sorte que si, en fait, Roux n'a pas réellement la priorité, on ne peut s'empêcher de reconnaître qu'il est venu, par ses succès, faire prendre rang dans la science à cette opération. Depuis lors, la staphylorrhaphie a été modifiée heureusement par A. Bérard, Smith, Dieffenbach, Fergusson, Sédillot et autres; et de nos jours, grâce aux instruments ingénieux de Guyot, Fauraytier, Despierris, et surtout à des aiguilles qui ont été construites sur nos indications par MM. Mathieu, Charrière et Guéride, cette opération peut être pratiquée avec autant de facilité que peut le comporter le siége de l'organe (voy. *Clinique chirurgicale de l'hôpital Saint-Louis*, t. Ier, p. 33).

Avant de décrire le procédé opératoire, il est quelques questions préalables qui doivent être examinées.

La staphylorrhaphie, malgré les services incontestables qu'elle a rendus et qu'elle rend tous les jours, compte encore de sérieux adversaires: c'est, dit-on, une opération extrêmement laborieuse, et les difficultés qu'elle présente rendent souvent le succès douteux. En outre, ajoute-t-on, lors même que le succès opératoire a été complet, les troubles, surtout ceux de la phonation, persistent, et le voile du palais ne remplit pas mieux ses fonctions qu'avant la réunion.

Il est vrai que la staphylorrhaphie est rendue difficile par l'impossibilité de maintenir la bouche largement ouverte en abaissant la langue, par le danger de suffocation que créerait le passage du sang dans les voies respiratoires, par la situation profonde et l'extrême mobilité du voile, enfin, par la sensibilité particulière de cette région, d'où il résulte que le contact des instruments détermine des mouvements de déglutition, parfois même des vomissements qui retardent l'opération. Mais les difficultés peuvent être aisément surmontées aujourd'hui, grâce aux appareils et aux instruments dont nous disposons. Quant aux résultats définitifs de l'opération, il faut bien reconnaître que certains malades atteints de division congénitale du palais, après la staphylorrhaphie la mieux réussie, conservent encore le nasonnement de la voix. La persistance de ce trouble de la phonation après la réunion du voile a été diversement interprétée par les auteurs : Passavant l'attribue à la brièveté de la voûte et surtout du voile, qui empêchent ce dernier de venir s'appliquer exactement contre la paroi postérieure du pharynx ; pour éviter cet inconvénient, il n'a pas craint de proposer une opération fort complexe, qu'il a décrite sous le nom de *pharyngo-staphylorrhaphie*. Julien Paul (de Bresiau), combattant l'opinion de Passa-

vant, a démontré, dans son mémoire déjà cité, que le nasonnement de la voix se rencontre dans des cas d'adhérences du voile à la paroi postérieure du pharynx, et que, par conséquent, il ne saurait pas l'attribuer uniquement à l'impossibilité d'empêcher la communication des cavités pharyngienne et nasale. Suivant nous, la persistance du nasonnement après la staphylorrhaphie ne tient pas uniquement à la malformation préexistante de la voûte palatine ou des muscles du voile ; elle tient plus souvent à l'habitude acquise et n'est pas nécessairement définitive. En effet, nous avons vu la staphylorrhaphie, pratiquée de bonne heure et dans de bonnes conditions, faire disparaître le nasonnement, sinon tout de suite, du moins après un exercice méthodique et prolongé.

La conclusion de ce qui précède est qu'il faut opérer de bonne heure, afin que les malades s'habituent à corriger le nasonnement. Il est cependant des complications qui contre-indiquent formellement la staphylorrhaphie. Telles sont les affections du système respiratoire, parce qu'elles provoquent la toux et ne permettraient pas à la réunion de se faire régulièrement ; l'engorgement aigu ou chronique des amygdales, qui non-seulement gêne l'opération, mais encore peut déterminer dans les parties opérées une inflammation très-intense, et compromettre ainsi les résultats définitifs. Il est avantageux d'habituer le malade, avant l'opération, à ouvrir largement la bouche ; à subir le contact des doigts ou des instruments, et, au besoin, à supporter le cathétérisme œsophagien, pour le cas où il deviendrait nécessaire de l'alimenter par ce moyen.

Peut-on, pour la staphylorrhaphie, faire profiter le malade des avantages de l'anesthésie par le chloroforme? Il est un certain nombre de chirurgiens qui la redoutent dans ces cas, à cause du passage possible du sang dans les voies aériennes. Nous pensons, quant à nous, qu'il y a tout avantage à endormir les malades, pourvu qu'on ait soin de recourir au pincement, en cas d'hémorrhagie, suivant le procédé que nous avons décrit dans notre travail.

Doit-on opérer les nouveau-nés ? C'est là une question qui a été longuement discutée. Malgré les faits publiés par Billroth, Otto Weber, Ehrman, etc., en faveur de l'affirmative, nous pensons, avec Nélaton et Thomas Smith, que c'est l'âge de six à huit ans qui est le plus favorable au succès de l'opération.

Voyons maintenant comment elle se pratique.

Si le malade est éveillé, il doit être assis en face du chirurgien, la tête maintenue renversée en arrière, entre les mains d'un aide. S'il est chloroformé, il doit être couché la tête légèrement renversée, la pointe de la langue fixée en dehors à l'aide d'une pince à arrêt. Pendant l'opération, la base de la langue est abaissée avec un abaisse-langue coudé, et les mâchoires sont maintenues ouvertes avec un bon écarteur, celui

de Luër, par exemple, ou avec le bâillon de Witthead, dont nous donnons la figure ci-contre (fig. 175). Cet appareil, qui sert à la fois d'écarteur des mâchoires et d'abaisse-langue, est composé de deux tiges métalliques réunies en bas par une plaque qui repose sur la langue. Chaque tige porte en son milieu une articulation qui permet de la redresser, et son extrémité supérieure, garnie de plomb, prend appui sur les dents. L'instrument est introduit fermé dans la bouche; puis les tiges, redressées à l'aide d'une crémaillère, écartent les mâchoires.

Ceci fait, on commence l'opération, qui comprend trois temps : 1° l'avivement simple ou avec débridement; 2° le passage des fils; 3° leur ligature ou leur constriction. Quelques chirurgiens préfèrent

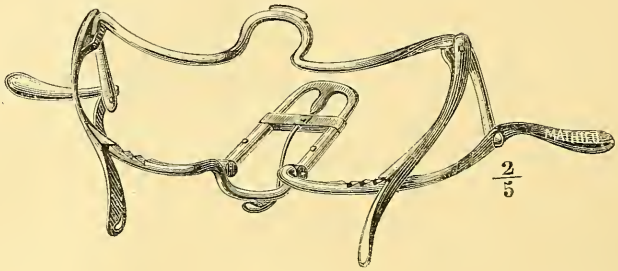

Fig. 175.

passer les fils avant de pratiquer l'avivement, afin de n'être pas gêné par l'écoulement sanguin. Mais il est bien préférable, suivant nous, de commencer par l'avivement, puisque cet inconvénient peut être évité par l'application d'une ou deux pinces hémostatiques longues et courbes.

Pour aviver les bords de la division, de la main gauche le chirurgien saisit l'un d'eux avec une pince à arrêt ou avec une dince hémostatique, l'attire et le tend, puis de la main droite, à l'aide de ciseaux recourbés ou d'un bistouri à lame étroite, il détache une bandelette du tissu sur toute la longueur de la division. Il procède de même pour aviver l'autre bord.

Lorsque le voile du palais est assez grand, assez extensible pour mettre des fils sans tiraillement, l'avivement simple suffit; mais s'il en est autrement, il faut, pour augmenter l'extensibilité du voile, recourir au débridement. Dans ce but, Roux détachait de chaque côté la voûte palatine par une section transversale faite parallèlement au bord postérieur de la voûte osseuse du palais et immédiatement au-dessous de ce bord. Dieffenbach pratiquait une incision longitudinale à 9 milli-

mètres en dehors et de chaque côté de la fente anormale. Fergusson, pour mieux assurer encore le succès de la réunion, conseille la section des muscles péristaphylins internes et palato-staphylins. Enfin, Sédillot, érigeant en principe ces sections musculaires, commence par couper le péristaphylin interne de chaque côté, à 10 millimètres en dehors et au-dessus de la base de la luette et des piliers antérieur et postérieur du voile, vers le milieu de leur hauteur.

Le passage des fils est le temps le plus difficile de l'opération. Bien des moyens ont été imaginés pour le mener à bonne fin; nous nous contenterons d'indiquer les plus importants.

Roux se servait d'une aiguille courte, plate et courbe dans toute son étendue, d'un porte-aiguille et d'une pince à anneaux. De la main gauche, avec la pince, il fixait le bord droit de la division, et, de la droite, conduisait par le pharynx le porte-aiguille armé d'une aiguille dont la pointe regardait en avant; il ramenait cette pointe à la face postérieure du voile du palais, de manière à le percer d'arrière en avant, près de son extrémité inférieure et à 8 ou 9 millimètres environ du bord de la division. Un aide saisissait avec une pince à pansement la pointe qui se présentait; un autre faisait lâcher prise au porte-aiguille et ramenait dans l'intérieur de la bouche l'aiguille avec son fil. Le même fil portait à l'autre extrémité une aiguille que l'on engageait de la même manière dans l'autre bord, et on laissait pendre les deux extrémités en dehors des commissures labiales.

C. Bérard a conseillé d'enfoncer l'aiguille d'avant en arrière; la pointe vient se présenter dans l'intervalle des deux lèvres de la fente, où un aide la saisit pendant qu'un autre dégage le porte-aiguille. De cette manière, on a moins de peine à enfoncer l'aiguille dans le point que l'on désire, ce qu'on n'obtient qu'après bien des tentatives, dans le procédé de Roux. Cette modification était un réel progrès; elle suggéra à plusieurs chirurgiens l'idée d'instruments fort ingénieux qui fixent le voile du palais en même temps qu'ils le traversent d'avant en arrière. Parmi ces instruments, nous citerons ceux de Sotteau, celui de Fauraytier, et surtout celui de Dépierris, qui, aux avantages des précédents, en joint un troisième fort important, qui consiste à aller chercher en arrière, pour le ramener en avant, le fil engagé d'abord d'avant en arrière à travers le voile du palais, Schmidt se sert d'une aiguille qui consiste en une tige d'acier montée dans un manche, courbée et qui porte à 5 ou 6 millimètres de sa pointe, au lieu de chas, une échancrure entamant un de ses bords jusqu'au milieu de sa lame. La lame de l'aiguille est plus longue en avant de l'échancrure qu'en arrière, pour que l'angle postérieur de l'échancrure ne fasse pas obstacle à la pénétration de l'instrument. La luette étant saisie avec une pince d'un côté de la division, l'aiguille la traverse d'arrière

en avant; dès qu'on aperçoit le fil, on le retire avec un crochet ou la pince.

M. Trélat se sert d'une aiguille fixe montée sur un manche de longueur convenable, dont le chas se trouve aussi près que possible de la pointe, et qui est recourbée de manière à revenir parallèlement à la tige. Pour mettre les fils, l'aiguille introduite dans la solution de continuité est dirigée de telle sorte que sa pointe vienne s'appliquer sur la face supérieure de l'une des moitiés du voile, à quelques

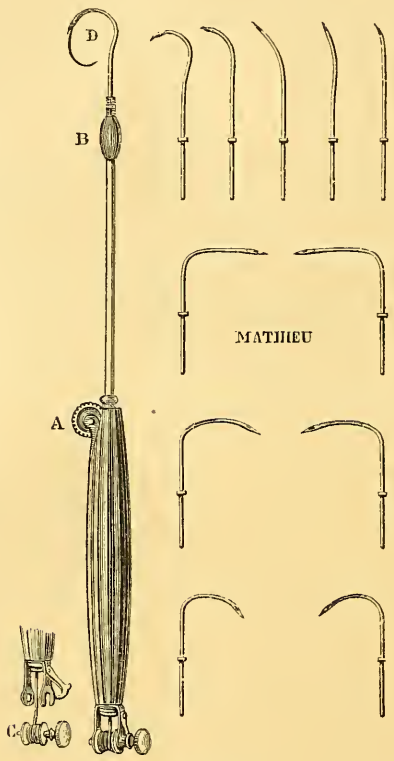

Fig. 176.

millimètres du bord correspondant. En tirant l'aiguille à soi, on lui fait traverser le voile de haut en bas; la pointe apparaît dans la bouche et, après avoir introduit un fil dans le chas, on ramène celui-ci au-dessus du lambeau; l'on fait exécuter à l'aiguille un mouvement de rotation et on amène ainsi sa pointe sur la face supérieure de l'autre moitié du voile, qu'on traverse de haut en bas en amenant dans la

bouche la pointe armée du fil. Celui-ci est alors dégagé du chas et l'aiguille est retirée.

Quant à nous, nous nous servîmes pour la première fois, en 1866, d'aiguilles construites par MM. Guéride et Charrière sur nos indications de façon que le nœud de l'anse du fil ne fasse aucune saillie au niveau du chas (voy. fig. 177), et, pour plus de facilité, nous fîmes construire par M. Mathieu un instrument destiné en même temps à passer le fil dans toute sa largeur. Cet instrument (voy. fig. 176), qui a reçu le nom de *chasse-fil* et dont nous avons étendu l'usage à d'autres opérations,

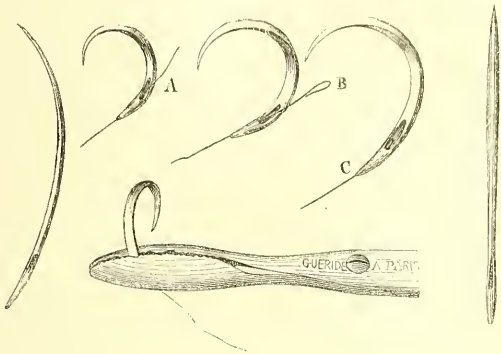

Fig. 177.

Fig. 178.

la fistule vésico-vaginale et la périnéorrhaphie par exemple, se compose d'une aiguille très-courbe, pourvue d'un canal central et montée sur un manche, auquel est adapté un petit système de roues pressant sur le fil métallique et pouvant le faire monter ou descendre dans le canal de l'aiguille suivant qu'avec le pouce on tourne la roue dans un sens ou dans l'autre. Le fil introduit dans cet instrument, on le fait cheminer jusqu'à l'extrémité de la pointe, on le fait alors passer aussi loin que l'opération le demande, puis on le saisit avec une pince ou avec les doigts, et on retire l'aiguille en prenant soin de ne pas appuyer sur la roue, qu'un ressort éloigne du fil. Depuis quelques années, on a substitué à l'usage du fil de soie ou de chanvre celui de fils d'argent très-fins. Ces fils sont très-bien supportés, ne déterminent pas d'inflammation et sont faciles à retirer.

Ligature ou constriction des points de suture. — C'est par le fil supérieur qu'il faut commencer la suture. Roux, après avoir fait d'abord un nœud simple et l'avoir suffisamment serré avec les doigts indicateurs, le faisait saisir par un aide avec des pinces à anneaux, pour qu'il ne se relâchât point, jusqu'au moment où il avait serré le second

nœud. Les ligatures supérieures étaient faites de même, et il retranchait près du nœud, avec les ciseaux, les deux bouts désormais inutiles. Plusieurs instruments ont été imaginés dans le but de faciliter cette ligature. De Graefe et Galli ont même tenté de la supprimer, en engageant les deux extrémités du fil dans un petit tube de plomb qu'on fait glisser jusqu'au voisinage des bords affrontés du voile du palais; ce tube, écrasé et aplati avec des pinces, fixe la ligature aussi solidement que les nœuds. Nous préférons à l'emploi de cet instrument la torsion simple du fil, soit avec une pince, soit à l'aide du serre-nœud de Denonvilliers (fig. 178).

Il est plusieurs conditions essentielles au succès qui portent sur l'application de ces points de suture : tout d'abord, il faut avoir soin de ne comprendre que la muqueuse, et de laisser, au moins en partie, les muscles intacts. Il faut que les fils soient placés à la même hauteur sur chaque moitié de la division, et qu'ils soient également espacés. Dans le premier cas, il ne faut pas qu'ils soient placés trop près ni trop loin du point avivé, car ils couperaient les tissus; dans le second, ils ne pourraient tenir les deux lèvres en contact qu'en exerçant une traction excessive et les ligatures agiraient avec beaucoup moins de précision.

Le nombre de ces points de suture varie suivant l'étendue de la division : un seul suffit dans les cas de simple bifidité de la luette; deux quand la moitié du voile est divisée; enfin trois sont nécessaires quand la solution de continuité occupe toute la hauteur de l'organe.

L'opération étant terminée, il n'y a nul pansement à faire : le malade doit garder le silence le plus absolu, ne prendre ni aliments ni boissons, s'abstenir même d'avaler sa salive, éviter avec soin de rire, de cracher, d'éternuer, en un mot tout ce qui imprime un ébranlement au voile du palais. On a conseillé de nourrir les malades en leur injectant dans l'estomac, à l'aide de la sonde œsophagienne, du bouillon ou du lait; le mieux est de s'abstenir. Si le malade était tourmenté d'une soif trop vive, on pourrait, à l'exemple d'A. Bérard, lui faire prendre des lavements, soit à l'eau, soit avec du bouillon, qu'il garderait le plus longtemps possible : de cette manière, la faim serait en même temps rendue supportable.

Vers le quatrième jour, on enlève le point de suture supérieur; le lendemain, celui du milieu; enfin l'inférieur le jour suivant. La réunion est rarement complète du premier coup : c'est la partie inférieure qui reste ordinairement bifide. Dans d'autres cas, il reste en haut un intervalle qui se resserre insensiblement, surtout si on l'avive de temps en temps avec le crayon de nitrate d'argent; s'il persistait, et surtout s'il gênait notablement les fonctions de l'organe, il faudrait le fermer avec un obturateur ou recourir à l'autoplastie.

ARTICLE XII

MALADIES DE LA LUETTE.

Les affections limitées à la luette sont rares; nous avons déjà parlé de son absence et de ses divisions; il nous reste à dire quelques mots des engorgements et à parler de l'excision.

Les *engorgements* de la luette sont produits par une inflammation ou par un simple œdème

Les engorgements inflammatoires existent rarement isolés; le plus souvent ils accompagnent une angine ou une palatite. Une rougeur plus ou moins vive et une augmentation notable de volume, avec une sensation de chaleur et de sécheresse au fond de la gorge, en sont les signes ordinaires. S'il s'agit d'une angine couenneuse, la luette se trouve elle-même recouverte d'une couche pseudo-membraneuse qui s'en détache en affectant la forme d'un doigt de gant. Cet engorgement sera combattu comme une angine ordinaire : s'il résistait aux moyens qu'on emploie contre cette dernière affection, on aurait recours aux topiques astringents ou à la cautérisation avec le nitrate d'argent.

Les engorgements séreux, désignés aussi sous les noms de *relâchement*, de *chute*, de *prolapsus* de la luette, portent tantôt sur toute la luette, dont toutes les dimensions, quelquefois la longueur seulement, se trouvent augmentées, tantôt sur la pointe seule, qui est allongée et renflée par accumulation de sérosité dans le tissu cellulaire sous-muqueux. Dans ces deux cas, il n'y a ni rougeur, ni chaleur, ni douleur; mais si l'extrémité de la luette vient toucher la base de la langue, elle détermine une irritation incéssante, un agacement qui provoquent des efforts continuels pour avaler et pour cracher, souvent même des nausées. On a vu ces engorgements séreux entretenir une véritable inflammation au fond de la gorge. Dans quelques cas, la longueur de la luette est telle, qu'elle peut atteindre la partie supérieure du larynx, et donner lieu à une toux continuelle qui pourrait en imposer pour une affection pulmonaire grave, si l'auscultation ne permettait de constater l'absence de toute lésion pulmonaire. Quelques auteurs ont été jusqu'à prétendre que l'arrivée de la luette à l'entrée du larynx pouvait déterminer de la suffocation, de l'œdème pulmonaire, etc. Ce sont là des exagérations dont il ne faut pas tenir compte.

Au début, cet œdème peut être avantageusement combattu par des gargarismes astringents, par de la poudre très-fine de poivre et de gingembre, par la poudre d'alun qu'on va déposer avec une cuillère sur l'organe affecté, par le contact du crayon de nitrate d'argent, ou par l'administration, à l'intérieur, du chlorate de potasse. Lorsque l'affection est ancienne, il faut pratiquer l'excision de la luette.

La luette est quelquefois indurée, comme squirrheuse. Alors, si le mal se trouve parfaitement délimité, on doit également recourir à l'excision des parties affectées. Dans le cas contraire, il faut s'abstenir et s'en tenir aux palliatifs.

Excision.

Pour pratiquer l'excision de la luette, le malade étant assis sur une chaise, en face d'une fenêtre bien éclairée, la tête un peu renversée en arrière, le chirurgien saisit de la main gauche, avec une pince hémostatique courbe de notre modèle, la luette au-dessus de la section, l'incline un peu en avant et à droite, et, de la main droite, armée de ciseaux mousses et courbes sur le plat, il l'excise, d'un seul trait, sans perte de sang. Il suffit de placer une pince hémostatique pendant quelques minutes pour assurer l'hémostase.

En raison de l'extrême facilité avec laquelle les instruments glissent sur la luette, M. Chassaignac avait conseillé de pédiculiser la partie à enlever au moyen d'un fil et d'un serre-nœud et de se servir de l'écraseur. Grâce à nos pinces, il est facile de saisir la luette à quelque hauteur que ce soit et de la maintenir à la portée du chirurgien.

ARTICLE XIII.

MALADIES DES AMYGDALES.

Nous étudierons l'*inflammation*, l'*hypertrophie*, les *ulcérations*, les *corps étrangers* et les *tumeurs* ; nous terminerons par l'*excision*.

Inflammation (amygdalite).

L'inflammation des amygdales, désignée sous les noms d'*amygdalite*, d'*esquinancie*, d'*angine tonsillaire*, de *cynanche*, de *mal de gorge*, est une affection des plus communes, surtout chez les enfants et les adultes, de cinq à vingt-cinq ans. Le lymphatisme, la scrofule, un tempérament faible en sont les causes prédisposantes ; l'influence du froid humide, une excitation directe ou l'action topique de vapeurs irritantes, d'aliments épicés, de boissons âcres, alcooliques, de corps étrangers, etc., en sont les causes occasionnelles. On l'observe à l'état endémique ou même épidémique dans certaines localités. Elle atteint presque toujours les deux amygdales simultanément. Il est très-rare qu'elle se limite à un seul côté. Elle est aiguë ou chronique ; nous ne décrirons ici que l'amygdalite aiguë.

Elle varie suivant qu'elle est érythémateuse ou phlegmoneuse.

L'*amygdalite érythémateuse* débute souvent sans prodromes, par

une douleur de gorge. D'autres fois elle s'annonce par les caractères habituels de toute phlegmasie, auxquels viennent se joindre ceux de l'embarras gastrique; puis, après quelques jours, les amygdales deviennent le siége de picotements, de chaleur, de sécheresse, qui provoquent un besoin incessant d'avaler. La douleur augmente rapidement et s'irradie parfois vers l'angle des mâchoires; la voix est nasonnée, la toux gutturale; le malade fait de fréquents efforts d'expuition et rend des mucosités visqueuses et filantes. On lui fait ouvrir la bouche, on voit que les amygdales sont rouges, tuméfiées; que la rougeur s'étend aux piliers et au voile du palais. Cette coloration rouge ne tarde pas à devenir plus foncée; en même temps la tuméfaction augmente au point que les deux amygdales se rapprochent jusqu'au contact, et il en résulte des accès de suffocation. Luisantes et sèches au début, elles sont bientôt lubrifiées par un mucus visqueux, opalin, jaunâtre, parfois strié de sang: d'autres fois elles se recouvrent d'une matière pultacée, d'un détritus épithélial, caséiforme (*amygdalite pultacée*); ou bien on y voit des taches jaunâtres, superficielles, formées par une mince couche de pus, et dont la destruction rapide laisse après elle plusieurs exulcérations (*amygdalite ulcéreuse*).

Ces phénomènes, après deux ou trois jours, s'amendent, la sécheresse de la gorge diminue, la déglutition devient plus facile, et la maladie se termine, après une quinzaine de jours au plus, par résolution. D'autres fois, l'inflammation, continuant ses progrès, parvient à la période de suppuration.

L'*amygdalite phlegmoneuse* n'est le plus souvent qu'un mode de terminaison de l'amygdalite simple ou érythémateuse; mais elle peut aussi apparaître d'emblée chez des individus prédisposés. Dès le début, la rougeur est alors plus intense que dans l'amygdalite érythémateuse; on constate un gonflement œdémateux de la luette et des piliers du voile du palais; la douleur est sourde, gravative; les phénomènes généraux sont également plus accusés; la fièvre est quelquefois intense et s'accompagne de frissons; l'anxiété des malades est extrême, la face vultueuse, la tête congestionnée; chez quelques-uns, la céphalalgie s'accompagne d'agitation ou même de délire. La respiration est bruyante, la voix rauque et nasonnée, la soif ardente; la déglutition est presque impossible, et les quelques gorgées de liquide que les malades parviennent à avaler, avec beaucoup de peine, refluent par le nez. Assis sur leur lit, la tête penchée en avant, la bouche entr'ouverte, les malades laissent s'écouler continuellement une salive abondante, visqueuse, filante et des mucosités dont ils ne peuvent se débarrasser par l'expuition. Dans quelques cas apparaissent des paroxysmes de suffocation, déterminés par le gonflement de la luette et des amygdales, qui obstruent presque complétement l'isthme du gosier. Les articula-

tions temporo-maxillaires sont douloureuses, et le plus souvent les mâchoires sont assez serrées pour qu'il soit impossible de faire ouvrir la bouche. C'est à peine si l'on peut introduire le doigt et constater, par le toucher, le gonflement de l'amygdale et la fluctuation. Les ganglions de l'angle de la mâchoire sont souvent engorgés; parfois aussi, soit que la trompe d'Eustache soit comprimée par le pilier postérieur, soit que sa muqueuse soit congestionnée par propagation, les malades accusent des douleurs d'oreille, des bourdonnements et même de la surdité.

Le phlegmon n'occupe le plus souvent qu'une seule amygdale; lorsqu'il occupe les deux, il ne s'y développe que successivement. Le phlegmon une fois ouvert, le soulagement est immédiat; tous les symptômes s'apaisent aussitôt et l'ulcération anfractueuse du foyer purulent se cicatrise très-rapidement : quelquefois il se forme plusieurs abcès dans les cavités amygdaliennes et dans le tissu cellulaire qui les sépare; très-rarement il s'en forme dans le tissu cellulaire profond; on comprend alors que le pus puisse se frayer un passage à travers les piliers ou le voile du palais, ou bien se porter en dehors, décoller les muscles et passer dans la région sus-hyoïdienne jusqu'au-dessus de la clavicule.

Le pus tend habituellement à se faire jour au dehors vers le septième ou huitième jour.

Il est rare qu'un phlegmon de l'amygdale se termine par gangrène : cette terminaison n'offrirait pas d'ailleurs les dangers de l'angine gangréneuse proprement dite. Quelques auteurs ont signalé des cas de mort subite, soit par le fait de la suffocation, soit par celui de l'ulcération de la carotide.

Le traitement varie suivant qu'on a affaire à la forme érythémateuse ou à la forme phlegmoneuse. Dans le premier cas, il suffit de moyens médicaux, bains de pieds sinapisés, gargarismes émollients au début, astringents dans la période de déclin, aidés du repos. Si les malades ne peuvent se gargariser, on se contentera de porter sur les amygdales un pinceau imbibé d'un glycérolé calmant.

On a cherché, pendant longtemps, à prévenir l'amygdalite phlegmoneuse par des émissions sanguines locales ou générales. Ce moyen est aujourd'hui abandonné. Quelques chirurgiens ont proposé l'emploi des topiques astringents, en particulier de l'alun et du nitrate d'argent; mais ces médications sont absolument sans effet sur la marche de l'amygdalite phlegmoneuse. L'administration d'un vomitif, au début, est seule indiquée. Le rôle du chirurgien, jusqu'à ce que l'abcès soit formé, doit se borner à se tenir prêt à pratiquer des incisions sur les amygdales pour en diminuer le gonflement, ou même à pratiquer la trachéotomie en cas de suffocation. Enfin, lorsque le pus

est collecté, s'il tarde à se faire jour, il pratiquera une ponction dans le point le plus saillant et le plus fluctuant, avec un bistouri droit dont la lame aura été entourée de sparadrap jusqu'à une petite distance de la pointe, afin de ne pas blesser les joues ou la langue. Le bistouri sera conduit sur l'index de la main gauche, porté dans la bouche et dirigé plutôt parallèlement à l'axe de la bouche, afin de ne pas risquer d'atteindre la carotide.

Hypertrophie.

L'hypertrophie des amygdales, décrite par quelques auteurs sous le nom d'amygdalite chronique, s'observe le plus souvent chez des enfants ou des adolescents prédisposés par une diathèse scrofuleuse ou lymphatique, ou par une tendance héréditaire. Chez l'adulte, elle reconnaît parfois pour cause la syphilis ; mais elle n'occupe alors qu'une seule amygdale, contrairement à ce qui a lieu pour l'hypertrophie d'origine scrofuleuse. Celle-ci, qui est toujours double, succède habituellement à l'amygdalite aiguë, et sous l'influence des moindres causes occasionnelles s'accompagne des poussées aiguës ou suraiguës, de la forme érythémateuse, à la suite desquelles l'hypertrophie augmente.

Elle porte sur tous les éléments de la glande. On voit, à l'œil nu, en faisant durcir par l'acide chromique ces amygdales hypertrophiées, les follicules clos, ou glandes lymphoïdes, augmentés de nombre et de volume; ils ressemblent à des grains de semoule et acquièrent même celui d'un grain de millet. Ils sont retenus dans un tissu conjonctif épais. Les vaisseaux seuls sont petits et rares, ce qui donne à la surface de section une teinte rouge pâle. Les papilles de la muqueuse sont hypertrophiées; les orifices des cryptes sont élargis, et entre leurs bords épaissis, on voit souvent des concrétions calculeuses (voy. *Calculs*, *Corps étrangers des amygdales*).

Il suffit, pour reconnaître cette hypertrophie, de faire ouvrir la bouche au malade : on voit alors que les deux amygdales sont atteintes simultanément. Le volume qu'elles présentent est très-variable : tantôt, en effet, elles dépassent à peine les limites de la loge que leur forment les piliers, ou y sont même enchatonnées; tantôt elles acquièrent le volume d'une noix ou d'un œuf de poule, et se rapprochent l'une de l'autre au point que l'isthme du gosier n'est plus représenté que par une fente irrégulière, verticale ou oblique. Dans ces cas, le voile du palais est immobilisé et refoulé en haut au point de devenir horizontal, et la luette, gonflée, allongée, est repoussée en avant. Elles conservent habituellement leur coloration normale; d'autres fois elles sont d'un rouge plus ou moins vif; leur surface est lisse ou chagrinée, lobulée et criblée de trous qui ne sont autres que les orifices des

lacunes élargies, et au niveau desquels on aperçoit quelquefois des points jaunâtres qui sont constitués par des amas de matière caséeuse accumulée dans les cryptes ; leur consistance est molle, friable ; d'autres fois elle est dense, fibreuse. Les malades accusent plutôt un sentiment de gêne qu'une véritable douleur.

L'hypertrophie des amygdales, lorsqu'elle est arrivée à un certain degré ou qu'elle se prolonge, peut entraîner à sa suite une série d'accidents dont quelques-uns, surtout chez l'enfant, sont d'une réelle gravité.

Nous ne ferons que mentionner le nasillement de la voix, dont la tonalité devient en même temps plus élevée, un certain degré de surdité, due non pas à l'obstruction des trompes d'Eustache, comme on l'a cru jusqu'ici, mais bien au gonflement de la muqueuse qui tapisse ces conduits, un peu de dysphagie s'accompagnant parfois du reflux des liquides par le nez.

Mais c'est surtout du côté de la respiration qu'il se produit des troubles importants, particulièrement chez l'enfant, et qui méritent de nous arrêter.

Par suite de la difficulté que l'air éprouve à traverser l'isthme du gosier et les fosses nasales plus ou moins oblitérées par le voile palatin refoulé, les enfants respirent la bouche entr'ouverte pendant le sommeil; la respiration devient bruyante et râlante, et les enfants, menacés de suffocation, se réveillent en sursaut, en laissant échapper de leur bouche des mucosités épaisses et parfois teintes de sang. Cette gêne de la respiration et ces menaces de suffocation sont encore plus accusées dans les cas où l'hypertrophie des amygdales coïncide avec une disposition en ogive de la voûte palatine.

Lorsqu'elle se montre dès le premier âge ou lorsqu'elle dure depuis longtemps, elle peut amener des déformations spéciales du thorax sur lesquelles Dupuytren a, le premier, appelé l'attention en 1828, mais dont la véritable cause a été déterminée par Lambron. Par suite de leur peu de résistance, les côtes de l'enfant, sollicitées par les contractions exagérées du diaphragme, ou par la pression de l'air extérieur, qui n'est plus suffisamment contre-balancée par celle de l'air inspiré, s'affaissent de telle sorte que la poitrine offre une dépression dans le sens transversal, un peu au-dessous de la partie moyenne du thorax. Cette déformation se distingue aisément de celle qui est causée par le rachitisme, qui consiste en dépressions verticales au niveau des régions latérales du thorax, et qui s'accompagnent d'ailleurs d'autres caractères pathognomoniques (voy. *Rachitisme*). Nous mentionnerons encore, comme conséquence fâcheuse de l'hypertrophie des amygdales, les poussées aiguës d'angine glanduleuse, les coryzas et les bronchites dont ces enfants sont fréquemment atteints.

Lorsque ces troubles fonctionnels, surdité, dysphagie et dyspnée, sont accusés, les malheureux enfants, pâles, chétifs, amaigris, la bouche entr'ouverte, la tête penchée en avant et inclinée du côté de l'oreille la moins sourde, offrent une physionomie spéciale caractéristique, un facies hébété traduisant un arrêt de développement intellectuel. Mais il faut savoir apprécier, dans cet état, ce qui appartient à l'hypertrophie des amygdales ou à la diathèse dont cette hypertrophie elle-même est une manifestation. Ajoutons, en terminant, que tous ces troubles sont beaucoup moins accusés chez l'adulte, et que les déformations de la cage thoracique, en particulier, ne sont plus à craindre chez lui.

Nous n'insisterons pas sur le diagnostic de l'hypertrophie, qui n'offre guère de difficultés qu'avec le cancer des amygdales dont nous parlerons plus loin.

Le pronostic, sans aucune gravité chez l'adulte, peut devenir très-sérieux chez l'enfant, par suite des complications que nous avons fait connaître.

Le traitement consiste à combattre tout d'abord l'état diathésique par une médication générale, en particulier par les toniques, les eaux sulfureuses et l'iodure de potassium. On aura recours en même temps à des applications locales astringentes de poudre d'alun, de teinture d'iode, ou d'une solution concentrée de nitrate d'argent, ainsi qu'à des douches pharyngiennes sulfureuses. Si ces moyens restent sans effet ou ne donnent que des résultats insuffisants, il ne faut pas hésiter à pratiquer l'excision des amygdales. Nous décrirons plus loin cette opération.

Ulcérations.

On peut rencontrer sur les amygdales, comme sur les autres parties de la muqueuse buccale, des ulcérations scrofuleuses, tuberculeuses, syphilitiques et cancéreuses. Ces dernières seront décrites plus loin. Les autres se comportent ici comme sur la langue. Disons seulement, à propos des ulcérations syphilitiques, qu'on peut rencontrer sur les amygdales les accidents des trois périodes ; que le chancre infectant y est extrêmement rare ; que les érosions et les plaques muqueuses de la période secondaire y sont plus communes; et que ce sont surtout les manifestations de la période tertiaire, les gommes ulcérées ou non, qu'il est fréquent de rencontrer. Le diagnostic, le pronostic et le traitement sont les mêmes que pour les autres parties de la bouche.

Corps étrangers.

Les corps étrangers que l'on peut rencontrer sur les amygdales sont des débris alimentaires, des fragments d'os, des arêtes de pois-

son et des concrétions calculeuses. Ces dernières sont les plus fréquentes. Elles sont formées par une matière d'un blanc grisâtre, pulpeuse, s'écrasant facilement sous le doigt, exhalant une odeur fétide, ou par de véritables calculs. Les premières sont ordinairement produites par l'inflammation; elles se détachent d'elles-mêmes pendant les efforts d'expuition et disparaissent avec l'amygdalite. Quand elles persistent, il suffit de les toucher avec un pinceau trempé dans un mélange d'acide chlorhydrique et de miel rosat.

Les calculs sont des corps blancs, opaques, jaunâtres au centre, grisâtres à la périphérie; formés de couches concentriques plus blanches, visibles à la coupe, sans noyau central. A la loupe et au microscope, on voit qu'ils sont composés d'un grand nombre de petits grains agglomérés. Chimiquement, ils contiennent surtout de l'albumine, du phosphate et du carbonate de chaux; on y trouve aussi quelquefois de la cholestérine.

Ces calculs n'ont guère d'autre inconvénient que celui de déterminer un peu de gêne quand ils sont volumineux; cependant ils peuvent devenir le point de départ de suppurations prolongées qui ne cèdent qu'après leur extraction (Monro). Il faut donc les extraire à l'aide d'une curette ou avec la pointe d'une spatule; ou bien, s'ils ne font pas saillie dans la bouche, les mettre à nu par une incision et les enlever.

Tumeurs.

Les tumeurs des amygdales ont été jusqu'ici très-peu étudiées. Indépendamment des *gommes* qui y sont assez fréquentes, et s'y comportent comme sur la langue, on peut y rencontrer des *kystes*, des *fibromes*, des *fibro-plaxomes*, des *lymphadénomes*, des *lymphosarcomes* et des *cancers*.

Kystes. — On ne connaît que deux observations de kystes hydatiques de l'amygdale. La première a été recueillie par Vidal chez une femme lymphatique qui avait habité des lieux humides. Croyant avoir affaire à une hypertrophie simple, Dupuytren pratiqua l'excision et s'aperçut que dans le fragment de glande enlevé existait une moitié de kyste acéphalocyste; il lui fut facile d'enlever l'autre moitié, car le kyste n'était pas adhérent. Cette femme souffrant des reins, Dupuytren diagnostiqua un kyste hydatique du rein, diagnostic qui put être confirmé par l'autopsie.

L'autre exemple, rapporté par M. Davaine, appartient à Alph. Robert. Il s'agit d'un homme qui, par suite d'une tumeur de l'amygdale gauche, éprouvait une grande gêne de la déglutition, de la phonation et même de la respiration. Cette tumeur s'était développée lentement; on crut à un abcès chronique, on fit une large incision et aussitôt s'échappa,

avec un flot de liquide transparent, une membrane blanche, élastique, en forme de poche, qui présentait tous les caractères d'une acéphalocyste. Cet homme ayant succombé aux suites de l'opération, on trouva une cavité au niveau de l'amygdale disparue. En outre, il existait dans le ventre une tumeur semblable.

Fibromes. — On en connaît à peine quelques exemples. Passaguay, dans sa thèse, en cite un seul cas qui a été opéré, en 1872, par M. Verneuil.

Fibro-plaxomes. — Nous ne citerons pour mémoire que l'exemple observé par M. Duchaussoy : c'était une tumeur dure, bosselée, du volume d'une noix, adhérente au pilier antérieur du voile du palais, qui était le siége de douleurs lancinantes et causait de la surdité. Au microscope on reconnut qu'elle était fibro-plastique.

Lymphadénomes. — On a donné ce nom à des tumeurs de l'amygdale qui, au point de vue de la structure, offrent les mêmes caractères que l'hypertrophie simple. Cette analogie s'explique, quand on sait que la structure des amygdales se rapproche sensiblement de celle du tissu lymphatique; c'est ainsi qu'on a cherché à expliquer pourquoi ces glandes sont susceptibles, en s'hypertrophiant, de revêtir les caractères propres aux tumeurs lymphoïdes. Cette variété d'hypertrophie ne s'observe guère que dans la maladie générale décrite sous le nom d'*adénie* ou de *lymphadénie*, qui s'accompagne ou non de leucocythémie.

A la loupe et au microscope, l'aspect de ces tumeurs est complétement analogue à celui de l'hypertrophie simple. Les vaisseaux et surtout les veines en diffèrent cependant par la difficulté qu'on éprouve à isoler leurs tuniques. C'est surtout la marche qui permet de faire le diagnostic : en effet, ces tumeurs non-seulement coïncident avec un état général mauvais, un état particulier des globules sanguins, mais encore elles tendent à envahir de proche en proche les parties voisines et coïncident avec l'apparition de masses ganglionnaires parfois nombreuses et volumineuses sur d'autres points du corps. Duplay prétend que dans un cas semblable, la tumeur avait ulcéré la carotide et produit un anévrysme consécutif de cette artère ; le chirurgien croyant qu'il s'agissait simplement d'un phlegmon, ouvrit la tumeur qui *sans nul doute* était cancéreuse.

Le traitement consiste à combattre l'état général. L'intervention chirurgicale n'est pas indiquée.

Lymphosarcome. — Nous nous contenterons de mentionner le lymphosarcome de l'amygdale qui s'accompagne toujours d'une dégénérescence de même nature des ganglions cervicaux ; son histoire sera décrite en même temps que celle du sarcome de ces ganglions.

Cancer. — Le cancer des amygdales est assez rare pour que, jusqu'à ces dernières années, les auteurs en aient fait à peine mention.

Il est primitif ou secondaire.

Ce dernier, qui est fréquent, revêt habituellement la forme d'épithélioma et succède, par propagation, au cancer de la langue, du plancher de la bouche, des piliers, du voile ou de la voûte du palais. Le cancer primitif est, au contraire, rarement épithélial ; presque toujours il revêt la forme squirrheuse ou encéphaloïde.

Le squirrhe, lorsqu'on l'observe, apparaît ordinairement sous la forme d'une tumeur excavée, ulcérée, à base dure, et qui, en s'ulcérant, sécrète un ichor fétide et très-abondant.

L'encéphaloïde, qui est la forme la plus fréquente du cancer primitif, donne lieu à une tumeur d'un gris jaunâtre, lobulée, friable, et qui fournit une sécrétion molle et laiteuse.

Le cancer primitif ne reste pas longtemps limité à l'amygdale ou à une de ses parties; lorsqu'on l'observe, il a presque toujours envahi les régions voisines, en particulier le voile du palais. Nous l'avons vu débuter simultanément dans les deux amygdales.

Dès qu'elle apparaît, la tumeur produit à la gorge une sensation de gêne et de douleur; lorsqu'elle a acquis un certain volume, elle donne lieu aux troubles fonctionnels communs à toutes les tumeurs de la gorge.

La marche est variable. Le squirrhe reste longtemps à l'état de nodule induré, a peu de tendance à s'étendre aux parties voisines et aux ganglions cervicaux, détermine rarement de la suffocation, et n'entraîne la mort que par inanition ou cachexie. L'encéphaloïde, au contraire, offre une marche exceptionnellement rapide, envahit promptement les ganglions sous-maxillaires et les autres ganglions cervicaux, qu'on voit se dessiner sous la peau sous forme de chapelet. Quand il occupe les deux amygdales, il s'accroît toujours beaucoup plus rapidement sur l'une que sur l'autre. L'augmentation du volume de la tumeur et des ganglions entraîne des douleurs aiguës, des troubles fonctionnels intenses, la cachexie et une mort prompte, le plus souvent subite, dans un accès de suffocation.

Au début, il serait aisé de confondre le cancer des amygdales avec une hypertrophie simple, en raison de la fréquence de cette dernière, et mieux encore avec un lymphosarcome ; mais avec un peu d'attention, on est frappé du début brusque de la tumeur, de l'état et de la coloration particulière de la muqueuse qui la recouvre. Plusieurs fois, lorsque le diagnostic était douteux et que la tumeur n'avait pas encore un volume plus considérable que les amygdales fortement hypertrophiées, nous avons vu l'excision pratiquée sans perte de sang. Dans ce cas, la section trouvait moins de résistance et la surface de la coupe était jaunâtre, ocreuse, et n'avait aucune tendance à revenir sur elle-même, comme si le tissu morbide était entièrement dépourvu

d'élasticité. A une période plus avancée, le doute n'est plus permis; l'envahissement des tissus voisins et des ganglions, sans parler de l'aspect des ulcérations, met aisément sur la voie du diagnostic. Pendant la première période, on pourrait également être tenté de confondre le squirrhe avec une syphilide ulcérée de la deuxième ou de la troisième période; mais en examinant avec soin l'aspect sanieux de l'ulcération, le renversement de ses bords, sa fétidité caractéristique, et surtout en tenant compte de l'inefficacité du traitement antisyphilitique, on ne tarde pas à reconnaître la véritable nature de l'affection.

Par son siége le cancer des amygdales offre un pronostic extrêmement grave, mais ce qu'il n'importe pas moins de connaître, c'est la marche suraiguë de certains encéphaloïdes; nous l'avons vu, en deux ou trois mois, de la période du début arriver à la période d'envahissement général des ganglions du cou, de cachexie et de suffocation.

L'intervention chirurgicale serait donc indiquée dès le début, mais, d'un autre côté, la possibilité d'une erreur de diagnostic oblige le chirurgien à recourir d'abord au traitement antisyphilitique, et à n'opérer que lorsqu'il sera convaincu de l'inefficacité de ce traitement; mais autant que possible avant que les ganglions soient atteints.

Plusieurs méthodes ont été proposées pour l'ablation de ces tumeurs, ce sont : l'*amygdalotomie*, la *cautérisation*, la *ligature graduelle*, l'*écrasement linéaire*, l'*excision*, soit par la bouche, soit par une ouverture pratiquée au niveau de l'angle de la mâchoire.

L'amygdalotomie est le plus souvent impossible à cause du volume de la tumeur. Elle ne serait applicable que dans les cas où celle-ci serait d'un très-petit volume. Les caustiques, outre qu'ils sont d'une application douloureuse, sont insuffisants. La ligature graduelle, proposée par Waren, expose à des accidents graves de dyspnée ou même de suffocation.

L'ablation à l'aide du bistouri ou de l'écraseur linéaire, par la voie buccale, exposerait à la blessure de la jugulaire, de la carotide ou du pneumogastrique, c'est pourquoi Blandin et Demarquay, pour faciliter la ligature extemporanée, n'ont pas craint de faire au cou, le long du sterno-mastoïdien, une incision pour mettre à nu l'amygdale, le voile du palais et la base de la langue et conduire avec certitude la chaîne de l'écraseur. Cheever (de Boston), pour mieux pratiquer la dissection avec l'instrument tranchant, a fait également à la partie externe du cou une incision préliminaire; voici son procédé : En arrière de l'angle de la mâchoire, parallèlement au sterno-mastoïdien, il fait une incision de l'extrémité inférieure de laquelle il en fait partir une autre le long

du bord inférieur du maxillaire, le point de jonction de ces deux incisions correspondant à la partie la plus saillante de la tumeur qu'il met à nu en avant et en arrière par une légère dissection. Il recherche, pour les enlever, les ganglions voisins dégénérés, coupe successivement les muscles digastrique, sus-hyoïdiens, respectant le stylo-pharyngien à cause de ses connexions avec le nerf glosso-pharyngien. Arrivé sur l'amygdale, il coupe sur la sonde cannelée le constricteur supérieur du pharynx, découvre complétement l'arrière-gorge et peut facilement énucléer l'amygdale avec le doigt. Ce procédé sanglant n'est guère applicable qu'aux cas de cancers encore peu avancés, et chez des malades qui ne sont pas trop affaiblis ; mais on sait que malheureusement il est loin d'en être toujours ainsi lorsque le chirurgien est appelé. Quoi qu'il en soit, s'il est obligé d'intervenir, ce procédé, s'il était appliqué de bonne heure, exposerait moins que les autres à la récidive, et ne ferait pas courir aux malades les dangers d'une hémorrhagie grave, surtout s'il avait eu soin d'opérer en quelque sorte à sec, en se servant de nos pinces hémostatiques.

Velpeau était tellement préoccupé du danger de l'hémorrhagie par la carotide, qu'il ne craignait pas de disséquer à l'avance cette artère et de placer autour d'elle une ligature d'attente. Vous avons trop souvent fait connaître le danger qu'il y a à décoller circulairement les gros vaisseaux afin de les entourer d'un fil à ligature, et la supériorité, surtout dans ces cas, du pincement, pour qu'il y ait lieu d'y revenir ici.

Il serait à désirer que l'intervention chirurgicale, au moins au début, permît d'enrayer la marche de l'affection. L'ablation faite aussi largement que possible, en s'aidant des pinces hémostatiques, de l'anse galvanique ou du thermo-cautère, pourrait seule donner des chances de guérison ; mais dès que le mal envoie des prolongements du côté des gros vaisseaux qui sont adossés à la carotide, alors même que les ganglions ne seraient pas encore envahis, l'opération devient inutile autant que dangereuse.

Ablation des amygdales (amygdalotomie).

L'ablation des amygdales est une opération qui remonte à une haute antiquité, puisque Celse lui-même en fait la description. Plusieurs méthodes ont été proposées pour la pratiquer : telles sont, pour ne parler que des plus importantes, la *ligature*, la *cautérisation*, l'*énucléation* et l'*excision*. De toutes ces méthodes, l'excision seule est appliquée de nos jours, bien que dans ces dernières années Maisonneuve ait tenté de remettre en faveur la cautérisation à l'aide des flèches, et Chassaignac la ligature extemporanée à l'aide de l'écraseur.

L'excision des amygdales se fait à l'aide du bistouri, des ciseaux, ou d'instruments spéciaux auxquels on donne le nom d'*amygdalotomes*.

Voici comment on procède pour exciser les amygdales avec le bistouri. Le malade est assis en face du jour; un aide lui tient la tête renversée en arrière; la bouche est maintenue béante au moyen d'un écarteur spécial placé entre les mâchoires. Cette précaution n'est pas nécessaire lorsqu'on a affaire à des personnes dociles, tandis que pour les enfants il faut les forcer à tenir la bouche ouverte. La langue doit être abaissée avec une cuiller ou un abaisse-langue, et la commissure labiale est attirée en dehors. Cela fait, le chirurgien saisit l'amygdale avec une pince de Museux, et l'accroche avec une érigne simple, double ou à trois branches, qu'il enfonce à la partie postérieure de la glande, à l'union de son tiers externe avec les deux tiers internes. L'amygdale étant saisie, il la dégage d'entre les piliers par un léger mouvement de traction ; puis, tenant l'érigne ou la pince de la main gauche pour l'amygdale gauche, de la droite pour l'amygdale droite, il prend, de l'autre main, un bistouri droit, boutonné, dont la lame a été préalablement enveloppée d'une bandelette de sparadrap, jusqu'à 25 ou 30 centimètres de son extrémité boutonnée. Le bistouri boutonné de Blandin est commode pour cette opération. On le passe entre l'érigne et la langue, sous la base de l'amygdale, le tranchant tourné en haut, et par des mouvements de scie on coupe de bas en haut la portion saillante de la tumeur. Quelques chirurgiens conseillent d'inciser de haut en bas afin de ne pas léser le voile du palais; mais il est à craindre, en procédant ainsi, que la langue soit blessée et que l'amygdale tombe plus facilement dans l'orifice épiglottique avant même d'être complétement coupée.

J. Cloquet préfère au bistouri des ciseaux courbés sur le plat, et qui se terminent par deux demi-lunes se regardant par deux bords concaves et tranchants.

Ces instruments sont à peu près abandonnés depuis l'invention de l'amygdalotome.

Cet instrument, dont l'idée première appartient à Desault, fut imaginé par Fahnestock, chirurgien américain; il était composé primitivement d'une canule terminée à sa partie supérieure par une lunette circulaire; dans cette canule se porte une tige terminée elle-même par un anneau circulaire dont le bord concentrique est tranchant; cet anneau est reçu dans une fente pratiquée dans la lunette, qui se trouve ainsi dédoublée, et c'est dans cette lunette que l'amygdale est d'abord engagée. La tige qui supporte l'anneau tranchant est fixée sur le manche de l'instrument. L'amygdale une fois engagée, le chirurgien fixe d'une main la canule au moyen de deux doigts introduits dans deux anneaux situés à la partie inférieure, et de la main droite il

tire à lui le manche, de telle sorte que l'anneau tranchant parcourt toute l'étendue de la lunette d'arrière en avant en coupant l'amygdale.

Cet instrument a subi de nombreuses modifications : Velpeau y ajouta une petite broche lancéolée, fixée sur la canule et destinée à bien faire sortir l'amygdale de sa loge. Guersant fit l'anneau elliptique et, au lieu d'une broche lancéolée, y fixa une petite fourchette à deux dents.

Bien que déjà perfectionné par ces modifications, l'instrument de Fahnestock exigeait toujours l'emploi des deux mains; aussi s'est-on efforcé de construire des amygdalotomes pouvant être manœuvrés d'une seule main. Maisonneuve, le premier, en fit construire un par Charrière, qui consiste en un manche horizontal, en crosse de pistolet, par lequel on le saisit avec l'auriculaire et l'annulaire, tandis que

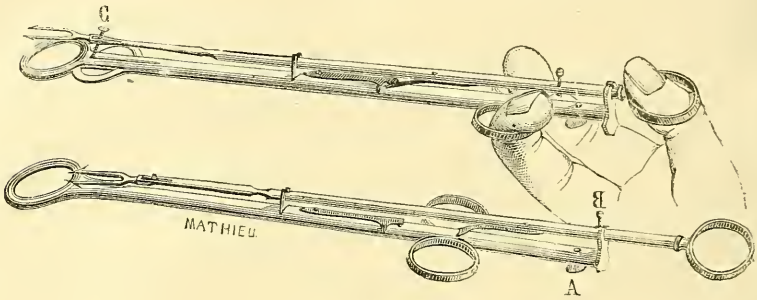

Fig. 179.

l'index et le médius recourbés sous l'instrument s'appliquent sur une détente analogue à la gâchette d'une arme à feu; ces deux doigts, en pressant sur cette détente, attirent à eux l'anneau tranchant pendant que le pouce appuie sur une plaque concave située sur le haut de l'instrument. Lüer a modifié cet instrument de telle façon que tous les doigts, hormis le pouce, saisissent le manche. Au-dessus de l'instrument se trouve un croissant; le pouce appuyant sur ce croissant pousse en avant la fourchette qui embroche l'amygdale. Pour en pratiquer la section, il suffit de presser davantage avec le pouce, de façon à rapprocher le croissant de la tige de l'instrument, et la lunette tranchante est aussitôt mise en mouvement. Nous préférons à cet instrument celui qui a été perfectionné par Mathieu père, de telle sorte que l'index et le médius, passés dans deux anneaux, ramènent d'arrière en avant la lame circulaire préalablement glissée autour de l'amygdale, tandis que le pouce, passé dans un troisième anneau et brusquement rapproché des deux autres doigts, embroche et sectionne la tumeur (voy. fig. 179).

M. Aubry a modifié l'amygdalotome de M. Mathieu en faisant décrire à la lame sectionnante un arc de cercle qui fait qu'elle coupe comme une lame de bistouri à laquelle on imprime un mouvement de scie.

Malgré les avantages que présente l'amygdalotome sur le bistouri, quelques chirurgiens préfèrent encore ce dernier. M. de Saint-Germain considère qu'il est moins douloureux que l'amygdalotome. Dans les cas où l'amygdale est volumineuse et enchatonnée, d'une façon générale, on admet aujourd'hui que l'amygdalotome expose moins à la lésion du voile du palais, de ses piliers et surtout à la carotide interne, qu'il est plus facile à manœuvrer, surtout quand la bouche est étroite, l'isthme du gosier exigu et la base de la langue large; enfin qu'il abrége beaucoup plus la durée de l'opération, et que dans les cas d'enchatonnement il est d'une application avantageuse. Il est bon, suivant l'âge et le volume des amygdales, d'avoir des instruments de plusieurs grandeurs, car les mêmes ne peuvent servir dans tous les cas, et de prendre quand on les emploie quelques précautions. Si, par exemple, on veut enlever une partie assez grande de l'amygdale, il faut exercer sur les piliers un certain degré de pression et s'assurer, avant de faire la section, que l'amygdale a été convenablement saisie par les griffes. Si l'on veut, à l'instar de Chassaignac, enlever simultanément les deux amygdales, voici comment on procède : Une amygdale étant saisie et maintenue dans un amygdalotome, le chirurgien confie cet instrument à un aide, tandis qu'il pratique l'ablation de l'autre amygdale suivant le procédé ordinaire; celle-ci enlevée, il ne lui reste plus pour enlever la première qu'à faire manœuvrer l'instrument qui se trouve tout placé. Ce procédé, de tous le plus expéditif, est très-avantageux chez les malades pusillanimes qu'il faut endormir, et surtout chez les enfants. Quand les amygdales sont très-grosses et les sujets faibles, nous faisons de préférence la section de chaque amygdale à quelques jours de distance, pour nous mettre le mieux possible à l'abri de l'hémorrhagie.

Cet accident est heureusement rare. Depuis la découverte de l'amygdalotome, on ne le voit plus succéder à l'ouverture de la carotide interne, comme dans les exemples cités par Béclard, Tenon, Burns, ou les cas d'hémorrhagie foudroyante rapportés par Champion et Thompson. Il ne s'observe guère que chez des malades hémophyliques ou chez ceux dont les vaisseaux amygdaliens sont trop développés. Il a lieu, soit immédiatement, soit plusieurs heures ou même seulement plusieurs jours après l'opération, et l'hémorrhagie est quelquefois considérable. Nous avons eu récemment l'occasion d'observer un cas de ce genre: il s'agissait d'un jeune homme de 27 ans qui était atteint d'une hypertrophie considérable des deux amygdales; nous les excisâmes sans perdre de sang, avec l'amygdalotome de Mathieu. Une

heure après l'opération, une hémorrhagie apparut, abondante, et qui aurait eu les conséquences les plus graves, si nous n'avions appliqué sur chaque amygdale deux pinces hémostatiques longues et courbes de notre modèle, qui furent laissées à demeure pendant douze heures. D'autres moyens ont été proposés pour arrêter ou prévenir ces hémorrhagies : ce sont des gargarismes glacés ou acidulés, l'application autour du cou d'un collier de baudruche ou de caoutchouc rempli de glace, l'application directe sur la surface saignante d'un morceau de glace maintenu avec la pince de Museux, la compression avec le doigt introduit dans la bouche, ou la compression de la carotide, des injections d'eau perchlorurée, ou enfin l'application du cautère actuel ou du thermo-cautère. MM. Hervez de Chégoin et Hatin ont imaginé chacun une pince spéciale : ces instruments se composent de deux branches articulées en forme de compas ; les deux extrémités sont matelassées avec de l'agaric ; l'une d'elles, imbibée de perchlorure de fer, est appliquée sur l'amygdale ; l'autre sur la partie latérale du cou : il est facile, en rapprochant les deux branches de la pince, d'exercer sur l'amygdale une pression suffisante pour se rendre maître de l'hémorrhagie. Tous ces moyens sont avantageusement remplacés par le pincement.

ARTICLE XIV

MALADIES DE L'APPAREIL SALIVAIRE.

On sait que l'appareil salivaire se compose de trois glandes principales : les glandes parotide, sous-maxillaire, sublinguale, et d'un grand nombre de glandules siégeant sur la muqueuse des lèvres, des joues, de la cavité buccale, du plancher de la bouche, de la langue et du voile du palais. Toutes ces glandes sont susceptibles d'être le point de départ d'un certain nombre d'affections chirurgicales ; nous ne reviendrons pas ici sur celles de la parotide, qui ont été précédemment décrites. Les maladies des autres glandes ont été peu étudiées au point de vue chirurgical ; cependant, en parlant des lèvres, des joues, de la langue, du plancher de la bouche et du voile du palais, nous avons décrit un certain nombre de tumeurs, telles que les kystes, les hypertrophies, la grenouillette ou la dilatation kystique du canal de Sténon, sur lesquelles nous nous sommes suffisamment étendu pour n'y pas revenir. Il nous reste donc à dire seulement quelques mots de la glande sous-maxillaire et de son canal excréteur, le canal de Warthon, ainsi que de la glande sublinguale.

Les affections primitives de la glande sous-maxillaire sont rares et ont été jusqu'ici très-peu étudiées.

Inflammation. — Elle coïncide souvent avec une parotidite et reconnaît les mêmes causes, ou succède par propagation aux adénites et aux phlegmons de voisinage. Quelquefois elle reconnaît pour cause un corps étranger du canal de Warthon ou un traumatisme. Lorsqu'elle est prononcée, la glande se tuméfie; cette tuméfaction s'étend surtout du côté de la langue; elle est parfois assez considérable pour refouler cet organe en haut et en arrière et peut gêner la déglutition. Si la suppuration s'établit, le pus se fait jour dans la cavité buccale plus facilement que par la région sus-hyoïdienne, ou dans le tissu cellulaire du cou (voy. *Phlegmon du cou*). Lorsque l'inflammation est consécutive à celle des glandes lymphatiques ou du tissu cellulaire voisin, elle siége plutôt dans les parties environnantes que dans la glande elle-même. Il ne faut pas croire, en effet, que l'adénite et le phlegmon qui apparaissent autour de la glande entraînent nécessairement l'inflammation de cette dernière. Dans des cas semblables, il n'est pas rare de la trouver intacte (Weber). Cette inflammation peut atteindre une très-grande intensité et s'accompagner rapidement d'une tuméfaction de la région sus-hyoïdienne avec infiltration purulente et phlegmon gangréneux du cou (*cynanche sublinguale* ou *angine de Ludwig*).

Hypertrophie.— La glande sous-maxillaire, sous l'influence de causes répétées qui excitent la sécrétion de la salive, est susceptible de s'hypertrophier comme les glandes sublinguale et parotide. Cette hypertrophie s'observe surtout chez les femmes. Elle offre d'ailleurs trop peu d'importance pour qu'il y ait lieu de s'en préoccuper.

Tumeurs. — Les tumeurs primitives de la glande sous-maxillaire sont très-rares. Talazac cite un exemple d'adénome; Schultz et Virchow, chacun un exemple d'enchondrome, et Glüze un cas de carcinome.

Ces tumeurs passent inaperçues pendant assez longtemps, et ce n'est que lorsqu'elles ont acquis le volume d'une noix que les malades viennent consulter le chirurgien. On sent, à ce moment, dans la région sous-maxillaire, une tumeur dure, résistante, quelquefois douloureuse à la pression, disparaissant lorsque le malade penche la tête, devenant au contraire proéminente lorsqu'il la renverse; mobile sous la peau qui est saine. Peu à peu survient une gêne dans la déglutition; les adhérences s'établissent, les tissus voisins s'altèrent, dans quelques cas la peau s'amincit et s'ulcère, et la tumeur s'élimine par une mortification progressive, mais plus souvent elle s'enveloppe d'une membrane dure résistante qui s'oppose à cette élimination.

Il est souvent difficile, avant l'ablation, de reconnaître à quelle variété de tumeur on a affaire. Cependant les adénomes se distinguent en ce qu'ils se limitent à un ou plusieurs lobes de la glande et s'enveloppent d'une membrane fibreuse résistante; les enchondromes

par leurs bosselures, leur consistance; les carcinomes par leur marche plus rapide, leur tendance à envahir les tissus voisins.

Pour distinguer ces tumeurs de la glande sous-maxillaire des tumeurs ganglionnaires, il suffit d'introduire un stylet d'Anel dans le canal de Warthon, et en même temps d'imprimer des mouvements à la tumeur dans tous les sens; si ces mouvements sont communiqués au stylet, cela prouve que c'est la glande qui est atteinte; dans le cas contraire, ce sont les ganglions.

Le seul traitement applicable est l'extirpation, soit par la bouche, soit par la région sus-hyoïdienne.

S'il est rare de rencontrer des tumeurs primitives dans la glande sous-maxillaire, il est fréquent, au contraire, de voir cette glande envahie par des tumeurs plus particulièrement carcinomateuses ou épithéliales, ou par des lymphadénomes développés dans les organes voisins. D'autres fois au contraire, elle se laisse comprimer et atrophier par elles au lieu de se laisser envahir. La question n'offre pas d'ailleurs un intérêt capital.

Au point de vue du diagnostic, en effet, que la glande soit envahie ou simplement enveloppée par la dégénérescence cancéreuse, dans les deux cas le traitement est le même, et consiste dans l'ablation aussi large que possible de la tumeur et de la glande. Il ne suffit pas, en effet, d'enlever la glande seule; il faut enlever largement tous les prolongements qui s'étendent dans les parties voisines. Pour la mettre à découvert, on fait à la région sus-hyoïdienne, entre l'os hyoïde et le maxillaire, une incision curviligne, puis on dissèque les muscles. Il faut, dans la dissection, éviter autant que possible d'ouvrir ou de reséquer les artères faciale ou linguale. Indépendamment de ces artères, on trouve parfois dans la tumeur elle-même des vaisseaux dilatés qu'il faut se hâter de pincer suivant les préceptes que nous avons établis.

Calculs du canal de Warthon. Tumeurs salivaires concomitantes. — On rencontre parfois dans le canal de Warthon des concrétions qui y sont déposées par la salive.

Les causes qui donnent naissance à ces calculs sont à peu près inconnues. Cependant leur formation paraît être favorisée soit par un obstacle à l'écoulement de la salive, soit par une modification dans sa composition chimique. On les observe dans l'âge adulte, plus fréquemment chez des hommes que chez des femmes.

Ces concrétions siégent, en général, au voisinage de l'orifice terminal du conduit. Quelques auteurs admettent qu'elles se forment parfois au sein même de la glande sous-maxillaire, mais ce fait n'a pas toujours été bien démontré. Elles sont habituellement petites; elles dépassent rarement le volume d'un pois ou d'une olive au plus. Leur

poids est de 1 à 3 grammes, leur forme allongée, leur couleur jaunâtre ou blanc grisâtre, leur consistance ferme et résistante. Elles sont habituellement uniques, cependant on en a trouvé six chez le même individu. Elles sont tantôt lisses et inégales à leur surface, tantôt creusées en forme de gouttière. Leur composition chimique est peu variable : on y a toujours trouvé une notable quantité de phosphate de chaux, une quantité un peu moindre de carbonate de chaux et des traces de matière animale.

Derrière le calcul, la muqueuse du canal est rouge, enflammée, épaissie ; il est dilaté. Cette dilatation est souvent assez considérable pour former une tumeur du volume d'une noix présentant beaucoup d'analogie avec la grenouillette. Dans un certain nombre de cas la glande sous-maxillaire elle-même était le siége d'un notable gonflement.

Ces calculs peuvent passer inaperçus pendant un certain temps et ne donnent lieu à aucun trouble appréciable. Mais tôt ou tard on voit apparaître des symptômes inflammatoires tant dans le canal de Warthon que dans la glande elle-même ; on trouve un gonflement du plancher de la bouche sur le trajet du conduit et à la région sus-hyoïdienne, le long du bord inférieur de la mâchoire. Ce gonflement s'accompagne d'un certain embarras de la parole et de la déglutition, de douleurs apparaissant sous forme d'accès souvent d'une extrême acuité, rappelant les douleurs des coliques hépatiques ou néphrétiques.

Ces calculs entraînent souvent l'inflammation de la glande se traduisant par l'aspect purulent de la salive et la formation d'abcès et de trajets fistuleux.

Si le calcul est très-rapproché de l'orifice du canal, il pourra être saisi avec de petites pinces ou extrait à l'aide d'une aiguille fine ; s'il siége vers le milieu du canal excréteur, il faut inciser sur la tumeur elle-même, autant que possible dans la bouche et non à l'extérieur. Si le calcul siégeait dans la parotide ou la glande maxillaire, on serait alors forcé de pratiquer l'incision par l'extérieur. S'il y a une fistule, on pourra en profiter pour pratiquer l'extraction du calcul.

Glande sublinguale. — Nous avons trouvé à la glande sublinguale les mêmes affections qu'à la glande sous-maxillaire. Cependant, en raison de son petit volume, ces affections sont le plus souvent méconnues et prises pour des affections de la langue ou du plancher de la bouche. Bornons-nous à cette courte mention, en exprimant le désir que l'attention des chirurgiens soit appelée ultérieurement sur ces faits encore si peu décrits.

CHAPITRE VIII

AFFECTIONS DU COU.

Avant d'étudier les maladies du cou, il nous paraît utile de rappeler quelles sont les limites de cette région et quels sont les principaux organes dont elle se compose.

Les limites du cou sont, à la partie supérieure, en allant d'avant en arrière, le bord inférieur de la branche horizontale et le bord postérieur de la branche montante du maxillaire inférieur, le conduit auditif externe, l'apophyse mastoïde et la ligne courbe occipitale supérieure; à la partie inférieure, la fourchette sternale, le bord supérieur des clavicules et des apophyses acromiales; enfin, en arrière, une ligne unissant ces deux apophyses et passant par la septième vertèbre cervicale.

La région postérieure, appelée région de la nuque, offre peu d'affections chirurgicales, tandis que les régions antérieure et latérales présentent, au contraire, pour l'anatomiste et le chirurgien le plus grand intérêt. C'est pour cela qu'elles ont été subdivisées en régions secondaires auxquelles on a donné les noms de sus- et sous-hyoïdiennes, de sterno-mastoïdienne ou carotidienne et de sus-claviculaire. Quelques auteurs y ont même ajouté les régions parotidienne et mastoïdienne; nous avons préféré décrire ces dernières à propos de la tête. Parmi les organes qui parcourent les régions antéro-latérales, il en est qui sont tellement importants qu'ils nécessiteraient une description à part: nous voulons parler des carotides, des jugulaires, des nerfs pneumogastrique, grand sympathique, diaphragmatique, du corps thyroïde, du larynx, de la trachée, du pharynx, de l'œsophage et des nombreux ganglions lymphatiques.

Nous commencerons donc par décrire les affections communes à ces diverses régions, puis nous étudierons séparément les maladies des ganglions et celles des régions sus- et sous-hyoïdiennes, sterno-mastoïdienne, sus-claviculaire, postérieure. Parmi les maladies de la région sous-hyoïdienne, se trouvent décrites à part celles du larynx, de la trachée, de l'œsophage, du corps thyroïde, etc. Nous terminerons par la description du torticolis.

ARTICLE PREMIER

Nous étudierons successivement dans cet article les *affections traumatiques*, et les *inflammations*.

AFFECTIONS TRAUMATIQUES.

Les affections traumatiques du cou sont les *plaies*, les *contusions*, les *épanchements sanguins*, les *fistules*, les *ruptures musculaires* et les *brûlures*.

Plaies.

Les plaies du cou ont été, de la part des auteurs, l'objet de divisions variées, suivant la nature des instruments qui les produisent, suivant leur étendue, leur profondeur, leur siége, leur gravité, suivant qu'elles sont accidentelles, volontaires (suicides), ou chirurgicales (trachéotomie, laryngotomie, séton, etc.).

Nous étudierons successivement les plaies superficielles ou non pénétrantes qui intéressent la peau, le tissu cellulaire sous-cutané, le peaucier, et qui ne dépassent pas les limites de l'aponévrose cervicale; puis les plaies profondes qui pénètrent dans les autres organes.

Plaies superficielles ou non pénétrantes. — Comme dans les autres régions, elles sont produites par des instruments piquants, tranchants et contondants; elles sont longitudinales, transversales ou obliques; elles n'offrent guère plus d'importance que celles des autres régions. Cependant celles des parties antéro-latérales peuvent se compliquer de plaies des veines jugulaires superficielles qui nécessitent le pincement temporaire de ces vaisseaux, du renversement en dedans du bord de la plaie, particularité que l'on a voulu rattacher à la rétraction des muscles peauciers et à la flexion habitueile de la tête. En outre, Dieffenbach a réuni un certain nombre d'observations pour démontrer que des plaies superficielles du cou, n'intéressant que la peau, donnent lieu parfois à un phlegmon gangréneux sous-cutané qui, au lieu de se limiter, peut s'étendre au tissu cellulaire profond et jusque dans le médiastin antérieur. Ces accidents s'expliquent aisément à la suite des plaies contuses, à la suite de la strangulation volontaire ou involontaire; mais, dans ces cas, il y a des désordres qui retentissent aussi bien sur les couches profondes que sur les couches sous-cutanées.

Dans le but de prévenir les phlegmons sous-cutanés et les fusées purulentes par suite de la rétention du liquide de la plaie, quelques chirurgiens, à l'instar de Dieffenbach, rejettent d'une manière générale la suture dans les plaies superficielles du cou, d'autant mieux que ces plaies guérissent rarement par première intention. Cette règle de conduite doit s'appliquer surtout aux plaies contuses; mais quand il s'agit de plaies nettes et volontairement ou involontairement produites par

des instruments tranchants, on peut les suturer, surtout quand elles sont longues, à l'aide de fils métalliques ou de bandelettes collodionnées; sauf à la partie déclive où, comme pour les autres régions, on laisse une petite ouverture pour favoriser l'écoulement des liquides septiques.

Plaies profondes. — Elles doivent être étudiées dans les régions postérieure, antérieure et latérales.

Les *plaies de la région postérieure* offrent peu d'intérêt; celles qui sont étroites et simples guérissent facilement. Il n'en est pas de même de celles qui sont produites par des instruments contondants et qui sont compliquées; elles s'accompagnent rarement d'hémorrhagies, mais elles donnent facilement lieu au phlegmon, dont nous parlerons plus loin.

Les *plaies de la région antérieure* comprennent celles des régions sus-hyoïdienne, hyo-thyroïdienne, et celles du larynx, de la trachée et des vaisseaux.

Les *plaies profondes de la région sus-hyoïdienne* sont plus rares que celles de la région sous-hyoïdienne, à cause de la saillie du menton. Elles sont produites par un coup, une chute sur le menton, ou par un instrument tranchant manié par le chirurgien, par le malade lui-même dans un but de suicide, ou par un meurtrier. Elles sont souvent produites aussi par des projectiles de guerre. Ceux-ci peuvent rester cachés dans la région pendant un certain temps.

Ces plaies diffèrent suivant la cause qui les produit et suivant le nombre et l'importance des organes intéressés. Celles que pratique le chirurgien pour ouvrir un abcès, enlever une tumeur, lier la linguale par la voie cutanée ou par la voie buccale, seront décrites ailleurs en parlant de ces opérations.

Celles qui méritent de nous arrêter ici sont les plaies qui occupent à la fois une grande épaisseur de tissus, et surtout celles qui traversent toute l'épaisseur de la région, qui intéressent des vaisseaux importants, qui font communiquer la bouche avec l'extérieur, qu'elles soient causées par un instrument tranchant ou par un projectile.

Il faut alors combattre les hémorrhagies. Il n'est pas toujours facile, dans cette région, de déterminer quelle est l'artère lésée. Les auteurs conseillent, en pareil cas, de tenter directement la ligature de cette artère au fond de la plaie suffisamment élargie. Mais cela n'est généralement pas nécessaire; il suffit, en effet, d'appliquer des pinces hémostatiques directement sur les vaisseaux divisés : c'est là un moyen qui n'offre aucune difficulté et qui donne au chirurgien une grande sécurité.

Il faut s'attacher également à prévenir les phlegmons qui, comme nous le verrons plus loin, tendraient à s'étendre aux régions voisines, et pour cela il ne faut pas craindre de faire quelques débridements. La section des muscles dans cette région offre également quelque gra-

vité. Lorsqu'ils sont largement coupés, en même temps que les parties molles superficielles, on voit au fond de la plaie les glandes salivaires et la muqueuse buccale.

Mais lorsque cette muqueuse elle-même est coupée, comme cela se voit à la suite des plaies par armes à feu, il n'est pas toujours facile de savoir si un projectile a traversé la région, s'y est arrêté ou est allé se perdre dans les régions voisines, même lorsqu'il a un assez grand volume. Si la recherche de ces projectiles est facile, il est bon de les extraire ; mais s'ils sont petits, profondément cachés vers la partie postérieure de la région, il faut s'abstenir d'explorations qui pourraient être dangereuses, tout en surveillant la cicatrisation.

Les *plaies de la région sous-hyoïdienne* peuvent intéresser séparément ou simultanément la région hyo-thyroïdienne, le larynx, la trachée, les vaisseaux.

Plaies de la région hyo-thyroïdienne. — Elles reconnaissent les mêmes causes que les précédentes ; elles sont souvent le résultat d'une tentative de suicide.

Ces plaies varient suivant le sens dans lequel l'agent vulnérant est dirigé. S'il s'agit d'un instrument tranchant porté en haut et en arrière, les cavités buccale ou pharyngienne pourront être ouvertes ; si l'instrument est porté en bas, au contraire, l'épiglotte pourra être coupée, soit à sa base, soit au milieu. Dans un cas, rapporté par Gooch dans son *Traité des plaies*, l'épiglotte divisée à sa base produisit la suffocation en tombant sur l'ouverture supérieure du larynx. Houston rapporte un fait semblable dans le *Dublin's Hospital Reports* (vol. V, p. 315). Ch. Bell cite un cas où le cartilage aryténoïde se trouvait divisé et suspendu seulement par un faible lambeau de membrane muqueuse ; il glissa à travers l'ouverture de la glotte et causa la suffocation. Sam. Cooper a vu des portions détachées de la membrane muqueuse causer le même accident.

Ces plaies peuvent présenter une étendue considérable, dans le sens transversal ; Coindet rapporte l'exemple d'un berger arabe qui eut le cou transversalement coupé. Il y avait division de l'épiglotte, et l'on pouvait, par un vaste hiatus, introduire deux doigts dans la cavité pharyngienne, et voir l'intérieur du larynx ; le blessé n'en a pas moins bien guéri.

Les troubles fonctionnels que déterminent les plaies de la région hyo-thyroïdienne ne diffèrent pas notablement de ceux que produisent les plaies de la région sus-hyoïdienne : issue des mucosités buccales et des boissons entre les lèvres de la plaie ; troubles dans la déglutition et dans la phonation ; accidents de suffocation lorsque l'épiglotte obstrue l'orifice supérieur du larynx.

Suivant Boyer, la plupart des malades atteints de semblables plaies

sont tourmentés par une soif dévorante, et quelques-uns meurent en peu de jours avec une disposition gangréneuse du fond de la plaie devenue sèche et aride. L'écartement des bords de la solution de continuité, par suite de la rétraction musculaire, peut être considérable.

Ces plaies sont graves, non pas tant à cause des accidents immédiats qui peuvent en être la conséquence, que par suite de l'inflammation qui se développe du troisième au quatrième jour, et se propage au larynx, aux replis aryténo-épiglottiques, aux cordes vocales, et amène la mort par suffocation. Les malades peuvent aussi succomber à la fièvre traumatique.

Pour remédier à l'écartement des bords de la plaie, on avait recours autrefois à la suture; mais depuis que Sabatier et Dieffenbach ont reproché à cette pratique d'être plus grave que le mal lui-même, ou tout au moins d'être le plus souvent insuffisante, parce que les fils divisent les parties qu'ils étreignent, la plupart des chirurgiens l'ont abandonnée. Quelques-uns cependant ont cru pouvoir en appeler de cette décision : Quissac, par exemple, en 1836, sur un aliéné qui s'était fait dans la région thyro-hyoïdienne une plaie transversale, remarquable par son étendue et l'écartement de ses bords, rapprocha les parties à l'aide de trois points de suture, dont les anses inférieures étaient passées dans le cartilage thyroïde, à 8 millimètres de son bord supérieur, tandis que les anses supérieures embrassaient l'os hyoïde; puis, pour protéger cette première suture contre les tiraillements résultant des mouvements désordonnés auxquels se livrait le malade, il réunit également par trois points de suture les lèvres de la plaie tégumentaire. Le malade fut promptement guéri. Cette conduite a été imitée, en 1852, par un chirurgien qui se borna à faire la suture thyro-hyoïdienne. Son malade succomba le sixième jour, et l'autopsie fit découvrir une infiltration purulente qui se propageait jusque dans la poitrine. Sans doute, en comprenant dans les anses des fils l'os hyoïde et une partie du cartilage thyroïde, on a des points d'appui plus solides. Mais ce moyen de réunion n'est pas infaillible car, dans une observation de M. Chassaignac, les fils avaient coupé le cartilage vers le cinquième jour. Remarquons, en outre, que le rapprochement immédiat des bords de la plaie n'est pas sans danger : Quissac crut son malade mort au moment où il terminait la suture, et pendant une heure il fut sur le point d'expirer. Le malade de M. Chassaignac parut suffoquer lorsqu'on rapprocha l'os hyoïde du cartilage, et, pour prévenir l'asphyxie, ce chirurgien se décida à pratiquer la trachéotomie.

En résumé, à moins de circonstances exceptionnelles, nous adoptons la pratique de Sabatier. Mais si le blessé est en proie à une agitation extrême, si les lèvres de la plaie présentent un écartement très-considérable, on peut placer un point de suture vers chacun

de ses angles pour en diminuer la longueur, en laissant, vers le milieu, un libre passage à l'air, au sang et aux mucosités ; enfin nous pensons qu'après avoir traversé la période caractérisée par la tuméfaction inflammatoire, alors que les parties molles sont complétement dégorgées et que la plaie est recouverte par une membrane granuleuse, on peut avec avantage appliquer quelques points de suture et fermer la plaie, ou la rétrécir assez pour n'avoir point à redouter la persistance d'une fistule.

Pour prévenir les accidents inflammatoires qui pourraient occasionner la suffocation, il faut user d'un traitement antiphlogistique énergique. La trachéotomie, comme opération préventive, nous paraît devoir être rejetée. Cette opération ne serait indiquée que s'il existait vers la partie supérieure des voies aériennes un obstacle capable de produire l'asphyxie.

Dans le cas où l'épiglotte viendrait obturer l'orifice supérieur du larynx, on pourrait saisir avec une de nos pinces longues et courbes la partie détachée et la remettre en place; si elle retombait on devrait la maintenir en passant dans son bord libre un fil que l'on attirerait et qu'on fixerait au dehors de la plaie. Si cette portion d'épiglotte ne tenait plus que par un pédicule très-étroit et manifestement incapable d'y entretenir la vie, on pourrait la retrancher en coupant ce pédicule. Dans tous ces cas, pour prévenir l'entrée des boissons dans les voies aériennes on aura recours à la sonde œsophagienne.

Plaies du larynx. — Elles sont chirurgicales ou accidentelles. Les premières sont habituellement simples, longitudinales et ne présentent rien de particulier. Les plaies accidentelles offrent un grand nombre de variétés. Elles sont produites de dehors en dedans, et sont le plus souvent le résultat d'un duel, d'un homicide, d'un suicide. Plus rarement elles sont produites de dedans en dehors par suite de rupture ou de déchirure du conduit laryngo-trachéal, mais ces dernières se rencontrent plutôt à la trachée qu'au larynx, où il n'en existe pas d'exemple bien authentique. Nous y reviendrons en parlant des plaies de la trachée.

Les plaies de dedans en dehors sont produites par des instruments piquants, tranchants ou contondants, ou par des projectiles de guerre. Ces instruments vulnérants offrent de très-nombreuses variétés : tantôt ils sont seulement piquants, tantôt ils sont à la fois piquants et tranchants, ou piquants et contondants, ou seulement tranchants. Legouest et Horteloup signalent un mode de suicide assez fréquent chez les aliénés, qui consiste à user sur une pierre un manche de cuiller et à s'en servir comme d'un couteau.

Les plaies du larynx sont longitudinales, transversales ou obliques, simples ou multiples, incomplètes ou complètes, et s'accompagnent

fréquemment de lésions de la trachée, rarement de lésions du pharynx ou de l'œsophage, et cette rareté se comprend, eu égard, d'une part, à la saillie considérable des cartilages laryngiens, d'autre part, à la profondeur que l'instrument vulnérant devrait atteindre pour arriver jusqu'au pharynx. Cependant quelques chirurgiens, M. Fine entre autres, ont constaté cette double lésion.

Les plaies longitudinales sont rarement accidentelles ; elles sont presque toujours produites par la main du chirurgien. Les incisions transversales ou obliques résultent, au contraire, généralement d'une tentative de suicide ou d'homicide.

Le larynx peut être divisé en un ou plusieurs points ; la solution de continuité porte tantôt sur la portion sus-glottique, tantôt sur la portion sous-glottique. La membrane crico-thyroïdienne peut être intéressée avec ou sans les cartilages auquels elle s'insère. On trouve dans les *Mémoires de l'Académie de chirurgie*, l'histoire d'un homme qui s'était ouvert le larynx en deux endroits au moyen d'un rasoir. Une partie du cartilage thyroïde était presque entièrement séparée ; elle était poussée sur la plaie des téguments par l'air qui sortait du larynx et subissait des mouvements de ballottement.

L'ossification presque complète du larynx, à un âge avancé, ne fait, dans les cas de suicide, que redoubler la fureur des malheureux qui se portent des coup de couteaux ou de rasoirs avec plus de violence, sectionnant tous les tissus de la région antérieure du cou, sauf les artères carotides qui sont repoussées par l'instrument tranchant lui-même ; d'où il résulte que ces plaies ne sont habituellement pas mortelles et guérissent en peu de jours.

Toutes ces blessures s'accompagnent de lésions des téguments plus ou moins considérables, mais la lésion des parties molles extérieures et celle du larynx lui-même peuvent présenter des dimensions très-variables : ainsi la plaie des parties molles peut être très-étendue alors que celle du conduit laryngo-trachéal est insignifiante, et réciproquement. Il en est de même des plaies par armes à feu : une balle, par exemple, en pénétrant dans le larynx peut ne produire aux parties molles qu'un orifice de petite dimension, tandis qu'elle occasionne des désordres fort graves dans le larynx lui-même, qu'elle le fracture comminutivement ; désordres pouvant donner lieu à une mort immédiate par suffocation.

Les troubles auxquels donnent lieu les plaies du larynx varient en raison des circonstances que nous venons d'énumérer. Lorsque la plaie a été produite par un instrument piquant, qu'elle est étroite et qu'elle ne se complique de l'ouverture d'aucun vaisseau volumineux, elle n'offre pas de dangers immédiats. Au contraire, lorsque la plaie est large et qu'un vaisseau important a été ouvert, on a surtout à redouter

la pénétration du sang dans les voies aériennes et une suffocation à laquelle on ne peut remédier que lorsqu'on est appelé au moment même de l'accident. Nous reviendrons sur ce fait en parlant des plaies de la trachée.

Dans les plaies du larynx, on observe, au moment de l'expiration ou lorsque le malade essaye de parler, que l'air sort avec sifflement par l'ouverture faite à l'organe. La phonation est abolie lorsque la lésion siége au-dessous des cordes vocales; elle persiste lorsqu'elle est au-dessus de ce point. Il est un autre accident qui est commun au plaies du larynx et de la trachée que nous examinerons ici : nous voulons parler de l'emphysème. C'est surtout dans les plaies par instruments piquants qu'on remarque ce phénomène; les plaies par instruments tranchants et contondants le présentent aussi, mais plus rarement. Le mécanisme de la production de l'emphysème est facile à concevoir : toutes les fois qu'il existe un défaut de parallélisme entre la plaie du larynx et la plaie des téguments, l'air qui est poussé pendant l'expiration à travers la solution de continuité du tube aérien s'infiltre dans le tissu cellulaire; il s'étend de proche en proche dans toutes les régions du cou. Ce gonflement peut ainsi gagner les autres parties du corps.

Pour prévenir cet emphysème on maintiendra écartées les lèvres de la plaie des téguments, et si la tuméfaction est assez considérable pour mettre obstacle à la respiration, pour comprimer les vaisseaux du cou et gêner la circulation céphalique, on fera des scarifications sur les parties distendues par les gaz.

Les plaies du larynx donnent lieu à une inflammation de la membrane muqueuse des voies aériennes; cette inflammation se propage parfois jusqu'aux poumons et devient menaçante; on l'a vue entraîner la mort des malades. Il est donc urgent d'avoir recours à un traitement antiphlogistique actif pour prévenir une pareille terminaison.

Enfin, pour empêcher la suffocation résultant du gonflement des parties molles extérieures et des muqueuses laryngienne et trachéale, on aura recours à l'introduction d'une sonde, d'une canule à trachéotomie ou à la trachéotomie elle-même.

Plaies de la trachée. — Elles sont accidentelles ou chirurgicales. Nous parlerons de ces dernières à propos de la trachéotomie. Les plaies accidentelles reconnaissent les mêmes causes que celles du larynx. Elles diffèrent suivant leur nombre, leur étendue et leurs complications.

Lorsqu'elles sont petites, les lésions de la peau et des parties molles sous-jacentes peuvent être elles-mêmes petites ou, au contraire, très-étendues. Lorsqu'elles sont grandes, la plaie des téguments peut être encore relativement petite ou considérable. Ces particularités influent sur l'aspect que présente la blessure et sur les complications qui surviennent les jours suivants.

Lorsque la plaie de la trachée et des parties molles qui la recouvrent est petite, verticale et n'intéresse aucun vaisseau important, les désordres peuvent passer inaperçus; mais si la plaie de la trachée est grande, transversale, si en même temps la plaie des parties molles sous-jacentes est étroite, il peut en résulter un écartement permanent des lèvres de la plaie de la trachée, et, par suite, de l'emphysème, des troubles de la voix, de la dyspnée et même de la suffocation, suivant le mécanisme dont nous avons parlé à propos des plaies du larynx.

Lorsque la plaie des parties molles et de la trachée est très-étendue, qu'elle intéresse une grande partie ou la totalité du diamètre transversal de ce conduit aérien, comme cela s'observe chez des aliénés déjà âgés chez lesquels les cerceaux de la trachée épaissis opposent au couteau une grande résistance, les désordres qui en résultent sont surtout l'hémorrhagie, l'écartement des lèvres de la plaie, la formation d'hématomes dans le tissu cellulaire, la chute du sang dans les voies aériennes, l'issue avec sifflement par la plaie de l'air, de spume et de matières alimentaires, l'aphonie, quelquefois même la section concomitante de l'œsophage. L'hémorrhagie provient presque toujours des petites branches de la carotide; il est presque sans exemple qu'elle vienne de la carotide elle-même ou de la jugulaire, et dans ces cas, d'ailleurs, les blessés meurent avant qu'il soit possible de leur porter aucun secours.

Alors même qu'aucun vaisseau important n'a été divisé, il peut se produire des hémorrhagies inquiétantes qui sont dues aux vaisseaux mêmes des parois du conduit aérien, et qui peuvent être mortelles chez des enfants ou des personnes affaiblies. Dans ces cas, l'asphyxie résulte, soit de caillots obstruant l'orifice supérieur du larynx, soit d'une infiltration sanguine de la muqueuse de l'épiglotte, des ligaments ary-épiglottiques ou glosso-épiglottiques. On a même cité quelques faits d'hématomes vrais qui coexistaient avec une muqueuse intacte.

Que faut-il faire pour prévenir l'entrée du sang dans les voies aériennes? Il faut se garder de réunir la plaie extérieure par la suture, chercher quelle peut être la source de l'hémorrhagie et y appliquer des pinces hémostatiques; si l'on était appelé au moment même où les accidents de suffocation se manifestent, il faudrait, à l'exemple de Roux, aspirer avec une sonde le sang tombé dans la trachée.

L'écartement des lèvres de la plaie se produit lorsque la trachée a été divisée dans le sens transversal et que la section a été complète. On voit alors le fragment inférieur suivre les mouvements respiratoires, s'abaisser et tendre à disparaître dans la profondeur du cou à chaque inspiration, puis s'élever pendant l'expiration. Cet écartement ne tient pas seulement à la rétraction propre des deux fragments du conduit divisé, mais encore à la rétraction des muscles, aux mouve-

ments de la respiration et à la position de la tête; il est en rapport avec l'étendue de l'incision extérieure. Dans ces cas l'asphyxie est imminente.

Pour conjurer ces terribles accidents, on pourra, à l'exemple de Habicot, introduire une canule dans la trachée et l'y laisser à demeure jusqu'à ce que les premiers phénomènes inflammatoires étant passés, les deux bouts de la trachée aient contracté avec les parties voisines des adhérences qui laissent un libre passage à l'air. Richet tenta, mais en vain, dans un cas de ce genre, de maintenir en place le bout inférieur de la trachée au moyen de deux fils; ce moyen ne réussit pas, et il fut obligé d'introduire une canule à deux tubes, l'un supérieur, l'autre inférieur, destinés à assurer la respiration, en même temps qu'à s'opposer au rétrécissement ultérieur de la trachée.

L'issue de l'air, de spume et de matières alimentaires, avec un bruit de sifflement par des plaies de la trachée, sont des phénomènes sans gravité, et que nous nous contenterons de mentionner comme symptômes caractéristiques de l'ouverture du conduit laryngo-trachéal.

Les troubles de la voix sont très-variables suivant l'étendue de la plaie trachéale. Si la plaie extérieure est petite, la voix n'est guère modifiée au moment de l'accident parce que, quelle que soit l'étendue de la solution de continuité du conduit aérien, les téguments extérieurs forment opercule. Si la plaie est large, au contraire, il y a aphonie complète. Mais on peut rendre momentanément la parole au blessé en rapprochant les deux lèvres de la plaie, ce qui peut avoir une très-grande importance au point de vue des expertises médico-légales.

Les phénomènes consécutifs des plaies de la trachée ne sont pas moins graves que les phénomènes immédiats dont nous venons de parler. L'une des complications les plus redoutables à la suite de ces blessures, est l'inflammation qui, se propageant à la muqueuse des voies aériennes, peut devenir extrêmement dangereuse. Il se produit souvent un œdème inflammatoire sous-muqueux qui, s'il remonte jusqu'à l'orifice supérieur du larynx, est d'autant plus à craindre que la blessure est plus étroite. D'autre part, il peut se former des abcès, des fusées purulentes, qui, suivant les gaînes celluleuses cervicales, peuvent descendre jusque dans les médiastins et devenir mortels. A ces dangers viennent souvent s'ajouter ceux d'une bronchite ou d'une broncho-pneumonie consécutives.

Enfin, en supposant que le blessé ait pu résister à toute la série des accidents que nous venons de passer en revue, il peut encore se produire, à une époque assez éloignée du traumatisme, d'autres phénomènes tels que des fistules, des rétrécissements ou des adhérences de la trachée avec les téguments. Ces accidents seront décrits à part.

En présence d'une plaie de la trachée, les premières indications

sont de ne jamais pratiquer la suture, de conjurer l'hémorrhagie et de prévenir l'asphyxie.

Il est souvent difficile de reconnaître exactement la source de l'hémorrhagie; il faut nettoyer rapidement et avec précaution la profondeur de la plaie et rechercher l'endroit d'où vient le sang : s'il provient d'une artère ou d'une veine visibles, on appliquera sur ces vaisseaux des pinces hémostatiques; si le sang continue à s'écouler il faut, comme dans l'opération de la trachéotomie, introduire dans la plaie trachéale la plus grosse canule que l'on ait sous la main; on pare ainsi à ce prix à l'hémorrhagie et à l'asphyxie par suffocation.

Il est de la plus haute importance de prévenir les accidents inflammatoires et de les combattre par un traitement approprié lorsqu'ils se sont développés. Cette remarque est applicable à plus forte raison aux plaies de la trachée par armes à feu. Pour empêcher la suffocation à laquelle peut donner lieu, dans ces sortes de plaies, le gonflement inflammatoire consécutif, on peut, à l'exemple de Habicot, introduire une canule de plomb dans la trachée.

Les plaies de la trachée, comme celles du larynx, ne se réunissent presque jamais par première intention, la cicatrisation ne se fait qu'au bout de 20 à 30 jours. Celles qui sont accompagnées d'une vaste perte de substance guérissent plus lentement encore, et beaucoup d'entre elles laissent à leur suite une véritable fistule aérienne.

Plaies des vaisseaux. — Le cou est riche en vaisseaux artériels, veineux et lymphatiques. Les branches artérielles et veineuses que l'on rencontre à la région postérieure donnent lieu à des hémorrhagies peu importantes et faciles à arrêter. Il n'en est pas de même dans les parties antéro-latérales ou les troncs des carotides, des jugulaires, des sous-clavières, ainsi que leurs branches dont quelques-unes, comme les vertébrales, atteignent un volume considérable, méritent tout spécialement l'attention du chirurgien, à cause des hémorrhagies graves, rapidement mortelles, auxquelles elles donnent lieu.

Ces plaies sont plus rarement produites par des instruments piquants que par des instruments tranchants; elles peuvent être également produites par des instruments contondants ou par des projectiles de guerre.

Nous commencerons par décrire les plaies artérielles.

Elles comprennent celles du tronc brachio-céphalique, des carotides primitives, interne, externe et des sous-clavières.

Les *plaies du tronc brachio-céphalique* sont presque immédiatement mortelles. Nous ne nous y arrêterons pas. Il en est de même des plaies de la carotide primitive, depuis son origine jusqu'au tubercule de la sixième vertèbre cervicale; elles sont le plus souvent au-dessus des ressources de l'art et entraînent la mort en quelques instants.

Sur les autres points, le danger immédiat diminue à mesure que

l'on s'approche de sa terminaison. En outre, s'il s'agit d'une simple piqûre, si l'instrument vulnérant est petit, si la plaie de l'artère et des parties molles est oblique, sans parallélisme, si les bouts de l'artère complétement sectionnée se rétractent, si le blessé tombe en syncope, on peut encore, à l'aide d'une compression bien faite, parer aux accidents immédiats et attendre l'arrivée du chirurgien.

Lorsque la blessure est faite par arme à feu et que l'hémorrhagie n'entraîne pas une mort immédiate, il ne faut pas hésiter à mettre l'artère à découvert et à faire aussitôt le pincement ou la ligature des deux bouts, afin de prévenir les hémorrhagies secondaires, rapidement mortelles, qui pourraient se produire à la chute des eschares.

Toutefois, il ne faut pas ignorer que la ligature est loin de fournir toujours des résultats favorables, puisqu'elle donne 75 pour 100 d'insuccès, suivant les statistiques relevées par M. Le Fort.

Quelques chirurgiens, se basant sur ce fait que l'hémorrhagie immédiate n'est pas la règle à la suite d'une plaie de la carotide primitive, se contentent d'applications réfrigérentes ou styptiques dont l'utilité est plus que douteuse, ou de la compression qui aurait réussi entre les mains de Larrey, de Breschet, de Van Horne ; mais il est préférable de mettre le plus tôt possible l'artère à découvert, et de placer sur ses deux bouts des pinces hémostatiques ou des ligatures métalliques perdues. Cette manière de faire expose moins que la ligature faite uniquement sur le bout central, aux hémorrhagies secondaires. Sur 20 cas, par suite du développement de la circulation collatérale, on a vu survenir huit fois des hémorrhagies, et six furent mortelles.

En même temps que la carotide, il n'est pas rare de voir d'autres vaisseaux lésés, surtout par les armes à feu. Tantôt c'est l'une de ses branches, tantôt c'est une des veines qui se rendent dans la jugulaire, ou même le tronc de la jugulaire interne qui l'accompagne. Cette dernière complication ajoute singulièrement à la gravité, bien qu'on ait vu des cas de guérison spontanée (Garret) et par simple compression. A la suite de blessures par instruments piquants et tranchants qui avaient intéressé en même temps l'artère et la veine, on a vu l'hémorrhagie avoir relativement peu d'importance et un anévrysme artérioso-veineux se produire. Le Fort en cite huit exemples.

Les plaies de la carotide interne reconnaissent les mêmes causes que les précédentes. Toutefois, en raison de ses rapports avec la cavité du pharynx, ce vaisseau peut être lésé de dedans en dehors par un corps étranger engagé derrière l'amygdale, ou dans le cours d'une opération pratiquée dans la cavité pharyngienne pour enlever les amygdales, ouvrir un abcès, ou extirper une tumeur.

A la suite des plaies par armes à feu, on a vu survenir après plusieurs jours, du second au dixième jour, des hémorrhagies secon-

daires rapidement mortelles. Quand l'hémorrhagie est primitive, il ne faut pas se contenter de la compresssion, à moins qu'il s'agisse d'une simple piqûre; il est indiqué de lier ou de pincer les deux bouts du vaisseau plutôt que de recourir, comme on l'a proposé, à la ligature de la carotide primitive.

Ce que nous venons de dire des plaies de la carotide interne, des accidents auxquels elles donnent lieu et de la conduite à tenir, s'applique également aux plaies de la carotide externe. Autant que possible, il faut se contenter de rechercher les bouts du vaisseau divisé afin de les pincer, plutôt que de s'en tenir à la compression, toutes les fois que l'écoulement a quelque importance.

L'artère sous-clavière, bien que protégée par la clavicule et les attaches du sterno-mastoïdien, peut être blessée comme les précédentes. Les plaies larges, comme celles qui sont produites par les instruments tranchants ou les projectiles de guerre, sont habituellement mortelles. Elles s'accompagnent en effet presque toujours d'une ouverture de la plèvre qui permet au sang de s'épancher dans la cavité thoracique.

Les plaies étroites ou par instruments piquants qui intéressent à la fois l'artère et la veine, sont quelquefois suivies d'anévrysmes.

Plaies des veines. — Les veines du cou sont nombreuses, s'envoient de riches anastomoses, forment même en quelques points des plexus, ce qui explique la facilité avec laquelle leurs blessures donnent des hémorrhagies et leur ligature permet le rétablissement du cours du sang.

Les plaies des veines jugulaires externe et antérieure, ainsi que celles de leurs branches, sont communes en raison de la position superficielle de ces vaisseaux.

Elles reconnaissent les mêmes causes que dans les autres régions, et s'observent assez souvent dans le cours des nombreuses opérations que le chirurgien est appelé à pratiquer à leur niveau.

Si la plaie est petite, étroite, oblique, l'hémorrhagie qui en résulte est peu abondante; le sang trouve dans le peaucier un obstacle à sa sortie, s'infiltre autour des vaisseaux en formant un thrombus, ou s'écoule au dehors en bavant. Si la plaie est large, elle expose à des hémorrhagies graves; quelquefois même la phlébite, l'infection purulente peuvent en être la conséquence.

Si une simple compression suffit pour les plaies étroites, il faut pour les plaies larges recourir au pincement pour prévenir tout danger.

Les belssures de la jugulaire interne sont beaucoup plus graves. Elles ont été bien décrites par W. Gron, de Fischer et Dussotour (Thèse de Paris). Indépendamment des hémorrhagies primitives ou secondaires, souvent mortelles, auxquelles elles donnent lieu, ces blessures, plus que d'autres, exposent aux accidents de thrombus et

d'embolies, de l'introduction de l'air dans le torrent circulatoire, de phlébite et d'infection purulente. Ces divers accidents ont été suffisamment étudiés ailleurs pour que nous n'ayons pas à nous y arrêter ici (voy. t. I, p. 27 et 674).

Il faut bien se garder, pour arrêter les hémorrhagies provenant de la jugulaire interne, de recourir au perchlorure de fer, qui peut déterminer une inflammation suppurative assez intense. La compression ne doit être employée que provisoirement et dans le but surtout d'éviter l'introduction de l'air dans les veines. C'est à la ligature ou au pincement qu'il faut avoir recours.

La ligature de la jugulaire, pratiquée pour la première fois en 1620 par Habicot, l'a été depuis un grand nombre de fois avec succès. Cependant, on a vu survenir quelques accidents à la suite de cette opération, tels qu'un œdème plus ou moins considérable de toute la moitié correspondante de la face, une hémiplégie passagère, des accidents cérébraux, une hémorrhagie secondaire, ou même la phlébite et l'infection purulente. Nous proposons, quant à nous, le pincement tel que nous l'avons décrit dans notre travail.

Plaies des nerfs.— Le cou est traversé par un grand nombre de nerfs importants, tels que les plexus cervical et brachial, les nerfs diaphragmatiques, grand hypoglosse, pneumogastrique, glosso-pharyngien et grand sympathique, dont la lésion entraîne des troubles fonctionnels variables.

Ces nerfs peuvent être lésés par des instruments piquants, tranchants, contondants ou par des projectiles de guerre, ils peuvent être contusionnés, déchirés ou même arrachés sans qu'il y ait de plaies des parties molles; c'est ce que l'on observe surtout pour les branches du plexus brachial, soit à la suite d'une fracture de la clavicule avec enfoncement des fragments, soit dans des tentatives exagérées de réduction de luxations humérales. Parfois aussi quelques-uns de ces nerfs sont coupés dans le cours d'une opération chirurgicale.

Tantôt un seul nerf est intéressé et alors les symptômes sont assez nets; tantôt plusieurs nerfs sont lésés à la fois et il en résulte des troubles plus ou moins complexes. Nous dirons un mot des blessures du plexus cervical, du plexus brachial, du facial, du grand hypoglosse, du pneumogastrique, du glosso-pharyngien et du grand sympathique cervical.

Les branches superficielles du *plexus cervical* peuvent être atteintes soit accidentellement, soit dans le cours d'une opération. Londe, dans sa thèse intitulée : *Des névralgies consécutives aux lésions des nerfs* (Paris, 1860), cite deux cas de névralgies consécutives à la blessure de ces branches nerveuses, l'un à la suite d'une saignée de la jugulaire, l'autre de la section sous-cutanée du muscle sterno-cléido-mastoïdien.

M. Gillette, de son côté, à la suite de la même opération pratiquée sur une petite fille de six ans pour un torticolis, a vu une douleur persister au niveau des régions claviculaire et acromiale correspondantes pendant plus de six semaines.

B. Cooper, en pratiquant la ligature de la sous-clavière, a blessé le *nerf diaphragmatique*. Le malade succomba le neuvième jour, après avoir été tourmenté par une toux continuelle.

Le *plexus brachial* est atteint le plus souvent sur plusieurs de ses branches, d'où il résulte une certaine irrégularité dans les symptômes observés. Tantôt le mouvement seul est paralysé et la sensibilité est intacte, ou réciproquement; tantôt la paralysie porte d'abord sur le mouvement et ensuite sur la sensibilité; tantôt, et c'est ce qu'on observe le plus souvent, en même temps qu'une paralysie musculaire à peu près complète, on constate l'existence d'une anesthésie partielle et limitée à certaines régions; tantôt enfin le membre tout entier est paralysé à la fois du mouvement et de la sensibilité. La paralysie, dans tous ces cas, peut être précédée ou suivie de douleurs névralgiques sur le trajet de certaines branches nerveuses; on voit quelquefois aussi survenir, à la suite de ces paralysies, divers troubles trophiques, des contractures, des atrophies musculaires, des éruptions diverses ou même des ulcérations.

Le *nerf facial* est surtout lésé dans les opérations qui se pratiquent sur la région parotidienne. Nous avons suffisamment insisté, en parlant de cette région, sur l'hémiplégie faciale qui en résulte.

Les blessures du *nerf grand hypoglosse* sont rares, Weir Mitchell cite l'observation d'un homme dont le cou fut traversé par une balle de pistolet; il en résulta une paralysie unilatérale de la langue et une atrophie musculaire consécutive avec conservation de la sensibilité, qui permirent de diagnostiquer une lésion de l'hypoglosse du même côté.

Les blessures du *nerf pneumogastrique* s'accompagnent généralement de blessures des gros vaisseaux auxquels ce nerf se trouve accolé. Cependant Demme, cité par Pitha et Billroth a observé trois cas où le nerf seul avait été lésé; il en était résulté des troubles assez accusés du côté de la respiration et de la phonation, de l'enrouement, de l'aphonie, de la dyspnée, une diminution, à l'auscultation, du murmure vésiculaire, et des menaces d'asphyxie. Sur ces trois malades, deux guérirent, le troisième mourut de pneumonie le quinzième jour.

Les lésions du *grand sympathique cervical* ont passé longtemps inaperçues, elles n'ont pu être déterminées qu'après les célèbres expériences de Claude Bernard. Depuis, un certain nombre de cas de blessures ou de compressions de ce tronc nerveux ont été publiés, en particulier par Willebrand, Gairdner, Ogle, Mitchell, Panas, Eulenburg, Morchouse et Keen. La plupart de ces observations ont été rassem-

blées dans la thèse inaugurale de Poiteau, intitulée : *Des lésions de la portion cervicale du grand sympathique* (Paris, 1869).

Les blessures du grand sympathique cervical sont produites par des instruments piquants, tranchants ou contondants, ou par des projectiles de guerre; elles peuvent être faites accidentellement par la main du chirurgien dans le cours d'une opération pratiquée sur le cou.

On observe à la suite de ces blessures tous les phénomènes qui ont été produits expérimentalement sur les animaux, c'est-à-dire le resserrement de la pupille, le rétrécissement de l'ouverture palpébrale, l'enfoncement de l'œil, la rougeur et la congestion de la moitié de la face et de l'oreille correspondante, les sueurs localisées dans ces mêmes régions. M. Richet attribue à la section ou à la dilacération de nombreux filets sympathiques les complications tardives qu'on observe après la ligature de la carotide primitive, en particulier une paralysie des vaso-moteurs suivie de troubles circulatoires dans le lobe correspondant du cerveau.

Contusions.

Les contusions sont fréquentes. Elles sont causées par des pressions énergiques résultant d'une chute, d'un coup, du passage d'une roue de voiture, de tentatives de strangulation ou de pendaison.

Une contusion de la nuque peut donner lieu à des phénomènes nerveux plus ou moins graves, à des étourdissements, ou même à une paralysie momentanée.

Les contusions violentes, indépendamment des lésions ordinaires qu'on observe sur les parties molles, s'accompagnent parfois de fractures de l'os hyoïde et du larynx, de fractures ou de luxations des vertèbres cervicales, d'épanchements sanguins plus ou moins profonds et plus ou moins considérables, de blessures des vaisseaux ou des nerfs importants de la région. Ces divers accidents ont été étudiés plus haut.

Épanchements sanguins.

On rencontre parfois des épanchements sanguins, dans les couches profondes du cou, chez les enfants nouveau-nés s'étant présentés par le siége; ils résultent des tiraillements exercés sur le cou pendant l'accouchement. C'est généralement dans l'épaisseur des muscles sterno-mastoïdiens que siégent ces *hématomes*. Quelques heures après la naissance, on voit apparaître au-dessus de l'articulation sterno-claviculaire une tumeur bleuâtre, pâteuse, pouvant acquérir le volume d'un œuf de poul et se prolongeant en haut, dans la direction du sterno-mastoï-

dien. Cette tumeur diminue peu à peu et finit par disparaître, mais la tête reste inclinée tantôt de ce côté, tantôt du côté sain, c'est là une variété de torticolis sur laquelle nous reviendrons plus loin.

Fistules.

Les fistules que l'on rencontre au cou sont congénitales ou accidentelles. Les *fistules congénitales*, appelées aussi fistules *branchiales*, avaient été peu étudiées jusque dans crs dernières années. Depuis, les travaux de Djondi, Ascherson, Hensinger, Virchow, Gass, Sarazin, Georges Fischer et Duplay permettent aujourd'hui d'en donner une description assez complète.

Ces fistules sont le résultat d'un arrêt de développement. Pour bien comprendre leur formation, il est nécessaire de rappeler en quelques mots le mode de développement normal du cou. L'embryon, dans les premiers jours, représente, comme on sait, une nacelle dont les bords se relèvent sous forme de plaques membraneuses, appelées lames viscérales ou ventrales, qui se réunissent de bonne heure sur la ligne médiane pour former la paroi antérieure de l'embryon. C'est la partie antérieure de ces lames viscérales qui devient le point de départ des parties molles et des parties dures de la face et du cou. Dans l'épaisseur de ces lames se forment des dépôts de blastème représentant des lignes ou des arcs parallèles convergeant sur la ligne médiane. Ces dépôts de blastème sont bientôt séparés les uns des autres par suite de la résorption de la substance intermédiaire; de telle sorte que vers la fin du premier mois, il existe de chaque côté une série de quatre arcs parallèles séparés par trois fentes qui, en se réunissant, forment la partie antérieure de la cavité viscérale. Ces quatre arcs sont désignés sous les noms d'arcs branchiaux ou viscéraux, et les fentes qui les séparent, sous celui de fentes branchiales ou viscérales.

Le premier arc branchial, ou arc antérieur, apparaît dès le quatorzième jour et se soude très-rapidement, sur la ligne médiane, avec celui du côté opposé, pour former les os palatins, les apophyses ptérygoïdes et, plus tard, les maxillaires et les lèvres. Pendant ce temps, il se forme dans l'épaisseur du capuchon céphalique une vaste cavité communiquant à l'extérieur par les trois fentes branchiales; cette cavité n'est autre que le pharynx vu par sa partie postérieure. La première fente branchiale commence à s'oblitérer, seulement à sa partie interne. La partie externe sera le point de départ, ultérieurement, de l'oreille externe, du conduit auditif, de la caisse du tympan et de la trompe d'Eustache. Le deuxième arc branchial concourt seulement à la formation de l'étrier, de l'apophyse styloïde et du ligament styloïdien. La partie antérieure se soude au troisième arc branchial pour former

l'os hyoïde dont il constitue la petite corne, le troisième arc branchial formant le corps et les grandes cornes de cet os. Enfin, le quatrième arc branchial donne naissance au larynx ainsi qu'à toutes les parties molles du cou.

Les diverses modifications subies par les fentes et les arcs branchiaux sont terminées vers la fin du second mois. On comprend que, par suite d'un trouble quelconque pendant cette évolution, l'oblitération des fentes branchiales puisse rester incomplète et devenir ainsi le point de départ de fistules appelées pour cette raison fistules branchiales. Le mode de formation de ces fistules est donc analogue à celui des diverses variétés de bec-de-lièvre (voy. ce mot).

Nous ne parlons ici que des fistules *pharyngiennes*, les fistules *trachéales* devant être décrites plus loin.

Les fistules *pharyngiennes* sont rares; il n'en a été publié que trois cas en France, six en Angleterre et cinquante-huit en Allemagne. Cette excessive différence tient sans doute à ce que l'attention des Allemands a été portée sur ce sujet depuis plus longtemps qu'en France ou en Angleterre. La cause de l'arrêt de développement qui produit ces fistules est absolument inconnue; mais comme pour tous les vices de conformation de ce genre, l'hérédité paraît jouer ici un certain rôle.

Ces fistules sont bilatérales ou unilatérales; dans ce dernier cas, elles occupent de préférence le côté droit. On en admet trois variétés qui sont : les *fistules complètes*, pourvues de deux orifices, l'un externe et l'autre interne; les *fistules borgnes externes*, pourvues d'un seul orifice cutané; et les *fistules borgnes internes*, pourvues d'un seul orifice s'ouvrant dans la cavité pharyngienne.

Dans les fistules complètes, l'orifice externe se trouve presque toujours sur les parties latérales du cou, à une hauteur variable, le plus souvent à quelques millimètres au-dessus de l'articulation sterno-claviculaire, au niveau du bord interne ou externe de la portion sternale du sterno-cléido-mastoïdien: quelquefois plus haut, au niveau du cartilage cricoïde, un peu au-dessus du bord supérieur du cartilage thyroïde; rarement, enfin, au-dessous de l'angle de la mâchoire. L'ouverture est placée tantôt à fleur de peau, tantôt au sommet d'un petit tubercule rosé; elle est généralement arrondie, quelquefois allongée en forme de fente et recouverte d'une sorte de valvule cutanée. Ses dimensions sont variables : elles sont parfois si petites, qu'on ne peut y introduire le stylet le plus fin; d'autres fois, au contraire, elles sont assez larges pour qu'on puisse y introduire l'extrémité du petit doigt; sur les bords de l'ouverture, la peau conserve sa coloration normale ou prend une teinte rouge-brun. Lorsque la fistule est latérale, les deux orifices externes se trouvent au même niveau de chaque côté. L'orifice

interne s'ouvre dans le pharynx : on peut le reconnaître soit à l'aide de sondes flexibles, soit à l'aide d'injections poussées par l'orifice externe. Cet orifice interne, habituellement très-étroit, s'ouvre au sommet d'une papille située sur la paroi latérale du pharynx, tantôt en arrière de la grande corne de l'os hyoïde, tantôt en arrière, tantôt en avant du muscle pharyngo-staphylin, au voisinage de l'amygdale. Le trajet fistuleux est, en général, étroit et flexueux; il est constitué par deux tuniques, une externe, élastique et fibreuse, et une interne, présentant tous les caractères d'une muqueuse. Ce canal est entouré tantôt d'un tissu cellulaire lâche, tantôt d'un tissu dense et serré.

Dans les fistules borgnes externes, le canal se termine en cul-de-sac placé au voisinage de la grande corne de l'os hyoïde, quelquefois dilaté en forme d'ampoule. Hensinger le premier, et plusieurs auteurs après lui, ont parfois constaté la présence à la partie postérieure du trajet fistuleux, ou même en l'absence de toute fistule, de productions osseuses particulières qui ne sont autres que des vestiges d'un arc branchial anormalement développé.

Les fistules borgnes internes ont été jusqu'ici très-rarement observées. Hensinger n'en rapporte que trois faits dans lesquels il s'agit de diverticules, doublés d'une muqueuse, s'ouvrant à la partie inférieure et latérale du pharynx, vers la base de la langue.

Indépendamment des caractères objectifs que nous venons de faire connaître, les fistules branchiales complètes ou borgnes externes entraînent des troubles locaux et fonctionnels que nous allons énumérer. La vue seule permet de reconnaître aisément l'existence de l'orifice extérieur; au toucher on sent, à partir de cet orifice, à travers la peau, un cordon dur et résistant se dirigeant vers l'os hyoïde. Quelquefois, pendant les mouvements de déglutition, l'orifice s'élève en prenant la forme d'un entonnoir. Ces fistules sont le plus souvent indolentes; mais elles deviennent parfois le point de départ de légers picotements. L'introduction d'un stylet dans le trajet détermine, chez quelques malades, de vives douleurs, une sensation de picotement dans le pharynx, et parfois même des accès de toux, ce qui n'indique nullement, comme on l'a cru pendant longtemps, une communication des voies aériennes avec l'air extérieur; ce phénomène, en effet, s'observe aussi bien dans les fistules borgnes externes que dans les fistules complètes. Tant que la sonde est en place, les malades sont enroués et ne peuvent parler à haute voix; mais celle-ci redevient normale aussitôt que la sonde est retirée. On voit sourdre par l'orifice un liquide analogue au mucus buccal, tantôt clair, limpide, filant et sans odeur, tantôt jaunâtre et purulent. Cet écoulement, dans certains cas, est très-peu abondant et se fait d'une manière intermittente; d'autres fois, au contraire, il est continu et assez abondant pour que

les parties qui avoisinent l'ouverture fistuleuse soient toujours humectées. Il augmente d'ailleurs sous l'influence de certaines circonstances, telles que les mouvements de déglutition, l'absorption des boissons chaudes, l'époque de la menstruation, l'action du froid extérieur, les impressions morales.

Dans les fistules borgnes externes, l'orifice est souvent obstrué par des croûtes de telle sorte que le liquide s'accumule dans le trajet fistuleux et forme une petite tumeur sous la peau. C'est une erreur de croire que dans les fistules complètes, les aliments et les boissons passent à l'extérieur.

Il n'est pas rare de voir les fistules branchiales s'accompagner de vices de conformation de l'oreille et de surdité. Le diagnostic est habituellement facile : le siége, l'écoulement d'un liquide analogue au mucus buccal, l'origine congénitale, permettent de distinguer les fistules branchiales des fistules salivaires et trachéales. Il est facile, à l'aide du cathétérisme ou d'injections de liquides colorés, de déterminer si la fistule est complète ou seulement borgne externe. En cas de doute, il faut recourir au laryngoscope, qui permettra de découvrir l'orifice interne. Quant aux fistules borgnes internes, c'est l'examen laryngoscopique seul qui permettra d'en déterminer l'existence.

Le pronostic n'offre pas de gravité. Cependant quelques malades affectés de fistules branchiales paraissent présenter une certaine tendance aux affections pulmonaires ou aux troubles de la déglutition. Enfin la guérison est extrêmement difficile à obtenir. Ce n'est qu'exceptionnellement qu'on a vu le trajet s'oblitérer spontanément, ou bien une fistule complète se transformer en une fistule borgne externe.

Au point de vue du traitement, nous ne parlerons pas des fistules borgnes internes, dont l'existence est à peine démontrée. Quant aux fistules complètes, quelques chirurgiens ont tenté de fermer l'ouverture extérieure par la cautérisation. Dans un certain nombre de cas, ce traitement est resté sans résultat; dans d'autres, il a donné lieu à des douleurs vives, à des gonflements et à des troubles de la déglutition; aussi est-il préférable de ne pas intervenir. Pour les fistules borgnes externes, il faut tenter leur guérison soit par les injections irritantes, soit par la cautérisation, soit enfin, si ces moyens ont échoué, par l'excision complète du trajet fistuleux.

Les *fistules accidentelles* varient suivant leur siége, leur point de départ et la nature des matières auxquelles elles donnent passage. En effet, elles peuvent occuper les parties latérales ou la ligne médiane du cou, et donner issue à un liquide séreux muqueux ou purulent, à de la salive, à des gaz, ou à des parcelles alimentaires. Les fistules salivaires ont été décrites avec les maladies de la glande parotide. Les fistules gazeuses ou alimentaires seront décrites avec les maladies

de la trachée, du larynx et de l'œsophage. Quant aux fistules purulentes, elles succèdent à des adénites ou à des hygromas suppurés qui seront également décrits plus loin.

Ruptures musculaires.

Quelques auteurs ont observé la rupture des muscles sterno-mastoïdiens (Traisnel en a rassemblé dans sa thèse quelques observations, Paris, 1876). Cette rupture se produit, sans lésion du tégument externe, sous l'influence d'une contraction énergique d'un de ces muscles dans une chute sur le côté, ou dans une brusque inclinaison de la tête vers le côté opposé. Elle est généralement incomplète ; on la reconnaît à une douleur vive, instantanée, que les malades comparent à un coup de fouet ou de pierre, qui augmente par la pression ou par la contraction spontanée ou provoquée du muscle, à tel point que les mouvements de flexion et de rotation de la tête deviennent impossibles. Peu de temps après apparaissent du gonflement et tous les signes d'un épanchement sanguin ou même d'une inflammation plus ou moins vive.

Le traitement consiste à immobiliser le muscle rompu, dans le relâchement, à l'aide d'une plaque de gutta-percha ou d'un appareil plâtré ou silicaté, moulé sur le côté opposé, en maintenant la tête inclinée vers le muscle lésé.

Brûlures.

Elles sont superficielles ou profondes.

On a décrit des *insolations* chez les gens de la campagne ou chez des soldats qui s'exposent trop directement aux rayons d'un soleil ardent.

Quand elles sont limitées, elles offrent peu de gravité ; il n'en est pas de même quand elles occupent en même temps le cuir chevelu. On sait que dans ces cas elles peuvent s'accompagner de méningite.

Les brûlures profondes reconnaissent les mêmes causes que dans les autres régions et ne méritent de nous arrêter qu'au point de vue des cicatrices vicieuses. Il faut, dans le traitement, s'attacher à prévenir les fâcheux effets de ces cicatrices, et nous verrons plus loin comment il faut agir quand on est appelé à les faire disparaître.

INFLAMMATIONS.

Les affections inflammatoires dont le cou peut être le siége, sont le *furoncle*, l'*anthrax*, le *zona*, la *pustule maligne*, l'*érysipèle*, le *phlegmon* et l'*abcès*.

Le *furoncle*, le *zona* et l'*érysipèle* n'offrent rien de particulier, ils se comportent au cou comme dans les autres régions. Nous dirons seulement que le zona peut s'étendre au bras, comme dans un cas rapporté par Handfield Jones.

La *pustule maligne* se rencontre au cou aussi souvent qu'à la face; elle y donne lieu d'ailleurs aux mêmes symptômes et réclame le même traitement.

L'*anthrax* s'observe rarement sur les régions antéro-latérales du cou. Marjolin, Ledran, etc., en ont cependant cité des exemples. Il est bien autrement fréquent à la partie postérieure et surtout au voisinage de la nuque, ce qui paraît tenir plus spécialement au frottement des cols, aux éruptions acnéiques si communes dans cette région, à la résistance des téguments.

Outre les symptômes communs aux autres régions, l'anthrax des régions antéro-latérales entraîne du côté des voies respiratoires certains troubles parfois inquiétants, tels que la toux, la dyspnée. Ceux de la partie postérieure déterminent des douleurs très-violentes qui semblent dues au peu d'extensibilité des téguments, à la richesse des filets nerveux de la région. Abandonné à lui-même, l'anthrax de la nuque est susceptible de s'étendre au loin, en hauteur et en largeur, de mortifier une grande épaisseur de téguments, de déterminer la dénudation de la protubérance occipitale, l'ouverture du canal vertébral (Broca), celle des veines rachidiennes et même des sinus crâniens; de là des troubles généraux, des phlébites, etc.

Le pronostic est surtout grave chez les diabétiques.

Tandis que quelques chirurgiens conseillent, dans ces cas, l'expectation, nous pensons, avec Nélaton, que le meilleur moyen de prévenir ces accidents est de recourir de bonne heure à l'incision cruciale faite aussi largement que possible.

Phlegmons et abcès.

On rencontre au cou, comme dans les autres régions, des phlegmons et des abcès aigus ou chroniques.

1° Phlegmons et abcès aigus. — Les causes sont locales, par propagation, ou générales; en effet, on voit ces phlegmons et ces abcès survenir à la suite d'un refroidissement brusque chez des crieurs ambulants, ou par le fait de blessures volontaires ou involontaires du cou et de la cavité buccale, des inflammations diverses de la bouche, de la gorge, du larynx, de l'œsophage. D'autres sont dus à la propagation d'une phlébite, d'une angioleucite et surtout d'une adénite; il est même à remarquer que l'adéno-phlegmon est la variété la plus fréquente dans la profondeur de la région. Enfin, il en est qui apparais-

sent dans le cours ou pendant la convalescence d'affections aiguës, telles que la fièvre typhoïde, les fièvres éruptives, ou sous l'influence de maladies constitutionnelles, comme la syphilis ou la scrofule.

Indépendamment des symptômes généraux : malaise, fièvre, frissons, agitation ou même délire, et des symptômes locaux : douleur, gonflement, rougeur, chaleur, communs aux phlegmons et aux abcès de toutes les régions, il en est au cou de particuliers qui varient suivant leur siége et leur profondeur.

Ces phlegmons, en effet, sont superficiels ou profonds, selon qu'ils se développent dans le tissu cellulaire sous-cutané, ou dans le tissu cellulaire sous-aponévrotique.

Les *phlegmons superficiels* offrent peu d'intérêt quand ils sont primitifs. Outre les causes générales dont nous avons parlé, il en est de locales, propres à la région : c'est ainsi qu'à la nuque ces phlegmons succèdent souvent aux anthrax, si communs à ce niveau ; aux régions sus-hyoïdienne et sous-maxillaire, aux adénites sous-cutanées, aux ostéo-périostites du maxillaire inférieur, consécutives elles-mêmes aux maladies des dents, en particulier à l'éruption vicieuse de la dent de sagesse; dans la région sous-hyoïdienne, aux inflammations de la bourse séreuse préthyroïdienne.

Lorsqu'ils se terminent par résolution, ils ne laissent pas de traces; ils se terminent par induration, ils laissent après eux une tuméfaction persistante. Enfin, lorsqu'ils viennent à suppurer, ils peuvent amener la destruction du muscle peaucier, donner lieu à des cicatrices visibles, ou à une variété de torticolis demi-cicatriciel, demi-musculaire. Aussi faut-il s'attacher, non-seulement à combattre l'inflammation et la suppuration par les moyens ordinaires, mais encore avoir soin de prévenir les cicatrices difformes et la position vicieuse de la tête et du cou.

Dans ce but, on appliquera des appareils maintenant la tête dans une bonne position.

Les *phlegmons profonds* tirent, du point où ils prennent naissance, des conditions spéciales qui méritent de nous arrêter. C'est pourquoi nous les étudierons successivement dans chacune des régions secondaires du cou, c'est-à-dire dans les régions sus-hyoïdienne, sous-hyoïdienne, sterno-mastoïdienne, sus-claviculaire et de la nuque.

Les *abcès profonds sus-hyoïdiens*, à cause de la disposition et de la résistance des muscles, trouvent plus de facilité à se porter du côté de la bouche où ils viennent donner lieu, sur le plancher, à une saillie violacée, douloureuse, fluctuante entre les doigts placés à la fois dans la bouche et sous le menton. Plus rarement ils se portent du côté de l'épiglotte, de la trachée, du pharynx ou de l'œsophage.

Les *phlegmons et abcès profonds sous-hyoïdiens* offrent des symptômes

différents suivant qu'ils naissent dans l'espace thyro-hyoïdien ou dans l'espace laryngo-sternal.

Les thyro-hyoïdiens situés dans le tissu cellulo-adipeux sous-hyoïdien, autour de la base de l'épiglotte, en avant de la membrane thyro-hyoïdienne, sont rarement idiopathiques; le plus souvent ils succèdent à une inflammation de la bourse séreuse sous-hyoïdienne, des cartilages et de la muqueuse du larynx, de la langue ou du corps thyroïde. Outre les symptômes apparents qui sont communs à tous les phlegmons, on voit, au laryngoscope, une tuméfaction à la base de l'épiglotte; on constate, en outre, une gêne des mouvements de la langue, de l'aphonie, de la dyspnée et même de la suffocation. Ces abcès se portent parfois du côté de la peau, mais ils tendent surtout à s'ouvrir du côté du pharynx, en avant et sur les côtés de l'épiglotte.

Ceux de l'espace laryngo-trachéal sont rarement spontanés. On les observe ordinairement à la suite de traumatismes volontaires ou involontaires, de thyroïdites, de plaies portant sur le tissu cellulo-adipeux qui entoure les muscles, les voies aériennes, l'œsophage, la thyroïde, les vaisseaux, avec ou sans complications de corps étrangers ou de tumeurs. Outre les symptômes locaux communs aux phlegmons et aux abcès en général, on constate qu'ils donnent lieu de bonne heure à des troubles fonctionnels du côté des voies aériennes et du tube digestif.

Les chirurgiens insistent, avec raison, sur la tendance qu'ils ont à descendre sur la trachée, le long des gros vaisseaux, vers les médiastins; mais ils ont également une grande tendance à se porter en arrière de la trachée et de l'œsophage, à s'étendre du côté opposé, et même à remonter sur les côtés du pharynx, vers les régions maxillaire et sous-hyoïdienne, ce qui tient surtout à la position horizontale que les malades sont obligés de garder.

Les *phlegmons et abcès de la région sterno-mastoïdienne* dont nous allons parler sont ceux de la gaîne du sterno-mastoïdien et ceux du tissu cellulaire sous-jacent qui, comme on le sait, entoure les gros vaisseaux du cou.

Les phlegmons et les abcès de la gaîne du muscle ont été décrits pour la première fois par Velpeau; ils se reconnaissent aisément en ce que l'empâtement est plus superficiel, plus circonscrit, et suit exactement la direction du muscle.

L'inflammation du tissu cellulaire profond a été décrite par Dupuytren et Velpeau sous le nom de *phlegmon large du cou*, surtout en raison de la facilité avec laquelle elle s'étend dans les régions profondes par suite des communications qui s'établissent entre les régions voisines, soit directement, soit indirectement, par les orifices dont les aponévroses sont criblées. Ce genre de phlegmons offre ceci de

particulier qu'il envahit d'emblée tout le tissu cellulaire qui s'étend de l'apophyse mastoïde au sternum, et qu'il se propage aux régions voisines en revêtant les caractères du phlegmon diffus. Parmi les causes qui peuvent lui donner naissance, il faut citer le froid, certaines professions qui fatiguent la voix, comme celle de chanteur ambulant, de crieur public, les laryngites, les angines et les adénites. Il s'annonce par des douleurs pulsatives dans les profondeurs du cou, par une rougeur et un empâtement dur, profond, sans limites précises, masquant les saillies et les dépressions du cou. Il n'est pas rare de le voir atteindre les ganglions, les vaisseaux lymphatiques, les muscles. Quand la suppuration s'établit, elle envahit les régions voisines sur une grande étendue, passe entre les feuillets aponévrotiques, amène l'inclinaison de la tête et le resserrement douloureux des mâchoires, des troubles du côté des organes voisins, et des phénomènes généraux graves, du délire, le coma.

Les *phlegmons sus-claviculaires* reconnaissent les mêmes causes que les précédents auxquels ils succèdent par propagation. Ils offrent ceci de particulier dans leur marche qu'ils s'étendent plus facilement sous l'aisselle que vers le médiastin, et que les abcès auxquels ils donnent lieu, lorsqu'ils sont soulevés par l'artère sous-clavière, simulent quelquefois des anévrysmes.

Les *phlegmons* et les *abcès profonds de la nuque* sont plus rares que les précédents, ce qui tient à la structure même de la région. Pour peu qu'ils s'étendent dans les interstices musculaires, ils donnent lieu à des douleurs vives et à une tuméfaction dure, rénitente, qui s'explique par l'obstacle que leur opposent les plans charnus qui les recouvrent. Ils franchissent facilement la ligne médiane, et ont plus de tendance à se porter sur les côtés qu'en haut vers la tête, en bas vers la région dorsale du thorax ou vers l'épaule, en passant au-dessus du trapèze.

Quelle que soit la région dans laquelle ils se développent, ces phlegmons et ces abcès, au lieu de rester circonscrits, peuvent s'étendre au loin, passer à la partie supérieure où ils viennent s'ouvrir dans la bouche; à la partie inférieure du côté de l'aisselle, dans le médiastin; vers la région externe, sous le trapèze, les muscles de l'épaule; vers les parties profondes du côté du pharynx, de l'œsophage ou de la trachée qu'ils ulcèrent et perforent. Quelquefois ils se terminent par gangrène et donnent lieu à des destructions plus ou moins étendues. S'ils se propagent du côté des vaisseaux, ils peuvent se compliquer d'hémorrhagies, en ulcérant ou même en perforant la thyroïdienne inférieure, comme nous l'avons observé dans un cas à l'hôpital Saint-Antoine, la carotide ou la jugulaire interne. Parfois aussi ils déterminent des coagulations dans le système veineux du cou et de la tête, et pro-

duisent ainsi des accidents de phlébite, de thrombose et d'embolie. Enfin, ils se compliquent, chez certains malades, de pleurésies purulentes avec engouement, hépatisation ou même embolie pulmonaire.

Le diagnostic d'un phlegmon du cou ne présente habituellement pas de difficultés; cependant, s'il est aisé le plus souvent de reconnaître sa cause, son siége, et même sa profondeur, il est parfois très-difficile, pour les phlegmons profonds, de déterminer exactement le moment où se forme la suppuration; car la fluctuation, dans ces cas, est loin d'être nette par suite de l'absence de plans résistants; il faudra tenir bien compte alors de l'œdème inflammatoire, et surtout de l'époque à laquelle est parvenue la maladie. C'est, en effet, après six ou huit jours que la suppuration apparaît, lorsque ces phlegmons ne se terminent pas par résolution ou par induration.

2° Abcès chroniques.—Il n'est pas rare d'en trouver d'idiopathiques, surtout dans le tissu cellulaire sous-cutané postéro-latéral du cou. Très-souvent ils succèdent à une adénite chronique suppurée, ou à une affection des os du voisinage, occipitaux, mâchoires, sternum, clavicule, côtes, etc.

Les superficiels ou sous-cutanés sont généralement circonscrits. Les profonds suivent habituellement les interstices musculaires ou aponévrotiques, les gros vaisseaux et l'œsophage.

Les profonds, à la région sus-hyoïdienne, restent très-longtemps circonscrits et se portent tantôt du côté de la bouche, tantôt du côté de la peau. Les sous-hyoïdiens, de même que les précédents, sont rarement idiopathiques. Quand ils proviennent des cartilages du larynx et de l'os hyoïde, ils demeurent circonscrits dans le voisinage de leur point de départ. Ceux qui naissent du sternum ou de l'extrémité interne de la clavicule tendent à remonter en avant de la trachée plutôt qu'à redescendre en avant du sternum. Ceux de la région mastoïdienne font saillie en avant ou en arrière de ce muscle; en se développant ils descendent le long de la trachée et de l'œsophage. Ceux des occipitaux restent longtemps circonscrits à la nuque. Ceux de la région sus-claviculaire ont plus de tendance à se porter vers l'aisselle et souvent vers le médiastin. Rarement ils s'ouvrent dans la plèvre. Lorsque cette ouverture a lieu, presque toujours elle est l'indice qu'une tuberculose de la plèvre s'est propagée à un ganglion, et qu'il existe en même temps une caverne dans la plèvre et dans le poumon.

Le traitement des phlegmons aigus du cou doit être actif. Dès le début il faut prescrire des purgatifs, des onctions mercurielles, des vésicatoires volants, et surtout des émissions sanguines locales et même générales, si la santé du malade le permet. Lorsque l'inflammation est tellement aiguë qu'elle menace de s'étendre et de produire

des troubles fonctionnels graves du côté des organes voisins, il ne faut pas hésiter à faire des incisions préventives aux lieux d'élection, c'est-à-dire à la région sus-hyoïdienne, sur la ligne médiane, vers l'angle de la mâchoire ; à la région sous-hyoïdienne, au niveau du bord postérieur du sterno-cléido-mastoïdien ; à la région sus-claviculaire, au-dessus de la clavicule ; à la région postérieure vers le bord antérieur du trapèze, auprès de la ligne médiane. Toutes les fois que le phlegmon est profond, on pourra se servir des points de repère en usage pour la ligature des gros vaisseaux, et inciser couche par couche en s'aidant de la sonde cannelée. Une autre précaution non moins importante à prendre quand il s'agit de pratiquer ces incisions, c'est de les tracer dans les points où elles seront le moins apparentes. Mais c'est surtout lorsque la suppuration est établie qu'il faut se hâter de les pratiquer pour empêcher le pus de fuser, d'ulcérer les canaux voisins. Si les clapiers sont profonds, anfractueux, étendus, multiples, il faudra tâcher de ne pas multiplier inutilement les incisions, s'aider au besoin du séton et du drainage, qui laissent des cicatrices moins apparentes, qui exposent moins aux complications des plaies. Lorsque l'abcès est circonscrit et surtout lorsque c'est un abcès à marche chronique, comme autour des abcès froids, ou autour des adénites chroniques suppurées et scrofuleuses, il faudra, si l'on est consulté en temps opportun, empêcher à tout prix l'abcès de s'ouvrir spontanément et d'amener une cicatrice difforme. Dans ce cas, on peut se servir des ponctions capillaires vantées par Velpeau et par Voillemier, des ponctions sous-cutanées faites avec les aspirateurs. Mais c'est surtout au séton ou mieux encore au drainage qu'il faut recourir. Darby, Bonnafont, ont proposé d'appliquer des sétons avec des fils simples ; Muguet, Créan, de Saint-Germain, préfèrent le fil métallique. Ces fils suffisent en effet pour les collections petites qu'on observe chez les jeunes enfants ; mais pour peu que la collection soit profonde et les téguments résistants, le drainage pratiqué suivant les indications de Chassaignac est plus avantageux, en ce qu'il permet, non-seulement de donner au pus une facile issue, mais encore de faire dans la cavité de l'abcès des injections détersives ou substitutives.

Quant aux grandes incisions, il faudra s'en abstenir autant que possible, dans le but d'éviter des cicatrices qui dans cette région sont très-apparentes, ou tout au moins de n'y recourir qu'en cas d'absolue nécessité.

Phlegmons et abcès des parties latérales et postérieure du pharynx.

Il est rare de les voir survenir spontanément, cependant on a noté l'influence du froid et de la diathèse rhumatismale. Il en est qui surviennent par propagation d'une inflammation de voisinage, comme on

l'a vu à la suite d'une adénite, d'une ostéite et même de la rétrocession d'un érysipèle de la face. Le plus souvent ils sont de cause traumatique, comme Nélaton en a observé un cas. L'abcès avait eu pour origine une blessure du pharynx causée par un os qui s'y était arrêté momentanément.

Enfin, chez quelques malades, ces abcès ont eu pour cause un rétrécissement de l'œsophage : dans ces cas, sous l'influence des efforts de déglutition les muscles du pharynx avaient subi une hypertrophie à forme inflammatoire, et l'irritation s'était propagée avec trop d'intensité à la couche cellulaire lâche qui unit ces muscles aux parties situées en arrière.

Ces abcès se rencontrent le plus souvent chez des adultes; on les a aussi observés chez des enfants au-dessous de quatre ans.

Les symptômes, la marche et le traitement diffèrent suivant que la phlegmasie est aiguë ou chronique, nous les étudierons donc séparément.

Le *phlegmon aigu* s'annonce quelquefois à la manière d'une angine violente : douleur au fond de la gorge s'étendant à toute la région cervicale, rougeur et tuméfaction de la muqueuse plus ou moins vive et circonscrite. D'autres fois la maladie débute subitement par de la dysphagie et de la dyspnée, sans que l'inspection du fond de la gorge révèle encore rien d'anormal. En même temps que ces troubles fonctionnels s'aggravent, la douleur se fait sentir de plus en plus vive. Tous ces troubles augmentent encore dans la position horizontale, au point que le malade ne peut plus avaler et se trouve en proie à une oppression inquiétante. Au moment où la suppuration se forme, on voit apparaître les signes ordinaires qui l'annoncent. frissons irréguliers, redoublement de la fièvre et quelquefois tuméfaction œdémateuse sur l'un des côtés du cou. A ce moment, si l'on examine le fond de la gorge, on aperçoit sur la paroi postérieure du pharynx une saillie lisse, arrondie, fluctuante, qui s'avance quelquefois jusqu'à la base de la langue. La dyspnée et la dysphagie deviennent tellement prononcées que les liquides refluent par les fosses nasales et que la respiration devient bruyante, stertoreuse; les malades accusent la sensation d'un corps flottant dans la cavité pharyngienne, et tombent quelquefois dans un état de somnolence et de délire dû à la gêne apportée à la circulation cérébrale par la compression qu'exerce l'abcès sur les vaisseaux du cou.

Tels sont les principaux symptômes des abcès rétro-pharyngiens aigus; il en est quelques autres qui ont été signalés dans diverses observations, mais qui ne se rencontrent pas d'une manière constante : ce sont le déplacement du larynx en avant, un gonflement œdémateux de l'épiglotte, l'épaississement de cet organe et le dépôt à sa surface

d'une couche de lymphe plastique, la présence sur la muqueuse pharyngienne d'un mucus épais et visqueux qui la recouvre et empêche de voir la saillie formée par l'accumulation du pus, etc. On a signalé dans quelques cas un gonflement indolent et considérable du cou; enfin on a vu des malades être pris d'un hoquet très-fatigant et tellement opiniâtre qu'il a persisté jusqu'à la mort.

La rapidité avec laquelle apparaissent les accès de suffocation peut faire croire à l'existence d'un œdème de la glotte ou d'un croup, surtout chez les enfants. L'abcès rétro-pharyngien se distingue du croup en ce que les accidents ne présentent pas d'exacerbations, en ce que la dysphagie va toujours croissant, tandis que dans le croup et dans l'œdème de la glotte la déglutition est à peine gênée; en ce qu'une compression exercée sur le larynx augmente la dyspnée et l'agitation de l'enfant; en ce qu'enfin l'examen du fond de la gorge permet de voir et de sentir une tumeur fluctuante qui ne se rencontre ni dans le croup ni dans l'œdème de la glotte.

Le pronostic est des plus graves lorsque l'abcès est méconnu, et il est fréquent de voir les malades mourir par suffocation, par épanchement de pus dans le thorax, ou par l'extension de l'infiltration purulente. La première indication est donc de prévenir, au début, par tous les moyens possibles, la formation du pus. Dans ce but on aura recours aux antiphlogistiques généraux et locaux, aux émollients, aux dérivatifs sur le tube intestinal et les membres inférieurs. Une fois l'abcès formé, il faut donner issue au pus : l'incision doit être faite largement et autant que possible du côté de la bouche; l'opération est alors beaucoup plus simple, mais par cette voie on doit redouter l'introduction des boissons dans l'intérieur du foyer rétro-pharyngien qui forme un cul-de-sac entre la colonne vertébrale et le pharynx. Cette disposition peu favorable au recollement des parois du foyer, a paru dans un cas malheureux, avoir causé la mort. Pour prévenir cet accident, il suffit de conduire les boissons dans l'estomac à l'aide d'une sonde œsophagienne.

S'il est difficile d'apercevoir l'abcès au delà de l'isthme du gosier, on pourrait, à l'exemple de Petrunti, inciser le cou, de dehors en dedans, sur les parties latérales. Voici comment ce chirurgien pratiqua l'opération : Il fit sur la peau une incision verticale au niveau du gonflement œdémateux, dans l'étendue d'un pouce et demi, sur le bord externe du muscle sterno-cléido-mastoïdien, continua couche par couche avec une extrême lenteur et arriva ainsi jusqu'à l'œsophage, en ayant soin d'éviter les vaisseaux et les nerfs importants. Parvenu à cette profondeur, il remplaça le bistouri par un petit couteau d'ivoire dont il se sert également pour opérer les kystes et les anévrysmes. L'œsophage était tuméfié et fluctuant; il le fixa avec l'extrémité du

doigt indicateur et sur son ongle fit glisser la pointe d'un bistouri étroit; il ne s'écoula pas moins de 360 grammes de pus. Immédiatement le malade ouvrit la bouche, fit un grand soupir et put avaler et respirer librement. Une bandelette en forme de mèche fut portée au fond de la plaie pour faciliter l'écoulement du pus au dehors et la guérison fut prompte.

Au lieu de porter l'incision à la partie postérieure du muscle sterno-mastoïdien, on pourrait la pratiquer le long de son bord antérieur; la voie serait plus directe pour arriver à l'œsophage. C'est la voie que suivit M. Prioux (de Nantes) pour ouvrir un abcès rétro-pharyngien consécutif à une angine érysipélateuse qui avait produit un demi-litre de pus.

Les *abcès chroniques* sont tellement rares que l'on en cite à peine quelques exemples: l'un est dû à Desault, un autre à Dupuytren, un troisième est publié dans un journal de Dublin.

Ces abcès donnent lieu aux mêmes accidents que ceux qui succèdent aux phlegmons aigus. Cependant, comme leur marche est plus lente, les organes s'habituent peu à peu à la compression; il en résulte qu'ils peuvent acquérir un développement plus considérable que les abcès aigus. Aussi s'étendent-ils sur les parties latérales du cou, vers les angles de la mâchoire inférieure où ils viennent former une tumeur quelquefois énorme.

La ponction est le meilleur traitement. Si les parois du foyer se recollent difficilement, on pratique avec avantage l'injection iodée.

ARTICLE II.

AFFECTIONS DES GANGLIONS LYMPHATIQUES.

Il est peu de régions où les ganglions lymphatiques se rencontrent en plus grand nombre qu'à celle du cou. Dans la région sus-hyoïdienne, on trouve plusieurs ganglions, en arrière, en dehors et en avant des artères carotides; d'autres entourent la glande sous-maxillaire; quelques-uns sont situés au-dessus de cette glande, sur le trajet de l'artère et de la veine faciales; d'autres encore se rencontrent entre le muscle mylo-hyoïdien, la mâchoire, le digastrique et l'aponévrose cervicale. Tous ces ganglions reçoivent les lymphatiques du pharynx, de l'intérieur de la bouche et de la face.

Dans la région sous-hyoïdienne, les ganglions forment une chaîne autour de la carotide primitive et de la jugulaire interne; quelques-uns sont placés derrière le plexus veineux sous-thyroïdien. Dans la région sus-claviculaire existent aussi un grand nombre de ganglions dont les uns sont situés au-dessus du muscle sterno-mastoïdien, d'autres derrière la clavicule, d'autres dans l'espace triangulaire intercepté par

le sterno-mastoïdien et le trapèze. Enfin, à la nuque on trouve également quelques ganglions sur le trajet du splénius, à 3 centimètres environ au-dessous de la ligne courbe de l'occipital.

Ces ganglions peuvent être le siége d'*inflammations*, d'*hypertrophies*, de *tumeurs* et de quelques *dégénérescences*. Leurs affections ont été l'objet d'études sérieuses dans ces dernières années. Nous en avons fait nous-même le sujet d'une leçon à l'hôpital Saint-Louis, qui est publiée dans le 2e volume de nos cliniques, et à laquelle nous empruntons les éléments de la description qui va suivre.

Inflammations (adénites).

Ce que nous avons dit plus haut (t. I, p. 751) des adénites en général nous permettra d'être bref sur l'adénite cervicale.

Elle est aiguë ou chronique. Nous étudierons successivement ces deux variétés.

Adénite aiguë. — L'adénite aiguë reconnaît des causes locales et des causes générales. Les premières sont celles que nous avons mentionnées en parlant des phlegmons et des abcès du cou. Les causes générales sont la syphilis, le lymphatisme et surtout la scrofule. On a vu aussi l'adénite aiguë survenir pendant la convalescence d'affections graves, telles que les fièvres éruptives et la fièvre typhoïde. Enfin cette maladie se rencontre fréquemment chez de jeunes soldats sous l'influence de causes multiples.

L'adénite aiguë est superficielle ou profonde. Suivant la région, elle est sous-maxillaire, mylo-hyoïdienne, carotidienne, sus-claviculaire ou parotidienne. Cette dernière a été décrite plus haut (voy. *Affections de la parotide*).

Les désordres anatomo-pathologiques sont les mêmes que dans les autres régions (voy. t. I, p. 752). Le ganglion enflammé augmente de volume et de consistance, se vascularise, bientôt après se ramollit graduellement, passe du blanc rosé au gris rougeâtre; la vascularisation s'étend à l'enveloppe; parfois le ramollissement devient tel que le doigt s'enfonce comme dans la masse cérébrale. Dans les adénites érysipélateuses on trouve quelquefois de petits foyers hémorrhagiques.

Le microscope permet de constater une dilatation notable des capillaires sanguins et une prolifération cellulaire; cette dernière se fait-elle aux dépens du tissu adénoïde ou des éléments lymphoïdes? C'est là un point non encore élucidé. Selon M. Robin, les cellules du réticulum grossissent et présentent des noyaux multiples. Birch-Hirschfeld, d'accord avec Billroth, prétend au contraire que le tissu adénoïde ne joue qu'un rôle passif, et que ses mailles sont simplement distendues par les cellules lymphoïdes devenues plus nombreuses et plus grosses.

Si la maladie se termine par résolution, ces désordres disparaissent peu à peu. Si elle passe à la suppuration, on trouve du pus infiltré sous forme de points jaunâtres et de petits foyers purulents qui détruisent successivement tous les follicules. L'adénite cervicale suppurée, comme celle des autres régions, a une grande tendance à se propager dans le tissu cellulaire du voisinage, d'où le nom d'*adéno-phlegmon* que M. Gosselin a proposé pour mieux faire comprendre ce mode de propagation. C'est surtout lorsque la phlegmasie porte sur plusieurs ganglions et tend à suppurer que l'inflammation phlegmoneuse envahit le tissu cellulaire voisin. A la période de suppuration, l'abcès ulcère l'enveloppe et se vide dans ce tissu cellulaire; la maladie suit alors la marche des phlegmons et des abcès décrits dans le paragraphe précédent.

Lorsque, au lieu de suppurer, l'inflammation se termine par induration et passe à l'état chronique, le tissu du ganglion reste dur et rénitent. Il en est de même lorsqu'une portion des ganglions a suppuré et que l'autre portion reste dure, longtemps après que l'abcès a été évacué.

L'adénite aiguë, qu'elle soit primitive ou consécutive, débute dans l'un des points que nous avons indiqués, par une tuméfaction limitée, facile à circonscrire quand elle est superficielle et monoganglionnaire, plus diffuse quand elle est profonde et polyganglionnaire. Au toucher, on sent une masse douloureuse, habituellement bosselée, dont la consistance, sensiblement uniforme au début, se modifie rapidement de façon que certains points semblent se ramollir lorsque les autres restent durs. Si la maladie tend à la suppuration, les téguments rougissent, les ganglions atteints deviennent de plus en plus mous et fluctuants, et si le chirurgien n'intervient pas, la peau se sphacèle et le pus s'écoule au dehors. Si elle se termine par résolution ou par induration, la tumeur conserve plus longtemps sa consistance ferme et demeure stationnaire ; la coloration des téguments reste normale, la résorption se fait peu à peu, d'une manière insensible, et l'induration persiste plusieurs mois encore après le début.

Les troubles généraux sont proportionnés au degré d'acuité et à l'étendue de l'adénite ; le plus souvent ils sont à peine appréciables et consistent dans un peu de fièvre, de céphalalgie et des troubles digestifs passagers. D'autres fois, la fièvre et les symptômes locaux redoublent d'intensité et annoncent que l'inflammation s'étend au tissu cellulaire ambiant (voy. *Phlegmons et abcès du cou*).

L'adénite aiguë est facile à reconnaître aux caractères que nous venons d'énumérer.

La gravité dépend non-seulement de la cause qui la produit, mais

encore de la rapidité de sa marche et de la facilité avec laquelle elle se propage aux tissus voisins.

Dans ce cas il faut la combattre par les moyens les plus énergiques. Si le chirurgien est appelé au début, il aura recours aux émissions sanguines locales, aux frictions résolutives, aux dérivatifs locaux et intestinaux ; il aura soin, s'il peut faire disparaître la cause, d'agir de bonne heure : c'est ainsi que dans l'adénite consécutive à une carie dentaire, l'avulsion de la dent malade est le meilleur traitement ; il en sera de même des adénites succédant aux ulcérations labiales ou buccales. Si, malgré ces moyens, le tissu cellulaire voisin se prend rapidement, et s'il y a tendance à la suppuration, il ne faut pas hésiter à pratiquer de bonne heure une ou deux incisions dans la direction convenable et dans le lieu le moins apparent. Cette conduite est préférable à celle qui consiste à laisser ces abcès s'ouvrir d'eux-mêmes : en effet, ils décollent la peau, amènent le sphacèle et produisent des cicatrices apparentes.

Lorsque la suppuration est formée, si l'abcès est petit, superficiel, bien circonscrit, on peut recourir à un procédé opératoire qui laisse une cicatrice moins apparente que l'incision, ainsi que le passage d'un fil (Bonnafont) ou d'un tube élastique fenêtré (Chassaignac). Ces moyens peuvent suffire dans la majorité des cas pour obtenir la guérison, surtout si l'on a soin de prévenir la stagnation du pus au niveau des trajets anfractueux.

Adénite chronique. — Elle succède à l'adénite aiguë ou apparaît d'emblée sous l'influence d'une cause générale, telle que la scrofule, la syphilis, le cancer, le tubercule. Les auteurs ont longuement discuté pour savoir si, dans ces états diathésiques, les ganglions sont affectés primitivement et directement par suite de la viciation du sang, ou consécutivement à des manifestations de ces diathèses sur quelque point des téguments voisins. Cette dernière opinion a été surtout défendue par Velpeau en 1823. Depuis ses travaux sur ce sujet (*Théorie de l'irritation des ganglions par transport de produits morbides dans les voies lymphatiques*), un grand nombre d'auteurs regardent, comme lui, presque toutes les adénites chroniques comme symptomatiques d'une lésion des téguments voisins. Tout en admettant que cette théorie soit vraie pour certains cas, pour ceux où à des lésions du nez, de la bouche, des oreilles, par exemple, correspondent des engorgements ganglionnaires en rapport direct avec ces lésions, il est impossible, même dans ces cas, de ne pas faire jouer un rôle important à la diathèse dans la production de l'adénopathie. On doit admettre sans conteste les adénopathies scrofuleuses et syphilitiques primitives, même sans lésions du voisinage. Si, en effet, l'adénite cervicale syphilitique existe parfois avec un chancre induré des lèvres ou une plaque

muqueuse de la bouche, souvent aussi elle se montre loin de toute lésion muqueuse ou cutanée.

Le développement spontané des engorgements ganglionnaires du cou s'observe également chez de jeunes soldats. On peut invoquer plusieurs causes pour cette adénite des soldats : les unes directes, telles que le frottement du col roide des tuniques, l'action du courant d'air froid des guérites percées de lucarnes losangiques; d'autres générales, telles que le changement de vie et d'habitudes, l'encombrement, les mauvaises conditions hygiéniques des casernes; d'autres enfin de voisinage, telles que les irritations de la muqueuse buccale par le tabac à fumer ou à chiquer.

Les caractères anatomiques de l'adénite cervicale chronique varient suivant qu'elle est simple, granulo-graisseuse ou tuberculeuse.

Les *adénites chroniques simples*, qu'elles soient primitives comme l'adénite des jeunes soldats, qu'elles succèdent à des adénites aiguës ou à une autre affection chronique, sont caractérisées anatomiquement par des lésions similaires, qui consistent dans son induration, par hyperplasie des éléments conjonctifs, ou dans la suppuration lente d'une partie ou de la totalité du ganglion.

Quand elles se terminent par induration, outre qu'elles sont presque toujours consécutives à une adénite aiguë, elles sont caractérisées par une dureté fibreuse, un peu d'augmentation de volume du ganglion et l'épaississement de sa capsule. A la coupe, il est dur et crie sous le scalpel; sa surface est uniformément blanchâtre et nacrée. Au microscope, on reconnaît une sclérose véritable accompagnée d'une disparition presque complète des follicules et des sinus lymphatiques.

Quand elles se terminent par suppuration, à part l'augmentation de volume, qui est à peu près la même, les lésions diffèrent de celles de l'adénite aiguë. La vascularisation est moins marquée et la prolifération cellulaire fait défaut. Si l'on enlève un ganglion atteint d'adénite chronique suppurée, on constate, à la vue, que sa forme est peu régulière. Au toucher, la consistance est inégale; en certains points la mollesse et la fluctuation sont manifestes; en d'autres on éprouve une résistance exagérée comparable à celle du tissu fibreux; à la coupe, mêmes caractères. Il est rare, quand il suppure, que le ganglion soit transformé en un kyste purulent; le plus souvent, à côté des follicules parfaitement sains, on voit des foyers suppurés entourés d'une coque fibreuse et qui n'ont parfois aucune communication les uns avec les autres. Ces adénites suppurées ont quelque analogie avec les abcès froids. Le microscope montre que le tissu des ganglions chroniquement enflammés contient une prolifération notable du tissu conjonctif, ainsi qu'une diminution peu régulière des vaisseaux sanguins et lymphatiques.

A la suite de la suppuration, on trouve quelquefois des fongosités ou une large perte de substance dont l'orifice est comblé par une masse rougeâtre, arrondie, inégale, humide, véritable amas de granulations inflammatoires, comme celles que l'on trouve à la suite de toutes les suppurations.

Lorsque la suppuration a détruit l'enveloppe propre du ganglion, elle attaque souvent aussi les tissus ambiants, et donne lieu à des trajets et à des orifices fistuleux habituellement multiples, sinueux et irréguliers. Autour de ces trajets le tissu cellulaire ambiant s'agglomère, se feutre et s'indure.

Cette terminaison est la règle chez les scrofuleux.

Les *adénites chroniques à forme granulo-graisseuse*, présentent d'autres caractères. Les ganglions sont généralement moins tuméfiés que les précédents; leur enveloppe reste normale, leur tissu acquiert la dureté des fibro-lipomes. A la coupe, ce tissu induré paraît lardacé en certains points, plus mou dans d'autres. Les cloisons périphériques épaissies ont une résistance insolite; leur aspect est nacré; entre elles on voit des îlots de tissu graisseux normal, nombreux à la périphérie, tandis qu'au centre le tissu est fibreux ou fibroïde. Au microscope, on ne trouve que des cellules adipeuses et du tissu conjonctif plus avancé en organisation qu'à l'état normal; les sinus lymphatiques et le tissu adénoïde ont en grande partie disparu; enfin les vaisseaux sanguins sont grêles et peu nombreux. Cette variété s'observe le plus souvent chez des individus lymphatiques. On pourrait peut-être rattacher à cette forme certaines adénopathies de la syphilis, de l'impaludisme ou même de la peste. C'est ainsi que M. Auspitz a désigné sous le nom d'*adénopathies de l'infection syphilitique généralisée* certains bubons qui surviennent spontanément dans la période secondaire de la syphilis, longtemps après que les accidents locaux ont disparu, et que M. Naranzi décrit sous le nom de *typhus lœmoïde non contagieux*, certaines adénopathies multiples, primitives de pays où règne la peste, qui ont peu de tendance à la résorption, et qui ne s'accompagnent d'aucun des accidents ordinaires de la peste, sauf l'état fébrile, enfin que d'autres ont décrit une forme d'adénite palustre.

Les *adénites chroniques tuberculeuses* ou *caséeuses* présentent, dans leur évolution, une série de poussées aiguës se terminant par des suppurations prolongées qui laissent des trajets fistuleux.

Bien des discussions se sont élevées depuis Laennec sur la question de savoir si ces phlegmasies devaient être regardées comme consécutives aux tubercules (Laennec) ou comme d'origine scrofuleuse, et décrites, à ce titre, à côté du lymphome granuleux (Virchow). Les récents travaux sur ce sujet ont remis en faveur la théorie de Laennec, et il est admis aujourd'hui que les ganglions qui subissent la transfor-

mation caséeuse présentent à la fois les caractères de l'inflammation et de la tuberculose chronique.

A côté des ganglions primitivement tuberculeux, on trouve souvent chez des malades arrivés à une période avancée de la phthisie pulmonaire, plusieurs ganglions sus-claviculaires augmentés de volume et indurés; quelques-uns s'enflamment et suppurent, d'autres restent stationnaires depuis leur apparition jusqu'à la mort. Ces adénopathies sont secondaires ou consécutives.

Lorsque l'adénite revêt d'emblée la marche chronique, elle a un début insidieux, en quelque sorte latent, pendant lequel on observe seulement un peu de gêne dans les mouvements du cou, un gonflement léger des ganglions qui sont indolents et de consistance inégale. Ces ganglions restent durs et élastiques pendant des mois et des années, ou bien ils se ramollissent en partie ou en totalité, auquel cas l'inflammation déborde facilement l'enveloppe du ganglion, s'étend au tissu cellulaire périphérique (périadénite, périganglionite), et s'accompagne de douleurs subaiguës; ou bien ils finissent par suppurer et par devenir fluctuants. D'autres fois, surtout chez les scrofuleux et dans le jeune âge, l'adénite chronique revêt d'emblée la forme suppurative : tout à coup, sans cause appréciable, plusieurs ganglions sous-maxillaires grossissent et s'abcèdent avec rapidité, sans chaleur ni douleur locales et sans qu'aucun travail fébrile l'ait annoncé. Ces abcès acquièrent parfois des dimensions énormes, s'accolent les uns aux autres, et constituent un chapelet qui se continue sous le muscle sterno-mastoïdien avec les ganglions carotidiens et sus-claviculaires. Quand ils suivent une marche chronique d'emblée, ils inquiètent si peu les malades, que le plus souvent ils laissent s'établir des trajets fistuleux et même de nombreuses cicatrices avant de réclamer l'intervention du chirurgien.

Les adénites chroniques à forme granulo-graisseuse sont, de même que les précédentes, caractérisées par la faible intensité des symptômes primordiaux. Les ganglions augmentent de volume, mais en restant indolents; la peau conserve ses caractères normaux et ne présente aucune tendance à l'ulcération ; plusieurs ganglions se prennent ainsi successivement, mais les malades ne s'inquiètent que quand les tumeurs sont assez grosses pour causer une asymétrie choquante. Au toucher, ces tumeurs sont dures, mobiles sur les parties profondes; elles ne s'accompagnent ni d'empâtement, ni d'œdème de voisinage.

Les *ganglions caséeux* tiennent des deux variétés précédentes : ils ont le début insidieux et la dureté des adénites chroniques simples, non suppurées, mais ils sont plus volumineux et forment des masses conglomérées, de consistance inégale, souvent bosselées. Leur marche est irrégulière et caractéristique. Tout à coup, sous l'influence d'une

irritation légère ou même sans cause appréciable, ils deviennent douloureux, la peau qui les recouvre rougit, se perfore et il en sort un pus mal lié, mêlé à de la matière caséeuse. Cette évacuation n'est point suivie de la disparition de la tumeur ; il peut se faire que l'orifice se referme, que la suppuration se tarisse, tandis que la déformation persiste avec la plupart des caractères qu'elle avait auparavant. Les choses resteront dans cet état jusqu'à la prochaine poussée; celle-ci se fera de la même manière. Dans bien des cas, l'évacuation du foyer est suivie de fistules persistantes qui donnent issue à du pus, à des grumeaux caséeux, et il est rare qu'on réussisse à en obtenir l'occlusion autrement qu'en enlevant complétement la tumeur.

La périadénite, que nous avons précédemment signalée, se montre de même à la suite de ces phlegmasies caséeuses. Enfin, l'état général est mauvais : il est rare, en effet, que la tuberculose se fixe sur les ganglions, et il est toujours prudent d'explorer avec soin les organes qu'elle affecte de préférence.

Nous verrons plus loin, après avoir étudié les hypertrophies, les tumeurs et les diverses dégénérescences des ganglions cervicaux, par quels signes les adénites se distinguent de ces affections.

Les adénites chroniques sont peu graves quand elles sont simples et uniques. Mais celles qui sont multiples, et surtout celles qui sont caséeuses, en raison des complications auxquelles elles donnent lieu, nécessitent de bonne heure un traitement médical et même l'ablation.

Pour le traitement des adénites chroniques simples arrivées à la période de suppuration, il faut recourir à l'incision ou mieux au drainage suivi d'injections iodées. En même temps il faut prescrire un traitement général actif : huile de foie de morue, sirop de fer, soins hygiéniques et bonne nourriture, pour faciliter la guérison.

Quand les collections purulentes se sont ouvertes et ont laissé des fistules, il est désormais impossible d'éviter les cicatrices, et tous les efforts du chirurgien doivent tendre à arrêter le plus tôt possible la suppuration et à oblitérer les trajets ; les injections iodées, les badigeonnages des orifices avec le nitrate d'argent, suffisent habituellement. Si les ouvertures sont multiples, les trajets sinueux et profonds, il faut les débrider pour rendre l'accès du foyer plus facile.

Pour les adénites chroniques, à forme granulo-graisseuse ou indurative, la conduite du chirurgien est plus délicate. Une opération n'est indiquée que dans les cas où les tumeurs acquièrent un volume énorme, comme nous avons eu plusieurs fois l'occasion de l'observer. En général, on doit se borner à l'emploi de l'iodure de fer et aux bains de mer.

Quant aux adénites caséeuses, la première indication à remplir est de combattre les diathèses par un régime alimentaire substantiel, une

hygiène rigoureuse, l'huile de foie de morue, le quinquina, etc. Si les ganglions tuberculeux sont peu volumineux et restent stationnaires, il n'y a pas lieu de les traiter localement ; s'ils suppurent, il faut les traiter comme les adénites simples suppurées ; de plus, si l'adénite ne guérit point, si la suppuration persiste, si plusieurs ganglions se prennent successivement et s'il se forme des trajets fistuleux, il ne reste plus que l'ouverture suivie de cautérisation, ou même encore l'extirpation des ganglions malades dont nous avons discuté les avantages et les inconvénients dans nos leçons cliniques (t. II, p. 240).

Adénites péripharyngiennes. — Sous ce titre nous décrirons les inflammations des ganglions qui sont adossés à la paroi postérieure et aux parois latérales du pharynx. Leur étude rentre assez directement dans celle des autres inflammations des ganglions du cou pour ne pas avoir à en faire ici une description détaillée. Nous nous contenterons de dire qu'elles sont rarement primitives, et qu'elles nous ont paru succéder le plus ordinairement aux inflammations et aux ulcérations aiguës ou chroniques de la pituitaire et de la muqueuse pharyngienne. C'est à tort qu'elles n'ont pas été suffisamment mentionnées par les auteurs qui se sont occupés des inflammations rétro-pharyngiennes et qu'elles ont été méconnues par ceux qui ont décrit les abcès de cette région. Nous avons déjà insisté sur ce point en parlant des lymphatiques de la pituitaire dont nous avons donné le dessin à la page 729 du tome III.

Le diagnostic avec les abcès simples, aigus ou chroniques, serait assez difficile à porter si l'on était appelé seulement à la période de suppuration. C'est surtout en se basant sur le point de départ de la maladie qui est la cause de l'adénite, et aussi sur la présence d'autres ganglions voisins également pris, qu'on peut arriver à diagnostiquer le siége de l'inflammation dans un ganglion.

Le traitement local est le même que celui des abcès rétro-pharyngiens dont nous venons de parler. Quant au traitement général, nous en parlerons à propos des autres adénites cervicales.

Hypertrophies.

Parfois, sans cause appréciable, chez des individus non scrofuleux et non syphilitiques, les ganglions du cou grossissent et prennent des dimensions considérables. Cette hypertrophie primitive peut être partielle ou généralisée. L'hypertrophie partielle est décrite par quelques auteurs sous les noms de *lymphome* ou de *lymphadénome*, lorsqu'elle est bénigne, de *lymphosarcome* lorsqu'elle est maligne, et l'hypertrophie généralisée sous les noms d'*adénie* et de *lymphadénie*. Nous ne

nous servirons pas dans la description qui va suivre de ces appellations nouvelles, parce qu'elles ont été employées pour désigner des affections différentes et il en est résulté une certaine confusion.

Nous décrirons d'abord l'hypertrophie ganglionnaire partielle et l'hypertrophie généralisée, dont Nélaton parlait souvent dans ces cliniques, et nous décrirons à la suite les tumeurs malignes des ganglions (sarcomes, épithéliomes, carcinomes), comme nous l'avons fait dans le tome II de nos cliniques de l'hôpital Saint-Louis (voy. *Tumeurs ganglionnaires du cou*).

L'*hypertrophie généralisée* ne débute pas nécessairement par les ganglions du cou, elle affecte aussi bien d'emblée ceux de l'aisselle, de l'aine et des autres parties du corps (adénie, lymphadénie).

Elle peut s'accompagner d'un état leucémique du sang caractérisé par une proportion exagérée de globules blancs (leucémie). Mais cette complication fait défaut chez un certain nombre de malades, de telle sorte que la leucémie elle-même ne serait qu'un des symptômes de la maladie; c'est ce qui a lieu pour certaines adénopathies symptomatiques de la scrofule et de la syphilis.

L'*hypertrophie partielle* porte sur un seul ganglion ou sur plusieurs ganglions d'un même groupe.

Ceux-ci conservent pendant plus longtemps que les précédents leurs caractères normaux, grossissent régulièrement et sans soubresauts, ont peu de tendance à s'enflammer ou à s'ulcérer, et ne déterminent de troubles que par leur volume qui devient parfois considérable.

Anatomiquement, toutes ces hypertrophies se rattachent à deux variétés principales, la forme dure et la forme molle.

Dans la première, les ganglions, quel que soit leur volume, paraissent, à l'extérieur, normaux; leur capsule ne semble pas altérée. A la coupe, on voit qu'ils sont formés d'un tissu blanc grisâtre vascularisé, offrant l'aspect du ris de veau et qui résiste au doigt. En certains points, la coloration est plus pâle, plus nacrée, en d'autres points, jaunâtre. Sur les parties où les vaisseaux sont nombreux, la coloration est plus foncée et la consistance plus molle.

Lorsque tout un groupe de ganglions est envahi, ce qui a lieu dans les cas où la maladie est ancienne, au lieu d'une tumeur isolée et sphéroïdale, on a une masse mamelonnée, tubéreuse, composée de ganglions entourés d'une enveloppe commune, tandis qu'au point où ils sont en contact leurs enveloppes propres sont résorbées.

Les hypertrophies à forme molle diffèrent des précédentes, surtout par leur consistance; leur enveloppe, peu résistante à la pression du doigt, laisse sourdre la substance butyreuse qu'elle renferme. La mollesse de ce tissu, plus appréciable encore à la coupe, l'a fait comparer à celle de la laitance de poisson, des émulsions féculentes, épaisses.

La vascularité est moindre que dans les hypertrophies dures. Dans la tumeur polyganglionnaire, il n'est pas rare de trouver la forme dure sur un petit nombre de points, tandis que la forme molle domine dans les autres.

L'examen microscopique montre que la substance fondamentale du tissu des ganglions hypertrophiés diffère uniquement dans l'une ou l'autre forme, en ce que la prolifération porte sur le réticulum, sur les éléments lymphoïdes, ou sur les deux en même temps.

Dans certains tissus les cellules adénoïdes sont plus grosses, plus nombreuses qu'à l'état sain; dans d'autres elles sont normales, mais plus abondantes et distendent les mailles du réticulum.

Il est encore impossible, dans l'état actuel de nos connaissances, de dire si l'hypertrophie dure est toujours caractérisée histologiquement par de grosses cellules lymphatiques avec un réticulum, et si, dans l'hypertrophie molle, c'est l'inverse qu'on observe. Nous pensons qu'on doit tenir compte d'un troisième élément que nous avons eu plusieurs fois l'occasion de constater : la présence d'une proportion notable de substance amorphe plus ou moins liquide. On s'explique ainsi comment des tumeurs présentant la même structure peuvent avoir une consistance absolument différente.

Au début, l'augmentation de volume, l'indolence, l'absence d'inflammation d'un ou de plusieurs ganglions, sont les seuls symptômes, et la maladie peut arriver à un degré avancé sans que la tumeur change de caractère. Il n'en est pas de même de l'état général et des troubles fonctionnels : lors même que la santé n'est pas profondément altérée, il n'est pas rare de trouver une anémie prononcée; quant aux troubles fonctionnels, ils sont dus tout spécialement au soulèvement et à la compression des organes voisins.

L'hypertrophie partielle est habituellement unilatérale et s'étend de haut en bas dans le sens du courant lymphatique. Lorsqu'elle est bilatérale, elle n'est pas loin de se généraliser; aussi le chirurgien doit-il immédiatement explorer les régions axillaire et inguinale, ainsi que les cavités splanchniques, en particulier le médiastin et le mésentère, pour voir s'il n'y a pas déjà quelque tumeur apparente de ce côté; il ne faut pas non plus négliger de rechercher la proportion de leucocytes que contient le sang.

Le pronostic est peu grave tant que l'hypertrophie est partielle et peu volumineuse. Mais quand la tumeur a acquis un grand volume elle produit une déformation et des troubles fonctionnels avec lesquels il faut compter. Il en est de même de l'hypertrophie généralisée dont la marche est habituellement plus rapide; c'est surtout lorsqu'elle s'accompagne de leucémie et d'une anémie profonde qu'elle expose les malades à succomber.

La marche des hypertrophies simples est plus lente et plus régulière que celle des hypertrophies généralisées; elles s'accompagnent moins souvent de troubles dans l'état général du malade. Il est rare également de voir survenir des complications inflammatoires pendant le cours de cette affection; mais arrivée à un certain volume, la tumeur peut perdre sa bénignité et prendre tout à coup les caractères du sarcome ou du cancer dont nous parlerons plus loin.

Le traitement médical dans ces sortes d'affections est presque toujours impuissant: l'iode, l'arsenic, les toniques, si vantés par quelques médecins, échouent ordinairement, surtout si la maladie est de date ancienne et généralisée. Tant que les ganglions sont petits et peu gênants, le chirurgien doit les respecter, mais quand ils produisent des déformations ou des troubles fonctionnels considérables, il doit intervenir.

Lorsque la tumeur est partielle et facilement accessible, l'ablation totale est facile et peu dangereuse; lorsque la maladie se généralise, le chirurgien doit se contenter d'enlever les ganglions les plus gros et surtout, quand cela est possible, ceux qui exercent sur les organes voisins des compressions dangereuses.

Tumeurs fibro-plastiques. — Sarcomes des ganglions.

Longtemps confondus avec l'hypertrophie et le cancer, les ganglions sarcomateux du cou sont aujourd'hui assez connus pour mériter une description spéciale.

Anatomiquement, les ganglions envahis paraissent simplement hypertrophiés; plus tard on voit disparaître le tissu réticulé et la structure glanduleuse pour faire place à un tissu fibro-plastique d'un blanc grisâtre. Tantôt le tissu nouveau est mou (forme molle) : la prolifération porte alors sur l'élément glandulaire ou sur les éléments embryonnaires du tissu cellulaire; tantôt il est dur, c'est alors l'élément réticulé ou les éléments plus complets du tissu conjonctif (forme dure). La grosseur de ces éléments est très-variable (Ranvier et Malassez).

Ces deux formes, molle et dure, ne seraient, d'après la plupart des auteurs, qu'une transformation de l'une dans l'autre. Suivant Winiwarter, la forme dure, qu'il appelle le *lymphome dur* ou *lymphome malin*, présente l'aspect du corps fibreux de l'utérus : la capsule est épaisse, et l'on ne peut la séparer qu'avec peine ; au microscope, on voit que le tissu glandulaire a été remplacé par du tissu fibreux qui occupe les couches superficielles, tandis que le centre contient des globules blancs accumulés et séparés par des trabécules fibreux. Cette double disposition anatomique représenterait, suivant le même auteur,

deux degrés différents, mais successifs, de la même évolution morbide. Par exception, le ganglion sarcomateux peut être *mélanique*, soit primitivement, soit par propagation. Un malade présenté en 1862 à l'hôpital des Cliniques par Nélaton, avait été opéré, dix ans auparavant, par Gosselin, d'un sarcome mélanique de la région sus-claviculaire droite. Cette tumeur récidiva, et deux mois après, Giraldès l'opérait de nouveau. Six mois plus tard, nouvelle récidive, nouvelle opération pratiquée cette fois par Jarjavay. Il y eut une troisième récidive en 1852, et la tumeur présentait alors les plus mauvais caractères (ulcération, écoulements sanguins, etc.) : Nélaton l'enleva aussi largement que possible, et dix ans après, il n'y avait pas eu encore de récidive. Depuis, plusieurs exemples analogues ont été publiés ; nous en avons, pour notre part, observé plusieurs cas, l'un, entre autres, où il y avait des kystes sanguins et dont nous avons donné le dessin dans le second volume de nos cliniques (p. 213, fig. 56).

Au début, ces tumeurs sont insidieuses et ressemblent à des ganglions hypertrophiés ; elles sont unilatérales ; on les observe souvent à l'angle de la mâchoire, près de l'apophyse mastoïde, sous le sterno-mastoïdien ou dans le creux sus-claviculaire ; elles ont le volume et la forme d'un petit œuf de poule, offrent une consistance et une élasticité spéciales, sont indolentes et mobiles sur les parties profondes. La peau qui les recouvre conserve sa coloration normale ; souvent elles restent stationnaires ou elles s'accroissent très-lentement pendant plusieurs mois ou même plus d'une année, en simulant une simple hypertrophie ; puis tout à coup elles grossissent rapidement ; elles présentent alors des bosselures distinctes, contractent des adhérences avec les vaisseaux et les muscles voisins qu'elles détruisent, et se propagent aux ganglions voisins. A une période plus avancée, il n'est pas rare de les voir ulcérer la peau qui les recouvre, ce qui n'a pas lieu pour la simple hypertrophie.

En raison de leur nature maligne, ces tumeurs doivent être opérées largement et dès que la marche de la maladie aura permis au chirurgien de porter un diagnostic précis.

Tumeurs cancéreuses.

Les tumeurs cancéreuses des ganglions du cou sont primitives ou secondaires.

Les *cancers primitifs*, niés encore aujourd'hui par quelques auteurs, sont rares. Cependant nous en avons observé plusieurs exemples (voy. tome II de nos cliniques chirurgicales).

Ils apparaissent de préférence chez l'adulte, mais ils peuvent aussi se développer chez l'enfant. Comme dans les autres régions, ils se présentent sous la forme *d'épithéliomes* ou de *carcinomes*.

Les épithéliomes sont généralement durs, réguliers, à moins qu'ils ne revêtent d'emblée la forme suppurative. Dans ce dernier cas, il semble, à mesure que les épithéliums prolifèrent à l'intérieur du ganglion malade, qu'il s'y trouve un corps étranger difficilement toléré et qui s'accompagne en même temps d'une prolifération de globules purulents mélangés à du sérum qui rappelle assez bien le contenu des abcès chroniques. Sous l'influence de cette suppuration, l'intérieur des ganglions se détruit, son enveloppe se distend, s'amincit par places; dans d'autres, elle est tapissée à l'intérieur de bourgeons grisâtres, d'épaisseur variable, qui ne sont autre chose que des portions solides du ganglion ayant résisté au contact du pus qui les baigne. En dehors de l'enveloppe, le tissu cellulaire voisin revêt les caractères du phlegmon subaigu; des fusées purulentes s'établissent et la peau finit par se décoller, s'amincir et s'ulcérer.

Les carcinomes ont presque toujours la forme molle, encéphaloïde; ils envahissent simultanément plusieurs ganglions et forment de grosses tumeurs multilobées qui ne tardent pas à s'ulcérer. A l'autopsie des malades qui en sont affectés, on trouve souvent des noyaux dans le poumon, le foie ou la rate. Marcano en a vu jusque dans le corps optostrié.

Ces cancers, quelle que soit leur forme anatomique, ont une marche insidieuse. Après avoir présenté pendant un certain temps les caractères d'une simple hypertrophie, ils s'accroissent brusquement, et avant d'être volumineux, ils contractent avec les organes voisins de solides adhérences qui les rendent immobiles; la peau elle-même se laisse envahir, se vascularise, s'ulcère, et par cette solution de continuité sortent des bourgeons fongueux et molasses baignés par l'ichor. En même temps la cachexie fait de rapides progrès; le malade prend une coloration jaune paille caractéristique. Les ganglions peuvent envahir l'œsophage et donner lieu à des vomissements de matière encéphaloïde.

Le pronostic est donc de la plus haute gravité. Au dire de Lodi Giovanni, le carcinome ganglionnaire serait inoculable.

Les *cancers secondaires* sont fréquents, ce qui tient à l'étendue et à la multiplicité des organes et des réseaux lymphatiques de la région. On les observe à la suite des cancers du crâne, de la face, du larynx, de l'œsophage, de l'aisselle, de la poitrine et du sein. Ils s'annoncent par l'apparition d'une ou de plusieurs tumeurs ganglionnaires, à marche rapide, qui en se multipliant forment de véritables chapelets. D'abord mobiles, indolents et indurés, ils deviennent promptement douloureux, adhérents aux organes voisins et même à la peau qu'ils finissent par vasculariser et par ulcérer.

Le début est moins insidieux que celui des cancers primitifs, surtout quand la source est facilement reconnaissable.

Lorsque la tumeur est consécutive à un cancer de la face ou des cavités buccale et nasale, il est facile d'en reconnaître le point de départ, l'ulcération primitive étant généralement très-étendue au moment où les ganglions se prennent. Mais il n'en est pas de même lorsque la tumeur ganglionnaire est consécutive à un cancer du larynx ou de l'œsophage.

En présence de certaines tumeurs ganglionnaires à marche rapide, l'attention du chirurgien devra donc toujours être portée, non-seulement vers les cavités buccale, nasale et pharygienne, mais aussi vers le larynx et l'œsophage ; c'est ainsi que souvent l'apparition d'une tumeur ganglionnaire du cou le mettra sur la voie du diagnostic d'un cancer laryngien ou stomacal.

Pour ce qui est du larynx, au dire de M. Ch. Fauvel (*Traité des maladies du larynx*), la tumeur ganglionnaire apparaîtrait le plus souvent avant la période ulcéreuse elle-même dans les ganglions sous-maxillaires; ceux-ci restent indolents, mais ils durcissent et roulent sous le doigt. Peu à peu ils augmentent de volume, les ganglions voisins se prennent, entravent les mouvements et surtout ceux de la mâchoire; ceux qui entourent la trachée, la compriment et provoquent une dyspnée qui ne doit pas être mise exclusivement sur le compte de l'œdème du larynx.

Pour ce qui est de l'œsophage, les ganglions cervicaux pouvant être pris avant qu'on observe des troubles de déglutition bien marqués ou des douleurs bien vives, il importe, dans le doute, de porter son attention vers cet organe, et de l'examiner, comme nous le dirons plus loin, avec la sonde œsophagienne; si l'on éprouve, sur un point quelconque de ce canal, une légère résistance, si l'œil de la sonde, en la retirant, contient des matières pultacées, mélangées de sang, le doute n'est plus possible.

Le pronostic, dans ces cas, est encore plus grave que lorsqu'il s'agit d'un cancer primitif des ganglions, l'opération ayant moins de chance de mettre le malade à l'abri de la récidive.

Le diagnostic du cancer des ganglions est habituellement facile, il faut en excepter cependant ceux qui prennent la forme suppurative. A vrai dire, lorsqu'un épithélioma apparaît sur un des points des téguments, lors même qu'il n'y aurait qu'une adénite chronique suppurée, le chirurgien aurait peu de tendance à croire que cette adénite n'est pas de même nature ; mais lorsqu'il s'agit d'un épithélioma primitivement né dans les ganglions, c'est alors que l'erreur serait facilement commise; il ne faut rien moins qu'une certaine expérience de ces faits pour soupçonner, à l'âge du malade, à son aspect général, à la coloration livide de la peau, à la consistance de la tumeur, liquide dans la plus grande partie de son étendue, solide en d'autres points voisins de l'enveloppe,

à la marche irrégulière du phlegmon et aussi à l'absence de causes locales ou générales d'une adénite, qu'il pourrait bien s'agir d'un abcès ganglionnaire de nature maligne; d'ailleurs, la ponction ou l'incision exploratrices, en nous permettant de recueillir le liquide et de le soumettre à l'analyse histologique, suffit pour compléter le diagnostic. Chez plusieurs malades opérés dans ces conditions, pendant ces dernières années, un examen histologique a permis à M. André de corroborer notre diagnostic.

Le traitement médical du cancer des ganglions est sans effet.

Le seul traitement applicable est l'ablation, et encore à la condition que le ganglion soit superficiel ou tout au moins mobile et qu'il n'ait pas contracté d'adhérences avec des organes trop importants. C'est surtout le cancer primitif que les chirurgiens sont conduits à opérer, alors que rien dans les organes voisins ne vient les en détourner. Lorsque la tumeur est solide, elle peut être enlevée comme les sarcomes. Lorsqu'elle revêt la forme purulente, on serait tenté de la traiter comme un abcès chronique, c'est-à-dire de la ponctionner, de mettre à demeure un tube élastique fenêtré et de faire des injections substitutives. Cette méthode nous a rendu de véritables services dans les cas où la tumeur était profonde, entourait les vaisseaux et les organes importants et déterminait des troubles fonctionnels redoutables.

En évacuant le pus pour faire cesser la compression, on pare aux accidents immédiats, et les injections substitutives paraissent retarder singulièrement la marche ultérieure de l'affection. Lorsque, au contraire, la suppuration est encore circonscrite dans le ganglion et que le chirurgien peut disséquer largement et complétement en dehors de l'enveloppe, le résultat est plus satisfaisant et la réunion par première intention est obtenue en quelques jours.

ARTICLE III.

Nous étudierons, dans cet article, les *kystes du cou*, les *tumeurs diverses*, les *cicatrices vicieuses* et le *torticolis*.

Kystes du cou.

On rencontre fréquemment des kystes dans la région cervicale. Ces tumeurs, signalées dès l'antiquité, ont été décrites avec soin pour la première fois, en 1825, par Maunoir (de Genève). Les travaux plus récents de Fleury et Marchessaux, de César Hawkins, de Wernher, de Gilles, de Lorain, de Voillemier, de Roux, de Bouchut, etc., ont encore éclairé leur étude.

Nous décrirons : 1° les *kystes congénitaux;* 2° les *kystes non congénitaux*

1° *Kystes congénitaux.* — Les premières observations de kystes congénitaux du cou, publiées en France, ont été recueillies par Lorain dans le service de Nélaton; Verlet en fit le sujet de sa thèse inaugurale; et peu après Bouchut, réunissant tous les faits connus, a publié sur cette question un important mémoire.

Ces kystes sont le plus souvent séreux, rarement dermoïdes.

Les *kystes séreux* sont simples ou composés. Les kystes séreux simples sont uniloculaires ou incomplétement cloisonnés; ils ont pour siége les parties latérales du cou et presque toujours le côté gauche; ils se développent dans le tissu cellulaire sous-cutané entre la peau et l'aponévrose superficielle. Ils peuvent acquérir un volume considérable et envahir la joue du côté correspondant. Ils sont en général peu adhérents à la peau et à l'aponévrose. Leurs parois sont constituées par un tissu cellulaire souple et mince, ou par une membrane plus résistante, comme fibreuse. La sérosité qu'ils contiennent est de saveur salée; elle est claire comme de l'eau de roche ou jaunâtre, et parfois un peu sanguinolente; elle est un peu albumineuse.

Les kystes composés sont constitués par l'agglomération d'un plus ou moins grand nombre de kystes indépendants les uns des autres et renfermant des produits divers. Contrairement aux kystes simples, ils se développent sur tous les points du cou et sont sous-cutanés ou profonds. Leur volume est très-variable; les uns sont gros comme un œuf de poule, d'autres atteignent d'énormes dimensions et occupent à la fois les régions antérieures et latérales, depuis la mâchoire inférieure jusqu'aux clavicules. Tantôt ils représentent une masse unique, contenue dans une membrane fibro-celluleuse résistante; tantôt ils sont formés de plusieurs masses kystiques, distinctes les unes des autres et reliées entre elles par un tissu cellulaire lâche ou condensé. Souvent aussi autour des masses principales se voient de petits kystes isolés. Ces kystes secondaires sont extrêmement nombreux: on en compte parfois jusqu'à plusieurs centaines. Leur volume varie : ils sont d'autant plus petits qu'ils sont plus nombreux; dans certains cas, ils sont accolés, dans d'autres séparés par une substance cellulaire, d'aspect sarcomateux ou cérébriforme. Ils sont peu adhérents aux parties voisines, mais ils les compriment parfois au point de les atrophier. Leur paroi est formée de deux couches, l'une externe qui est celluleuse, mince, transparente ou fibreuse, épaisse et résistante; l'autre interne, séreuse et pourvue d'un revêtement épithélial. Ces parois, d'après Wernher, peuvent subir les transformations cartilagineuse, osseuse, calcaire, ou même la dégénérescence colloïde ou sarcomateuse. Par suite de leur rupture, plusieurs loges peuvent se réunir et se confondre en une seul.

Chaque kyste contient un liquide particulier : dans les kystes

simples, il est séreux et limpide, jaunâtre ou verdâtre ; dans les kystes composés, il est sanguinolent, brunâtre, couleur chocolat. D'autres fois, au lieu d'un liquide on trouve une matière rougeâtre, molle, pulpeuse, analogue à la gelée de groseille et renfermant des éléments altérés du sang.

Les *kystes dermoïdes*, appelés aussi *hétérotopiques*, *branchiaux* ou *athéromes profonds* du cou, se rencontrent beaucoup plus rarement que les précédents. Comme dans les autres régions, ce sont des tumeurs congénitales, contenant une substance athéromateuse ou mélicérique analogue à de la matière sébacée, quelquefois même des poils, des dents et des os irréguliers. Ils siégent de préférence à la région sterno-mastoïdienne, se prolongent dans la profondeur, parfois jusqu'à la colonne vertébrale et aux parties voisines. Ils sont généralement uniloculaires. Leur surface interne est revêtue d'un épithélium pavimenteux stratifié. Leurs parois sont peu vasculaires, épaisses et constituées par un tissu fibrillaire fin disposé en couches concentriques.

Les causes et le point de départ anatomique des kystes congénitaux du cou sont encore obscurs, malgré les nombreuses recherches qui ont été entreprises sur ce sujet. L'hérédité et le traumatisme paraissent jouer un certain rôle dans leur production. Quant à leur pathogénie, plusieurs théories sont en présence : les uns placent leur origine dans le tissu cellulaire, d'autres dans les bourses séreuses, d'autres dans la glande sous-maxillaire, quelques-uns dans la thyroïde, Verneuil dans les glandes de la peau, Nélaton dans celles de la base de la langue, Cloquet, Richard, Nélaton, Lebert et Muron dans les ganglions lymphatiques, Coste, Lawrence, Giraldès, Terrier, Roch dans les vaisseaux sanguins, d'autres, avec Wernher, les considèrent comme des produits de nouvelle formation.

Quant à nous, nous pensons qu'on peut en admettre plusieurs variétés parfaitement distinctes, et que c'est pour ce motif que les auteurs dont nous venons de parler ont émis des opinions aussi différentes. Quant aux kystes dermoïdes, beaucoup d'auteurs admettent que leur développement est en rapport avec celui du cou et qu'ils sont d'origine branchiale, d'où le nom de kystes branchiaux qui leur a été donné.

Les *kystes séreux simples* se présentent sous la forme d'une tumeur molle, élastique, fluctuante, recouverte par une peau normale sans adhérences solides avec les parties profondes. Ils ne paraissent exercer aucune influence fâcheuse sur la santé générale des enfants. Peu volumineux au moment de la naissance, ils ne tardent pas à s'accroître rapidement et peuvent envahir toute une moitié du cou.

Les kystes composés occupent toute une face antéro-latérale ou toute la région antérieure du cou. Ceux qui sont unilatéraux se trouvent

indifféremment à droite ou à gauche, leurs limites sont : en avant, la ligne médiane; en dehors, le bord du sterno-mastoïdien; en haut, le bord de la mâchoire qu'ils dépassent quelquefois pour envahir la joue, les régions auriculaire et occipitale; en bas, la clavicule qu'ils peuvent aussi franchir pour descendre jusqu'au niveau du mamelon en recouvrant en dehors une partie du moignon de l'épaule et en dedans la moitié correspondante du sternum. Ceux qui se trouvent sur la face extérieure du cou sont encore plus volumineux et peuvent acquérir des dimensions supérieures à celle de la tête même de l'enfant. La tumeur fait généralement une saillie plus considérable d'un côté que de l'autre.

Ces kystes, qu'ils occupent la face antérieure ou seulement l'un des côtés du cou, font sous le plancher de la bouche, sous la base de la langue qu'ils refoulent, une saillie plus ou moins considérable, d'aspect blanc bleuâtre, presque transparente, molle et fluctuante. A l'extérieur la peau qui les recouvre est saine, mobile, quelquefois parcourue par des veines dilatées, mais presque toujours doublée d'une couche de tissu cellulo-graisseux assez épaisse pour gêner l'exploration de la tumeur. Cependant la palpation permet de constater l'existence d'une masse d'inégale consistance, molle et fluctuante en certains points, résistante et solide en d'autres, donnant ailleurs la sensation de parties dures, cartilagineuses ou même osseuses. On peut souvent reconnaître plusieurs masses distinctes, inégales, bosselées, séparées par des sillons plus ou moins profonds. Ces tumeurs se gonflent sous l'influence des cris et des efforts.

Elles sont habituellement sans influence sur la santé générale. On a seulement remarqué qu'elles s'observent fréquemment chez des enfants nés avant terme, et qu'elles coïncident quelquefois avec d'autres vices de conformation. Dans certains cas, elles déterminent des troubles fonctionnels plus ou moins graves, en particulier de la gêne dans la déglutition, des vomissements, des accès de suffocation ou des signes d'asphyxie lente.

Ces tumeurs peuvent rester longtemps stationnaires; mais le plus souvent elles tendent à s'accroître. Elles peuvent guérir spontanément par l'ouverture des différents lobes qui se vident et s'affaissent, laissant à leur place une cicatrice bleuâtre, déprimée, sillonnée de plis cutanés; d'autres fois, les enfants s'affaiblissent et meurent avant que ce mode de guérison puisse se produire.

Les *kystes dermoïdes* occupent de préférence les régions latérales du cou, se présentent sous la forme d'une tumeur indolente, molle, fluctuante, recouverte d'une peau saine qui glisse au-devant d'elle, peu mobile sur les parties profondes. Ces tumeurs peuvent s'enflammer et s'ouvrir spontanément, mais elles ne tardent pas à se reproduire.

Elles peuvent être facilement confondues avec un abcès ganglionnaire, un simple kyste séreux ou une grenouillette, si elles occupent la région sus-hyoïdienne.

Dans les premiers jours qui suivent la naissance, on doit s'abstenir de toute intervention chirurgicale. Si, en effet, la tumeur ne donne lieu à aucun trouble fonctionnel, il vaut mieux attendre pour l'enlever que l'enfant soit plus fort; si, au contraire, elle détermine dès la naissance des troubles plus ou moins sérieux, cela indique qu'il s'agit de kystes composés se prolongeant dans la profondeur du cou et par conséquent inopérables. On a préconisé la compression à l'aide du collodion ou la révulsion à l'aide de badigeonnages iodés; mais ces moyens ne paraissent pas donner de résultats satisfaisants. Le séton, le drainage, qui ont été également proposés, exposent à des dangers plus ou moins graves. La ponction suivie d'injections iodées, ou mieux encore les ponctions successives et l'aspiration semblent avoir donné d'assez bons résultats. Mais l'ablation d'un seul coup ou en plusieurs séances sera préférable, chaque fois qu'elle sera possible.

2° *Kystes non congénitaux.* — Les kystes non congénitaux du cou, indépendamment de ceux de la glande thyroïde que nous décrirons plus loin, ont pour point de départ le tissu cellulaire, les bourses séreuses, les organes glandulaires et les muscles.

Les *kystes développés dans le tissu cellulaire* sont les plus fréquents : ils sont séreux ou hydatiques.

Les kystes séreux sont presque toujours uniloculaires, ont des parois épaisses, tapissées à l'intérieur par une membrane épithéliale parfois altérée et recouverte de fausses membranes. Le liquide qu'ils contiennent est tantôt limpide et transparent, tantôt citrin, verdâtre et mélangé de cholestérine; parfois il est brunâtre, de couleur chocolat et même complétement sanguin, à la manière des hématocèles. Ils présentent les mêmes caractères cliniques que ceux des autres régions : ils sont indolents, rénitents, fluctuants ; leur marche est lente. Ils atteignent quelquefois un volume considérable. Ils donnent lieu à des troubles de compression variables suivant leur siége.

La ponction simple, suivie d'une injection iodée, est le meilleur traitement à leur opposer. S'il échoue, on devra recourir alors au drainage, à l'incision, à l'excision ou à l'extirpation.

Les kystes hydatiques ne présentent rien de particulier ; ils se développent de préférence à la partie postérieure du cou et atteignent parfois un énorme volume.

Les *kystes formés dans les bourses séreuses*, ou *hygromas du cou*, se développent dans les séreuses sous-hyoïdienne, préthyroïdienne et angulo-maxillaire.

Les sous-hyoïdiens, mentionnés d'abord par Boyer, se dévelop-

pent dans cette bourse, située au-devant de la membrane hyo-thyroïdienne, entre cette membrane et la face postérieure de l'os hyoïde, à la base de l'épiglotte; on sait que cette bourse est destinée à favoriser les mouvements de l'os hyoïde.

Quelques auteurs pensent que les kystes qui s'y développent sont liés à une anomalie du système branchial. Nélaton a émis l'opinion que ce n'est pas dans la bourse séreuse préthyroïdienne qu'ils prennent naissance, mais bien dans les follicules sous-muqueux placés entre la membrane thyroïdienne et l'épiglotte. Pour cette raison, il les a appelés *grenouillettes sous-hyoïdiennes*.

En raison de leur siége, ils sont faciles à diagnostiquer; ils forment sur les bords de l'os hyoïde une tumeur d'abord petite, rénitente, indolente, qui reste stationnaire, devient ensuite fluctuante, et ne dépasse guère le volume d'une noix. Il n'est pas rare de les voir s'enflammer et s'ouvrir spontanément. On voit alors le liquide, transparent et visqueux comme celui de la grenouillette sublinguale, se mélanger de pus. La tumeur, qui, au moment où elle s'était enflammée, avait grossi rapidement, laisse après son évacuation une ouverture fistuleuse, médiane, à bords minces et anfractueux, qui verse continuellement un liquide muco-purulent, dans laquelle le stylet s'engage jusqu'a la base de l'épiglotte et qui n'a aucune tendance à la cicatrisation.

La ponction suivie de l'injection iodée est presque toujours impuissante à enrayer la marche de cette affection. L'incision ou l'excision laisse des fistules rebelles. Le seul moyen de traitement qui nous ait donné des succès nombreux et incontestables est l'extirpation; une incision transversale ou même cruciale doit être faite assez largement pour faciliter la dissection minutieuse. Quant aux fistules, les injections iodées, la cautérisation avec le stylet chargé de nitrate d'argent, vantées par quelques chirurgiens, sont insuffisantes; c'est encore l'ablation totale par dissection du trajet et des débris du sac séreux qui l'entretient, qui nous a permis d'obtenir sans danger des guérisons immédiates.

Les kystes préthyroïdiens sont rares; nous en avons vu cependant plusieurs exemples. Ils siégent dans la bourse séreuse située sur la ligne médiane un peu au-dessus du cartilage thyroïde, avec lequel ils contractent des adhérences. Leur contenu est celui de tous les hygromas. Les kystes, surtout quand ils sont séro-purulents et adhérents, peuvent être pris facilement pour de petits abcès symptomatiques d'une carie de l'os hyoïde ou du larynx, La ponction et au besoin l'incision permettraient de faire le diagnostic dans les cas douteux. Le meilleur traitement à leur opposer est le drainage avec injections iodées, puisqu'il permet d'obtenir une guérison définitive sans laisser de cicatrices apparentes.

Les kystes sous-angulo-maxillaires sont plus rares que les précédents ; c'est à peine s'il en existe quelques exemples. Ils sont situés dans la bourse séreuse qu'on rencontre quelquefois dans le tissu cellulaire placé au niveau des condyles du maxillaire inférieur. Ces kystes d'ailleurs ne présentent rien de particulier au point de vue du diagnostic et du traitement.

Les *kystes glandulaires* sont ceux qui prennent naissance dans les glandes sébacées ou sudoripares de la peau, dans les glandes salivaires, ou dans les ganglions lymphatiques.

Les kystes sébacés, plus fréquents à la région postérieure du cou, sont susceptibles d'acquérir un certain volume. Quand ils suppurent, ils pourraient être confondus avec un lipome enflammé, et surtout avec les abcès froids si fréquents dans ces régions chez les sujets lymphatiques. L'opération, qui ne peut être différée dans ces cas douteux, suffit toujours pour assurer le diagnostic.

Les kystes des glandes sudoripares ont été plutôt mentionnés que bien décrits.

Les kystes salivaires ont été décrits en parlant des glandes parotidienne et sous-maxillaire.

Ceux qui naissent dans les ganglions lymphatiques ont été mentionnés pour la première fois par A. Richard. Muron a présenté à la Société de biologie plusieurs pièces intéressantes, dans lesquelles la paroi de la cavité close était constituée par le tissu des ganglions n'ayant subi d'autres modifications que la condensation des éléments celluleux. Nous en avons recueilli et figuré plusieurs exemples observés chez des malades opérés par nous. Le contenu était séreux ou séro-sanguin. Lorsque ces kystes se développent dans les ganglions superficiels, il est aisé de les reconnaître : on sent qu'une partie du ganglion est fluctuante, tandis que le reste est induré. Néanmoins il n'est pas rare, quand ils sont petits et indolents, de les prendre pour une tumeur solide, et quand ils ont suppuré on peut les confondre avec des adénites chroniques scrofuleuses ou tuberculeuses.

Le drainage et surtout l'ablation, quand elle est possible, sont le meilleur traitement à leur opposer.

Les *kystes musculaires* sont très-rares. Nous n'avons rencontré dans les muscles du cou que des kystes hydatiques, et dernièrement encore nous trouvâmes dans l'épaisseur du sterno-mastoïdien un kyste de ce genre du volume d'une mandarine, d'une translucidité parfaite à la lumière. Comme il avait de la tendance à se porter au-dessous et en avant du sterno-mastoïdien, auquel il adhérait, il était difficile d'affirmer avant l'ablation qu'il ne s'agissait pas d'un kyste séreux ganglionnaire (voy. *Clinique de l'hôpital Saint-Louis*, t. II).

Tumeurs diverses.

Indépendamment des tumeurs ganglionnaires et des kystes, on peut rencontrer au cou diverses tumeurs ayant leur siége dans le tissu cellulaire sous-cutané ou profond (*lipomes, fibromes*); dans les muscles et plus particulièrement dans le sterno-cléido-mastoïdien (*gommes, tumeurs fibreuses insolites des nouveau-nés*); dans les vaisseaux (*anévrysmes, tumeurs érectiles*), dans les nerfs (*névromes*) ou même dans le squelette (*exostoses*).

Lipomes. — On les rencontre à tout âge; ils siégent de préférence à la nuque, quelquefois dans les autres régions du cou, en particulier au niveau du segment antéro-latéral, dans les régions sous-maxillaire et sus-claviculaire. Ils peuvent atteindre un volume considérable. Michon enleva chez une femme de soixante-deux ans un lipome étendu de la cinquième vertèbre cervicale à la cinquième dorsale, mesurant 17 centimètres de largeur et pesant 390 grammes. Nélaton opéra et guérit une jeune fille de vingt et un ans dont la tumeur s'étendait depuis les régions mastoïdienne et parotidienne jusqu'à 5 centimètres au-dessous de la clavicule; elle atteignait en arrière les apophyses épineuses cervicales et dépassait en avant la ligne médiane d'environ 2 centimètres. Cette tumeur, de la grosseur d'une tête d'adulte, pesait 2405 grammes. Nous avons cité dans nos Cliniques plusieurs exemples analogues.

Ces tumeurs se développent dans le tissu cellulaire superficiel ou dans le tissu cellulaire profond. Elles présentent les mêmes caractères cliniques que dans les autres régions. Lorsqu'elles sont profondément situées, leur ablation présente de réelles difficultés, en raison de l'importance des vaisseaux et des nerfs qui les côtoient ou les traversent.

Fibromes. — Indépendamment des tumeurs fibreuses ayant pour point de départ le maxillaire inférieur et son périoste, on en rencontre au cou qui offrent des connexions intimes avec le périoste de la colonne vertébrale, les aponévroses, et plus souvent encore avec le tissu fibreux qui constitue le grand ligament cervical postérieur. Comme dans les autres régions, ces tumeurs ont une enveloppe fibreuse, peu vasculaire, et un tissu propre, dur, blanc, lamineux, constitué par des fibres nacrées, fenêtrées, entre lesquelles on trouve parfois quelques points graisseux, crétacés ou ossifiés. Ces fibromes occupent de préférence la nuque et les régions antéro-latérales du cou. Leur volume est variable. Patridge (de Calcutta) opéra une Indienne de vingt-six ans, chez laquelle la tumeur mesurait 7 centimètres dans le sens transversal, 5 dans le sens vertical, et qui pesait 5 kilogrammes. Richard, Huguier, Maisonneuve, Lebert, ont cité des cas analogues. Nous avons vu nous-même,

à l'hôpital Saint-Louis, un malade qui portait sur le côté gauche du cou un énorme fibro-lipome, que nous avons opéré avec succès.

Elles se présentent sous la forme de saillies arrondies, dures, rénitentes, élastiques, bridées par les muscles qui les recouvrent, plus saillantes dans les points où ceux-ci font défaut; leur surface, au lieu d'être unie, est alors lobulée. Elles sont mobiles sous la peau qui est saine et sur les autres organes de la face profonde. Elles sont généralement indolentes, sauf à la nuque où elles provoquent souvent de violentes douleurs. Arrivées à un certain volume, elles gênent les mouvements du cou et troublent les fonctions des organes voisins.

L'extirpation est le seul traitement applicable à ces tumeurs qui sont, en général, facilement énucléables. Quand elles sont très-volumineuses, on peut les enlever par morcellement.

Les *enchondromes* des glandes parotidienne et sous-maxillaire ont été décrits en parlant de ces dernières.

Trélat et Bœckel ont enlevé chacun un enchondrome volumineux développé dans les parties latérales de la colonne vertébrale. Le premier rencontra des difficultés imprévues et perdit son malade d'hémorrhagie foudroyante pendant l'opération, par suite de blessure de la carotide. Le second lésa la plèvre pendant l'opération, et la mort survint quelques jours après, par suite de pleurésie purulente.

Les *gommes* du cou ne sont pas rares; elles ont surtout pour siége la moitié inférieure du muscle sterno-cléido-mastoïdien. On en rencontre aussi dans le tissu cellulaire sous-cutané et dans les ganglions; quand elles suppurent, elles produisent des fistules qui donnent facilement lieu à des erreurs de diagnostic. Le traitement antisyphilitique lève les doutes.

La *myosclérose sterno-mastoïdienne*, décrite pour la première fois par le docteur Giovanni Melchiori, ne se rencontre que chez les nouveau-nés, quelques jours après la naissance. Elle est unilatérale et consiste dans une tuméfaction dure, élastique, ovoïde, du volume d'une noisette à un œuf de pigeon, non fluctuante, envahissant quelquefois tout le muscle. Mais ses insertions paraissent circonscrites à l'intérieur de sa gaîne, et n'atteignent pas le tissu cellulaire ambiant. Elle est douloureuse à la pression et gêne les mouvements de la tête qui reste fléchie sur la poitrine. La peau qui la recouvre n'offre qu'une légère augmentation de température.

Cette induration, suivant l'auteur que nous venons de citer, serait le résultat d'une inflammation exsudative survenant dans l'épaisseur même du muscle, sous forme de nodosités circonscrites, ou occupant par confluence toute la longueur du muscle auquel elle donne l'aspect fusiforme. L'examen histologique a montré que cette production fibreuse a pour point de départ une phlegmasie du tissu conjonctif in-

terstitiel (Blachez et Planteau). On l'a vue coïncider avec des manifestations syphilitiques (Taylor).

Les causes de cette singulière affection sont peu connues : plusieurs auteurs l'attribuent à la compression ou à la déchirure de quelques fibres du muscle pendant l'accouchement.

Cette induration disparaît complétement dans l'espace de deux à trois mois sans laisser de traces dans le muscle et sans qu'il soit besoin de recourir à aucun traitement.

Les *tumeurs vasculaires* du cou sont *anévrysmales*, *érectiles* et *lymphatiques*. Les anévrysmes seront étudiés plus loin (voy. *Région carotidienne*).

Les *tumeurs érectiles artérielles* ou *veineuses* sont faciles à distinguer des kystes ou des lipomes.

Contre les tumeurs érectiles veineuses sous-cutanées et étendues, on a proposé les injections de perchlorure de fer avec la seringue de Pravaz, procédé qui a été plusieurs fois suivi de mort par embolie ; la cautérisation ignée avec le cautère actuel ou le thermo-cautère, pratiquée en plusieurs séances par M. Tillaux, a permis de transformer la tumeur érectile en tissu fibreux.

Enfin l'ablation avec le bistouri ne laisse pas de difformité, et nous y avons eu recours plusieurs fois sans danger, sans perte de sang, grâce à nos pinces hémostatiques (voy. *De la forcipressure*, p. 20).

L'*angiome* du cou est très-rare. Le docteur Brunelli a rapporté une observation d'angiome lobulé du cou, chez une petite fille de onze mois, qui siégeait à la partie antérieure, avait la largeur d'une pièce de cinq centimes, était bien limitée, et paraissait constituée par des vaisseaux sanguins de nouvelle formation. Il l'opéra à l'aide du galvanocaustique thermique ; trois mois après, la guérison était complète.

Les tumeurs variqueuses des vaisseaux et des ganglions lymphatiques, ou *lymphangiomes*, sont également rares ; Penières, Th. Anger, Delens, en ont rapporté des exemples. Elles se forment par le bourgeonnement des lymphatiques sous-cutanés ou ganglionnaires ; elles se rencontrent isolément au cou ou concurremment avec des tumeurs semblables des ganglions inguinaux.

Les *névromes multiples* sont ordinairement caractérisés, comme dans les autres régions, par des hypertrophies des tubes nerveux. Chez un malade qui portait à la partie postérieure du cou une tumeur étendue et qui offrait les caractères extérieurs d'un éléphantiasis partiel, M. Verneuil, après avoir fait l'ablation, trouva que le tissu morbide était constitué par une hypertrophie des glandes sébacées et par une variété hyperplasique des extrémités des nerfs qui s'y rendaient. Pour mieux caractériser cet état d'hypertrophie des tubes nerveux, il lui a donné le nom de *névrome plexiforme*. La tumeur, formée en appa-

rence par un repli des téguments de la nuque, avait le volume du poing, était recouverte de bulbes pileux et de poils plus volumineux qu'à l'état normal. C'est à la base de cette tumeur que l'on trouva un névrome formant une petite masse dure, inégale, bosselée, du volume d'un petit œuf.

Chez un autre malade âgé de soixante-cinq ans, le même chirurgien trouva à la nuque une tumeur transversale séparée par un sillon sur la ligne médiane, et sous le menton, deux tumeurs placées sur les côtés de la ligne médiane. Elles avaient les caractères des lipomes symétriques; dans leur épaisseur, on sentait de petits noyaux de consistance fibroïde. Margerin cite également une observation de tumeur située au niveau des dernières vertèbres cervicales, d'aspect lipomateux, dans l'épaisseur de laquelle on trouvait de petits noyaux de volume variable. M. Verneuil pense que dans ces deux cas le microscope aurait trouvé dans ces noyaux de petites masses de névromes plexiformes; il va même plus loin, et admet que tous les lipomes symétriques, dont les exemples sont loin d'être rares, reconnaîtraient la même structure. C'est une opinion que n'ont pas encore partagée les autres chirurgiens.

Les névromes uniques doivent être enlevés comme dans les autres régions; mais on comprend que s'ils étaient situés sur le tronc d'un nerf indispensable à la vie, l'incision, la dissection et surtout l'excision seraient périlleuses. A plus forte raison, le danger d'une semblable opération serait à redouter s'il s'agissait de névromes multiples qui, comme nous l'avons vu, siégent de préférence sur les principaux troncs de la région.

Les *névromes isolés* du cou sont aussi d'une extrême rareté. Sibley, Dehler et Forster en ont rapporté des exemples. Il s'agissait, dans ces cas, de femmes âgées, portant depuis plusieurs années sur l'un des côtés du cou une tumeur de la grosseur d'un œuf de poule, ovalaire, lisse, mobile, élastique et si douloureuse, que, chez l'une d'elles, le toucher occasionnait des syncopes.

Les *névromes multiples* sont plus fréquents; ils siégent dans le grand sympathique, sur le cordon qui unit les ganglions cervicaux, sur l'un de ces ganglions eux-mêmes, sur les pneumogastriques ou sur les nerfs phréniques. Ils sont caractérisés par l'hypertrophie des tubes nerveux. Margerin rapporte l'observation d'un jeune homme de dix-neuf ans qui portait à la région cervicale une tumeur constituée par une hypertrophie des glandes sébacées, des follicules pileux, et en grande partie par l'hyperplasie des extrémités des nerfs (Thèse de Paris, 1867). C'est à cette variété de tumeurs que Verneuil a donné le nom de *névromes plexiformes*. Ce jeune homme se plaignait d'une gêne que lui causait un repli volumineux de la peau de la nuque, retombant sur le cou, non douloureux même à la pression, mais devenant de

plus en plus gênant par son accroissement successif. La tumeur, du volume du poing, présentait à sa partie inférieure des poils gros et crépus, différant par leur aspect des cheveux voisins, et à sa base une bosselure dure, inégale du volume d'un petit œuf, que l'on sentait profondément à travers le tégument hypertrophié.

M. Verneuil a aussi observé un exemple de névromes plexiformes multiples chez un homme de quatre-vingt-cinq ans. D'après cet auteur, ces tumeurs peuvent être décrites en deux groupes, le groupe occipital et le groupe sous-mental. Le premier est constitué par une tuméfaction transversale, au niveau des insertions supérieures du trapèze, s'étendant d'une apophyse mastoïde à l'autre, partagé en deux portions symétriques par le sillon médian de la nuque, dans lequel s'avance une traînée de cheveux triangulaire, à base supérieure; des deux côtés la peau est rosée, parsemée de quelques poils rares et courts. La peau n'est pas adhérente à ces tumeurs, mais néanmoins a perdu sa mobilité : profondément, on sent plusieurs noyaux lenticulaires, aplatis, durs, résistants, comme fibreux, appliqués contre le squelette sans contracter avec lui d'adhérences immédiates.

Le groupe sous-mental est également formé par deux tumeurs symétriquement placées de chaque côté de la ligne médiane. Dans un exemple cité par Margerin, leur bord inférieur était au niveau de la sixième vertèbre cervicale ; elles étaient légèrement obliques en bas et en dehors, de forme triangulaire, à bases juxtaposées. Vers cette base, la pression indiquait un amas de petites tumeurs donnant la sensation de ganglions lymphatiques de volume variable, depuis la grosseur d'une tête d'épingle jusqu'à celle d'une forte lentille. La peau qui les recouvrait, sans être adhérente, avait perdu sa mobilité normale.

Dans ces cas, qui ont été désignés par quelques auteurs sous le nom de *lipomes symétriques*, M. Verneuil croit à une hyperplasie des extrémités nerveuses, coïncidant avec une hypertrophie des téguments qui recouvrent la tumeur. La majorité des chirurgiens ne s'est pas encore rangée à l'opinion de M. Verneuil, et continue à classer ces tumeurs parmi les lipomes symétriques.

L'énucléation est le seul traitement qui convienne à ces tumeurs.

Cicatrices difformes et vicieuses.

L'étude des cicatrices du cou était très-incomplète, lorsque nous publiâmes, en 1868, dans l'*Union médicale*, un travail sur ce sujet.

Elles sont *difformes* ou *vicieuses*, suivant qu'elles défigurent simplement par les irrégularités de leur surface et leur coloration anormale, sans déterminer de troubles fonctionnels, ou qu'elles altèrent notable-

ment l'aspect de la région, entraînent la déviation permanente de la tête ou du cou et produisent des troubles fonctionnels.

On les observe à la suite de blessures par instruments piquants, tranchants ou contondants, de plaies par armes à feu, de brûlures au troisième et au quatrième degré, d'érysipèles, de phlegmons gangréneux, d'adénites suppurées et d'ulcérations scrofuleuses ou syphilitiques.

Les *cicatrices difformes*, si fréquentes chez les scrofuleux et les syphilitiques, forment des brides ou cordons, saillants, mamelonnés, ou des dépressions imfundibuliformes, adhérentes. Celles qui succèdent à des scrofulides de la peau sont multiples, superposées, accolées ou enchevêtrées sous la forme de brides, adhérentes par leurs extrémités, libres dans le reste de leur étendue; de cordons enroulés et appliqués sur une cicatrice plus profonde; de végétations irrégulières proéminant sur une large cicatrice; ou de crêtes saillantes désignées vulgairement sous le nom de *coutures*. Ces dernières se rencontrent aussi à la suite de brûlures profondes du derme. Ces cicatrices sont rouges, jaunâtres, lisses, luisantes, très-vasculaires et comme résistantes à la pression. Celles qui succèdent à la scrofule des ganglions sont peu étendues et forment des brides profondes, indurées, avec enfoncement de la peau. Celles qui résultent de suppurations des os sont enfoncées, infundibuliformes, entourées de plis radiés et adhérentes au périoste sous-jacent. Les cicatrices d'origine syphilitique sont saillantes, irrégulières, parsemées de brides, et présentent l'aspect de la *chéloïde cicatricielle*.

Les *cicatrices vicieuses* succèdent le plus souvent à des brûlures.

Celles qui sont situées à la partie antérieure du cou et qui succèdent à une large perte de substance forment des brides saillantes, tendues, qui maintiennent la tête inclinée, empêchent les mouvements d'extension et de latéralité, effacent la saillie du menton, repoussent la lèvre inférieure, abaissent la mâchoire et projettent les dents en avant. Outre la difformité qu'elles produisent, ces cicatrices déterminent l'écoulement continuel de la salive, la gêne de la déglutition, de la mastication, de la phonation et même de la respiration.

Celles des parties latérales du cou maintiennent la tête inclinée vers l'épaule correspondante, qu'elle touche parfois, et empêcheut les mouvements de rotation ou d'inclinaison en sens inverse. Elles dévient la commissure labiale correspondante et déforment le maxillaire inférieur et les dents: de cette position vicieuse de la tête ou de ces altérations du maxillaire et des dents, résultent des troubles dans la mastication, la déglutition et l'articulation des sons.

Donc, lorsque le chirurgien sera appelé auprès d'un malade ayant une affection du cou qui peut laisser une cicatrice fâcheuse, il doit

diriger le traitement de façon à en diminuer le plus possible l'importance. Ce précepte doit être suivi surtout dans le traitement des larges pertes de substance qui succèdent à des brûlures. Il ne faut pas craindre de faire porter aux malades un appareil orthopédique qui maintienne la tête inclinée du côté opposé à celui vers lequel elle se laisserait entraîner, et ne pas oublier que le tissu de cicatrice conserve sa propriété rétractile plusieurs mois après que toute trace de plaie a disparu.

Lorsque la cicatrice est établie, la conduite du chirurgien doit varier suivant qu'elle est simplement difforme ou vicieuse. Lorsqu'il s'agit de cicatrices difformes et qui ne sont plus assez récentes pour qu'un appareil orthopédique suffise à en neutraliser l'effet, on peut encore recourir à l'excision. Celle-ci doit être faite de façon à permettre la réunion immédiate des bords de la plaie. Cette opération de complaisance est excusable en ce qu'elle est sans danger et qu'elle peut rendre de grands services, surtout chez les jeunes filles.

Lorsqu'il s'agit de cicatrices vicieuses, on a recours à l'extension, à l'excision, à l'autoplastie.

L'*extension* graduelle, manuelle ou mécanique, est applicable lorsque la difformité est récente; elle doit être pratiquée avec circonspection, afin d'éviter la rupture de la cicatrice. Coote, à l'aide de ce procédé, a obtenu un beau résultat chez un enfant de neuf ans, dans un cas de cicatrice vicieuse du cou, accompagnée de traction en bas de la lèvre et de la bouche.

L'*incision*, combinée avec l'extension, se pratique à ciel ouvert ou suivant la méthode sous-cutanée. L'incision à ciel ouvert a été pratiquée un grand nombre de fois et a donné de nombreux succès. Elle consiste à pratiquer une ou plusieurs sections transversales complètes de la cicatrice, et à étendre ensuite, à l'aide de minerves ou d'appareils spéciaux, les parties dans une direction opposée à celle qu'avait déterminée la cicatrice. Ces incisions devant être parfois assez profondes, il peut en résulter une inflammation suppurative qui n'est pas sans danger. Pour éviter cet accident, Decès a imaginé un procédé, dit *des coupes ondulées*, qui consiste à sectionner la bride, non plus transversalement, mais par des incisions multiples disposées en V, imbriquées ou alternes (incisions en zigzag), qui ont pour effet de détruire le parallélisme des fibres du tissu inodulaire et d'affaiblir ainsi la force rétractile qui leur est propre. Quoi qu'il en soit, l'incision, simple ou multiple, ne suffit pas toujours pour mettre à l'abri des récidives, et dans bon nombre de cas il est préférable d'avoir recours d'emblée à l'autoplastie par la méthode française ou par la méthode indienne. Grâce à ces procédés, on peut également conserver le tissu de cicatrice pour servir à combler la perte de substance. On le cir-

conscrit à l'aide d'une incision curviligne, brisée, hexagonale ou en V, dans un lambeau qui est ensuite disséqué et mobilisé jusqu'à ce que la tête puisse reprendre sa position normale.

La *méthode indienne* a été appliquée également avec succès au traitement des cicatrices du cou. Les lambeaux autoplastiques ont été pris sur le cou, la face ou le thorax. Les lambeaux pris sur les parties latérales du cou ont donné de très-beaux résultats entre les mains de Carden, Teale, Courty. Deux lambeaux pris sur la face par M. Richet ont été moins favorables. Leur base supérieure et leur sommet inférieur constituaient une sorte de sangle élastique sous-maxillaire qui, en se relâchant, avait fait remonter la lèvre supérieure qui avait été fortement abaissée par le tissu inodulaire.

Le lambeau thoracique nous a permis, ainsi qu'à Mutter (de Philadelphie), à Teale et à Hancock, de faire disparaître des difformités cicatricielles considérables du cou, avec inclinaison du menton sur le sternum.

Voici les règles que nous avons posées à ce sujet dans la brochure que nous avons publiée en 1868 : Les brides doivent être détachées avec soin, de façon à assurer leur mobilité et leur vitalité. Bien que moins favorable à la restauration anaplastique que les téguments sains, elles peuvent être utilisées. Il faut avoir soin de les disposer de la façon la plus favorable pour l'adhésion, en s'aidant de sutures métalliques et d'un bandage légèrement compressif, et pour qu'elles puissent s'élargir en se déplissant sous l'influence de la rétraction du tissu cicatriciel environnant.

Voici comment nous avons procédé chez un enfant de douze ans qui, huit mois auparavant, avait eu, à la face, un érysipèle à marche suraiguë et à forme gangréneuse, ayant laissé une large perte de substance des téguments de la région cervicale antérieure : Après la cicatrisation de cette vaste plaie, la tête avait été attirée en bas, en avant et à droite et était enfouie entre les deux épaules relevées; le menton abaissé était immobilisé sur la face antérieure du sternum par trois brides cicatricielles courtes, épaisses, irrégulières; une de ces brides était médiane, les autres latérales. Ces deux dernières, à leur extrémité inférieure, se confondaient, au niveau de la fourchette sternale, avec la ligne médiane; en haut les trois brides saillantes et exubérantes offraient l'aspect de digitations dont les extrémités libres se perdaient vers les parties supérieures et latérales du cou, au milieu des téguments restés sains. La tête ainsi fixée avait l'immobilité de celle d'une statue; des troubles fonctionnels graves, troubles de la déglutition, de la respiration et de la phonation, s'étaient produits. Après avoir endormi le jeune malade nous comprenons les trois brides entre trois incisions en forme de V renversé à sommet supérieur; chacune de ces

brides fut disséquée en commençant par la partie supérieure. J'arrivai progressivement jusqu'à la base commune que je laissai adhérente au sternum; j'obtins ainsi un lambeau flottant dont la base très-large contenait de nombreux vaisseaux; je pus alors renverser la tête du malade en arrière et rendre au cou sa forme normale; mais il restait une plaie très-étendue au niveau de la région antérieure et latérale droite du cou, à la place qu'occupaient naguère les brides cicatricielles; je comblai cette vaste solution de continuité par un lambeau thoracique. Une première incision verticale suivit le bord droit du sternum, descendant d'un point correspondant à l'articulation sterno-claviculaire jusqu'au tiers de la hauteur du sternum. Une seconde incision, également verticale, suivit parallèlement à la première les limites externes de la région thoracique antérieure, et partit d'un point correspondant à la saillie coracoïdienne pour descendre aussi bas que la première. Enfin, une troisième incision transversale, commençant un peu au-dessus du mamelon, vint réunir les extrémités des deux incisions verticales. Ce lambeau, qui avait 12 centimètres de hauteur et 10 de largeur, fut disséqué de bas en haut, appliqué sur la plaie cervicale et suturé par douze fils d'argent. Enfin, je me servis du lambeau cicatriciel attiré en bas pour combler une partie de la solution de continuité produite sur la plaie thoracique.

Le résultat obtenu a été assez encourageant pour que d'autres chirurgiens nous aient imité avec succès.

Torticolis.

On donne le nom de *torticolis* à une difformité congénitale ou accidentelle caractérisée par l'inclinaison vicieuse de la tête vers l'une ou l'autre épaule.

Cette difformité, reconnue par les anciens, qui la désignaient sous les noms de *caput obstipum* (*obstipité*), *collum distordum*, etc., n'a été bien étudiée que depuis le commencement de ce siècle par Delpech, Boyer, Dieffenbach, Stromeyer, Phillips, Manchart, Bouvier, Jules Guérin, Fleury, Depaul, Malgaigne.

Le torticolis est *cutané*, *musculaire*, *osseux* ou *articulaire*, suivant que ses causes résident dans la peau ou le tissu cellulaire sous-cutané, dans les muscles, dans les os ou dans les articulations.

Les torticolis *cutané* résulte de cicatrices laissées par une brûlure, une gangrène, un phlegmon ou un anthrax, de brides sous-cutanées de même nature ou d'engorgements ganglionnaires; il n'y a donc pas lieu de nous y arrêter, puisque cette variété de torticolis n'est qu'un symptôme de ces affections précédemment décrites (voy. *Cicatrices du cou*, *Adénites*). Les mêmes considérations s'appliquent aux

torticolis *osseux* et *articulaire* résultant d'une affection spontanée ou traumatique de la colonne vertébrale, puisque nous en avons parlé à propos de la *carie*, des *tubercules*, des *luxations* et des *fractures* des vertèbres (voy. ces mots). C'est donc en réalité le *torticolis musculaire* seul qu'il nous reste à décrire.

Les conditions dans lesquelles se produit le torticolis musculaire, bien qu'opposées, ont toujours pour effet de rompre la puissance et l'équilibre des muscles placés de chaque côté du cou. Par exemple, l'un des sterno-cléido-mastoïdiens s'affaiblit, tandis que l'autre conserve sa contractilité normale (*torticolis par paralysie*); ou bien sa puissance augmente, tandis que celle du muscle opposé reste la même (*torticolis spasmodique*, *par contracture* ou *par rétraction*).

Le torticolis par paralysie est tellement rare qu'il a été nié par plusieurs auteurs.

Le torticolis spasmodique est, au contraire, fréquent et reconnaît des causes variées. Les unes agissent directement sur le muscle : ce sont le traumatisme, le froid, l'inflammation, une attitude vicieuse habituelle; d'autres agissent indirectement et par l'intermédiaire du système nerveux : telles sont les inflammations et les tumeurs du cerveau ou de la moelle qui déterminent des contractures des muscles du cou, et les névroses convulsives, en particulier la chorée, l'hystérie et l'éclampsie.

Le torticolis musculaire est le plus souvent congénital ; on suppose alors que pendant la vie intra-utérine le fœtus avait une position vicieuse ou une maladie des centres nerveux qui avait déterminé des convulsions intra-utérines, des contractures ou des paralysies; ou qu'il a eu un arrêt de développement portant sur un côté de la tête, de la face, et par suite une brièveté plus grande du sterno-mastoïdien correspondant (Bouvier); ou que le sterno-mastoïdien lui-même a été le siége d'une inflammation (Dolbeau). Au moment même de la naissance, on a accusé la déchirure de ce muscle par une mauvaise application du forceps (Stromeyer).

C'est le plus souvent le muscle sterno-cléido-mastoïdien, et dans les deux tiers des cas le droit, qui cause l'inflexion de la tête, ainsi que le démontrent les statistiques de Bouvier et de Dieffenbach. Dans des cas rares, la déviation est produite par le trapèze, le peaucier, l'angulaire de l'omoplate, et moins souvent encore par les autres muscles du cou, scalènes, splénius, complexus.

On sait que le sterno-cléido-mastoïdien est composé de deux faisceaux dont les fonctions sont différentes; or ces deux faisceaux peuvent être rétractés isolément.

D'après Bouvier, la rétraction seule du faisceau sternal est quatre fois plus fréquente que la rétraction seule du faisceau claviculaire,

et M. J. Guérin, en 1838, démontra que dans ce cas la section du faisceau sternal seul suffit pour faire disparaître la difformité. Il est vrai que, dans la moitié des cas à peu près, la rétraction porte sur les deux faisceaux à la fois, bien qu'à des degrés différents (Bonnet).

Voici les lésions que l'on a constatées dans les rares autopsies que l'on a pu faire. Le muscle atteint est plus court, plus large, plus consistant, moins élastique qu'à l'état normal; les tractions exercées sur lui ne l'allongent pas. La fibre musculaire a perdu ses caractères normaux; elle est devenue blanchâtre, nacrée, soit qu'elle ait subi la transformation fibreuse, soit qu'elle soit atrophiée par suite de l'hypergenèse du tissu conjonctif. Les muscles voisins, en raison de leur inaction forcée, sont parfois atteints de dégénérescence graisseuse. Dans le torticolis musculaire, même très-accusé, les lésions du rachis sont extrêmement rares, contrairement à l'opinion de Boyer, et le plus souvent, comme l'a démontré Bouvier, la tête peut être ramenée dans sa situation normale aussitôt qu'on a sectionné le muscle sterno-cléido-mastoïdien.

Les symptômes du torticolis musculaire varient suivant qu'il est à l'état aigu ou chronique, intermittent ou permanent, et qu'il résulte d'une paralysie ou d'une contracture. Cependant dans tous les cas on observe une inclinaison plus ou moins prononcée de la tête vers l'une des épaules, en sens variable, suivant les muscles affectés; en même temps, si le torticolis est aigu, le malade accuse une douleur plus ou moins vive, continue ou bien qui cesse par le repos, augmente ou se réveille par la pression du muscle ou par des mouvements soit volontaires, soit involontaires. C'est cette douleur qui, dans le torticolis rhumatismal, tient le cou incliné et rend pénible le décubitus sur le côté malade. Elle s'accompagne quelquefois d'un léger gonflement, de fièvre, de souffrances dans les articulations, et empêche les mouvements. Le muscle sterno-cléido-mastoïdien raccourci donne la sensation d'un corps dur et tendu, tandis que celui du côté opposé est comme aplati sur les parties sous-jacentes.

Lorsque le torticolis reconnaît pour cause une paralysie du sterno-cléido-mastoïdien, la tête s'incline du côté sain. La difformité est facile à réduire, le muscle obéissant passivement, mais elle reparaît aussitôt après qu'on a abandonné les parties à elles-mêmes. Cet effet se produit dans le torticolis spasmodique, seulement la difformité présente à la réduction une plus grande résistance. Cette résistance est invincible dans le torticolis par rétraction.

C'est, pensons-nous, à une variété de torticolis par contracture qu'il faut rapporter les observations de torticolis *intermittent* décrites par certains auteurs. Ainsi Boyer rapporte, d'après Meibomius, le cas d'un Tyrolien qui était pris de cette difformité toutes les fois qu'il se mettait

à table. Rien de semblable n'avait lieu quand il changeait l'heure du repas. Wepfer l'a vue se produire chez un individu toutes les fois qu'il était pris d'un violent chagrin. Dieffenbach, Amussat, Bouvier, Fleury, ont publié des cas analogues. Nous avons eu l'occasion d'observer récemment un cas de ce genre : il s'agissait d'une jeune fille de treize ans, non réglée, nullement hystérique, qui, sans cause appréciable, fut atteinte à plusieurs reprises, tantôt du côté droit, tantôt du côté gauche, d'un torticolis que rien ne pouvait corriger et qui disparaissait spontanément. L'intermittence des contractures explique le retour et la cessation spontanés de la difformité.

Enfin, dans le torticolis *chronique* et permanent il n'y a pas de fièvre ni de douleur ; les symptômes se bornent à l'attitude vicieuse de la tête et du cou ; la tête est inclinée sur l'épaule, au point parfois que l'oreille vienne la toucher ; en même temps elle a éprouvé un certain degré de rotation, en vertu duquel la face regarde en haut et à gauche si l'inclinaison est à droite, et un mouvement de bascule en arrière qui porte le menton en avant et à gauche.

De cette attitude vicieuse résulte un défaut de symétrie de la face : les deux yeux, les deux commissures labiales ne sont plus sur le même plan ; la pommette du côté opposé au torticolis fait une saillie en avant. Les épaules ne sont plus au même niveau, l'une est élevée, l'autre est abaissée, ce qui tient à la déviation du rachis. C'est qu'en effet, par suite de l'inclinaison de la tête, la partie supérieure de la colonne cervicale s'incurve de manière à présenter, du côté opposé au torticolis, une convexité qui tend à déplacer le centre de gravité et qui est compensée par une courbure en sens inverse, à l'union de la portion cervicale et de la portion dorsale. Cette déviation est facile à constater en palpant la série des apophyses épineuses. Outre cette déviation du rachis, M. J. Guérin, dans un torticolis congénital dû à un arrêt de développement et à une rétraction de la portion sternale du côté gauche, a constaté les changements suivants : Les épaules étaient portées plus en avant et se trouvaient dans un plan plus antérieur que celui du sternum qui était déprimé dans sa moitié inférieure. Les sept premières côtes étaient saillantes de chaque côté. La saillie de leurs cartilages, circonscrite en dedans par la dépression du sternum, et en bas par un léger rétrécissement circulaire du thorax, soulevait assez fortement les grands pectoraux, la peau des environs des mamelons, et donnait à la poitrine les apparences d'une gorge de femme.

Du côté affecté, le sterno-mastoïdien forme une corde dure et inextensible, le cou est raccourci, concave, et souvent entre la tête et l'épaule il n'y a qu'un sillon profond où la peau forme plusieurs plis. Du côté sain, le cou est large, convexe et paraît allongé, la peau est tendue et appliquée sur les muscles aplatis.

Dans le torticolis permanent, ces symptômes s'accompagnent de troubles fonctionnels divers : ainsi le changement dans la direction des axes visuels amène des troubles oculaires, parfois même du strabisme; la compression du larynx gêne la phonation et même la respiration; enfin la compression des vaisseaux trouble la circulation et par suite la nutrition de la face du côté affecté : de là une atrophie latérale de la tête et du cou qui augmente encore le défaut de symétrie dont nous avons parlé.

Le diagnostic du torticolis musculaire aigu est trop facile pour nous y arrêter.

Il n'en est pas de même du torticolis chronique dans lequel l'attitude vicieuse peut être attribuée à une arthrite cervicale, à un mal de Pott sous-occipital, à une ankylose des vertèbres cervicales, à un vice de conformation du rachis, ou à une contracture symptomatique d'une tumeur cérébrale. Cette dernière, il est vrai, s'en distingue facilement par les commémoratifs et par les symptômes locaux.

D'une façon générale, le torticolis osseux ou vertébral diffère du torticolis musculaire en ce que l'inclinaison de la tête se fait le plus souvent en avant ou en arrière; lorsqu'elle a lieu latéralement, la rotation de la face se fait du même côté au lieu de se faire du côté opposé, comme dans le torticolis musculaire. On observe de même du côté du rachis, dans l'arthrite cervicale et le mal de Pott sous-occipital, des signes caractéristiques.

Le diagnostic est plus difficile lorsque la lésion osseuse est de date ancienne et s'est terminée par ankylose. Il faut alors fixer la poitrine et imprimer à la tête et au cou des mouvements en sens divers; on voit que ces mouvements sont fort limités, qu'ils se produisent surtout vers les vertèbres inférieures; parfois même on reconnaît que les apophyses transverses des vertèbres soudées conservent dans ces mouvements des rapports invariables.

Le torticolis musculaire étant reconnu, il reste à déterminer quels sont les agents de la déviation. Le plus souvent, avons-nous dit, c'est le sterno-cléido-mastoïdien; mais à sa contracture se joint parfois celle de la portion claviculaire du trapèze, celle du peaucier, du splénius ou même du complexus.

Lorsque la portion claviculaire du trapèze est contracturée en même temps que le sterno-mastoïdien, on trouve le bord antérieur du trapèze rigide, la tête inclinée en rotation et renversée en arrière. Si la contracture du splénius accompagne celle du sterno-mastoïdien, il existe, en même temps qu'une forte inclinaison de la tête, une rotation peu marquée.

Dans quelques cas on a vu le torticolis déterminé par la contracture du mastoïdien d'un côté et du splénius du côté opposé. Dans ces cas,

l'inclinaison et surtout la rotation de la tête deviennent très-accentuées. On a mentionné aussi la contracture de l'angulaire de l'omoplate, en même temps que celle du mastoïdien ; l'inclinaison latérale et surtout l'extension de la tête en arrière sont très-marquées. La contracture du peaucier a pour effet d'attirer la tête en bas, si les deux muscles sont atteints, d'un côté, si un seul est affecté.

Enfin le torticolis simulé se reconnaîtra à ce que le sterno-mastoïdien du côté opposé à la déviation est contracturé.

Il est facile, à l'aide du chloroforme, de distinguer le torticolis par simple contracture du torticolis par rétraction permanente. Ce dernier résiste au chloroforme, tandis que le premier cède sous son influence.

Le pronostic du torticolis musculaire diffère notablement suivant qu'il résulte d'une contracture, d'une rétraction musculaire ou d'une affection cérébrale. Peu grave en cas de simple contracture, il le devient quand il est permanent et ancien par suite des déformations et des troubles fonctionnels qu'il entraîne.

Le traitement diffère selon les variétés que nous avons indiquées.

Le torticolis aigu ou rhumatismal sera traité par les compresses au fer chaud, les frictions calmantes, stimulantes ou révulsives, les sinapismes sur les parties douloureuses, les vésicatoires opiacés ou les injections sous-cutanées de morphine. S'il y a de la fièvre et si le malade est robuste, on pourra recourir aux bains et aux émissions sanguines locales.

Le torticolis spasmodique ou intermittent sera combattu par le traitement général applicable à la névrose dont il est le symptôme.

Récamier a fait cesser des torticolis déterminés par des spasmes musculaires en étendant brusquement le muscle. Avant d'employer ce mode de traitement, il faudrait s'assurer qu'il n'y a pas d'affection vertébrale, car dans ce cas un redressement brusque pourrait avoir des conséquences funestes.

Le torticolis musculaire chronique ou permanent exige des moyens plus actifs. Tout d'abord on pourra tenter de le corriger par des frictions excitantes, le massage, l'électricité, ou mieux encore par un traitement orthopédique, par des manipulations et des tractions en sens inverse de la déviation, ayant pour but d'allonger le muscle contracturé. Si ces moyens restent sans effet, il faut recourir à la ténotomie ou à la myotomie des muscles contracturés.

La section du muscle sterno-mastoïdien a été faite par plusieurs procédés : Boyer pratiquait à la peau une incision transversale dépassant de chaque côté la largeur du muscle, divisait celui-ci à petits coups avec un bistouri convexe, ou passait au-dessous de lui, avec

précaution pour ne pas blesser les vaisseaux sous-jacents, une sonde cannelée sur laquelle était conduit le bistouri. Cette section doit se faire à 3 centimètres des attaches inférieures du muscle, pour que le muscle soit moins large et les vaisseaux éloignés de l'instrument.

D'autres préfèrent la méthode sous-cutanée. Dupuytren est le premier qui, en 1829, ait pratiqué, par cette méthode, la section du muscle sterno-cléido-mastoïdien. Voici comment il procéda : Il fit tout près du bord interne et de l'attache inférieure du muscle une ponction à la peau à travers laquelle il introduisit sur la face postérieure du muscle, et à plat, un bistouri boutonné dont il conduisit l'extrémité jusqu'au delà du bord externe du faisceau cléido-mastoïdien ; puis tournant le tranchant de l'instrument vers le muscle, il le sectionna d'arrière en avant sans couper la peau.

Ce procédé a été, depuis, modifié et perfectionné par Stromeyer, Dieffenbach, Bouvier et J. Guérin.

La ténotomie porte le plus souvent sur le faisceau sternal, plus rarement sur le faisceau claviculaire. Voici comment J. Guérin pratique la section du faisceau sternal :

Le malade est couché, la tête maintenue par un aide dans une direction opposée à celle de la déviation, de manière à faire saillir sous la peau le tendon du sterno-mastoïdien. L'opérateur fait à la peau, sur le bord externe du muscle, à quinze ou dix-huit millimètres du sternum, un pli parallèle à la direction des fibres musculaires, introduit à la base de ce pli un ténotome légèrement concave sur le tranchant, glisse l'instrument à plat, entre la peau et la face antérieure du muscle, puis abandonnant le pli cutané, dirige en arrière le tranchant du ténotome perpendiculairement au muscle et le coupe par un mouvement de scie. Un défaut de résistance indique que le tendon est coupé.

On peut aussi pratiquer la section du muscle, de sa face profonde vers sa face cutanée, en introduisant le ténotome de la même façon, mais en ayant soin de placer le médius au côté interne afin de refouler la peau au-dessous du muscle rétracté, de protéger les parties profondes et de guider l'extrémité du ténotome. Lorsque celle-ci est arrivée au bord interne du muscle, on tourne le tranchant en avant et l'on sectionne.

Pour couper la portion claviculaire, on la tend fortement et l'on pénètre par une piqûre faite à son bord postérieur.

Lorsque l'opération est terminée, on ferme avec soin la petite plaie et on immobilise la tête à l'aide d'un bonnet sur lequel est fixée une bande passant sous l'aisselle du côté opposé. Trois ou quatre jours après, s'il reste un peu de déviation, on achève le redressement à l'aide

de colliers formés de deux pièces mobiles dont l'une prend son point d'appui sur les épaules, l'autre sur la base de la mâchoire et l'occiput (fig. 180), et séparées l'une de l'autre à l'aide d'une vis mue par une

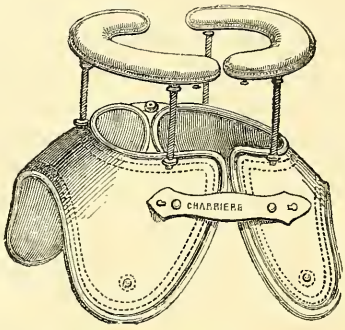

Fig. 180. — Colliers pour le torticolis.

clef, ou de *minerves* composées de deux parties, l'une cervicale et céphalique permettant, à l'aide de vis, d'imprimer des mouvements gradués à la tête, l'autre thoracique et pelvienne servant de point d'appui (fig. 181).

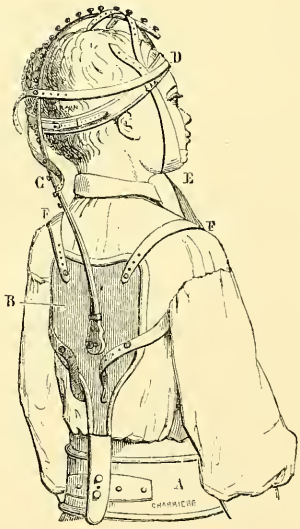

Fig. 181. — Minerve.

La durée de l'application de ces appareils est subordonnée à l'âge du sujet et à la tendance aux déformations consécutives du squelette cervical.

Si la déviation était produite par le peaucier seulement, on pourrait, à l'exemple de Cooch, le diviser par sections successives dans toute sa largeur.

Stromeyer, dans un cas, a été obligé de sectionner la portion antérieure du trapèze.

C. Morgan, dans un cas de torticolis invétéré et qui n'avait été amélioré que temporairement par la section du sterno-cléido-mastoïdien, a pratiqué avec succès la résection d'un centimètre de la branche externe du nerf spinal.

Nous n'avons rien à dire du traitement des torticolis osseux et articulaire qui a été indiqué à propos des affections dont ils dépendent.

MALADIES DES RÉGIONS SECONDAIRES DU COU.

Après avoir exposé ces généralités, il nous reste à faire la description des affections qui appartiennent plus spécialement à chacune des régions secondaires du cou. Les maladies des régions sus-hyoïdienne et sous-maxillaire ont été suffisamment décrites en parlant du plancher de la bouche et des organes principaux qu'il renferme; nous n'y reviendrons pas. Nous parlerons donc seulement de quelques maladies des régions sous-hyoïdienne, sterno-cléido-mastoïdienne, carotidienne, sus-claviculaire et postérieure ou de la nuque.

MALADIES DE LA RÉGION SOUS-HYOÏDIENNE.

Les maladies de cette région qui nous restent à décrire sont celles du corps thyroïde, du larynx, de la trachée et de l'œsophage. Nous allons les passer successivement en revue.

CHAPITRE IX

AFFECTIONS DU CORPS THYROÏDE

ARTICLE PREMIER.

THYROÏDITE.

La *thyroïdite*, ou *goître aigu*, est l'inflammation du corps thyroïde. Elle survient soit dans une glande saine, soit dans une glande ayant déjà subi un travail d'hypertrophie.

La première observation de cette affection paraît due à Zipp, dans le journal de Siebold, 1807. Cavalier, Walter, Guthrie, Cruveilhier, Sacchi, Lœvenhardt, Riberi, Laure, Gascoyen, Berger et Verneuil, en ont rapporté et commenté plusieurs exemples. Dans le mémoire de Bauchet (*Gazette hebdomadaire*, 1857), on trouve une excellente description d'ensemble de la maladie.

Étiologie. — La thyroïdite se rencontre plus fréquemment dans le sexe féminin et dans l'âge où l'organe, soit au moment des époques menstruelles, soit au moment de la grossesse, est exposé à de fréquentes congestions. L'existence d'un goître antérieur est également une cause prédisposante.

Les causes occasionnelles sont l'exposition au froid, les coups, les chutes sur la région. Les ponctions suivies d'injections iodées, surtout quand il s'agit de goîtres cystiques, ont fréquemment déterminé l'inflammation et la suppuration du corps thyroïde. On cite même des cas de mort à la suite de cette pratique chirurgicale.

Au cours de maladies générales, variole (Liouville), fièvre puerpérale (Guthrie, Laure), on a vu survenir la suppuration du corps thyroïde, mais on peut se demander, dans le dernier cas, si les désordres ne sont pas liés à l'infection purulente, car dans les deux faits observés l'issue a été fatale.

Symptomatologie. — Que la thyroïdite se développe dans un organe sain ou déjà altéré, le premier signe qui appelle l'attention est la douleur. Elle a son point maximum au niveau du larynx sur la ligne médiane, ou plus fréquemment au niveau d'un des lobes; elle s'étend à la région sous-hyoïdienne, quelquefois à toute la face antérieure du cou. Elle est exaspérée par la pression, la phonation, la déglutition et, en général, par toutes les causes qui déterminent des mouvements du larynx. Pour éviter la contraction des muscles sous-hyoïdiens, le malade fléchit fortement la tête en avant.

Ces phénomènes fonctionnels s'accompagnent de fièvre, d'inappétence, d'une soif vive, d'une anxiété extrême, d'agitation, et l'on peut voir survenir des accidents de suffocation très-graves.

Au bout de douze à trente-six heures, une tuméfaction plus ou moins considérable apparaît au niveau du corps thyroïde, soit d'un lobe, soit de l'isthme ; elle est circonscrite et constitue une véritable tumeur qui suit les mouvements d'élévation et d'abaissement de la trachée. La peau est tendue, luisante en avant. Par le toucher on constate que la tumeur est située profondément, mal limitée du côté de la trachée, non adhérente à la peau, et qu'elle occupe manifestement le corps thyroïde. On peut la déplacer latéralement sur les parties profondes parce qu'on entraîne en même temps le conduit laryngo-trachéal.

Marche. Terminaisons. Complications. — L'affection peut se terminer par résolution, par suppuration, par le passage à l'état chronique, et la marche varie beaucoup dans ces cas différents.

La terminaison par résolution est la plus commune. Alors la tumeur augmente jusqu'au sixième ou septième jour; à partir de ce moment les phénomènes généraux et fonctionnels s'amendent, et du quinzième au vingtième jour la glande a repris son volume normal.

La suppuration survient surtout si l'inflammation a envahi un goître ancien et en particulier un goître cystique. Vers le sixième jour la fièvre augmente et s'accompagne de frissons; les phénomènes généraux prennent un caractère de la plus haute gravité; la déglutition, la phonation ne s'accomplissent plus qu'au prix des plus vives souffrances. La peau rougit devant la tumeur et la fluctuation devient manifeste vers le dixième jour ou un peu plus tard.

L'abcès, si on ne l'ouvre pas, peut se créer de lui-même une issue au dehors; d'autres fois il se répand dans le tissu cellulaire voisin autour de la trachée et de l'œsophage et peut envahir le médiastin. Des abcès peuvent se former dans la région sous-hyoïdienne par un autre mécanisme; l'inflammation, au lieu de rester limitée à la glande, envahit le tissu conjonctif voisin : à la *strumite* (Lücke) se joint la *péri-strumite*. La suppuration peut encore se faire jour dans l'intérieur de la trachée. Baillie en rapporte une observation, et Riberi en a présenté trois cas suivis de guérison à la Société de chirurgie.

L'abcès ouvert au dehors laisse écouler du pus fétide, et dans quelques observations, on a constaté, dans les jours qui ont suivi l'ouverture du foyer, le développement de gaz dans l'intérieur de la tumeur qui présente alors les signes de l'emphysème. Au bout de trente ou quarante jours la suppuration diminue, et la cicatrisation s'effectue vers le cinquantième, ou bien, ce qui se voit surtout si le chirurgien n'est pas intervenu en pratiquant une large ouverture, l'abcès reste fistuleux.

Lœvenhardt a observé la terminaison par gangrène sur un jeune homme de vingt et un ans. L'inflammation du corps thyroïde existait depuis plusieurs jours, lorsqu'on remarqua que toute la partie antérieure du cou, surtout à droite vers la clavicule et le sternum, était plus tuméfiée que les jours précédents, offrait une coloration violette et crépitait sous le doigt dans une grande étendue. L'auteur fit une incision dans le point où la peau était le plus altérée, et il en sortit du gaz fétide et une sanie brunâtre. En agrandissant l'ouverture, on découvrit toute la glande thyroïde et le tissu cellulaire voisin frappés de gangrène (*Arch. gén. de méd.*, 1844). Gascoyen en rapporte un cas semblable où, malgré l'élimination d'une grande partie de la glande thyroïde, la guérison survint (*Med.-chir. Transactions*, 1876).

La terminaison par suppuration peut s'accompagner d'accidents graves : érysipèle, phlébite, septicémie, infection purulente, qui tiennent à la nature du corps thyroïde, riche en vaisseaux et en lymphatiques, et à la qualité du pus qui, fétide dans les cas ordinaires, prend facilement au contact de l'air des propriétés septiques. Cela résulte encore de la fréquence dans le corps thyroïde des épanchements de sang dont la décomposition au contact de l'air fournit les éléments les plus toxiques.

Si la maladie se termine par l'état chronique, la résolution, au lieu d'être complète, laisse une induration d'une partie ou de la totalité de la glande. Il s'est formé un tissu embryonnaire qui, se rétractant, pourra amener, selon Bach, une variété de goître suffocant.

Diagnostic. — Les signes fonctionnels pourraient faire penser, au début, à une inflammation de l'arrière-bouche ou du pharynx : l'examen direct de ces organes mettra à l'abri d'une telle erreur. Les signes physiques sont absolument caractéristiques. On reconnaît, en faisant déglutir le malade, que la tumeur siége dans le corps thyroïde, si elle suit les mouvements d'élévation et d'abaissement de la trachée ; la douleur, la fièvre, indiquent qu'il s'agit d'une tumeur inflammatoire.

Pronostic. — Survenant chez un sujet sain et ne présentant pas de goître, la thyroïdite se termine, dans la plupart des cas, par résolution et ne constitue pas une maladie très-grave. Si, au contraire, elle affecte un corps thyroïde déjà hypertrophié et surtout présentant une dégénérescence kystique, la suppuration est presque constante et pourra déterminer les complications que nous avons énumérées. Elle atteint un maximum de gravité quand elle se montre chez des individus débilités par la maladie et sous l'influence d'un état spécial, comme dans la variole et à la suite d'un accouchement.

Traitement. — Au début il faudra recourir à la saignée locale et aux topiques émollients ; on appliquera de l'onguent napolitain belladoné sur la tumeur et on y laissera des cataplasmes en permanence. Si la tumeur semble vouloir se terminer par résolution, on pourra hâter cette terminaison à l'aide de vésicatoires, ainsi que le recommande Velpeau, et s'il y a tendance à l'état chronique, il convient d'administrer l'iodure de potassium à l'intérieur comme résolutif.

La suppuration existe-t-elle, il faut ouvrir sans crainte l'abcès par la partie antérieure, et ne pas redouter la présence des gros vaisseaux qui ont été refoulés en arrière par la tumeur. Les jugulaires externe et antérieure pourraient seules être lésées, et il faudra chercher à reconnaître leur présence à travers la peau.

Le drainage et les lavages à l'aide d'un liquide désinfectant (acide phénique (25 pour 1000), permanganate de potasse, sont fort indiqués

pour empêcher la septicémie et favoriser la cicatrisation. De temps en temps il faudra exciter les parois de la poche par des cautérisations, afin d'éviter la terminaison par fistule.

Si des accidents de suffocation se montraient et que le pus ne fût pas collecté, on pourrait être obligé de faire la trachéotomie.

ARTICLE II

DU GOÎTRE.

Sous ce terme goître (du latin *guttur*, du vieux français *gouëtre* ou *goëtre*), nous comprenons toutes les tumeurs hypertrophiques, passagères ou permanentes, du corps thyroïde.

Quoiqu'il semble bien établi maintenant que la plupart des kystes de cet organe naissent par un processus hypertrophique, nous continuerons à les décrire à part. Nous ferons également un chapitre spécial où nous étudierons le mécanisme et le traitement de l'asphyxie dans les tumeurs du corps thyroïde qui amènent la suffocation et qu'on a décrites quelquefois pour cela sous le nom collectif de *goîtres suffocants*. C'est là une division peut-être un peu artificielle; mais on lui reconnaîtra un avantage, celui de scinder avec méthode et dans un sens clinique et pratique l'étude que nous commençons.

Historique. — La difformité dépendant du gonflement du corps thyroïde est connue de toute antiquité ainsi qu'il ressort de l'étude des écrivains grecs et latins. Les premiers la désignaient par l'expression de bronchocèle (βρόγχοκήλη, de βρόγχος, gorge et κήλη, tumeur, hernie), les autres par celle de *guttur tumidum* ou *turgidum*. Leur étiologie se rapprochait même de la nôtre, car on trouve dans Pline cette phrase : « Guttur homini tantum et suibus intumescit, aquarum quæ potantur plerumque vitio. » Nous n'entreprendrons pas de suivre l'histoire de cette maladie qui de tout temps a occupé beaucoup la sagacité des médecins. Hâtons-nous d'ajouter cependant que les données positives sur l'étiologie et l'anatomie pathologique appartiennent à notre époque, comme l'indiquent les nombreux mémoires que nous aurons l'occasion de citer.

Étiologie. — Des causes nombreuses président, à des titres divers, à l'évolution des goîtres.

Influence de l'âge. — Le goître se développe surtout dans l'enfance et dans l'adolescence. Nous pouvons à ce sujet consulter avec fruit les chiffres donnés par la commission sarde (Turin, 1848). Sur 3912 cas de crétins goîtreux, le goître s'est développé de la naissance à la seconde année dans 2333 cas; de deux à cinq ans dans 199; de cinq à douze ans dans 449; de douze à vingt ans dans 157; au-dessus de

vingt ans dans 43 cas seulement. Le développement après quarante ans est tout à fait exceptionnel.

Les faits de goîtres congénitaux se sont multipliés depuis quelques années. Virchow en cite plusieurs auxquels nous pouvons ajouter ceux de Béraud et Danyau (*Union médicale*, 1861), de Boucher (thèse, 1868). Le corps thyroïde présenté par M. Houël à la Société anatomique, était assez volumineux pour avoir été une cause de dystocie (*Société anatomique*, 3 octobre 1873).

Influence du sexe. — Le sexe féminin y est plus exposé, sans doute à cause des fluxions que subit la glande thyroïde au moment de l'établissement des fonctions menstruelles et de la grossesse. L'influence de celle-ci a été dernièrement étudiée dans la thèse de Pastriot (1876). Tantôt le goître survient après une première grossesse, tantôt il procède par poussées successives, et la tumeur se trouve augmentée après chaque accouchement d'une quantité notable. Les chiffres suivants montrent bien la prédisposition du sexe féminin (Virchow). Laycock prétend sur 551 cas de goître n'avoir compté que 26 hommes. A Nichsdale, principal centre goîtreux en Écosse, il y aurait, d'après Mittchell, 80 à 90 pour 100 de femmes. La commission sarde a compté 3236 femmes sur 4323 goîtreux. En France, d'après une statistique récente, sur 26 789 goîtreux on compte 18 374 femmes et 8415 hommes.

Influence de l'hérédité. — Il est incontestable que le goître est héréditaire. Fodéré, qui en a étudié les conditions, les résume ainsi : 1° Si le goître est accidentel, ou chez un seul parent, il ne se reproduit pas. 2° S'il a existé pendant deux générations sur le père et la mère, l'enfant devient goîtreux. 3° Si, de plus, c'est dans un lieu où le goître règne endémiquement, l'enfant devient goîtreux ou crétin.

Influence des efforts et de la compression des vaisseaux du cou.—Il existe dans la science plusieurs faits de goîtres volumineux développés tout à coup à la suite d'un effort violent. Guyon (*Archives de physiologie*, 1870) raconte qu'un badigeonneur tombé d'une échelle est relevé avec un gonflement du corps thyroïde qui dura plusieurs jours et disparut de lui-même. Dans l'observation de Cassan, il s'agit d'une demoiselle de douze ans qui, après avoir cherché à soulever un poids de vingt livres, vit en moins de vingt-quatre heures se manifester un gonflement considérable, dur et indolent de la partie gauche du corps thyroïde (Luton, *Dictionnaire de médecine et de chirurgie pratiques*, art. Goître). Il est bien difficile d'expliquer ces faits autrement que par la rupture de quelqu'un des vaisseaux fragiles contenus dans le parenchyme du corps thyroïde, et nous donnerions volontiers à cette variété le nom de *goître congestif*. Les efforts et la compression du cou semblent avoir agi plus lentement dans d'autres cas. Au dire de Hahn (*Académie des sciences*, 1869), les ouvrières de Luzarches

prenaient souvent des goîtres lorsqu'elles faisaient de la dentelle, ce qui oblige à tendre constamment le cou. Depuis qu'elles ont renoncé à ce métier, le goître a disparu de Luzarches. Nous pourrions citer encore la statistique de Virchow, qui a trouvé 414 cas de goîtres dans les écoles, et qui ajoute que la tuméfaction disparaissait toujours pendant les vacances, et ce fait raconté par le général Morin à l'Académie des sciences, de deux lieutenants qui, occupés à faire du dessin du matin au soir, virent apparaître un goître qui disparut quand ils cessèrent leur travail, mais pour réapparaître quand ils le reprirent.

Influence de la constitution de l'individu. — On rangeait autrefois le goître dans la scrofule. Fodéré et Gautieri combattirent énergiquement cette manière de voir, et ils démontrèrent que rarement le goître se rencontrait associé à d'autres manifestations scrofuleuses chez un même individu. Il y a même une sorte d'exclusion relativement aux contrées où se montrent ces affections : là où le goître n'existe pas, la scrofule est fréquente, ainsi dans les grandes villes, et, réciproquement, dans les campagnes où le goître est endémique, la scrofule est rare. Quant à la phthisie tuberculeuse, elle peut se rencontrer dans les pays où le goître est endémique et même chez un goîtreux. Cependant il faut respecter cette opinion qu'il y a une sorte de balancement entre l'une et l'autre affection, et qu'au moment de la disparition d'un goître, on peut voir survenir les premiers accidents de la tuberculose pulmonaire. L'exemple cité par Cassan (*Archives de médecine*, 1827) trouve ici sa place. Il cite une famille dans laquelle la phthisie et le goître étaient héréditaires et présentaient une certaine alternance; les goîtreux étaient préservés de la phthisie ou n'en étaient affectés qu'à un très-faible degré.

Parmi les causes nombreuses qui régissent la production du goître, il n'en est pas de plus importante que celle qui tient à la région elle-même. C'est un fait qui maintenant n'a plus besoin de démonstration, et tandis que le goître est rare à Paris, il est au contraire fréquent en Auvergne et surtout en Savoie. Dans le Puy-de-Dôme, on trouve un goîtreux sur 87 habitants, dans les Hautes-Alpes 1/54, dans l'Isère 1/64, dans les Hautes-Pyrénées 1/67, dans les Basses-Alpes 1/109. Viennent ensuite, par ordre de fréquence, le Cantal, la Meurthe, le Rhône, l'Aisne, le Jura, l'Ariége, la Corrèze, la Haute-Marne, les Vosges, etc. (Tardieu, *Dictionnaire d'hygiène publique*, t. II, p. 360).

Dans les pays étrangers, on trouve principalement le goître en Suisse, chez les populations habitant les contre-forts des Alpes; en Allemagne, dans la Bavière (vallée des Alpes), le Wurtemberg (Forêt-Noire, vallée du Danube, Stuttgard, vallée du Neckar, alpes de Souabe), dans le Palatinat, le duché de Nassau (bords du Rhin, vallée de la Lahn, de la Dille), la Hesse (vallée du Neckar), la Silésie (chai-

nons des Carpathes); en Autriche, dans la Gallicie, la Carniole, le Tyrol; en Angleterre, dans le Derbyshire; en Amérique, dans les pays voisins des Cordillères, sur les plateaux de la Nouvelle-Grenade; en Asie, dans la Tartarie chinoise; etc.

A quoi tient l'endémicité dans ces divers pays? C'est une question qui a été l'objet d'importants travaux et qui n'a pas encore reçu de solution définitive. La composition de l'air et des eaux potables, l'altitude, la constitution géologique du terrain, ont été tour à tour incriminés. L'air aurait une influence par son humidité (Fodéré), par l'absence de l'iode (Chatin).

Au dire de Grange (*Annales de chimie et de physique*, t. XXIV), qui prend soin de réfuter toutes les théories de ses devanciers, une seule circonstance est commune à tous les pays à goîtres : leur sol est formé de roches magnésiennes ou contient des sels de magnésie, dolomie, sulfate de chaux et de magnésie, fait constaté par M. Chatin et plusieurs autres observateurs. Maumené insiste sur la présence de chlorures (*Académie des sciences*, 1866).

Quant à l'altitude, son rôle est bien effacé ; d'après les recherches de Grange, on rencontre le goître et le crétinisme depuis 50 mètres au-dessus de la mer jusqu'aux dernières limites où l'homme puisse fixer sa demeure.

Les analyses de l'eau des pays à goîtres ont été faites à maintes reprises, mais elles n'ont jamais donné de résultats constants. Il est certain cependant que l'eau a une influence notable : ainsi on a vu (Chatin) se produire des cas de goître dans un pays à cause d'un changement de prise d'eau (Thèse de Picou, 1878). On a accusé la désoxygénation de ce liquide (Boussingault) alors qu'il provient des glaciers, effet dû à la diminution de la pression atmosphérique, qui rend plus faible la dissolution de ce gaz, ou à la désoxydation par les corps oxydables (feuilles, bois). On a accusé encore la présence de la magnésie (Crighton, Grange), des fluorures (Maumené), l'absence d'acide carbonique (Ipfohen), d'iode et d'iodures (Chatin). Cette dernière opinion, rapprochée des résultats obtenus grâce à l'iode dans la thérapeutique, est certainement la plus plausible.

C'est dans les pays où le goître est endémique qu'on trouve cette dégénérescence de l'espèce humaine appelée crétinisme, et caractérisée par un degré plus ou moins avancé d'idiotisme lié à un aspect particulier du corps (Niepce). Les crétins arrivés à leur complet développement ont une taille peu élevée, $1^{m},30$ à $1^{m},40$; ils ont les cheveux rares, la face stupide, le cou gros et court, le thorax comprimé sur les faces latérales et saillant d'avant en arrière, l'abdomen volumineux et pendant, les parties sexuelles peu développées, les mains épaisses, les pieds larges et plats. Ils sont ordinairement porteurs de goîtres

plus ou moins volumineux; cependant chez quelques-uns le corps thyroïde a pu présenter des dimensions normales. Le goître et le crétinisme ont une grande affinité. Ils se rencontrent souvent associés, et les parents qui engendrent des crétins sont ordinairement crétins ou goîtreux. Si une famille saine va se fixer dans un lieu infecté (Niepce), les enfants nés antérieurement ne contractent pas le crétinisme dès le principe, mais ils sont susceptibles dès leur arrivée de devenir goîtreux; si d'autres enfants naissent ensuite, ils seront goîtreux et présenteront une sorte de crétinisme.

Toutes ces influences agiront séparément ou associées, suivant que le goître est sporadique ou endémique. Dans le goître sporadique, celui que nous voyons à Paris par exemple, c'est ordinairement la grossesse, l'établissement de la menstruation, la ménopause, qui sont la cause occasionnelle. Quant à la cause prédisposante, elle nous échappe absolument.

On a décrit une autre variété de goîtres à laquelle, en raison de son caractère, on a donné le nom d'épidémique. Nivet nous en a donné une étude très-intéressante (*Étude sur le goître épidémique*. Paris, 1873). L'affection sévit surtout en été, dans les casernes et les colléges. Nivet attribue un rôle considérable au refroidissement et à l'ingestion d'une grande quantité d'eau froide.

Une dernière cause de goître, cause tout à fait spéciale, est la maladie de Graves, constituée par trois phénomènes associés, palpitations, exophthalmie, tuméfaction du corps thyroïde. Tous dépendent, d'après Wittfeld et G. Sée, d'une altération du pneumogastrique.

Anatomie et physiologie pathologiques. — Division des goîtres. — Avant d'aborder l'étude anatomique des tumeurs déterminées par l'hypertrophie du corps thyroïde, il convient de rappeler en quelques mots sa structure.

Le corps thyroïde est essentiellement constitué (Boéchat, thèse de Paris, 1873) par des cavités communiquant les unes avec les autres, séparées par des travées de tissu conjonctif et entourées d'une enveloppe de même nature.

Les cavités, considérées autrefois comme des vésicules closes, sont ovales, irrégulières, ont une dimension de $0^{mm},22$ à $0^{mm},08$; elles sont tapissées d'un épithélium polygonal à une seule couche, et remplies par un liquide d'apparence visqueuse au milieu duquel nagent des granulations (Virchow). A mesure que l'individu vieillit, le liquide se concentre de plus en plus, prend par son aspect et sa coloration une grande analogie avec la colle-forte, d'où le nom de colloïde inventé par Laennec. Pour expliquer sa formation, on a admis une exsudation à l'intérieur des alvéoles (Wedl, Bruch), une transformation des cellules (Frey, Cornil et Ranvier, Förster, Rokitansky, Virchow).

Le tissu conjonctif est répandu autour des vésicules, mais il ne remplit pas complétement les interstices que laissent entre elles les cavités thyroïdiennes. Il sert de support aux nombreux vaisseaux artériels, veineux, lymphatiques, et ces derniers, réduits à l'état de capillaires, y prennent naissance dans des cavités tapissées d'endothélium et répandues dans tout l'organe.

En dehors de ces cas de goîtres congestifs dont nous parlions dans l'étiologie, les lésions dans le goître consistent dans une hypertrophie qui peut porter : 1° sur l'élément vésiculaire *goître folliculaire ;* 2° sur le tissu fibreux de l'organe, *goître fibreux ;* 3° enfin sur les vaisseaux, *goître vasculaire.*

Goître folliculaire. — On l'appelle encore *hyperplasique*, *glandulaire*, *colloïde.* — Pour la formation de ce goître il faut deux conditions : l'augmentation de volume des follicules et leur multiplication qui se fait par le développement d'appendices vésiculaires (Virchow), par une prolifération endogène de cellules (Heschl, Förster). Ce travail ne s'étend pas régulièrement à toute la glande et peut rester limité à un lobe ou à une partie de lobe. On trouve parfois autour de la glande en dégénérescence de petits lobes isolés. Ils peuvent être rattachés à la tumeur principale par un pédicule et constituer un diverticule de la tumeur. Si le pédicule n'existe pas, les productions isolées, sortes de petits corps thyroïdes accessoires, sont sans doute le résultat d'un développement de masses embryonnaires analogues à celles qui ont constitué la masse principale du corps thyroïde.

Les tumeurs sont complexes, nodulaires, irrégulières ; elles présentent une consistance molle, lâche, dépressible, et presque de la fluctuation. Au microscope, on trouve de gros follicules remplis de suc, avec des cellules, des granulations, des cristaux, peu de tissu interstitiel, et cependant de gros vaisseaux.

Dans certains cas il existe au milieu de l'hypertrophie glandulaire une sorte de kyste formé par une couche dense de tissu conjonctif et dont l'intérieur contient un tissu mou, jaunâtre, humide, facile à énucléer. C'est ce que Stromeyer a décrit comme goître glandulaire enkysté; Beck y a démontré l'existence de tissu glandulaire à l'état embryonnaire. Pour Virchow, l'engorgement est dû au refoulement excentrique et à la condensation du tissu conjonctif autour d'un lobule hypertrophié de la thyroïde.

Le goître ne reste pas longtemps simplement colloïde ; bientôt il se creuse de petites cavités par le développement des follicules, *goître cystique ;* plus tard le tissu conjonctif disparaît entre les cavités voisines et il reste un ou plusieurs kystes. Voici le mécanisme admis par Virchow pour expliquer cette transformation : « Plus le dépôt gélatineux est considérable, plus le tissu intermédiaire finit par souffrir.

Il est naturellement distendu par la pression continue dans les follicules; les vaisseaux sont comprimés et disparaissent peu après; le tissu conjonctif devient de plus en plus rare, et enfin il peut arriver que dans certains endroits ce tissu disparaisse complétement et qu'il en résulte une confluence des espaces voisins. »

Cette forme cystique donne lieu aux tuméfactions les plus considérables de la glande. La tumeur a une surface lisse ou présente des inégalités. A la coupe, on aperçoit un nombre considérable de grands et de petits espaces remplis d'une gelée jaunâtre que l'on peut enlever avec la pointe du couteau. L'examen microscopique donne les mêmes résultats que dans le premier stade de l'évolution du goître colloïde.

Goître fibreux. — Il se montre au cours d'un goître préexistant ou à la suite d'une thyroïdite. Il est constitué par une hyperplasie du tissu fibreux et la disparition plus ou moins complète des follicules. A cause de sa dureté les anciens auteurs lui donnaient le nom de *goître squirrheux*. La tumeur forme des tubérosités et de gros lobes sur un point limité du corps thyroïde, qui rarement est pris en totalité.

Des noyaux d'induration, souvent constitués par ce que nous avons décrit sous le nom de *goître glandulaire enkysté*, sont le point de convergence de fibres conjonctives, disposées régulièrement en rayons. Elles s'unissent à d'autres fibres voisines et finissent par envahir une grande partie de la glande. La rétraction qui s'effectue ensuite a pour résultat d'atrophier les follicules et de comprimer la trachée.

Le microscope montre dans les points indurés un tissu très-dense offrant une très-grande analogie, quant à la structure, avec les cartilages semi-lunaires. Les tractus fibreux forment des réseaux à mailles plus ou moins grandes. Les follicules manquent tout à fait. On rencontre parfois des espaces cystiques disséminés.

Au goître fibreux se rattache comme résultant de sa transformation, le *goître osseux* ou *calcaire* qui, bien plus rarement, accompagne la dégénérescence cystique. Les masses, de forme irrégulière, sont, au début, blanchâtres, crayeuses, friables, puis elles deviennent transparentes, prennent un aspect jaune vif et quelquefois brunâtre, et elles arrivent à une dureté telle qu'on peut difficilement les scier. Elles ne présentent ni vaisseaux ni corpuscules osseux, et se rapprochent de ces productions osseuses imparfaites qu'on trouve dans la plèvre, dans les tuniques artérielles ou dans les hydrocèles anciennes.

Le *goître vasculaire* peut être artériel ou veineux. La forme la plus importante est le *goître anévrysmal* constitué par une dilatation uniforme des artères tant à l'intérieur que dans la profondeur du corps thyroïde. Les vaisseaux d'un certain calibre participent seuls à l'altération; les petites artères et les capillaires sont à peine modifiés. Au contraire, les veines sont énormément dilatées surtout en dehors de la

glande. Les parois des artères ne sont pas amincies; elles ont même parfois une épaisseur très-considérable. Dans le *goître variqueux*, les veines seules sont dilatées. Elles forment des cordons sinueux, volumineux à la surface de la glande; dans l'intérieur, les vaisseaux subissent des dilatations ampullaires, sacciformes ou en chapelets, En même temps que la dilatation des vaisseaux, il existe d'ordinaire une augmentation de l'élément vésiculaire ou fibreux.

Dans la maladie de Graves, la tuméfaction du corps thyroïde est souvent due à une dilatation vasculaire. Dans un cas examiné par Virchow, Traube, Recklinghausen (*Deutsche Klinik*, 1863), le tissu interstitiel était très-abondant et les veines présentaient une dilatation générale. Smith a trouvé une hypertrophie considérable du lobe droit et une dilatation des artères qui étaient sinueuses. Neumann décrit l'hypertrophie comme principalement vasculaire et accompagnée de foyers. Cependant il n'y a là rien de constant, et toutes les altérations du corps thyroïde ont pu être rencontrées à l'autopsie d'individus atteints de goître exophthalmique.

La *forme amyloïde* est aussi une dépendance du goître vasculaire. Elle est constituée par la dégénérescence amyloïde des parois des petites artères et des capillaires. La coupe du corps thyroïde montre des nodosités d'un rouge gris pâle ou d'un aspect cireux, entourées de tissu conjonctif. Au microscope on n'aperçoit dans la plupart de ces endroits rien autre chose qu'un lacis de vaisseaux dont les parois épaissies se font remarquer par leur brillant et prennent par l'addition d'iode une belle teinte d'un rouge vineux.

Forme et rapports de la tumeur. — Les goîtres, quelle que soit la variété anatomique à laquelle ils appartiennent, présentent des formes et des rapports communs. La tumeur peut occuper un des lobes ou les deux à la fois; dans d'autres cas, c'est l'isthme et son prolongement, la pyramide de Lalouette, qui sont surtout hypertrophiés. Il existe alors comme un troisième lobe médian. Le corps thyroïde est en rapport: en avant, avec les muscles, souvent dégénérés, la peau, les aponévroses; en arrière, avec la carotide et la jugulaire qui sont refoulées et comprimées. Mais les rapports avec la trachée sont surtout importants, la tumeur peut entourer cet organe comme d'un collier constricteur; d'autres fois elle s'insinue et se développe surtout derrière le sternum et, en s'y développant, comprime et aplatit la trachée contre la colonne vertébrale : c'est le goître plongeant ou rétro-sternal. Le conduit aérien prend des inflexions et des formes que nous décrirons dans les rétrécissements de la trachée par compression; il subit même, comme nous le dirons plus tard, des modifications dans sa structure auxquelles Rose fait jouer un rôle important dans les phénomènes de suffocation.

Symptomatologie. — Ce sont toujours les signes physiques qui attirent d'abord l'attention. Au niveau de la région sous-hyoïdienne, se montre une tumeur qui, au début, donne simplement au cou une forme plus arrondie; elle augmente bientôt, quelquefois avec une grande rapidité; elle s'étale et remonte vers la partie supérieure du cou en lui formant comme un collier gigantesque; ou bien elle se développe surtout par la partie inférieure, descend sur la poitrine et parfois jusqu'aux genoux (Franck). La forme est variable : tantôt, le gonflement affectant la totalité de la glande, la tumeur a la forme d'un croissant circonscrivant le larynx; tantôt le gonflement ne porte que sur un lobe, et la tumeur est alors unilatérale, asymétrique. Si le goître est ancien et volumineux, il a généralement une tendance à se pédiculiser et à gagner les parties déclives. La peau ne présente aucune altération, elle est sillonnée par de grosses veines qui se distendent par l'effort.

La consistance est variable dans les différentes espèces de goîtres. S'agit-il d'une tumeur folliculaire, elle donne une sensation de mollesse, d'élasticité ou de fausse fluctuation; par un palper attentif on peut percevoir de petits mamelons arrondis. Dans le goître fibreux, la tumeur est dure, présente des noyaux chondroïdes. Le goître vasculaire s'accroît de haut en bas; il est aplati au début et devient de plus en plus arrondi à mesure que la tumeur s'accroît (Larrey). Il est mou, donne une sensation de fausse fluctuation ou de résistance. S'il s'agit d'un goître anévrysmal, le malade éprouve dans la tumeur des battements violents; on peut percevoir par le palper de véritables battements avec expansion ou un frémissement vibratoire. L'auscultation fait entendre un souffle tantôt simple, tantôt systolique et diastolique. La tumeur est souvent réductible et reprend son premier volume par saccades.

Dans tous les cas la tumeur est adhérente à la trachée; si on la saisit avec la main, on constate facilement cette adhérence; les deux organes se déplacent en même temps dans les mouvements latéraux; point plus important encore pour le diagnostic, la tumeur suit les mouvements d'abaissement et d'élévation du larynx pendant la déglutition.

Les phénomènes fonctionnels peuvent être nuls : les malades sont simplement gênés par la tumeur volumineuse qui les empêche de remuer facilement le cou ou qui tombe sur la poitrine. A Saint-Jean-de-Maurienne, les femmes, pour travailler la terre, sont obligées de rejeter leur goître, souvent très-volumineux, derrière la nuque et les épaules.

D'autres fois les phénomènes fonctionnels ne peuvent passer inaperçus, ils sont dus à la compression des organes en rapport avec la tu-

meur. On voit apparaître de la raucité de la voix, de la dyspnée, dues à la compression de la trachée et des nerfs récurrents. La gêne de la respiration peut aller jusqu'aux accès de suffocation et à l'asphyxie complète; c'est là une question que nous reprendrons à propos des goîtres suffocants. On a noté de la dysphagie par compression de l'œsophage, des phénomènes apoplectiformes résultant de la compression des carotides et des jugulaires (Luton).

Marche. — Elle diffère suivant les variétés de goîtres. Le goître sporadique a une tendance ordinaire à rétrocéder; il ne détermine pas ces goîtres volumineux analogues à ceux qu'on voit dans les pays où l'affection est endémique. Suivons un de ceux-ci : dans une première période le goître est peu volumineux et présente le type du goître folliculaire; plus tard il dégénère, devient cystique et prend alors ces proportions considérables que nous avons mentionnées. Dans d'autres cas, la tumeur subit les dégénérescences fibreuses ou calcaires et la consistance subit des modifications relatives. La vie n'est jamais sérieusement menacée, sinon par les phénomènes de suffocation : ceux-ci apparaissent d'ordinaire avec des tumeurs peu volumineuses et souvent au début.

Diagnostic. — Les tumeurs du corps thyroïde pourront être facilement distinguées des tumeurs qui dépendent des organes voisins, grâce au moyen que nous avons indiqué et qui consiste à faire déglutir le malade en même temps qu'on tient la tumeur entre les doigts. Si le corps thyroïde est en jeu, la tumeur suit les mouvements de la trachée; de plus, elle est ordinairement indépendante de la peau et mobile latéralement sur les parties profondes.

Un point important et délicat consiste à reconnaître s'il s'agit vraiment d'un goître parenchymateux. Il n'est pas toujours facile de faire la distinction avec les *kystes* de l'organe, même volumineux. La fluctuation existe dans les kystes, mais dans les goîtres folliculaires il existe aussi une fausse fluctuation. Un des meilleurs signes consiste dans l'examen attentif de la marche de la maladie : si l'individu, après avoir présenté pendant un certain temps une tumeur lisse et unie, voit au sein de la tumeur se former des noyaux volumineux, il s'agit ordinairement de kystes. La transparence devra être recherchée et si elle existe lèvera toutes les difficultés.

La *thyroïdite* s'accompagne de fièvre, de douleur au toucher et pendant les mouvements du larynx.

Le *cancer* amène de la douleur, de l'engorgement ganglionnaire et rapidement des phénomènes de compression : il survient dans l'âge moyen de la vie.

La *laryngocèle*, ou goître aérien, sera reconnue par sa sonorité et sa réductibilité.

Pour le diagnostic des diverses sortes de goîtres, nous ne pouvons que renvoyer à ce qui a été dit à propos des symptômes objectifs. Les notions étiologiques seules permettront de penser à un goître congestif.

Le goître de la maladie de Graves se reconnaîtra par l'existence de phénomènes concomitants, exophthalmie, palpitations.

Pronostic. — Le goître, à moins qu'il n'amène des phénomènes de suffocation, ne menace pas directement la vie. Il ne constitue qu'une incommodité disgracieuse. Dans les pays à goîtres, l'apparition de la tumeur est grave au point de vue de l'espèce : les parents goîtreux procréent souvent des crétins.

Parmi les variétés de goîtres, il faut aussi faire des classes au point de vue du pronostic. Les goîtres colloïde et fibreux sont très-sensibles aux moyens thérapeutiques; il n'en est pas de même du goître vasculaire contre lequel l'intervention médicale est souvent impuissante et peut être dangereuse.

Traitement. — L'hygiène tient une grande place dans le traitement du goître : une nourriture substantielle, des vêtements chauds, l'habitude de porter une cravate épaisse autour du cou, l'habitation dans un lieu sain et aéré, au bord de la mer, l'émigration, si l'individu habite un pays à goîtres, suffiront souvent pour enrayer l'affection dans sa marche.

Les moyens médicamenteux ne manquent pas contre le goître. On a préconisé le sel brut, l'eau de mer prise en boisson, l'éponge calcinée, l'huile de foie de morue, certaines eaux minérales, eaux de Challes, de Coise, d'Uriage, de Pougues, mais depuis que l'iode a été introduit par Coindet (de Genève) dans la thérapeutique de cette maladie, c'est à ce métalloïde et à ses composés qu'on a d'habitude recours. Il est employé en topiques ou administré à l'intérieur. Les topiques consistent en badigeonnages iodés sur la tumeur, sachets antigoîtreux, pommade au deuto-iodure de mercure, à laquelle les médecins anglais donnent des propriétés spéciales. A l'intérieur, on prescrit l'iodure de potassium en solution (50 centigrammes à 2 grammes et au-dessus), la teinture d'iode du Codex (huit à dix gouttes par jour dans du vin d'Espagne), la teinture d'iode iodurée, l'iodure d'ammonium (20 à 30 centigrammes plusieurs fois par jour), l'iodure de fer, l'iodoforme (10 à 15 centigrammes par jour en pilules).

Un inconvénient de l'administration des iodiques consiste dans la survenue possible des accidents de l'iodisme constitutionnel : amaigrissement, perte des forces, palpitations, phénomènes nerveux divers. Au dire des médecins de Genève, ils se montreraient surtout si l'on fait usage de petites doses du médicament.

On a recommandé comme moyen résolutif les douches froides sur

la région. Un médecin de Vienne, M. Franz Chevosteck, a vanté l'action des courants continus qui auraient fait résorber les goîtres anciens ou récents dans les cas même où l'iode avait échoué. Il emploie un courant qui produit une légère sensation de brûlure; chaque séance dure cinq à six minutes en changeant les électrodes de place toutes les minutes environ.

M. Luton (de Reims) a fait des injections interstitielles de teinture d'iode dans les goîtres folliculaires fibreux et même cystiques. Sur 48 observations de goîtres traités par ce moyen, 32 furent guéris complétement par une seule injection, 6 furent réduits de plus de moitié, les autres furent améliorés, et dans un seul cas le résultat fut nul (Lévêque). Cette pratique paraît donc efficace : elle est ordinairement peu dangereuse, cependant Lücke, Billroth, ont perdu tous deux un malade à la suite de ces injections.

Voici comment le praticien de Reims procède. Il se sert d'une solution de teinture d'iode du Codex ou de teinture d'iode iodurée et avec une seringue de Pravaz ou mieux avec une seringue spéciale (dorée pour résister à l'action de l'iode) il injecte dans le parenchyme glandulaire quinze gouttes à 4 grammes du liquide. Pour être sûr de n'avoir pas piqué une veine, on sépare la seringue de la canule avant de pousser l'injection et l'on voit s'il ne s'écoule pas de sang. Dès que l'injection est achevée, le malade ressent une vive douleur, irradiée vers la mâchoire et les oreilles, il a un goût d'iode dans la bouche, de la sécheresse de la langue, et bientôt on voit survenir des phénomènes fébriles. Au bout de quelques jours on sent une tumeur grosse comme un œuf de pigeon, dure et douloureuse, qui plus tard diminue progressivement et entraîne la rétraction de la glande. Il faut répéter l'injection au bout de huit ou quinze jours.

Dans les goîtres vasculaires, les injections de perchlorure de fer ont été employées avec succès par Erichsen, Alquié, Luton. C'est un procédé dont il ne faut user qu'avec précaution à cause des accidents déterminés par la migration possible des caillots.

Des moyens plus chirurgicaux consistent dans la ligature sous-cutanée de la tumeur, la ligature des artères thyroïdiennes, l'extirpation de la tumeur.

La ligature sous-cutanée de la tumeur a été employée par Ballard en 1835 pour une jeune fille de dix-neuf ans. Son exemple a rencontré peu d'imitateurs.

La ligature des artères thyroïdiennes est indiquée surtout dans les goîtres vasculaires. Elle a été employée par Langenbeck, Blizard, Early, Coates. Ce moyen, à cause des nombreuses anastomoses de la région, n'a de chances de succès que si toutes les artères sont liées. Il faut alors faire des délabrements qui rendent l'opération très-sérieuse.

L'extirpation du corps thyroïde, pratiquée d'abord par Desault, est tombée depuis quelques années dans une profonde défaveur, et la Société de chirurgie, à deux reprises, s'est prononcée énergiquement contre elle. En France, sur 18 opérations, 10 fois la mort survint. Les statistiques allemandes, anglaises et américaines sont beaucoup plus favorables, et en réunissant tous les cas on trouve que la guérison est survenue une fois sur trois (106 opérations, 35 guérisons) (*Archives générales de médecine*, 1874, t. II, p. 253). Voici comment on procède à l'opération : Une incision cutanée étant faite, on va immédiatement à la recherche des artères thyroïdiennes et des veines qu'on coupe entre deux ligatures ou sur lesquelles on place des pinces à pression. On sépare ensuite la glande de ses adhérences à la trachée et au larynx. C'est une opération très-délicate à cause des vaisseaux importants qui sont en rapport avec la tumeur.

ARTICLE III.

KYSTES DU CORPS THYROÏDE.

Historique. — Les kystes du corps thyroïde ont été étudiés la première fois par Maunoir (*Mémoires à l'Institut*, 1815). Au dire de Percy, Celse et Albucasis en auraient fait une mention spéciale. On en trouve quelques observations dans Bœrhaave, Tenon, Heister, Lieutaud, Delpech, Lawrence. Ils ont été décrits avec les kystes du cou par Laugier, Voillemier, Fleury et Marchessaux. A cette époque on plaçait l'origine de ces kystes non pas dans la glande elle-même, mais dans le tissu cellulaire qui l'environne. Dans ces dernières années, l'opinion contraire a prévalu, ainsi qu'il ressort de la lecture de la thèse d'agrégation de Houël (1860), du travail de Virchow (*Pathologie des tumeurs*, t. III, 22e leçon), du mémoire de Lücke sur les affections du corps thyroïde (*Archives de Pitha et Billeroth*, 1869), d'un grand nombre d'observations présentées à la Société anatomique.

Division. — Houël les avait divisés en : 1° séreux; 2° hématiques; 3° purulents; 4° hydatiques. Les kystes hématiques sont une transformation des kystes séreux ou colloïdes; les kystes purulents sont la terminaison d'une thyroïdite ou de l'inflammation d'un kyste ordinaire. Nous pouvons donc faire simplement deux divisions : 1° kystes simples qui seront colloïdes, séreux, hématiques, purulents; 2° kystes hydatiques.

Étiologie. — Dans les pays à goîtres, il est une variété de kystes fréquents du corps thyroïde, ce sont ceux qui se montrent à une période avancée de la tumeur. Après avoir été simplement parenchymateux, le goître tend presque fatalement à dégénérer et à devenir

kystique; toutes les causes qui le produisent pourraient donc être rappelées ici.

Il existe d'autres kystes qui se montrent là où le goître n'est pas endémique, généralement de vingt à trente ans, rarement à quarante et au delà, dans une proportion égale d'hommes et de femmes. C'est surtout à propos de l'origine de ceux-ci qu'il a été discuté. Voillemier en faisait des collections développées dans ce tissu cellulaire quasi-séreux, qui enveloppe le corps thyroïde, et pour lui il s'agissait là d'une production tout à fait accidentelle. Leur origine dans le corps thyroïde nous paraît maintenant démontrée. Quant aux causes occasionnelles de l'affection elles restent tout aussi obscures que celles du goître sporadique.

L'origine des kystes hydatiques ne doit pas être longuement indiquée ici. Qu'il nous suffise de rappeler qu'ils résultent de la transformation de l'œuf émané du tænia echinococcus ou tænia du chien, et transporté dans le corps thyroïde comme il peut l'être dans les autres organes et surtout dans le foie.

Anatomie pathologique. — Nous avons indiqué plus haut, d'après Virchow, la série de transformations par laquelle passait la vésicule thyroïdienne pour former un kyste; nous n'y reviendrons pas. Qu'il soit développé dans un goître préexistant ou qu'il soit primitif, le kyste a la même structure. La poche peut être unique et l'on peut rencontrer plusieurs poches, soit indépendantes, soit communiquant entre elles.

A ne considérer que la structure admise aujourd'hui pour la glande thyroïde, on pourrait être induit à penser que les cavités kystiques doivent toujours communiquer entre elles, puisque les vésicules ou plutôt les cavités s'ouvrent les unes dans les autres. Il n'en est pas ainsi en réalité, comme le fait remarquer Hutinel à propos d'une présentation de goître cystique à la Société anatomique (1876, p. 136).

La poche est tantôt mince et membraniforme, d'autres fois plus épaisse et résistante. Les parois renferment fréquemment des productions calcaires ou ossiformes analogues à celles que nous avons décrites à propos du goître fibreux.

Quant à la surface interne du kyste étudiée par quelques anatomistes sous le nom de lame interne, lame séreuse, elle est blanche, réticulée, assez semblable par l'entre-croisement de ses fibres à la face interne de la vessie ou des ventricules du cœur. Comme ces organes, elle présente, entre les nombreux faisceaux qui la sillonnent, des lacunes plus ou moins vastes et profondes. Cette surface est revêtue dans tous ses points par une sorte de séreuse dont les caractères varient suivant l'époque à laquelle on l'examine: tantôt lisse, blanche et rosée.

plus ou moins épaisse, facile à enlever, tantôt recouverte de plaques fibreuses, ou incrustée de sels calcaires. Les parois peuvent être tapissées par de nombreux vaisseaux sanguins, comme dans la tumeur ci-dessous.

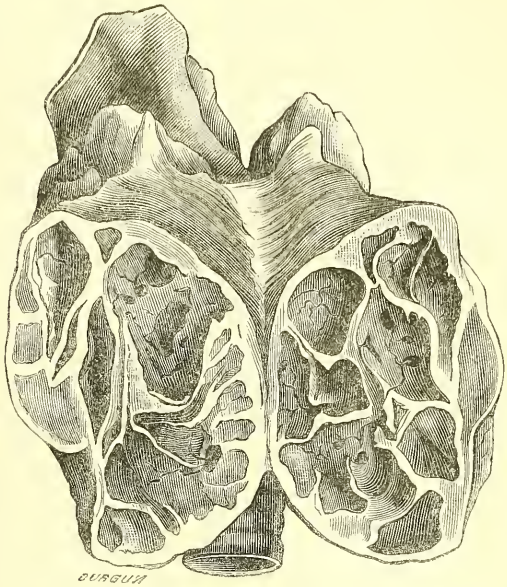

Fig. 182. — Kystes du corps thyroïde. — Dégénérescence kystique de l'organe. (De la collection de M. Péan.)

Le liquide contenu dans le kyste peut être colloïde ou séreux, plus ou moins coloré par du sang, quelquefois absolument formé par ce liquide.

Les petits kystes renferment de la substance gélatineuse transparente avec un peu de résidu solide. Ils contiennent de faibles quantités d'albumine et une forte proportion d'un liquide qui paraît être de la mucine.

Le contenu des grands kystes est plus riche en albumine, il renferme peu de matières extractives, peu de sels, on y trouve fréquemment des paillettes de cholestérine (Hoppe-Seyler); si le liquide est constitué par du sang, il s'agit alors de ce qui a été décrit sous le nom d'*hématocèle du cou*. L'hémorrhagie se fait dans l'intérieur des follicules qui n'est séparé des capillaires que par l'épithélium (Morel, Virchow). Ordinairement, l'hémorrhagie n'est pas assez considérable pour former des caillots, cependant, dans une observation de Pasturaud à la Société anatomique (7 février 1873), la paroi de la poche était tapissée par des caillots volumineux, irréguliers et fibrineux,

comme dans les hématocèles anciennes de la tunique vaginale. Quand le sang est en petite quantité, il colore seulement le liquide en brun jaunâtre ou noirâtre; il subit alors les transformations suivantes : Les globules se rétractent; une partie de l'hématoglobuline se dissout, ce qui reste d'hématoïdine dans le globule devient insoluble. L'hématoglobuline dissoute se divise en hématine qui donne sa coloration au contenu du kyste, le reste donne lieu à la formation de cholépyrrhine.

La tumeur peut être arrondie, elliptique, bosselée; elle a un volume qui parfois est très-considérable, et l'on cite des kystes qui contenaient 1 kilogramme de liquide et même davantage.

Les rapports de la tumeur sont ceux du corps thyroïde : la trachée peut être comprimée dans différents sens (Voy. *Compression de la trachée par des tumeurs*); les vaisseaux sont ordinairement rejetés en arrière ou en dehors.

Les kystes hydatiques constituent une rareté pathologique. Davaine n'en cite que trois observations dans son *Traité des entozoaires*. Gurlt en a pu rassembler sept cas. Nous en avons observé nous-même un exemple remarquable qui est consigné dans la thèse d'agrégation de Houël. Le liquide est clair comme de l'eau de roche, ne renferme pas d'albumine. La paroi est constituée par la membrane fertile et dans l'intérieur flottent ordinairement des vésicules filles à divers degrés de développement.

Symptomatologie. — Les kystes du corps thyroïde sont développés d'un seul côté, ou des deux côtés à la fois. La tumeur est arrondie, piriforme, ou présente des bosselures correspondant à autant de kystes distincts, ou déterminées par la striction d'une seule poche par des brides fibreuses. Le volume peut en être très-considérable.

La peau est amincie, mais non altérée, et dans quelques cas on peut percevoir un signe important, la transparence. La fluctuation sera recherchée avec soin, car c'est souvent le seul signe qui permette un diagnostic; si la tumeur est volumineuse on la fera immobiliser par un aide. Dans certains cas on pourra déterminer la sensation de flot. Si le kyste est ancien, la fluctuation est ordinairement très-obscure et il est inutile de chercher la transparence à cause de l'incrustation ordinaire de la poche par des plaques cartilagineuses ou calcaires. On a souvent une sensation de résistance et même de dureté absolue.

Le début de la tumeur varie suivant les cas. S'agit-il d'un goître parenchymateux dégénéré, c'est au milieu d'une tumeur existant depuis longtemps qu'on verra survenir des bosselures volumineuses dont le malade indiquera le début. S'agit-il d'un kyste développé primitivement, la tumeur aura d'emblée les caractères que nous avons décrits. La marche de cette affection est essentiellement chro-

nique. Rarement les kystes suppurent et s'ouvrent au dehors ou dans la trachée. La mort pourrait être déterminée par des phénomènes de suffocation qui surviennent parfois inopinément et surtout au début de la tumeur, alors qu'elle est peu volumineuse encore.



Fig. 183. — Kyste du corps thyroïde.

Diagnostic. — Les kystes du corps thyroïde seront distingués d'avec les tumeurs liquides ou fluctuantes de voisinage : abcès froids, kystes du cou, anévrysmes, lipomes, par ce fait que, comme toutes les tumeurs dépandant du corps thyroïde, ils suivent les mouvements d'abaissement et d'élévation de la trachée pendant la déglutition.

La distinction d'avec un goître solide est plus difficile, et tous les auteurs citent à ce propos l'erreur de Delpech qui croyait être en présence d'une tumeur solide alors qu'il s'agissait d'un kyste dont il retira 1 kilogramme de liquide. La transparence ou une fluctuation évidente constituent les seuls éléments certains de diagnostic. Or, ces deux signes manquent ordinairement dans les kystes anciens et même au début, un goître colloïde peut donner une sensation de fausse fluctuation qui en impose à l'observateur. Une ponction exploratrice est souvent nécessaire pour lever les doutes. Il est bon de connaître un phénomène singulier qui a été remarqué plusieurs fois à la suite de ces ponctions. Lorsque la canule est plongée dans la poche elle donne d'abord issue au liquide qui y est contenu, et celui-ci peut se présenter

avec les caractères que nous avons indiqués : c'est tantôt de la sérosité limpide, tantôt un liquide plus ou moins teinté par le sang. Mais bientôt ces caractères changent; la sérosité prend une teinte légèrement rosée qui indique son mélange avec une petite quantité de sang; peu à peu la proportion du sang devient plus considérable, enfin, lorsque le kyste est presque vide, on voit s'écouler par la canule un liquide semblable à du sang artériel qui se coagule promptement. Cet écoulement qui persiste tant que la canule est en place, peut être attribué à une exhalation rapide du sang artériel à l'intérieur de la poche. Il nous paraît reconnaître pour cause la soustraction de la pression excentrique qui était exercée sur le liquide par les parois du kyste. On conçoit que ce phénomène est de nature à faire naître dans l'esprit du chirurgien l'incertitude la plus profonde : il a été observé dans tous les kystes de la région cervicale. Ce sont des faits de cette nature que M. Michaux a décrits sous le nom d'hématocèles du cou.

Traitement. — Les révulsifs, les fondants, la médication interne par l'iode, n'ont ici aucune influence, et il faut avoir recours au traitement chirurgical.

Il est palliatif ou curatif.

Le traitement palliatif consiste dans la ponction simple du kyste. Cette méthode, dans le cas de suffocation, a pour avantage de procurer un soulagement immédiat, mais elle expose aux mêmes accidents que les méthodes plus radicales. Pitha rapporte des exemples de mort à la suite de cette pratique; trois mécanismes peuvent être invoqués pour l'expliquer: l'hémorrhagie externe; l'hémorrhagie dans la cavité du kyste et sa distension, d'où compression de la trachée; la suppuration de l'épanchement sanguin. Gurlt et Binet ont également rapporté des exemples de ces diverses complications. Du reste, au point de vue de la cure du kyste, cette opération est ordinairement inutile, seul le professeur Gosselin enregistre un succès à l'aide de l'aspirateur de Dieulafoy, mais dans un cas de kyste suppuré.

Le traitement curatif peut être tenté au moyen des injections interstitielles de teinture d'iode, de la ponction suivie d'injections de teinture d'iode, d'alcool, de perchlorure de fer, du séton, du drainage, de l'incision, de la cautérisation du kyste.

Injections interstitielles. — Plusieurs succès sont notés dans la thèse de Lévêque, et au dire de Luton le liquide du kyste serait un excellent véhicule pour la teinture d'iode. Le manuel opératoire est le même que pour l'injection des goîtres solides.

Ponction suivie d'injections iodées. — C'est la méthode classique. Billroth, Fleury (de Clermont-Ferrand), Gosselin, lui doivent de nombreux succès. Billroth sur 20 cas a 18 guérisons, 2 résultats nuls. Gosselin sur 15 opérations enregistre 6 guérisons durables après une

seule injection, 3 guérisons à peu près complètes, 2 récidives, plusieurs cas de suppuration et de fistules consécutives, une mort. Cette méthode est surtout avantageuse dans les cas où la poche est mince, unique, fluctuante.

Le manuel opératoire ne diffère pas de celui qui est employé pour les injections dans la tunique vaginale. On peut se servir d'un trocart ordinaire avec la seringue à hydrocèle, ou d'un trocart capillaire et de l'appareil de Dieulafoy. M. Gosselin, au lieu de pousser immédiatement la teinture d'iode, lave le kyste par plusieurs irrigations d'eau tiède, puis il injecte le mélange d'iode et l'y laisse cinq minutes. Si du sang coulait, il faudrait renouveler deux ou trois fois l'injection, parce que la teinture d'iode serait affaiblie par son mélange avec le sang.

Après cette opération, les choses se passent comme à la suite de l'hydrocèle vaginale : le kyste s'enflamme, il se fait une exhalation séro-sanguinolente dans la cavité, puis si la guérison doit survenir, au bout de quelques jours les phénomènes inflammatoires disparaissent et le liquide se résorbe graduellement.

Ponctions et injections d'alcool. — Schwalbe (de Zurich) attribue à l'alcool de la teinture et non à l'iode les effets curatifs et recommande l'emploi de l'alcool seul. MM. Danet et Monod employèrent cette méthode pour un kyste rebelle et après trois ans la guérison persistait.

Le docteur Luton croit aussi que dans les goîtres cystiques un liquide irritant quelconque peut suffire. Gosselin a employé les injections vineuses.

Ponctions et injections de perchlorure de fer. — Morell-Mackensie préfère à la solution iodée une solution aqueuse de perchlorure de fer. Voici comment il procède : Au lieu de vider le kyste tout entier par la ponction, il ne retire qu'une partie du liquide et y introduit 4 à 6 grammes de perchlorure, en ayant soin d'éviter l'entrée de l'air. Après l'injection la canule est laissée à demeure. On l'ouvre au bout de soixante douze heures et on évacue le liquide. S'il contient beaucoup de sang ou d'albumine, on fait une nouvelle injection. Dès que l'inflammation est produite et que le sang ne s'écoule plus, on se contente de laisser la canule en place et on applique des cataplasmes sur la tumeur. La suppuration s'établit et on ouvre de temps en temps la canule pour laisser écouler les liquides qui se sont formés dans la poche. Le traitement dure de trois semaines à quatre mois. Sur 59 kystes ainsi traités, 58 ont été guéris, la mort n'est survenue qu'une seule fois par introduction de l'air dans les veines, au dire de l'auteur.

Séton. — Le traitement par le séton a été préconisé d'abord par Maunoir ; voici son procédé : On pratique une ponction à la partie supérieure du kyste, et on traverse celui-ci de haut en bas avec une sonde mousse de manière à faire saillir l'extrémité de l'instrument sous la peau.

On pratique sur ce conducteur une incision vers la partie inférieure et externe du kyste; on retire par l'ouverture la sonde qui entraîne avec elle un fil qu'on laisse dans le trajet. Au bout de quelques jours, on substitue au fil une bandelette effilée enduite de cérat. Lorsque la tumeur est presque entièrement disparue, on diminue le volume de la bandelette, que bientôt on remplace par un fil, puis on ne laisse plus rien dans le trajet qui ne tarde pas à s'oblitérer. Cette opération n'est pas exempte de dangers: la présence du séton dans le kyste y détermine souvent une inflammation violente qui se propage aux parties voisines; des abcès se développent; chez d'autres malades on voit apparaître des symptômes de septicémie qui peuvent entraîner la mort.

Drainage. — Nous nous sommes bien trouvé de l'usage de ce procédé. Pour éviter l'hémorrhagie de la paroi interne du kyste, nous nous servions d'abord d'un tube de caoutchouc non fenêtré que nous faisions passer dans la canule du trocart. Lorsque la suppuration était établie et que tout danger d'hémorrhagie était passé, nous remplaçions le tube primitif par un tube fenêtré, et nous modifiions la paroi de la poche à l'aide de la teinture d'iode ou du perchlorure de fer. Toutefois le sang pouvait encore au début s'infiltrer entre les parois de la glande et le tube élastique. Pour éviter cet inconvénient, nous remplaçons maintenant le tube de caoutchouc par un tube de métal dont l'idée revient à notre ami M. Fauvel. C'est une canule de trocart courbe, munie d'un orifice à sa partie moyenne et aux deux extrémités de deux embouts, sur chacun desquels on peut placer un fausset. L'un de ces embouts est fixe, l'autre se dévisse au moment où le tube doit servir de canule au trocart. L'orifice central permet de laisser écouler le liquide, et les faussets au contraire permettent d'empêcher un écoulement de sang trop abondant. De plus, on peut par cette disposition, dès le début, modifier facilement la paroi du kyste à l'aide de teinture d'iode ou de perchlorure de fer, comme dans les procédés de Luton et de Mackensie.

Nous n'avons jamais eu d'accident grave par ce procédé, cependant il n'est pas sans danger. On peut voir survenir l'inflammation des parties voisines et des collections purulentes dans les organes adjacents. C'est ce qui arriva dans un cas cité par Rémy (*Bulletins de la Société anatomique*, avril 1873). La mort survint par le fait d'un phlegmon disséquant du cou, qui fusa dans le médiastin.

Incision. — Sur 10 cas où elle fut pratiquée par Billroth, 8 fois la guérison survint, 2 fois elle entraîna la mort. C'est une opération radicale qu'on ne pourra guère employer que si le kyste détermine des accidents graves et nécessite une intervention chirurgicale prompte et efficace. Elle expose à l'hémorrhagie primitive et consécutive et aussi à la septicémie.

Cautérisation. — Au lieu d'inciser largement la paroi du kyste, on peut y déterminer une ouverture à l'aide de la potasse caustique ou de la pâte de Vienne. Les accidents à redouter sont les mêmes que pour l'incision.

Enfin on a préconisé l'ouverture du kyste par l'incision ou la cautérisation, et la cautérisation consécutive de la paroi interne du kyste à l'aide du chlorure de zinc. Dans deux observations, cette méthode a pu arrêter les symptômes locaux et généraux qui avaient été le résultat de la décomposition putride des parties contenues dans le kyste. Cette opération est loin d'être exempte de danger; elle provoque une inflammation extrêmement violente. Dans un cas il y eut une hémorrhagie mortelle.

ARTICLE IV.

CANCER DU CORPS THYROÏDE.

Depuis la première édition de ce livre, les cas observés de cancer du corps thyroïde se sont multipliés tant en France qu'à l'étranger, et l'histoire de cette affection, que nous avons esquissée un des premiers, a été l'objet de plusieurs travaux importants que nous aurons l'occasion de citer.

Étiologie. — Le cancer du corps thyroïde peut être primitif ou secondaire.

Le cancer primitif, contesté autrefois par Scarpa, n'est plus douteux maintenant. Il se développe tantôt dans une glande saine, tantôt dans une glande malade. Virchow cite quatre cas de tumeurs malignes développées dans le corps thyroïde de goîtreux. Les causes sont celles de la diathèse cancéreuse, et la tumeur débute d'ordinaire à un âge assez avancé : quarante à soixante ans. Pourquoi l'affection se développe-t-elle plus souvent dans les pays à goîtres? C'est une question à laquelle répond la pathologie générale et les recherches modernes : la diathèse choisit pour évoluer un tissu déjà malade et en voie de transformation.

Le cancer secondaire est constitué par l'extension d'une tumeur qui a pris naissance dans la trachée, le larynx ou l'œsophage. Plus rarement il s'agit d'une infection à distance, d'une généralisation dans la glande thyroïde, au même titre qu'il en existe dans le poumon et dans le foie. Dans un cas de Virchow, huit ans auparavant, on avait pratiqué à l'individu une castration pour une tumeur du testicule, et l'autopsie révéla l'existence de dépôts cancéreux non-seulement dans le corps thyroïde, mais aussi dans le sternum et les poumons.

Anatomie pathologique. — La tumeur a pu envahir le corps thyroïde

tout entier, mais plus fréquemment elle siége sur un seul de ses lobes. Elle est arrondie, formée de plusieurs noyaux volumineux, ou bien elle forme une masse ratatinée présentant des analogies avec le goître fibreux. Le volume peut en être énorme. Dans un cas observé par nous, une des masses cancéreuses avait atteint les dimensions d'une tête de fœtus de six mois (Thèse de Jaupitre. Paris, 1876). La consistance est variable : tantôt mollasse et fluctuante, d'autres fois dure, compacte et résistante. Les rapports de la tumeur avec les parties voisines sont ceux que nous avons décrits à propos du goître et des kystes. La tumeur comprime le conduit laryngo-trachéal et peut l'entourer complétement comme d'un lien constricteur. Elle s'insinue entre le sternum et la partie antérieure de la trachée, aplatissant ainsi le conduit contre la colonne vertébrale. Les artères et les veines sont repoussées. Dans un grand nombre de cas, le cancer ne procède pas ainsi; au lieu de refouler les organes voisins, il les envahit : il se propage ainsi au larynx, ulcère la trachée et pousse des végétations dans sa cavité; il envahit également les veines. Nous avons observé par ce mécanisme un cancer secondaire du larynx. La pièce (reproduite dans le musée de M. Péan) a été présentée à la Société anatomique. Dans un cas de Legendre (*Société anatomique*, 1852), il s'était fait, au dire de Broca, chargé de l'examen histologique, une infiltration à travers les parois des veines, et des productions cancéreuses remplissaient la cavité du vaisseau. Dans une autre présentation faite à la Société anatomique par Doleris (1876, p. 225), les veines thyroïdiennes dégénérées formaient une tumeur en demi-couronne autour de la trachée, d'où partait un champignon qui, après avoir perforé la paroi du conduit aérien, faisait saillie sous la muqueuse trachéale. Le récurrent gauche était englobé dans la tumeur et détruit complétement. Les muscles voisins peuvent être remplis de tissu cancéreux. Les ganglions du cou, ceux du médiastin à une période avancée de la maladie, sont volumineux et dégénérés. Enfin, on trouve des noyaux secondaires dans le poumon, le foie, la colonne vertébrale.

D'après Lücke, les tumeurs malignes du corps thyroïde appartiennent toujours à une des trois variétés suivantes : carcinome fibreux ou squirrhe, carcinome encéphaloïde ou médullaire, épithéliome. Des examens histologiques faits en France et l'opinion de Virchow lui-même nous permettent de penser que le sarcome est fréquent dans le corps thyroïde, tantôt à l'état de sarcome encéphaloïde, comme dans le cas présenté par Vallérian à la Société anatomique et examiné dans le laboratoire de M. Vulpian, tantôt à l'état de sarcome fasciculé. Ces tumeurs sont souvent très-vasculaires. On peut y trouver des dégénérescences crétacées, et dans un cas la tumeur était environnée d'une véritable coque calcaire.

Symptomatologie. — Les signes physiques appellent d'abord l'attention. Il existe au niveau du corps thyroïde une tumeur ou plusieurs tumeurs, tantôt très-dures, tantôt, au contraire, mollasses et fluctuantes; elles suivent les mouvements du larynx dans la déglutition. Si la tumeur est vasculaire, on y perçoit un bruit de souffle, tantôt simple, tantôt systolique et diastolique, comme dans les goîtres anévrysmaux.

Les signes fonctionnels du début consistent en douleurs, quelquefois extrêmement vives, en élancements qui se font sentir sur les parties latérales du cou et jusque dans la tête, en troubles du côté de la déglutition, de la respiration et de la phonation. Plus que les goîtres et que les kystes, les tumeurs malignes du corps thyroïde compriment et déforment la trachée. Dans le cas présenté à la Société anatomique par Doléris, il existait une paralysie de la corde vocale et une aphonie complète; cependant la tumeur était assez peu évidente pour passer complétement inaperçue et n'être reconnue qu'à l'autopsie.

A une période plus avancée, les phénomènes fonctionnels prennent un haut caractère de gravité: des accès de suffocation se montrent qui peuvent emporter subitement le malade. D'autres fois, les accidents asphyxiques augmentent graduellement d'intensité sans paroxysmes. La tumeur peut cependant évoluer jusqu'à l'ulcération, soit de la trachée, soit des téguments. Dans le premier cas, on voit survenir un redoublement de la dyspnée et de la toux, une expectoration de détritus grisâtres ou de liquides mucoso-purulents; si la peau est envahie, il peut en résulter un véritable ulcère cancéreux présentant des fongosités exubérantes de mauvais aspect et laissant suinter un ichor fétide. Alors les ganglions voisins s'engorgent dans la région cervicale, souvent aussi dans le médiastin, et, au bout de peu de temps, l'individu succombe à la cachexie.

La marche du cancer du corps thyroïde est rapide; l'affection se termine par la mort en quelques mois, cinq ou six quelquefois. Dans des cas exceptionnels, elle a pu durer plusieurs années. La tumeur observée par nous et citée dans la thèse de Jaupitre datait de quatre ans.

Diagnostic. — C'est surtout d'après l'âge du malade et la marche rapide de la tumeur que l'on reconnaîtra la tumeur maligne du corps thyroïde. Le goître débute ordinairement pendant la jeunesse, ce n'est que dans des cas très-rares qu'il détermine des phénomènes de suffocation. Les kystes du corps thyroïde peuvent se développer dans l'âge adulte, mais ils n'amèneront pas fatalement des phénomènes asphyxiques comme le cancer, ils ne s'accompagnent pas de la débilité du malade et de cet aspect spécial de la face qu'amènent toujours en peu de temps les progrès de la cachexie. Le diagnostic deviendra fort incertain si le cancer prend naissance dans une glande

hypertrophiée, car, naturellement, en voyant le goître se développer d'une façon anormale en un point, on pensera tout d'abord à un kyste. Si les phénomènes généraux ne suffisent pas à faire la distinction, on pourra recourir à une ponction exploratice à l'aide d'un *trocart capillaire*. Un anévrysme de la carotide pourrait en imposer pour un cancer vasculaire de la thyroïde; mais, comme toutes les tumeurs du corps thyroïde, le cancer suit les mouvements d'élévation et d'abaissement du larynx pendant la déglutition. Il sera plus difficile de faire la distinction entre un goître anévrysmal et une de ces tumeurs. En dehors de la marche, il n'existe aucun caractère différentiel.

Traitement. — A part l'extirpation totale du corps thyroïde, il n'existe aucun moyen d'enrayer l'affection dans sa marche. Encore l'extirpation présente-t-elle les plus grandes difficultés à cause des rapports vasculaires de la tumeur et de sa propagation aux tissus voisins, et elle doit être, la plupart du temps, inutile par suite de l'envahissement précoce des ganglions du médiastin, des altérations des veines et de la généralisation viscérale.

Un traitement palliatif consiste dans la trachéotomie, et il y faudra y avoir recours dès que la gêne de la respiration déterminera des phénomènes d'asphyxie.

ARTICLE V.

DES GOÎTRES SUFFOCANTS ET DES TUMEURS DÉPENDANT DU CORPS THYROÏDE QUI AMÈNENT LA SUFFOCATION.

Nous avons à dessein dans les chapitres précédents passé rapidement sur les phénomènes de suffocation déterminés par la tumeur du corps thyroïde afin d'éviter d'inutiles répétitions. Nous allons y revenir ici et traiter en détail ce point important. Les auteurs qui s'en sont occupés sont très-nombreux, et l'on pourrait citer tous ceux qui ont écrit sur le goître. M. le docteur Berger a donné un excellent résumé de la question (*Archives de médecine*, 1874, p. 219).

Anatomie et physiologie pathologiques. — Quelle que soit la tumeur : thyroïdite, goître, kyste, cancer, elle peut amener à un moment donné des accès de suffocation, et il importe d'en bien déterminer les causes.

La première idée qui se présente à l'esprit est que la tumeur amène par son volume une compression de la trachée de manière à ne pas laisser pénétrer une quantité suffisante d'air jusqu'au poumon. Ce mécanisme est absolument exceptionnel et en voici deux preuves. Ce n'est pas dans les cas de goîtres volumineux que survient la suffocation, et la plupart du temps ceux qui en sont porteurs n'ont pas même

d'altération de la voix. Les phénomènes sont souvent déterminés par un goître insignifiant en tant que tumeur, et parfois même, tel goître a produit de la suffocation au début de son évolution qui, devenu plus volumineux, laisse la respiration tout à fait normale.

La forme de la tumeur a plus d'importance. Elle peut entourer entièrement la trachée, s'insinuer entre elle et l'œsophage : il s'agit alors de ce que Chassaignac appelait le goître constricteur. Le sarcome fasciculé, le carcinome fibreux ou squirrhe, le goître fibreux (Bach) qui succède souvent aux apoplexies thyroïdiennes, réalisent cette disposition. Le tissu conjonctif qui se rétracte est comparable à un garrot qui resserre de plus en plus le conduit trachéal.

Il est une disposition anatomique à laquelle on a fait jouer un rôle plus considérable encore : nous voulons parler du goître en dedans ou rétro-sternal (Türck, Demme, Paul Sick, Chaboureau, Bonnet, Cruveilhier, Gosselin, Chassaignac, Labbée, etc.). La tumeur s'enfonce profondément derrière le sternum où elle est poussée par la contraction musculaire et l'effort de l'air dans l'inspiration. Elle est alors retenue en avant par le sternum, en haut par les muscles et les aponévroses de la région sous-hyoïdienne. Si elle augmente de volume, il faut nécessairement qu'elle se développe en arrière, et elle ne peut le faire qu'en aplatissant la trachée contre la colonne vertébrale, et en rétrécissant le passage de l'air. Cette forme est d'autant plus grave, dit Virchow, qu'elle se présente quelquefois sans qu'il existe à l'extérieur de tuméfaction considérable ou appréciable, de telle sorte que la cause des troubles respiratoires, qui en sont la conséquence, peut être méconnue quand on ne fait que considérer superficiellement les accidents.

Les nerfs, par leur compression ou leur irritation jouent-ils un rôle dans les phénomènes de suffocation? C'est un point que nous examinerons plus longuement à propos des compressions de la trachée étudiées en général ; disons seulement ici que le système nerveux nous paraît surtout jouer un rôle dans les phénomènes de suffocation subite qui se montrent parfois au cours des tumeurs du corps thyroïde ; la dyspnée progressive serait due plutôt à l'obstacle mécanique.

Rose, dans un article récent, n'accepte aucune des théories que nous venons d'invoquer chez l'adulte. La compression de la trachée sans lésion du conduit n'est possible, à son avis, que chez l'enfant où les anneaux sont très-flexibles. La seule cause de la suffocation et de l'asphyxie consiste dans le ramollissement aigu ou chronique de la trachée qui se transforme en un tissu aussi malléable qu'un tube de caoutchouc. L'autopsie des sujets morts à la suite de goître le démontre. La trachée subit des inflexions sous la seule influence de la pesanteur; si l'on fléchit le canal, le calibre disparaît entièrement au

niveau des coudures. Cette dégénérescence n'entraîne pas fatalement la mort, parce que le corps thyroïde hypertrophié sert pour ainsi dire d'atelle au conduit, et que le malade en étendant la tête donne de la rigidité à la paroi. Que le corps thyroïde revienne sur lui-même ou qu'il soit extirpé, que, d'un autre côté, l'individu ne tienne pas la tête dans l'extension, la trachée s'aplatira, l'air cessera de pénétrer dans la poitrine, et les phénomènes de l'asphyxie ne tarderont pas à se montrer. Cette théorie inventée pour expliquer la mort à la suite de l'ablation du corps thyroïde ne peut, quoi qu'en dise Rose, s'appliquer à tous les cas de goîtres suffocants.

Virchow a mis en lumière une autre cause d'asphyxie : il s'agit du goître perforant. Supposons une tumeur quelconque, un kyste par exemple, au voisinage de la trachée: les cartilages de la trachée subissent peu à peu dans les endroits comprimés une métamorphose et un ramollissement. La poche liquide fait ainsi dans la trachée une saillie fluctuante qui rétrécit d'autant le calibre de l'organe; à une période plus avancée, elle peut se rompre dans le conduit aérien et amener tous les accidents de la pénétration des liquides dans les voies aériennes.

Symptomatologie. — Le début est ordinairement insidieux. Pendant plusieurs années, les malades présentent simplement des troubles de la voix qui est sourde et rauque, un peu de cornage, et dans certains cas de la dysphagie. En même temps se montrent quelquefois des douleurs irradiées vers le cou et la poitrine, l'épaule, un affaiblissement de la mobilité dans les membres supérieurs : tous phénomènes dus à la compression des plexus par la tumeur. A l'occasion d'un effort, d'une laryngite, la dyspnée apparait, tantôt continue, tantôt paroxystique. Le patient a la face et les lèvres cyanosées, il respire bruyamment et avec effort. Tous les muscles du thorax entrent en action pour faire pénétrer l'air jusqu'au poumon. Une toux fatigante, quinteuse, augmente les souffrances du malade. Au bout de quelques moments, il se fait une rémission ordinairement de courte durée, et bientôt les mêmes phénomènes de suffocation se reproduisent. Si l'asphyxie doit survenir, les extrémités se refroidissent et se couvrent d'une sueur froide, la connaissance se perd et l'individu succombe dans le coma.

Au lieu d'avoir une marche progressive, les accidents peuvent débuter brusquement et amener la mort subite. Tel est le cas de Bœkel qui vit un jeune homme de dix-neuf ans succomber à la suite d'un seul accès de suffocation. Tel est encore le cas d'Hanuschke raconté par Virchow. Il s'agissait d'une femme enceinte qui le fit appeler persuadée qu'elle allait succomber dans le prochain accès, le priant de sauver son enfant après sa mort. Le chirurgien ne la

trouvait pas sérieusement menacée : mais l'accès survint, tous les soins donnés à la mère furent vains et il ne put que sauver l'enfant par l'opération césarienne. Tarnier a observé deux cas semblables chez des femmes récemment accouchées : dans les deux cas, la tumeur était à peine appréciable.

Traitement. — Tandis que le chirurgien devant un goître ordinaire peut se contenter d'une thérapeutique peu active consistant, par exemple, en moyens hygiéniques, iode à l'intérieur, au contraire dans le goître suffocant il doit intervenir d'une manière efficace et prompte, et la vie d'un individu dépend souvent du traitement qu'il va instituer.

Si le goître n'a pas encore déterminé d'accès de suffocation et amène seulement du cornage, un peu de dyspnée, il peut avoir encore le temps d'agir comme dans les goîtres simples, par l'injection iodée, les douches, les courants continus, le régime lacté, la diète, les sétons, etc. Lennox Bronne recommande surtout les injections iodées et les sétons, et il a publié (dans le *British medical Journal*, de 1876, 31 décembre) six cas de goîtres suffocants dont les accidents ont disparu par ces moyens.

Mais si les accès de suffocation ont paru, le malade est sous l'imminence de la mort subite, et la temporisation n'est plus possible.

S'il s'agit d'un kyste, d'un abcès, une simple ponction suffit à faire disparaître les accidents, au moins temporairement.

Dans le cas de goîtres constricteurs, des chirurgiens anglais ont pu triompher de la suffocation en faisant l'excision partielle de l'isthme. On fait une incision à la peau de 5 centimètres environ ; une double ligature est placée sur l'isthme, l'incision, grâce à cette précaution, peut se faire sans hémorrhagie.

M. Bonnet a démontré que la suffocation déterminée par une tumeur rétro-sternale disparaît si on la soulève à l'aide d'un fil qui la traverse et dont on noue les chefs sur la tête ou derrière la nuque. On peut aussi la maintenir par des épingles ou par une sorte de pique au-dessus de la fourchette sternale. Bonnet, sur neuf cas, a eu par ce procédé huit succès.

La section sous-cutanée des muscles et des aponévroses qui ont amené le développement du goître à l'intérieur est le moyen auquel Gross donne la préférence. Toutefois c'est un moyen infidèle, il a échoué entre les mains de Billroth et de Gosselin.

Le seul procédé général est la trachéotomie, mais cette opération présente de grandes difficultés. Dans la thèse de Chaboureau, plusieurs cas sont rapportés dans lesquels l'hémorrhagie amène la mort ou force le chirurgien à suspendre l'opération. Les succès ne comptent guère que pour la moitié des cas, et l'extirpation du corps thyroïde,

si l'on s'en rapportait à cette proportion, serait une opération plus bénigne dans ses résultats. Grâce aux moyens hémostatiques que nous avons en notre possession (thermo ou galvano-cautère, pinces à pression), on peut maintenant aborder la trachéotomie dans les cas de goîtres avec plus de chances de succès Au lieu de faire l'incision de la trachée, il faudra de préférence recourir à la crico-trachéotomie, ainsi que le fit Bœkel (Thèse de Chaboureau. Strasbourg, 1869). Comme la tumeur comprime quelquefois la trachée sur une étendue considérable, il faudra se munir de canules très-longues. Celle qu'employait Bœkel avait 12 centimètres. Rose est partisan de cette opération, mais comme moyen préparatoire à l'extirpation de la tumeur et aussi comme précaution afin d'éviter l'aplatissement de la trachée et son rétrécissement consécutif.

ARTICLE VI.

DES GOÎTRES AÉRIENS.

On appelle goîtres aériens (struma aerea, ventosa, bronchocèle, aérocèle, trachéocèle) des tumeurs gazeuses situées au niveau de la région occupée par le corps thyroïde et constituées ordinairement par la hernie de la muqueuse de la trachée-artère. C'est donc une affection qui rentre plutôt dans les maladies de la trachée, et en la décrivant ici nous sacrifions la vérité à l'usage. Cependant, comme nous le verrons tout à l'heure, quelques-unes de ces tumeurs paraissent formées dans l'épaisseur même du corps thyroïde et dans le tissu cellulaire voisin. D'un autre côté, leur forme, leur situation, leur aspect, les fait ressembler aux tumeurs du corps thyroïde, et si, au point de vue pathogénique, notre classement est contestable, il faut néanmoins, au point de vue du diagnostic, lui reconnaître des avantages.

Historique. — La première mention de cette affection paraît avoir été faite par Muys dans ses observations et par Manget dans ses notes sur Barbette (Dionis, 4e édition. Note de G. de la Faye); Franck, Richter, Schmaltz, Heidenreich, Larrey, l'ont observée, et Houël dans sa thèse d'aggrégation sur les tumeurs du corps thyroïde, en a donné une bonne description. Depuis lors, les mémoires de la Société de chirurgie en renferment plusieurs cas de Lizé, de Devalz, de Faucon. Hutchinson en a publié une observation avec autopsie (*Medical Times and Gazette*, 1861).

Anatomie pathologique. — Les goîtres aériens, au dire de Richter, peuvent être dus : 1° à la pénétration de l'air dans la glande thyroïde sans rupture apparente ; 2° à la rupture de la muqueuse entre deux cartilages ou anneaux trachéaux, et à un épanchement d'air limité dans le tissu

cellulaire; 3° à une hernie de la muqueuse entre les anneaux du conduit aérien. La première variété est très-rare. Heindenreich cependant en a publié une observation qui nous paraît authentique, car il dit que la paroi du kyste avait trois lignes d'épaisseur et était formée par la substance même du corps thyroïde. La tumeur avait la dimension d'une petite pomme. L'épanchement d'air limité dans le tissu cellulaire n'a pas été démontré à l'autopsie dans les observations que nous rapportons; il est probable cependant qu'il en est ainsi quelquefois, car il est difficile d'admettre que la crépitation qui a été notée se fasse dans une tumeur constituée par la muqueuse herniée. Hutchinson a pu faire l'autopsie d'un phthisique porteur d'une trachéocèle, et il reconnut que la tumeur était due à la hernie de la muqueuse à travers l'espace crico-thyroïdien. La division de Richter, quoique ayant besoin encore du contrôle anatomique, nous paraît donc suffisamment justifiée pour être conservée.

Étiologie. — La tumeur se montre à la suite d'efforts violents et prolongés. Au dire de Larrey, les efforts vocaux y prédisposent surtout, et il aurait observé la trachéocèle en Egypte chez les aveugles occupés à chanter les versets du Coran du haut des minarets, et deux fois chez des sous-officiers instructeurs. Les efforts de toux avaient produit la tumeur dans le cas de Hutchinson, dans celui de Devalz et de Faucon. Une autre fois, c'est à la suite d'un accouchement pénible que l'affection se développe. Enfin la trachéocèle peut être congénitale et liée à un arrêt de développement du conduit laryngo-trachéal.

Symptomatologie. — La tumeur apparaît d'une façon brusque. Ordinairement de la dimension d'une noix, d'une petite pomme, elle peut prendre un volume plus considérable et s'étendre de l'angle de la mâchoire à la clavicule. Elle a une forme arrondie, elle peut être lisse, bosselée, divisée en plusieurs lobes par des tractus fibreux. Elle est peu mobile, se déplace avec le larynx, donne une sensation de résistance, de fluctuation ou bien de crépitation manifeste. La plupart du temps elle est réductible; dans quelques cas, probablement à cause de l'étroitesse de l'orifice qui faisait communiquer la poche avec la trachée, la tumeur sous l'influence de la pression ne diminuait pas de volume. La percussion donne ordinairement un son tympanique.

Les troubles fonctionnels consistent en modifications de la voix qui est rauque et affaiblie. En comprimant la tumeur (Larrey) la voix reprend de la sonorité et l'individu peut se faire entendre.

La marche de l'affection est essentiellement chronique et n'a d'importance qu'au point de vue de la difformité du cou et des troubles vocaux.

Le traitement consiste à employer des appareils compressifs de façon à maintenir la tumeur réduite (bandages, colliers appropriés). L'inci-

sion de la poche a été pratiquée par Heidenreich, mais ne constitue pas un moyen recommandable à cause de la possibilité d'une fistule consécutive.

Tumeurs tuberculeuses et lymphadénomes.

On a décrit des tumeurs tuberculeuses du corps thyroïde. Au dire de Virchow, aucun organe n'est aussi peu disposé à la production du tubercule que la glande thyroïde. Cet auteur y a trouvé une seule fois des tubercules ramollis du volume d'une cerise ; ils se trouvaient immédiatement à la surface de l'organe et adjacents à des tubercules glandulaires de voisinage. Lebert en cite un autre exemple. Ces tumeurs donnent lieu à des abcès qui s'ouvrent à l'extérieur et laissent une ouverture fistuleuse contre laquelle, à cause de l'état général, la thérapeutique n'aura souvent que des moyens d'action très-limités.

Enfin, une variété rare de tumeur a été décrite par Malassez, à propos d'une pièce présentée par Em. Bourdon à la Société anatomique. Il s'agissait d'un lymphadénome développé dans les ganglions voisins et y formant une tumeur énorme; le corps thyroïde présentait une altération semblable au niveau du lobe gauche. Il était beaucoup plus dur que le lobe droit, avait une surface mamelonnée, une teinte blanchâtre à la coupe et un aspect lardacé. Sous le champ du microscope, la tumeur était constituée par un réticulum conjonctif et des cellules lymphatiques.

CHAPITRE X

MALADIES CHIRURGICALES DU LARYNX ET DE LA TRACHÉE

ARTICLE PREMIER.

LARYNGOSCOPIE.

Nous n'entreprendrons pas l'historique complet de la laryngoscopie qui nous entraînerait au delà des limites d'un traité de pathologie, nous nous contenterons de le résumer rapidement, renvoyant pour les détails aux ouvrages spéciaux (1).

L'idée d'éclairer le larynx, tout en rendant son image accessible à l'œil, est due, paraît-il, à Levret, accoucheur français (1743). Bozzini, Senn, Babington, Bennati, à l'aide d'appareils divers cherchèrent, mais

(1) On trouve ces détails très-intéressants, ainsi qu'une étude très-complète de la laryngoscopie, dans le *Traité des maladies du larynx* de M. Ch. Fauvel. Paris, 1876.

sans y parvenir, à réaliser ce but. Liston (1840) fut plus heureux, et parlant d'un œdème de la glotte, il s'exprime ainsi : « La vue des » parties peut être obtenue à l'aide d'un spéculum tel que le miroir » des dentistes fixé au bout d'une longue tige, préalablement chauffé » dans l'eau chaude, et introduit la surface réfléchissante tournée en » bas, et très-profondément dans la gorge. »

Avery, de Londres (1848), et surtout Manuel Garcia (1855), professeur de chant dans la même ville, paraissent être les premiers qui aient pu examiner facilement l'intérieur du larynx. Il fut même permis à Garcia, à l'aide de son instrument qui n'était autre qu'un miroir de dentiste et avec la lumière solaire, d'étudier l'action des cordes vocales dans le chant, et il publia dans un mémoire à la Société royale de Londres le résultat de ses expériences. Mais ce n'est que depuis les recherches de Türck, de Vienne, et en particulier de Czermak, de Pesth (1858), que, grâce à de nouveaux perfectionnements du miroir et de l'éclairage, il devint possible de recourir facilement à l'examen de la cavité laryngienne.

La clinique, à partir de ce moment, est enrichie d'un précieux moyen d'investigation qui ne tarde pas à se vulgariser et qui apporte bientôt les données les plus précises dans la pathologie laryngée. La laryngoscopie rentre maintenant dans la pratique courante et tout médecin ou chirurgien doit être à même de l'employer. Elle constitue souvent, comme nous le verrons plus tard, le seul moyen d'arriver au diagnostic d'un grand nombre de maladies du larynx à leur début.

Pour examiner la cavité laryngienne il faut : 1° un laryngoscope, c'est-à-dire un miroir laryngien; 2° un système d'éclairage.

Laryngoscopes. — Ce sont de petits miroirs plans, de différentes formes, portés sur une tige avec laquelle ils forment un certain angle.

Ils peuvent être ronds, ovales, ou rectangulaires à angles arrondis. Cette dernière forme, adoptée par Czermak, est celle que préfèrent les laryngoscopistes français : en Angleterre et en Allemagne on se sert vulgairement de miroirs arrondis ou ovales.

Ils sont faits de métal poli ou plus vulgairement de verre étamé enchâssé dans une monture de métal. Les premiers ont l'inconvénient de nécessiter des nettoyages fréquents à cause de la facilité avec laquelle ils se ternissent; ils ne sont jamais, du reste, aussi nets que les miroirs de verre qui, pour cette raison, leur ont été préférés. Ceux-ci ne sont pourtant pas encore à l'abri de toute critique, l'étamage se dissout rapidement au contact de l'eau qui s'introduit entre le verre et le métal.

Les dimensions ne doivent pas dépasser 30 millimètres. Il convient d'en avoir de diverses grandeurs à cause des difficultés que créent par-

fois certains obstacles, les amygdales par exemple, ou à cause de la largeur du pharynx qui est en rapport avec l'âge du sujet. La tige est de métal flexible, est longue de 15 centimètres en moyenne, elle se fixe dans un manche de bois ou d'ivoire. L'angle d'inclinaison du miroir sur la tige doit être, au dire des auteurs les plus compétents, de 12 degrés environ.

L'ensemble de l'instrument est représenté dans la figure 184.

Fig. 184. — Miroir laryngoscopique.

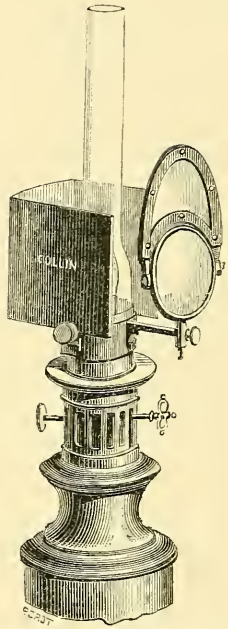

Fig. 185. — Lampe disposée pour l'examen du larynx. (Fauvel.)

Sources d'éclairage. — Elles peuvent être très-diverses. On peut se servir d'un faisceau de lumière solaire que l'on dirige à l'aide d'un miroir fixé à la paroi d'une chambre noire comme pour le microscope, ou d'un héliostat, ce qui serait plus commode encore. Les appareils à lumière Drummond fabriqués par Molteni, tels qu'ils fonctionnent dans les cliniques laryngoscopiques, fournissent un magnifique faisceau de lumière qui facilite beaucoup l'examen.

Dans la pratique journalière, on fait ordinairement usage d'une bonne lampe à modérateur. Toutefois l'intensité de la lumière serait insuffisante si l'on ne prenait pas soin de la concentrer, soit à l'aide d'un miroir concave, soit à l'aide d'une lentille.

L'application du miroir concave à l'éclairage du larynx est une idée

qui appartient à Ruete; la lentille a d'abord été employée par Moura-Bourouillou.

Si l'on fait usage du miroir concave, on pourra le placer sur un pied mobile devant l'observateur. D'autres préfèrent le tenir sur le front à l'aide d'un bandeau (bandeau frontal de Kramer) ou devant l'œil; dans ce cas le tain a été enlevé au centre du miroir comme dans celui qui sert couramment en ophthalmoscopie. La lampe est placée en arrière ou sur les côtés du malade.

L'appareil à lentille de Moura-Bourouillou a été disposé d'une façon fort ingénieuse par le docteur Ch. Fauvel, il constitue ainsi un des systèmes d'éclairage les plus commodes pour l'examen du larynx.

Cet appareil se compose d'un collier pouvant s'adapter à toutes les lampes, quelles que soient leurs dimensions, et maintenu solidement au moyen de vis de pression latérales; sur ce collier s'adapte d'un côté une lentille dont à l'aide d'une vis on peut faire varier la distance focale, de l'autre un écran pour protéger les yeux de l'observateur contre la lumière de la lampe. Au-dessus de la lentille est un miroir qui sert pour l'auto-laryngoscopie.

Si l'on se sert de cet appareil, la lampe est placée devant la bouche du sujet à une distance de 15 à 20 centimètres, selon le foyer de la lentille; on dirige les rayons lumineux dans la bouche largement ouverte. Le médecin, placé derrière le petit écran, regarde à droite ou à gauche de la lentille. L'appareil ainsi disposé est excellent pour l'examen simple du larynx, et même pour faire une opération délicate, comme l'extirpation d'un polype. La glace mise au-dessus de la loupe force le malade à ne pas bouger et à rester dans l'éclairage.

Ces détails connus, nous allons indiquer maintenant comment on procède à l'examen.

L'individu à examiner doit être assis sur une chaise ordinaire. Tout a été calculé de façon que les rayons du foyer lumineux puissent éclairer convenablement la cavité buccale et arrivent à peu près au niveau de la racine de la luette. C'est ce qu'on obtient en plaçant la lampe sur une table ou un support que l'on peut élever et abaisser à volonté. De la main droite l'opérateur saisit comme une plume à écrire le manche du miroir. Il doit d'abord prendre soin de le chauffer soit au-dessus de la lampe, soit en le plongeant dans l'eau tiède, de manière que la surface réfléchissante ne soit pas aussitôt ternie par l'haleine du malade. Il s'assure, en appliquant le miroir sur le dos de la main, qu'il n'est pas à une température trop élevée. Il invite le malade à tirer la langue, et de la main gauche il la saisit et la maintient hors de la bouche à l'aide d'un linge sec. Le miroir est alors introduit dans la bouche du patient, en dirigeant la surface réfléchissante parallèlement à la base de la langue. Dans un second temps,

on relève la tige en ayant soin que le bord inférieur du miroir reste parallèle à la base de langue et l'on applique le dos du miroir contre le voile du palais. L'inclinaison du miroir sur l'horizontale doit être d'environ 45 degrés. Il faut en ce moment inviter le patient à émettre des sons aigus sur la voyelle *é* dans le but d'élever le larynx et de redresser l'épiglotte. Après quelques tâtonnements, on aperçoit la cavité laryngienne et l'on peut en examiner successivement les différentes parties en inclinant la tige dans tous les sens.

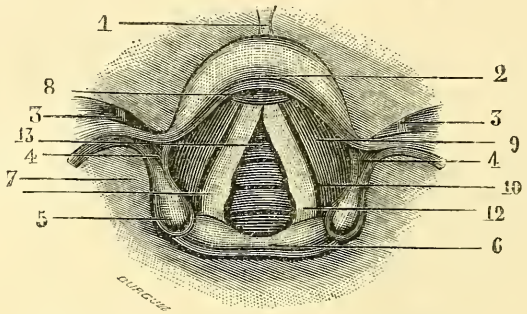

Fig. 186. — Larynx pendant la respiration calme.

Explication des figures 186 et 187. — 1, repli glosso-épiglottique. — 2, épiglotte. — 3, repli glosso-épiglottique latéral. — 4, repli aryténo-épiglottique. — 5, saillie des cartilages aryténoïdes. — 7, gouttière des liquides. — 8, tubercule de Czermak. — 9, fossette innominée. — 10, cordes vocales supérieures. — 11, corde vocale inférieure gauche. — 12, corde vocale inférieure droite. — 13, anneaux de la trachée.

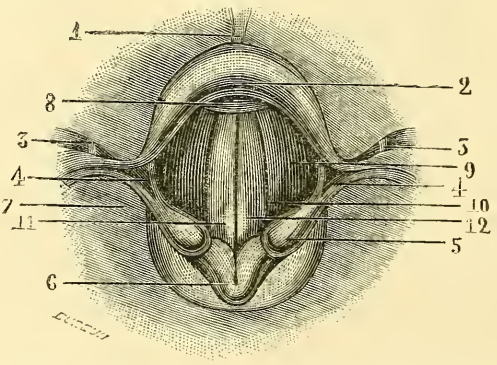

Fig. 187. — Larynx pendant l'émission de la voyelle *é*.

La théorie de la formation de l'image se déduit de la théorie générale des miroirs plans. Chaque point du larynx éclairé vient se réfléchir sur le miroir en formant un angle d'incidence égal à l'angle de réflexion, et arrive à l'œil de l'observateur qui perçoit une image

symétrique de l'objet, paraissant placée sur le trajet des rayons lumineux envoyés vers le miroir et derrière celui-ci.

L'image laryngoscopique est très-intéressante à étudier; seules, les données anatomiques n'en fournissent pas une idée suffisante. Les figures 186, 187 en donnent la description.

Le bord de l'épiglotte apparaît d'abord, mince à l'état normal, arrondi, ou plus rarement présentant une échancrure à la manière d'une feuille de pourpier. La face supérieure donne naissance à un repli (glosso-épiglottique, médian) dont la longueur varie suivant les sujets et dont la coloration est jaunâtre; à côté se trouvent les fossettes sus-épiglottiques qui ont aussi une teinte jaune sombre. La face laryngienne est convexe et présente sur la ligne médiane une éminence, tubercule de Czermak; partout ailleurs elle est lisse et ne présente rien de particulier. De chaque côté de l'épiglotte partent trois replis, un antérieur, glosso-épiglottique latéral, un moyen pharyngo-épiglottique, un postérieur, aryténo-épiglottique, le plus important. Ce dernier est rose et épais, il forme la paroi interne de la gouttière des liquides dont la paroi externe est constituée par les bords et la face postérieure du cartilage thyroïde. Il se termine au niveau des cartilages aryténoïdes et contient dans son épaisseur les cartilages de Santorini et de Wrisberg. Les cartilages aryténoïdes apparaissent sous la forme de deux renflements piriformes de couleur rougeâtre qui, sous l'influence de l'articulation des voyelles ou des inspirations, sont animés de mouvements rapides. Plus loin, on distingue le bord des cordes vocales supérieures qui ont une coloration rosée, elles n'entrent pas en vibration dans la phonation ordinaire, mais se rapprochent l'une de l'autre dans la toux, dans l'effort et le cri. Au-dessus d'elles existe une dépression désignée sous le nom de fossette innonimée. L'entrée des ventricules de Morgagni est ordinairement marquée par deux bandes noires. Enfin, nous arrivons aux cordes vocales inférieures qui forment deux rubans minces, nacrés, ressemblant pour l'aspect à celui de dents blanches et bien conservées (Isambert). Ils sont absolument rapprochés si l'on fait émettre la voyelle *é*; au contraire, ils s'écartent pendant l'inspiration et permettent de voir plus loin encore, à savoir la muqueuse cricoïdienne, les anneaux de la trachée sous forme d'arcs, de cercles concentriques alternativement blancs et sombres, et même la bifurcation de la trachée.

L'examen laryngoscopique présente parfois des difficultés qui tiennent à l'intolérance des sujets, à la saillie de la langue, à l'hypertrophie des amygdales, au volume de la luette, à l'abaissement de l'épiglotte, à l'âge des malades.

L'intolérance des sujets peut être telle, qu'il est impossible d'approcher le miroir du voile du palais sans déterminer immédiatement des

efforts de vomissements qui rendent l'examen absolument impossible. Le spasme cesse quelquefois si l'on retire un peu l'instrument et si l'on fait respirer le malade. En tout cas, on pourra recourir au bromure de potassium en badigeonnages au fond du pharynx, en gargarisme ou en potion. Un moyen plus simple encore consiste à faire sucer un peu de glace avant l'examen. Au bout de quelques exercices, l'accoutumance finit ordinairement par s'établir.

La langue, au lieu d'être abaissée par le malade, est souvent, au contraire, portée contre la voûte palatine. On a inventé beaucoup d'instruments pour parer à cet inconvénient, et le meilleur est encore l'abaisse-langue ordinaire. Généralement, si le sujet s'y prête, on n'aura besoin d'aucun appareil; on lui indiquera devant une glace comment il faut faire pour mettre la gorge à découvert tout en faisant de profondes inspirations, et il suffira alors de retenir simplement la langue au dehors comme nous l'avons indiqué.

Si les amygdales sont très-volumineuses, on pourra les exciser avant de recourir à l'examen laryngoscopique; si elles sont modérément augmentées de volume, il suffira d'employer un miroir de petite dimension.

Une luette très-volumineuse cause une gêne très-considérable parce que, dès que le miroir est appliqué, elle vient se replier sur l'instrument et masque l'image du larynx. On essayera de diminuer son volume à l'aide de cautérisations au nitrate d'argent (Isambert), et si ce moyen ne suffit pas, il faudra faire l'excision de l'organe (Fauvel).

Quant à l'abaissement de l'épiglotte, c'est un inconvénient plus grave, auquel il est parfois difficile de remédier. Ordinairement, en faisant rendre au malade des sons sur un ton très-haut, le larynx s'élève et l'épiglotte se redresse; mais certains malades ne peuvent émettre les sons indiqués et l'on est obligé de se passer de leur concours. Le meilleur moyen de faire pénétrer la lumière derrière l'épiglotte consiste à renverser fortement la tête en arrière et à relever le manche du miroir de manière que celui-ci soit dans un plan de plus en plus vertical. On peut aussi relever directement l'opercule à l'aide de la pince de Türck ou d'une baguette de caoutchouc durci (Voltolini). Enfin, le docteur Fauvel recommande une opération qui consiste à toucher à l'aide d'un fil de platine rougi le ligament glosso-épiglottique médian. Il se forme rapidement une cicatrice dont le tissu rétractile attire l'épiglotte en avant.

Lorsqu'on veut examiner le larynx d'un enfant, les difficultés deviennent très-grandes, car il faut agir ordinairement malgré lui. On le fait tenir solidement par un aide qui lui maintient la tête dans le rayon lumineux. L'observateur introduit alors entre les arcades dentaires son doigt armé d'un anneau d'acier, et, à l'aide d'un petit mi-

roir cherche à apercevoir la cavité laryngienne. Il faut une grande habileté pour arriver à des résultats satisfaisants. Par ce procédé, M. le docteur Fauvel a pu examiner le larynx de beaucoup d'enfants, entre autres celui d'un petit malade qui n'avait pas plus de sept mois.

ARTICLE II.

LÉSIONS TRAUMATIQUES DU LARYNX ET DE LA TRACHÉE.

Dans le chapitre qui traite des plaies du cou, nous avons vu les plaies du larynx et de la trachée; nous n'y reviendrons pas. Il nous reste à étudier : 1° les contusions; 2° les fractures; 3° les brûlures de ces organes.

Contusions.

Les contusions du larynx et de la trachée peuvent être produites par les traumatismes les plus divers : chutes sur la région cervicale, coups portés à l'aide du poing, d'instruments variés, etc. Elles s'accompagnent d'une ecchymose, d'un gonflement plus ou moins étendus. Les symptômes fonctionnels consistent en une douleur s'exagérant par la pression et dans les mouvements de déglutition. Au dire de quelques auteurs, on a pu voir survenir un spasme de la glotte et la mort subite dans un accès de suffocation. Il est plus probable qu'il s'agissait alors de fractures que l'on avait méconnues.

Fractures du larynx et de la trachée.

Dans un article précédent (vol. II, p. 272) nous avons traité rapidement des fractures du larynx. Les travaux récents parus sur cette question nous obligent à y revenir en quelques lignes.

L'histoire de ces fractures appartient à la chirurgie contemporaine. Malgaigne dans son *Traité des fractures* en fait une mention spéciale; il les distingue même en fractures par cause directe et fractures par pendaison; mais il faut en venir à la thèse de Cavasse (Paris, 1859) pour trouver une monographie assez complète sur la question. Fredet en 1868 (*thèse de Paris*), Hénocque (*Gazette hebdomadaire*, 1868), Mussat (*thèse de Paris*, 1872), Chailloux (1874), sont les auteurs qui, en France, se sont surtout occupés des fractures du larynx. En Angleterre, Durham (*System of surgery de Holmes*) a rassemblé une statistique de soixante-deux cas; celle de Fischer, en Allemagne (*Arch. de Pitha et Billroth*), est plus nombreuse encore, elle porte sur soixante et onze cas. On lira également dans le travail de Hueter (*Tracheotomie und*

Laryngotomie. — *Arch. Pitha et Billroth*, 1872) des détails très-intéressants relatifs au traitement de ces fractures.

Étiologie. — Les violences qui produisent les fractures du larynx consistent tantôt dans un choc qui aplatit le larynx contre la colonne vertébrale, tantôt dans une pression qui rapproche l'une de l'autre les parties latérales des cartilages comme, par exemple, dans l'action de chercher à étrangler un individu. Dans la strangulation ou la pendaison judiciaire, il faut rapporter la fracture soit à un écrasement latéral, soit à un aplatissement antéro-postérieur, plus souvent à ce dernier. Marjolin croyait que l'ossification était une condition indispensable pour la production de la fracture. Le contraire est facile à démontrer. Hunt (*American journal of medical science*) a constaté sur vingt-sept cas, six fractures chez des enfants.

Les fractures de la trachée tantôt sont isolées, tantôt accompagnent les fractures du larynx. Les violences qui les produisent sont des coups tendant à aplatir le conduit contre la colonne vertébrale. Un autre mécanisme est celui de l'arrachement qui est produit dans une violente extension du cou.

Anatomie pathologique. — Les fractures du larynx intéressent ou le cartilage thyroïde, ou le cartilage cricoïde. Pour le premier, la fracture siége généralement au point de réunion de la partie centrale et d'une des faces latérales, mais on peut avoir des fractures plus ou moins régulières siégeant en un point quelconque du cartilage. Les cornes du thyroïde sont parfois brisées, probablement dans un choc contre la colonne vertébrale. Quand la lésion existe sur la cricoïde, c'est le plus souvent dans son segment antérieur.

La fracture peut être unique, double, compliquée d'enfoncement; tantôt elle est simple, tantôt le foyer communique avec l'extérieur ou la cavité du larynx.

Les lésions concomitantes consistent en épanchement sanguin dans le tissu cellulaire voisin, œdème s'étendant quelquefois depuis les cordes vocales inférieures jusqu'aux replis aryténo-épiglottiques, déchirures de la muqueuse par la saillie des fragments.

Les fractures de la trachée sont ou des ruptures transversales d'un ou plusieurs anneaux, ou une division totale de l'organe avec écartement des deux bouts.

Symptomatologie. — Le signe le plus important des fractures du larynx est la déformation de la région antérieure du cou, perceptible par la vue et par le toucher. Elle est due à la saillie ou à l'enfoncement des cartilages. Le gonflement des parties molles empêche parfois de reconnaître distinctement l'état du larynx, il est dû à un épanchement sanguin, à l'emphysème qui peut être précoce et s'étendre à la totalité du cou, des membres supérieurs et du thorax. Il faudra recher-

cher la crépitation par la pression extérieure, soit seule, soit combinée avec celle d'un doigt introduit dans la bouche sur les parties latérales de l'épiglotte. On se gardera de prendre pour elle la sensation que détermine le frottement des cornes du cartilage thyroïde contre la colonne vertébrale.

Les signes fonctionnels sont : la dyspnée avec les phénomènes concomitants d'anxiété, de toux, râles, gargouillements laryngiens, quelquefois de crachements de sang. La voix est rauque ou complétement aphone. La déglutition est très-gênée; tous les actes physiologiques qui amènent un déplacement du larynx causent au blessé les plus grandes douleurs.

Les mêmes phénomènes, sauf la crépitation, indiquent l'existence des fractures de la trachée.

Marche et terminaison. — Sur soixante et onze cas rassemblés par la statistique allemande, on compte cinquante-six morts et quinze guérisons. Nous sommes donc en présence d'une affection grave : la lésion du cricoïde a toujours été mortelle. La mort survient au milieu d'accidents de suffocation d'autant plus terribles qu'on les a moins prévus; parfois le malade meurt subitement sans qu'on puisse lui porter secours (thèse de Mussat). Un spasme de la glotte, l'introduction du sang dans les voies aériennes, l'emphysème généralisé, l'œdème de la glotte, sont les complications qui expliquent l'asphyxie.

Si la guérison survient, tantôt elle est complète, tantôt l'individu conserve de la raucité de la voix, du cornage, signes d'un rétrécissement du larynx.

Traitement. — Les fractures du larynx peuvent causer immédiatement des phénomènes de suffocation imminente : alors il n'y a pas d'hésitation possible, il faut pratiquer la trachéotomie et chercher à remettre en place les fragments des cartilages. La laryngotomie remplace, avec avantage dans certains cas, la première opération. On en trouve un exemple dans le mémoire de Hueter (*Cas de Eichmann. Med. Zeitung des Vereins, ect.*, 1850).

Dans un second cas, il s'agit de fractures dont les accidents, au premier abord, paraissent peu sérieux. Sans doute, la guérison peut s'ensuivre, mais aussi les plus graves phénomènes peuvent surgir tout à coup et emporter le malade. Faut-il attendre la suffocation? faut-il la prévenir et faire la trachéotomie dès que la fracture est reconnue, ainsi que le conseillent Mussat dans sa thèse, Servier (*Gazette hebdomadaire*, 1869, n° 1), Hueter (ouvrage cité, p. 18)?

Les statistiques de Gurlt (*Handbuch der Knochenbrüchen*), de Mussat, vont nous éclairer. Sur quarante-sept cas de fractures du larynx, réunis par Gurlt, quarante fois on fit le simple traitement palliatif, sept fois la trachéotomie ; sur les quarante-sept cas il y eut cinq gué-

risons; parmi les sept trachéotomisés, cinq ont été guéris. Mussat cite quarante cas et quatorze guérisons, dont huit après trachéotomie. Cette opération pratiquée dix fois a amené deux insuccès.

Ainsi donc l'abstention amène environ 20 pour 100 de guérisons, tandis que l'intervention chirurgicale donne des succès dans la proportion de 80 pour 100. Ces chiffres parlent assez d'eux-mêmes pour que nous n'essayions pas de les commenter.

Si cependant, à cause de la bénignité des symptômes, on ne se décide pas à intervenir, il faudra immobiliser autant que possible les fragments dans une bonne position et surveiller attentivement le malade, qui d'un moment à l'autre peut être pris d'accidents asphyxiques.

Les fractures de la trachée, sujettes aux mêmes complications que celles du larynx, sont aussi justiciables du même traitement.

Brûlures du larynx et de la trachée.

Les brûlures du larynx et de la trachée peuvent être produites, soit *par l'aspiration de gaz très-chauds,* dans un incendie par exemple, soit *par la déglutition de liquides bouillants* ou de *substances caustiques.*

Les brûlures *par aspiration de gaz très-chauds* ont été étudiées d'abord par Ryland, en 1837, dans son *Traité des affections du larynx et de la trachée.* Nous ne nous attacherons pas à en décrire un à un les symptômes, qui sont ceux d'une inflammation vive de tout le conduit aérien. Les phénomènes de bronchite dominent la situation et les malades meurent en peu de temps, sans que la chirurgie puisse leur apporter le moindre secours. A l'autopsie on trouve une injection vive de la muqueuse laryngo-trachéale.

Les brûlures du larynx et de la trachée *par les liquides bouillants* se voient surtout en Angleterre, en Russie et dans l'Amérique du Nord, où on fait un usage habituel de thé: les enfants buvant au bec de la théière un liquide dont la température peut être très-élevée, se font ainsi d'affreuses brûlures. Marshall Hall a fait la première description de cette affection (dans les *Med.-chirurg. Transactions*, t. XII). Quel est le mécanisme de ces brûlures? Au moment où le liquide tombe dans le pharynx, les muscles de cet organe se contractent convulsivement et empêchent le liquide de pénétrer dans l'œsophage. En même temps, l'enfant, sous l'influence de la douleur, pousse un cri, et c'est dans l'inspiration qui précède le cri que se fait l'introduction du liquide dans le larynx.

Si l'on examine la cavité buccale, on la trouve rouge, couverte de vésicules; le pharynx lui-même en est tapissé. La déglutition est difficile ou impossible. On voit survenir de l'agitation, une fièvre intense.

Au bout de quelques heures la respiration s'affecte; puis survient une période de calme, mais elle est de peu de durée. Les accidents du côté des voies respiratoires s'accentuent alors rapidement; la dyspnée est intense et s'accompagne de tirage; par intervalles surviennent de véritables accès spasmodiques comme dans le croup.

Si l'affection suit son cours, on voit apparaître des vomissements; la face devient livide et se couvre de sueur; les lèvres sont cyanosées, les extrémités froides, et l'enfant meurt dans le collapsus.

Dans quelques cas, au bout de deux ou trois jours, sans intervention chirurgicale, les phénomènes de dyspnée disparaissent et l'enfant guérit.

A l'autopsie des sujets morts à la suite de ces brûlures, on trouve la langue gonflée, vésiquée, couverte de plaques blanchâtres, l'œsophage intact, l'épiglotte épaissie, les cordes vocales et les replis aryténo-épiglottiques envahis par de l'œdème. Parfois la lésion a dépassé les cordes vocales inférieures; la trachée, recouverte d'une membrane analogue à celle du croup, est remplie d'un mucus visqueux; les poumons sont congestionnés ou hépatisés.

Traitement. — Les auteurs anglais recommandent les moyens antiphlogistiques au début : sangsues, vésicatoires; à l'intérieur, le calomel, l'aconit, le vin d'antimoine. Ces moyens sont insuffisants. Souvent il faudra recourir au traitement chirurgical. Les scarifications de l'épiglotte n'ont que peu d'effet ou un effet momentané, et il faudra pratiquer la trachéotomie. Cette opération ne donne pas dans ce cas de magnifiques résultats : sur vingt-huit cas mentionnés par Durham, cinq fois seulement la guérison a été obtenue.

Les brûlures *par les caustiques*, acide concentré, potasse, etc., déterminent à peu près les mêmes accidents. Le mécanisme de leur introduction est celui que nous avons décrit tout à l'heure, à propos des liquides bouillants. Toutefois ce spasme des muscles pharyngiens ne se montre guère que si la substance a été avalée par mégarde. Les personnes qui avalent des caustiques dans l'intention de se donner la mort n'ont point de ces mouvements convulsifs, et le liquide, après s'être trouvé seulement en contact avec l'épiglotte et les replis aryténo-épiglottiques, pénètre dans l'œsophage et l'estomac. Dans ces cas, rien n'en indique au début le passage à travers la bouche, le pharynx et l'œsophage. Si le caustique a pénétré dans le larynx, on voit survenir rapidement des phénomènes analogues à ceux décrits tout à l'heure : vomissements, algidité périphérique, dyspnée, tirage, accès de suffocation. La trachéotomie est alors indiquée.

ARTICLE III.

DES CORPS ÉTRANGERS DES VOIES AÉRIENNES.

Historique. — L'étude des accidents déterminés par la présence des corps étrangers dans les voies aériennes ne prend un intérêt chirurgical qu'à partir du moment où l'on s'occupe des moyens efficaces pour les combattre. C'est Frédéric Monavius, professeur à l'Université royale de Stettin, qui en 1644 recommande le premier la bronchotomie. Théophile Bonnet, Heister, Haller, Verduc, approuvent la même pratique, mais sans recourir à l'opération. En 1774, dans les *Mémoires de l'Académie royale de chirurgie*, Antoine Louis rapporte plusieurs observations de corps étrangers des voies aériennes ; il démontre à l'autopsie que l'opération aurait permis l'issue du corps étranger et sauvé les malades, et, comme conclusion, il pose le précepte de l'intervention chirurgicale au moyen de la bronchotomie. A partir de ce moment, cette opération est pratiquée un grand nombre de fois dans ce cas, par Wend, Pelletan, Dupuytren, Boyer. Parmi les travaux d'ensemble faits sur la question, nous devons citer la thèse de concours de Bérard, en 1831 (*De corporibus extraneis in tractu aereo demissis*); le livre de Gross, de Philadelphie (*Treatise of foreing bodies in the air passages*, 1854) ; un mémoire de Bertholle (*Des corps étrangers des voies aériennes*, Paris, 1866); une statistique de Bourdillat (*Gazette médicale*, 1868) ; les articles de Guyon dans le *Bulletin de thérapeutique* (1852) et le *Dictionnaire encyclopédique ;* le chapitre de Kuhn dans le livre de Günther.

Les corps étrangers peuvent être solides, liquides ou gazeux.

Nous n'avons pas à nous occuper ici des gaz dont l'action délétère peut s'exercer sur les organes respiratoires : c'est un sujet qui appartient plutôt à la toxicologie qu'à la pathologie chirurgicale.

Les *liquides* introduits dans les voies aériennes peuvent être et sont souvent des boissons. Cet accident se montre souvent chez les vieillards, les moribonds dans le coma, à la suite de la paralysie diphthéritique, chez les individus qui présentent des lésions tuberculeuses ou cancéreuses du larynx. Dans l'état d'intégrité des organes, c'est au moment de la toux, d'un éternument, pendant le rire, que s'effectue le passage du liquide.

Au moment du passage du liquide dans le larynx, survient généralement un accès de toux spasmodique qui a pour effet de rejeter le corps étranger. Si l'expulsion n'a pas lieu, le liquide est absorbé par la muqueuse des voies aériennes, comme le démontrent de nombreuses expériences physiologiques, et ordinairement il ne survient aucune

conséquence fâcheuse. Mais il n'en est pas de même lorsque la quantité du liquide est très-considérable, dans la submersion par exemple : il n'est pas rare alors de constater les signes d'une congestion pulmonaire intense.

L'introduction du sang dans les voies aériennes est d'une tout autre gravité. Elle peut se faire à travers l'orifice supérieur du larynx, par exemple au cours des opérations qui intéressent la cavité buccale, quand on se sert du chloroforme, qui paralyse la sensibilité réflexe des malades. C'est précisément cet accident et l'asphyxie qui en est la conséquence que les chirurgiens allemands ont voulu conjurer en faisant la trachéotomie préliminaire et le tamponnement de la trachée. D'autres fois le sang est introduit par une plaie faite à la trachée, soit intentionnellement comme dans la trachéotomie, soit accidentellement. L'irruption du sang peut encore être consécutive à la rupture d'un anévrysme de la crosse de l'aorte, ou résulter d'une hémorrhagie broncho-pulmonaire. Dans le cas de plaie du larynx ou de la trachée, si le sang amène par sa pénétration dans le conduit aérien des accidents asphyxiques, il faudra, à l'exemple de J. Roux, faire l'aspiration du liquide. Au cours d'une opération, on réveillera le malade, on provoquera la toux, et dans un cas extrême il ne faudrait pas hésiter à faire la trachéotomie.

L'ouverture de la trachée a été conseillée dans le cas où une vomique s'ouvre tout à coup dans les bronches, surtout si le sujet est affaibli par la maladie. Il n'a pas alors la force nécessaire pour se débarrasser du liquide qui encombre ses voies aériennes, et si on ne lui vient en aide, il meurt asphyxié. Hueter (*Tracheotomie und Laryngotomie in Handbuch von Pitha und Billroth*, 1872) recommande même la trachéotomie dans l'œdème aigu des bronches et certaines formes de pneumonie catarrhale.Ce sont là des pratiques que nous n'osons approuver.

Enfin, pour être complet, nous devons ajouter que des médecins ont, dans un but thérapeutique, instillé des liquides dans la trachée (nitrate d'argent dans le croup, après l'opération), ou bien cautérisé l'orifice glottique avec des substances plus ou moins caustiques. Ce sont des moyens dangereux : on a accusé avec raison les instillations de nitrate d'argent de provoquer les inflammations pulmonaires, et les cautérisations à l'acide chromique ont, à notre connaissance, déterminé des spasmes de la glotte qui ont été mortels ou ont nécessité la trachéotomie.

Corps étrangers solides des voies aériennes. — Ils peuvent y pénétrer par l'orifice supérieur du larynx, par une perforation du conduit aérien, ou bien ils se sont développés dans le conduit même. Les corps les plus variés et les plus bizarres peuvent s'introduire par l'orifice supérieur du larynx, à condition de n'avoir pas un diamètre

supérieur à deux centimètres chez l'adulte. On a trouvé dans les voies aériennes: des haricots, des noyaux de fruits, des perles, des pièces de monnaie, des dents, des épis, etc. On a même rencontré dans certains cas des lombrics, des sangsues; c'est à l'introduction d'une mouche que serait due la mort du pape Adrien IV. A travers une perforation du conduit aérien, les corps dont on a noté l'introduction sont des canules à trachéotomie (1), des balles, des épingles, des fragments d'os, des hydatides venues du poumon ou du foie, des concrétions crétacées provenant de tubercules ou de ganglions bronchiques, des fragments de côtes, des pièces de pansement. Dans les cas de tumeurs de l'œsophage, le conduit trachéal peut être ulcéré: il en résulte le passage possible dans les voies aériennes, soit de parcelles de néoplasmes, soit même d'aliments. Les corps étrangers développés dans les voies aériennes viennent du larynx: ce sont les cartilages aryténoïdes nécrosés, des fragment d'épiglottes, de polypes.

La nature du corps étranger a une importance considérable, au point de vue des phénomènes ultérieurs. S'il est d'une substance soluble, facile à désagréger, il disparaîtra rapidement dans les voies aériennes: ainsi un bonbon, une pilule. Dans d'autres cas, le corps étranger subit sous l'influence de l'humidité une modification considérable. C'est ce qui explique la gravité de l'introduction des haricots. Enfin, il peut renfermer une substance chimique qui aura une action spéciale sur la muqueuse aérienne: tel un crayon de nitrate d'argent.

Mécanisme. — La façon dont les corps étrangers s'introduisent à travers la glotte est intéressante à étudier. Parfois c'est au moment où un individu ouvre la bouche pour recueillir un corps lancé en l'air que se fait l'introduction: c'est ce qui se passa chez un garçon de douze ans, fils d'un marchand de Paris (Cliniques de Pelletan), qui, jouant sur une terrasse avec des cailloux, les jetait en l'air et les recevait dans la bouche; un d'eux pénétra dans la trachée-artère. Souvent c'est le courant d'air déterminé par une brusque aspiration qui attire le corps: ainsi chez cet enfant qui aspira l'anche de son sifflet (Aronssohn, *thèse de Strasbourg*, 1856).

La plupart du temps, c'est pendant le repas que survient l'accident. Au moment où un corps solide est dans la cavité buccale, il suffit d'une inspiration violente déterminée par la toux, le rire, une vive surprise, pour le faire passer dans les voies aériennes.

L'anesthésie du larynx favorise le passage des corps étrangers; elle explique comment à l'autopsie on a pu trouver dans la trachée ou les

(1) C'est là un accident qui peut se montrer chez les personnes qui portent une canule à demeure. A la longue, la soudure de la plaque avec le tube s'altère, et il est indiqué, pour éviter l'introduction du tube dans les voies aériennes, de changer la canule au moins une fois chaque année (Ch. Fauvel).

bronches des objets plus ou moins volumineux, sans que le larynx ait manifesté par des phénomènes spasmodiques le passage du corps, et sans que le malade en ait eu conscience.

Anatomie pathologique. — Le siége des corps étrangers a été déterminé dans 166 observations recueillies par Bourdillat. 35 fois il occupait le larynx, 80 fois la trachée, 26 fois la bronche droite, 15 fois la bronche gauche. La fréquence plus grande des corps étrangers dans la bronche droite a été remarquée par tous les observateurs : elle tiendrait au calibre plus grand de cette bronche, à sa situation plus antérieure; nous ne comprenons pas la raison que Bourdillat a voulu tirer de la direction de la bronche droite, en disant qu'elle continue la direction de la trachée, la bronche droite se rapprochant plus de l'horizontale que la bronche gauche (*Gazette médicale*, 1868, p. 135).

Les lésions déterminées par les corps étrangers sont variables suivant que l'autopsie a été faite quelques jours après l'introduction ou longtemps après.

Dans le premier cas il existe des rougeurs et des éraillures sur la muqueuse des conduits. Dans le poumon, Louis a le premier mentionné l'emphysème dû à la rupture des vésicules pulmonaires.

Plus tard, les lésions sont plus importantes. Si le corps s'est fixé en un point, il y détermine une ulcération : ainsi dans le ventricule du larynx, dans la trachée. Le corps peut être trouvé dans une véritable caverne formée par l'ulcération des bronches et du tissu pulmonaire voisin. Tout autour de lui, souvent dans une étendue considérable, on trouve les lésions de la broncho-pneumonie, des îlots de pneumonie chronique, des cavernes qui ressembleraient absolument à celles que l'on voit chez les tuberculeux, n'était l'absence des granulations tuberculeuses.

Symptomatologie. — Les phénomènes déterminés par la présence du corps étranger varient suivant qu'il est mobile ou fixé.

En passant à travers la glotte, *le corps étranger détermine un accès de suffocation* caractérisé par l'anxiété du malade, la cyanose des lèvres et de la face, des quintes de toux violentes et répétées. A chaque expiration il y a turgescence des veines du cou et du front; en même temps les extrémités se refroidissent, il y a perte du sentiment et la mort peut survenir. L'accès peut aussi se terminer par le rejet du corps étranger, ou bien la muqueuse aérienne s'habitue à son contact, et l'individu, après cette première crise, reprend une respiration normale. Le calme peut même être assez complet pour que, dans certains cas, on ait élevé des doutes sur la présence du corps étranger. Mais ordinairement des phénomènes de suffocation en tout semblables aux premiers se montrent et exposent de nouveau le malade à une mort subite.

Dans l'intervalle des accès, l'examen de la respiration pourra fournir un signe important sur lequel Dupuytren a insisté beaucoup et qu'il pensait avoir signalé le premier. Nous l'avons trouvé parfaitement indiqué dans Zwinger (*Acta Helvetica*, Bâle, 1751). C'est un *grelottement* perceptible à l'auscultation et à la palpation : il est dû aux mouvements rapides imprimés au corps étranger par la colonne d'air inspirée et expirée. On peut entendre encore un bruit analogue à celui d'une soupape qui se ferme : celui-ci est dû au choc du corps étranger contre la glotte. Le malade a parfois conscience du déplacement du corps dans sa poitrine, comme dans l'observation bien connue de l'ingénieur Brunel.

La voix est généralement altérée, la respiration est accélérée et anxieuse, la toux peut être fréquente et s'accompagner du rejet de mucosités bronchiques teintées de sang. La fièvre est ordinairement nulle, et il n'existe pas d'autres phénomènes généraux qu'un peu d'accélération du pouls dépendant probablement de l'excitation nerveuse du sujet.

Si le corps étranger est fixé, c'est dans l'espace sus-glottique, la cavité du larynx et le ventricule de Morgagni, la trachée ou les bronches.

Le corps étranger arrêté dans le vestibule de la glotte cause une suffocation immédiate, s'il oblitère entièrement l'orifice. Cet accident se produit chez des vieillards qui, privés de leurs dents, avalent le bol alimentaire insuffisamment mastiqué, ou bien chez des enfants. La rapidité foudroyante des phénomènes pourra être regardée comme caractéristique. Si le corps, par sa forme spéciale, occupe l'espace sus-glottique sans l'oblitérer, l'asphyxie ne suivra pas fatalement : ainsi dans le cas cité par Guyon, où il s'agissait d'un morceau de carotte taillé en coin et long d'un pouce et demi.

Le corps étranger peut être fixé dans le larynx; alors il occupe soit la cavité du ventricule de Morgagni, soit la cavité proprement dite du larynx. Cette situation peut avoir été prise par le corps dès son introduction. D'autres fois il s'y est placé secondairement : il a d'abord été mobile dans la trachée ou les bronches, et c'est au moment d'une secousse de toux qu'il est venu se placer dans le larynx. Il y détermine rapidement des accidents suffocatoires et la mort, si l'art n'intervient. Cependant on trouve des observations de corps étrangers qui, fixés dans les ventricules de Morgagni, ont pu y séjourner sans déterminer d'autres accidents que de la gêne et une sensation douloureuse en un point limité.

Fixé dans la trachée ou les bronches, si le corps étranger est volumineux, il peut déterminer rapidement la suffocation. On comprend difficilement qu'après avoir traversé la glotte il soit d'un diamètre suffisant

pour oblitérer la trachée qui est bien plus large. C'est ce qui eut lieu cependant dans un cas cité par le docteur Remy (*Annales de la chirurgie française et étrangère*, 1842), où il s'agissait d'un petit poisson long de sept centimètres et large de deux. Si le corps étranger est assez volumineux pour entraver la circulation de l'air dans tout un poumon, l'asphyxie surviendra fatalement et dans un bref délai. L'auscultation, en révélant l'absence de murmure vésiculaire sera un signe certain, de ce siége. L'absence de murmure vésiculaire sera complète ou partielle dans un poumon, suivant que la grosse bronche ou une des divisions bronchiques aura été oblitérée.

Souvent dans la trachée et les bronches le corps étranger n'aura point ce volume; il ne déterminera que les phénomènes fonctionnels que nous avons décrits entre les intervalles des accès de suffocation. Parfois, tout accident de suffocation a manqué, l'individu n'accuse pendant longtemps qu'une douleur enun point limité du thorax; quelquefois même cette douleur n'existe pas, et les premiers phénomènes sont ceux qui marquent les lésions pulmonaires.

Terminaisons. — Si la chirurgie n'intervient pas, le corps étranger peut être rejeté par la bouche, soit dans les premiers jours, soit très-longtemps après son introduction; ou bien il séjourne dans les voies aériennes et amène des complications pulmonaires. Parfois il sort par la paroi thoracique : c'est surtout dans les cas où le corps était un épi de graminée que l'on a vu survenir cette terminaison. Sur 166 faits recueillis par Bourdillat, il y a eu 64 fois séjour indéfini, 95 fois rejet par la bouche, et 7 fois sortie par des abcès thoraciques. Le corps étranger peut être expulsé au bout d'un temps fort long; tout le monde connaît le cas rapporté par Sue d'une femme qui rejeta dans un effort de toux un croupion de pigeon retenu depuis dix-sept ans dans les voies aériennes. Ce fait est un exemple remarquable de tolérance du poumon, en même temps que d'expulsion tardive. Le plus souvent, au bout de quelques semaines, de quelques mois, survient une toux persistante, parfois des hémoptysies; l'expectoration est d'abord mucoso-purulente, puis franchement purulente ; parfois elle se fait par une sorte de vomique. On se croirait en présence d'une phthisie tuberculeuse, et, en somme, les accidents ont à peu près la même forme. Ils amènent la mort après deux, trois, dix années quelquefois. Une plus grande acuité peut caractériser les phénomènes thoraciques. La pneumonie, la pleurésie, le pneumo-thorax, ont pu résulter de la pénétration des corps étrangers et de leur fixation dans les bronches, et ces complications ont eu une évolution rapide. Signalons encore la gangrène pulmonaire au nombre des complications possibles. Quand au cours de ce processus morbide le corps étranger est rejeté, la maladie qu'il a causée peut se terminer par la guérison : c'est ce qui eut lieu dans 23 cas sur 34 (Bourdillat).

Diagnostic. — Suivant que l'on verra le malade dans une crise de suffocation ou pendant la période de calme, les hypothèses diagnostiques seront différentes.

Les corps étrangers de l'œsophage, en comprimant la trachée, pourraient amener des phénomènes de suffocation semblables à ceux des corps étrangers des voies aériennes, comme dans l'observation d'Habicot (*Question chirurgicale*, Paris, 1616). Pour éviter une méprise, il faudra immédiatement, au moyen du cathétérisme, s'assurer que le conduit œsophagien est libre.

Pendant la crise, chez l'adulte, on pourrait penser à un polype du larynx, à un spasme de la glotte, symptomatique d'une irritation des nerfs laryngés; mais on apprendra par le malade ou par son entourage l'état de santé antérieure de l'individu et l'accident qui vient de lui arriver.

Chez l'enfant il n'en est pas ainsi, et il faudra éliminer une à une les causes qui, indépendamment des corps étrangers, pourraient amener la suffocation : le croup, la laryngite striduleuse, le spasme de la glotte, etc. Le mode des accidents, l'état de la gorge, l'ensemble des phénomènes généraux, demanderont un examen minutieux.

Pendant la période de calme, le diagnostic est encore plein d'incertitudes. Le bruit de grelottement, la diminution du murmure vésiculaire dans un des poumons, les commémoratifs, seront les seuls signes sur lesquels on pourra baser l'existence d'un corps étranger. Encore manquent-ils souvent. En cas de doute, on pourra, en mettant le malade dans la position horizontale, en le faisant tousser, en percutant la région du dos, chercher à provoquer un accès de suffocation. Les accidents pulmonaires consécutifs peuvent-ils faire penser à la présence d'un corps qui les détermine? peut-on les distinguer de ceux de la phthisie tuberculeuse? M. Bertholle, dans un mémoire couronné par l'Académie de médecine, donne comme caractères différentiels l'existence des lésions d'un seul côté de la poitrine, à la partie moyenne des poumons, avec absence de phénomènes morbides aux sommets. Ces signes acquièrent une nouvelle valeur si la lésion siége à droite; néanmoins, en dehors des commémoratifs, nous les tenons comme insuffisants.

Le siége du corps étranger est important à établir. Dans l'espace sus-glottique, on pourra le reconnaître avec le doigt, et surtout à l'aide du laryngoscope si les accidents sont assez peu intenses pour permettre l'examen. La douleur fixe au niveau du larynx, les troubles vocaux, le retour fréquent des accidents spasmodiques, indiqueront sa présence dans le ventricule de Morgagni. L'examen laryngoscopique rendra les plus grands services, car souvent le corps étranger ne sera pas si bien caché dans le ventricule qu'on ne puisse constater sa présence.

Nous ne reviendrons pas sur le diagnostic des corps étrangers de la cavité du larynx, de la trachée, des bronches, dont les caractères différentiels ressortent suffisamment de l'étude symptomatologique.

Pronostic. — Il varie suivant la nature et le volume des objets qui ont été introduits. Si la substance en est soluble ou facile à désagréger, les accidents primitifs sont seuls à craindre, et au bout de quelques jours l'individu est hors de danger. Au dire de J. Roux, les haricots en se gonflant sont particulièrement dangereux, et la mort surviendrait avant le quatrième jour. Nous possédons maintenant plusieurs observations dans lesquelles l'expulsion de ce corps étranger a eu lieu après un long séjour. Les corps anfractueux et irréguliers (épis) sortent difficilement du conduit laryngo-trachéal, soit qu'on les abandonne à eux-mêmes, soit qu'on cherche à provoquer leur issue par la trachéotomie; ils exposent surtout aux accidents pulmonaires.

Traitement. — On employait autrefois, pour faire sortir les corps étrangers, les sternutatoires, les vomitifs, les lubréfiants, et bien d'autres pratiques que, vu leur inutilité, nous n'avons pas à décrire ici. Il en est deux cependant auxquelles on peut accorder une certaine importance : c'est la position horizontale, la tête étant un peu inclinée, et la percussion dorsale. Au dire de Lenoir et de Hansford, elles auraient réussi dans un certain nombre de cas.

Si le corps étranger est dans le vestibule de la glotte, il n'est pas besoin d'opération sanglante ; on peut avec le doigt le déloger et le faire passer dans l'œsophage. Dans quelques observations (Massei, Clementi), le corps étranger (sangsue) a pu être reconnu et extrait à l'aide du laryngoscope et de pinces spéciales.

Si le corps étranger a franchi le vestibule de la glotte, le moyen thérapeutique le plus efficace consiste dans l'ouverture des voies aériennes, soit par la trachéotomie, soit par la laryngotomie. Les statistiques de Durham, de Bourdillat, de Gross, de Kuhn et de Guyon montrent surabondamment l'utilité de l'intervention chirurgicale.

C'est ordinairement à la trachéotomie qu'il faut avoir recours, et on ne procédera à la laryngotomie que si la présence du corps étranger dans le ventricule de Morgagni a été constatée d'une manière évidente.

L'opération sera faite le plus tôt possible, dès que la présence et le siége du corps étranger auront été reconnus.

L'incision pratiquée, le corps étranger, sous l'influence d'une expiration forte ou d'un effort de toux, est souvent projeté au dehors. On pourra favoriser sa sortie en plaçant le malade dans la position horizontale et en provoquant la toux. Si ces manœuvres ne sont pas suffisantes pour amener son expulsion, à l'aide d'une sonde on cherchera à le reconnaître; s'il est dans la cavité même du larynx, on pourra chercher à le repousser de bas en haut jusque dans le pharynx; son

volume l'empêche-t-il de sortir de la trachée, on fera son extraction à l'aide de pinces spéciales.

Le corps étranger est resté dans les voies aériennes et on ne l'aperçoit pas : que convient-il de faire ? On recouvrira simplement la plaie d'une cravate de mousseline. Si les phénomènes de suffocation obligent à la maintenir béante, la canule sera alors avantageusement remplacée par le dilatateur de Maslieurat-Lagémart. Le lendemain ou le surlendemain, souvent le corps étranger peut être extrait ; parfois il est sorti de lui-même et se retrouve dans le lit du malade.

Les suites de l'opération sont la plupart du temps fort bénignes, et si la mort survient, ce n'est pas, ainsi que M. Guyon l'a établi, à cause de l'opération mais à cause des accidents déterminés antérieurement par la présence des corps étrangers ; d'autres fois, malgré l'opération, le corps étranger, resté dans les voies aériennes, y détermine des complications fatales.

M. le docteur Ch. Fauvel a observé un fait des plus rares dans sa clinique. Un jeune enfant de cinq ans, qui avait avalé un noyau de cerise, fut trachéotomisé quarante jours après cet accident. Le noyau fut rejeté dès l'ouverture de la trachée. Néanmoins, l'enfant dut conserver sa canule pendant trois ans.

ARTICLE IV.

LARYNGITE ŒDÉMATEUSE.

La laryngite œdémateuse ou œdème de la glotte semble ressortir de la pathologie interne. Cependant, sa fréquence dans les affections chirurgicales, son importance diagnostique, sont telles que nous croyons devoir lui donner une place ici.

Cette affection est caractérisée par une infiltration séreuse, purulente, ou séro-purulente, le plus souvent des replis aryténo-épiglottiques, parfois de la muqueuse de l'intérieur du larynx ; cette définition montre bien l'imperfection du nom *œdème de la glotte*, que Bayle lui avait donné lorsqu'il la décrivit le premier (*Mémoire sur l'œdème de la glotte*, Paris, 1808).

Étiologie. — La laryngite œdémateuse peut être primitive ou secondaire.

Elle survient primitivement sous l'influence d'une exposition au froid. Elle est plus souvent secondaire. Sur les deux cent soixante-treize cas rassemblés par Sestier (*Traité de l'angine laryngée œdémateuse*, Paris, 1852), soixante-sept fois il y eut en même temps inflammation de la gorge et du pharynx, quatre-vingt-sept fois l'œdème fut causé par une inflammation du larynx résultant d'ulcérations syphilitiques, tuberculeuses, de nécrose des cartilages, de dégénérescences intra-

laryngées. Les plaies, les brûlures, les fractures du larynx, sont aussi des causes fréquentes de cette affection. Souvent ce sont des lésions extérieures qui la produisent, et nous devons citer les phlegmons du cou, les parotidites, les tumeurs organiques, agissant par compression des veines, l'anasarque des maladies du cœur, de la maladie de Bright. Dans cette dernière affection, l'œdème du larynx peut devancer toute autre hydropisie (Fauvel).

Comme causes rares, signalons la pustule maligne, l'iodisme aigu. D'après le docteur Alfred Fournier, il est dangereux de donner de l'iodure de potassium aux individus atteints d'ulcérations laryngées, et dans le service de Ricord, il a été obligé, dans un de ces cas, de faire la trachéotomie. Fenwick en cite un autre exemple (*The Lancet*, 13 novembre 1875).

Anatomie pathologique. — L'aspect des parties est caractéristique. Les replis aryténo-épiglottiques sont tuméfiés, triplés ou quadruplés de volume. Ils s'abaissent l'un vers l'autre et oblitèrent l'entrée du larynx. L'épiglotte a ordinairement pris part au gonflement. La muqueuse du larynx peut être saine, mais dans d'autres cas, surtout s'il existe une nécrose des cartilages, les cordes vocales sont tuméfiées et arrivent presque à se toucher. La cavité du ventricule de Morgagni est comblée et l'œdème peut même se prolonger jusque sur la muqueuse de la trachée.

Si on incise les parties tuméfiées, on les trouve infiltrées par de la sérosité ordinaire ou plus ou moins purulente ; parfois il existe du pus qui peut même être collecté ; c'est là un véritable abcès du larynx.

Si la sérosité et le pus n'existent qu'à l'état d'infiltration, il faut une pression considérable pour amener le dégonflement des parties. C'est ce qui existe surtout pour les œdèmes chroniques, ceux des tuberculeux, qui seraient mieux définis par le mot de sclérème. Ce fait nous rend bien compte de l'inutilité des ponctions pratiquées durant la vie sur l'épiglotte.

En même temps on trouve les ulcérations, les nécroses des cartilages, les lésions de voisinage, cause de l'œdème.

Symptomatologie. — Le début de la laryngite œdémateuse est annoncé par de la dyspnée et le mode spécial de la respiration. La dyspnée est accusée par le malade ; il lui semble qu'il existe un corps étranger au niveau du larynx. La respiration, au lieu d'être silencieuse, s'entend à distance, elle est caractérisée par un sifflement dans l'inspiration. En même temps la voix a perdu son timbre habituel ; elle est rauque et voilée.

Si l'œdème augmente, la dyspnée croît graduellement, plus intense la nuit que le jour ; bientôt se montrent les phénomènes de l'œdème confirmé.

Alors l'inspiration ne se fait qu'au prix des plus grands efforts ; elle produit un ronflement guttural très-bruyant. L'expiration elle-même est gênée et peut s'accompagner d'un bruit de drapeau.

A la raucité de la voix a succédé l'aphonie ; par instants, dans l'intervalle des accès, il est possible au malade de se faire entendre ; la voix reprend de la sonorité, mais elle est entrecoupée, haletante, tremblotante.

La déglutition est difficile ou impossible. Elle peut même être dangereuse, en provoquant l'introduction de substances alimentaires dans le larynx, et en déterminant des phénomènes réflexes qui augmentent l'anxiété des malades.

Ceux-ci finissent par ne plus pouvoir respirer que dans la position assise. Cette orthopnée, par intervalles, présente des exacerbations, et alors surviennent ces accès que Trousseau a si bien décrits. Le patient, la face livide, la bouche ouverte, les narines béantes, l'œil humide et saillant, la peau ruisselante de sueur, se lève précipitamment, marche dans l'appartement, s'accrochant aux meubles, cherchant partout un point d'appui pour respirer librement, tantôt la tête basse et le visage tourné vers la terre, tantôt le cou tendu et renversé en arrière ; puis, accablé de fatigue, s'assied pour se relever bientôt. Il rejette les vêtements qui couvrent son cou et sa poitrine, ouvre les fenêtres pour respirer un peu d'air frais, se prend le cou avec les mains comme pour arracher un corps étranger qui l'étrangle.

La mort peut survenir au cours de ces accès, dus sans doute à un spasme ajouté au rétrécissement produit par l'œdème ; ordinairement, au bout d'un moment tout rentre dans le calme, le malade respire ; mais après quelques heures, un jour, survient une nouvelle crise. Si les accès se répètent rapidement, les forces du malade s'épuisent, les extrémités se refroidissent, les lèvres se cyanosent, la mort survient dans le coma.

Les phénomènes fonctionnels indiquent l'existence d'un obstacle laryngé ; les phénomènes physiques vont en révéler la nature.

Si on déprime fortement la langue, on peut quelquefois apercevoir la partie supérieure de l'épiglotte tuméfiée et arrondie. Le toucher à l'aide du doigt fera même sentir dans certains cas la saillie et la tuméfaction des replis aryténo-épiglottiques. Toutefois cette exploration doit être pratiquée avec prudence, car elle peut déterminer un accès de suffocation. Nous en dirons autant pour l'examen laryngoscopique, qui, s'il est possible, donnera la notion exacte de la nature de l'affection et de son siége.

L'examen du cou doit être fait soigneusement ; il peut révéler l'existence d'un empâtement inflammatoire, d'une tumeur expliquant l'œdème.

L'auscultation du poumon permet de constater un affaiblissement du murmure vésiculaire ; l'auscultation du larynx donnera au point précis du rétrécissement un maximum d'intensité du cornage.

Enfin il faudra découvrir la région épigastrique où la dépression (tirage) sera plus ou moins accentuée, suivant les progrès de l'asphyxie.

Les phénomènes généraux sont ceux que détermine la maladie au cours de laquelle se produit l'œdème, à moins qu'il ne s'agisse d'une laryngite œdémateuse primitive, qui présentera de la fièvre et des troubles fonctionnels propres.

Marche et terminaisons. — Si l'œdème est aigu et qu'on laisse la maladie évoluer, la mort survient souvent. Bayle regardait cet accident comme fatalement mortel. Sur dix-sept cas il note une seule guérison. La statistique de Sestier n'est pas aussi effrayante. Sur cent quatre-vingt-trois cas il mentionne trente-cinq guérisons, alors où la thérapeutique a consisté en déchirure des replis aryténo-épiglottiques, vésicatoires, insufflations astringentes, etc.

Quand la mort survient, c'est à la suite d'un ou de plusieurs accès de suffocation ; dans les trois cinquièmes des cas, au dire de Sestier, la suffocation ne présenterait pas de paroxysmes. Si la guérison doit survenir, le malade suit, dans un ordre inverse, les phases qui ont caractérisé l'invasion du mal.

Certains œdèmes sont chroniques, ils présentent peu de gravité ; c'est ainsi que des tuberculeux conservent un œdème limité pendant une année et même davantage, sans que les phénomènes prennent une marche menaçante.

Diagnostic. — Toutes les maladies qui s'accompagnent d'accidents de suffocation peuvent être confondues avec l'œdème de la glotte.

Le croup sera distingué par la présence ordinaire de fausses membranes dans la gorge, l'engorgement des ganglions du cou, les caractères de la voix, de la toux, le rejet de fausses membranes.

La laryngite striduleuse débute généralement la nuit, chez les jeunes enfants, sans fièvre notable, sans que, dans les jours précédents, on ait pu penser à une affection grave du larynx.

Un corps étranger détermine au moment de l'introduction une suffocation subite ; les premiers phénomènes spasmodiques passés, on entend un bruit de grelottement dans la trachée, une diminution du murmure vésiculaire dans un des poumons ; les commémoratifs apprennent l'origine de l'accident.

Un polype laryngé ne cause de dyspnée qu'à une période avancée de la maladie, alors que les altérations de la voix ont fait examiner le larynx et reconnaître la tumeur. Chez les très-jeunes enfants, où l'examen est délicat, où les troubles vocaux peuvent passer inaperçus, le diagnostic est de la plus grande difficulté.

Le cancer du larynx, par la marche lente des signes du rétrécissement, la fétidité de l'haleine, les phénomènes généraux, est parfaitement distingué, dans une période avancée. Au début il faudra souvent le secours du laryngoscope.

Le rétrécissement cicatriciel du larynx et de la trachée, en dehors de l'examen laryngoscopiqne, sera reconnu par la lenteur progressive des symptômes, la notion d'un accident antérieur, plaie, fracture, les antécédents du malade, les signes d'une ulcération concomitante.

L'anévrysme de l'aorte et les tumeurs du médiastin, en comprimant la trachée, en déterminant le spasme glottique ou la paralysie des cordes vocales, en imposent souvent pour un œdème de la glotte. Le début instantané de la suffocation appartient au spasme ou à la paralysie de la glotte. L'auscultation, le toucher, l'examen laryngoscopique lèveront bientôt tous les doutes.

Quant aux accidents dyspnéiques des maladies du cœur et des poumons, il est difficile de les confondre avec un œdème de la glotte ; les bruits morbides existent non plus au niveau du larynx, mais dans le poumon lui-même, ce que l'auscultation fera percevoir.

Pronostic. — Il est grave en cas d'œdème aigu, puisque la mort, en dehors de l'intervention chirurgicale, survient, d'après Sestier, quatre fois sur cinq. Si le chirurgien intervient par la trachéotomie, il y a lieu de se demander quelle est la valeur de cette opération dans l'œdème de la glotte. D'après la statistique de Sestier, sur cent soixante-trois cas non opérés, il y a eu trente-cinq guérisons; sur cinquante cas opérés, trente morts. Encore faudrait-il déduire de ces insuccès après trachéotomie, ceux qui arrivent chez les tuberculeux avancés, chez les cancéreux, et en général les cas où l'issue fatale est survenue par le fait de la maladie générale.

Les statistiques plus récentes donnent un chiffre de guérisons plus élevé : Lallier, vingt-cinq opérations, douze guérisons; Charcot et Dechambre, dix-neuf opérations, sept guérisons ; Kuhn, soixante-seize opérations, cinquante-quatre guérisons; Obédénare, cinquante-neuf opérations, vingt-neuf guérisons. Les causes influent sur le résultat définitif. Ainsi, dans la laryngite syphilitique, le pronostic est relativement bénin. Sur quarante-cinq opérations, Kuhn donne trente-trois guérisons, douze morts. Au contraire, dans le laryngotyphus la guérison est plus rare; sur vingt-quatre cas de laryngite nécrosique, il y eut guérison dans treize cas seulement (Obédénare).

Traitement. — Au début on peut recourir à des moyens médicaux, purgatifs, vomitifs, surtout chez les enfants; cautérisation, insufflations astringentes, émissions sanguines locales ou générales chez les individus vigoureux. Si l'œdème est récent, les scarifications de l'épi-

glotte à l'aide d'un bistouri à lame courte ou simplement avec l'ongle pourront être tentées.

Si ces moyens ont échoué et que la maladie continue à faire des progrès, il faut ouvrir la trachée. A quel moment précis faut-il faire cette opération? Elle nous paraît indiquée après le premier accès de suffocation bien marqué Mais les accès peuvent manquer, on se guidera alors sur la cyanose des lèvres, le tirage épigastrique. Autant que possible on n'attendra pas, pour faire l'opération, que le malade soit à la dernière extrémité, quoique Trousseau ait démontré qu'il n'est jamais trop tard pour opérer.

La trachéotomie faite, il faudra s'efforcer de guérir l'œdème (traitement spécifique dans la syphilis), car l'opération n'est qu'un moyen palliatif. En dépit des efforts, quelquefois la maladie ne guérit pas, et l'individu est condamné à porter pendant longtemps une canule dans la trachée.

Abcès du larynx.

Les collections purulentes faisant saillie dans la cavité du larynx ont été reconnues plusieurs fois et incisées, grâce à l'examen laryngoscopique. Elles se développent surtout à la suite de laryngites nécrosiques (fièvres typhoïde, éruptives, tuberculose et syphilis). Les signes fonctionnels sont ceux de l'œdème de la glotte, et à l'aide du miroir on reconnaît une tumeur du volume d'une noisette, d'une noix quelquefois, faisant saillie en un point du larynx. Ces abcès peuvent s'ouvrir spontanément, le malade rejette par la toux du pus mêlé à du sang et le soulagement est immédiat. Quelquefois l'abcès s'ouvre dans le tissu cellulaire du cou, dans l'œsophage. Il peut être une cause de fistule du larynx. On voit survenir parfois, en même temps, l'œdème de la glotte avec ses conséquences.

L'incision de l'abcès amène d'ordinaire la guérison, mais si le pus se reproduit, ou si en même temps il existe un œdème de la glotte, il faudra avoir recours à la trachéotomie.

ARTICLE V.

POLYPES DU LARYNX.

Nous appelons polypes du larynx des tumeurs bénignes développées à la surface de la muqueuse laryngienne, qui ont une tendance à se pédiculiser. Nous n'y comprenons pas ces végétations polypoïdes que l'on trouve à la surface d'ulcérations tuberculeuses, cancéreuses ou syphilitiques, qui ne sont que des bourgeons charnus volumineux dont l'étude rentre dans celle de l'affection qui leur a donné naissance. Nous devons en distinguer aussi certaines productions cancéreuses

pédiculées au début de leur évolution. Contrairement à celles-ci, les tumeurs qui nous occupent constituent une affection purement locale, qui n'amène point de retentissement ganglionnaire, de généralisation dans les viscères, ne détermine point de cachexie et peut amener la mort, mais par un seul mécanisme, l'asphyxie.

Historique. — Les polypes du larynx pendant longtemps ont été absolument ignorés. Lieutaud est le premier qui paraît en avoir fait mention (*Historia anatomo-medica*, Paris, 1767). Il assistait à l'autopsie d'un enfant de douze ans qui était mort subitement après avoir présenté des accidents de suffocation : « On trouva au-dessous du larynx un vrai polype assez solide et ressemblant à une grappe dont la queue tenait à la partie antérieure du canal de la trachée. » Gerdy, dans sa thèse de concours intitulée : « *Des polypes et de leur traitement*, » ne rapporte que six cas de polypes des voies aériennes. En 1846, le professeur Ehrmann (de Strasbourg) reconnut le premier sur le vivant l'existence d'un polype et en fit l'extraction en pratiquant la laryngotomie (*Histoire des polypes du larynx*, par Ehrmann, de Strasbourg). Son exemple eut peu d'imitateurs. En effet, le diagnostic de cette affection reposant sur l'expulsion de parcelles de la tumeur, d'autres fois sur les sensations fournies par le toucher à l'aide du doigt, n'était suffisamment certain que dans un très-petit nombre de cas. A partir du moment où la laryngoscopie entre les mains de Czermak, de Pesth (1858), devint un moyen facile de découvrir les lésions du tube aérien, les polypes furent souvent reconnus, et la liste de ceux qui firent leur étude et pratiquèrent leur extirpation serait trop longue pour que nous essayons même de la dresser. Qu'il nous soit permis cependant de citer quelques noms : Mandl, Moura-Bourouillou, Isambert, Ch. Fauvel, Krishaber en France; Lewin, Bruns, Stoerck, Türck, Voltolini, Burow en Allemagne; Morell-Mackensie, Duncan-Gibb en Angleterre, etc. Parmi ces travaux, nous devons donner une place spéciale au livre de Mackensie (*Essay on growths in the larynx*. London, 1871), qui renferme cent cas de polypes observés et traités par lui, et à celui du docteur Ch. Fauvel (*Traité pratique des maladies du larynx*. Paris, 1876), où l'histoire des polypes est traitée avec un soin minutieux et résulte de l'observation personnelle de trois cents malades.

Étiologie. — Les polypes du larynx sont assez fréquents; ils se montrent surtout dans l'âge adulte, de trente à cinquante ans. Parmi les 400 cas rapportés par Fauvel et Mackensie, 247 appartiennent à cet âge. Le nombre des polypes décroît à mesure qu'on s'éloigne de cette période de la vie : ces auteurs n'en citent que 11 avant dix ans et 10 après soixante. Quelquefois ces tumeurs sont congénitales : le docteur Causit, dans sa thèse (Paris, 1867), a trouvé chez les enfants 10 polypes congénitaux sur 44. Les hommes en sont atteints plus fré-

quemment que les femmes, probablement à cause des irritations auxquelles leur muqueuse laryngienne est exposée. Le rapport est à peu près de quatre hommes pour une femme. Il est certain que quelques professions y prédisposent spécialement : ce sont celles qui exigent des fatigues de l'organe phonateur (professeurs, prédicateurs, orateurs, chanteurs, etc.) ou qui exposent la muqueuse à l'action du froid, de gaz irritants. Peut-être pourrait-on les rattacher à certaines diathèses (scrofule, syphilis) : quelques observations semblent venir à l'appui de cette opinion, mais la question n'est pas résolue.

Des causes occasionnelles président parfois à la naissance de ces tumeurs : des malades font remonter les troubles de la voix à un rhume, une laryngite ; chez les enfants, c'est une rougeole, une coqueluche, une scarlatine qui marquent le début de la maladie.

Anatomie pathologique. — Au point de vue du siége, les polypes peuvent être divisés en sus-glottiques, intra-glottiques, sous-glottiques, suivant leur point d'insertion. Les polypes intra-glottiques sont de beaucoup les plus fréquents, et sur 300 cas observés, 250 fois le pédicule était adhérent à la corde vocale antérieure, soit au niveau des bords ventriculaires (7 fois), soit au niveau de la face supérieure (31 fois), soit au niveau du bord libre (212 fois). Par degré de fréquence, les polypes s'insèrent sur le tiers antérieur de la corde vocale, sur le tiers moyen, très-rarement sur le tiers postérieur, et alors il y en a toujours d'autres en avant. Ils peuvent venir du ventricule de Morgagni : le docteur Fauvel en a observé 7 cas. Quant aux polypes sus-glottiques ou sous-glottiques, ils sont ainsi répartis : sous-glottiques 9, muqueuse inter-aryténoïdienne 2, cordes vocales supérieures 3, épiglotte 5. Mackensie signale une plus grande fréquence de ceux-ci qui comptent pour 8 dans sa statistique. Les polypes sont un peu plus fréquents à droite qu'à gauche, c'est le contraire pour les tumeurs cancéreuses.

La forme, la coloration, le volume, la consistance sont variables suivant les nombreux genres de tumeurs polypeuses que nous allons énumérer et qui sont, par ordre de fréquence :

Les papillomes . .	206	(Fauvel)	67	(Mackensie).
Les myxomes. . .	53	—	1	—
Les fibromes . . .	14	—	11	—
Les épithéliomes.	11	—	8	—
Les sarcomes. . .	7	—	8	—
Les kystes.	3	—	2	—
Les angiomes. . .	2	—	1	—
Les adénomes . .	0	—	2	—
Les lipomes. . . .	1	(Bruns).		

Les papillomes se présentent tantôt sous la forme de filaments

allongés, ce qui les fait ressembler à une branche de corail, tantôt ils sont sessiles et l'on peut les comparer à des mûres, à des choux-fleurs. Blanchâtres au début, ils se colorent en vieillissant en rose ou même en rouge avec reflet bleuâtre. Ils se réunissent souvent en grand nombre pour constituer une tumeur qui peut oblitérer plus ou moins complétement la glotte. Czermak, Bruns ont observé des cas où tout le larynx était envahi. Chacune des tumeurs comprend deux parties : le corps papillaire et le revêtement épithélial. Le corps papillaire est un bourgeon plus ou moins volumineux donnant naissance à des bourgeons secondaires et tertiaires. Il est formé de tissu conjonctif dans lequel on trouve des vaisseaux recourbés en anse. La quantité de tissu conjonctif est quelquefois si faible, que le revêtement épithélial semble reposer directement sur les vaisseaux. L'épithélium est composé de couches nombreuses appartenant à la variété pavimenteuse. C'est, du reste, cet épithélium pavimenteux qu'on rencontre, d'après Cornil, à la surface de tous les polypes du larynx.

Les myxomes, les plus fréquents après les papillomes, ont au début la forme d'un nodule transparent de la grosseur d'un grain de millet. La tumeur peut s'ouvrir spontanément comme un kyste, ou bien elle augmente de volume, atteint la grosseur d'un petit pois, d'une groseille. La coloration est d'un rose pâle tirant sur le jaune, quelquefois elle est d'un rouge plus foncé : c'est ce qui arrive quand il s'est fait une hémorrhagie dans la tumeur. Virchow (*Pathologie des tumeurs*) compare ces polypes à leur début aux œufs de Naboth du col utérin. Ils sont constitués au centre par un petit nombre d'éléments figurés, cellules rondes et fusiformes, disséminées au milieu d'une substance colloïde, à la périphérie par de l'épithélium. Les éléments du myxome peuvent dégénérer et tomber en détritus : il en résulte des cavités kystiques remplies de masses muqueuses.

Les fibromes ont un volume qui dépasse rarement celui d'un grain de raisin. Pédiculés, plus souvent sessiles, ils ont un aspect compacte, une surface bosselée, grenue ou plissée et recouverte de petites saillies longitudinales d'une couleur blanc grisâtre. La tumeur à la coupe est formée d'un tissu résistant, criant sous le couteau, stratifié par couches concentriques. On y trouve, à l'examen microscopique, des faisceaux de tissu conjonctif à l'état adulte, entrecroisés dans divers sens. La surface est revêtue de nombreuses couches d'épithélium.

Les tumeurs épithéliales sont généralement sessiles ou imparfaitement pédiculées. Leur volume varie de celui d'un grain de blé à un œuf de moineau. Leur surface est polie, mais peut être sillonnée et lobulée. Elles appartiennent à la variété dite épithélioma, lobulé et sont constituées par des traînées ou des cylindres d'épithélium pavimenteux anastomosés les uns avec les autres et logés au milieu d'un

stroma qui est constitué par du tissu conjonctif embryonnaire, muqueux ou fibreux.

Les sarcomes appartiennent, d'après Fauvel, à la forme encéphaloïde, fasciculée ou papillaire. Ils ont une surface lisse, une coloration blanc rosé, sont souvent sessiles. Mackensie en a observé deux qui avaient pris naissance sur l'épiglotte.

Les kystes sont probablement produits par l'oblitération d'un conduit glandulaire. Nous avons vu qu'ils pouvaient aussi résulter de la dégénérescence d'un myxome. Dans les deux cas observés par Mackensie et dans un autre de Durham, ils étaient appendus à l'épiglotte. Des tumeurs semblables venues du ventricule ont été vues par Gibb et par Bruns.

Les adénomes, considérés comme rares par Fauvel et Mackensie, auraient été plus souvent rencontrés par Krishaber. Ils sont fixés ordinairement à la base de l'épiglotte, sur les replis aryténo-épiglottiques et sur les aryténoïdes. Comme aspect, la tumeur ressemble à un aryténoïde recouvert par la muqueuse quand celle-ci est fortement boursouflée (Krishaber). Elle peut atteindre un volume considérable, comprimer et déformer le larynx. La couleur est d'un rose foncé, mais en vieillissant le polype devient blanchâtre. La surface est ordinairement unie, parfois bosselée, ulcérée. L'adénome est constitué par une hypertrophie partielle des glandes. Sur une coupe de la tumeur placée sous le champ du microscope on trouve des culs-de-sac glandulaires dilatés, entourés par du tissu conjonctif à différents degrés de développement.

Deux fois Fauvel a trouvé dans le larynx de véritables angiomes caverneux qui présentaient la structure du tissu érectile. Une autre fois il s'agissait seulement d'un papillome fortement vascularisé.

Bruns seul cite un exemple de lipome. La tumeur était très-grosse, imparfaitement lobulée, d'une couleur rouge luisant, était formée aux dépens de la muqueuse couvrant le cartilage aryténoïde et remplissait tout le larynx. Il fut possible à Bruns d'en faire le diagnostic quand elle était encore en place: elle était molle et élastique, la sonde la déprimait, mais l'empreinte disparaissait immédiatement.

Symptomatologie. — Les premiers phénomènes qui manifestent la présence des polypes, phénomènes qui peuvent rester isolés pendant toute l'évolution de la maladie, consistent en troubles de la phonation. La voix est altérée dans son timbre ou dans son intensité, quelquefois simultanément dans ces deux qualités.

Au début, il existe une légère dysphonie qui porte sur le timbre; la voix est plus grave. Le polype augmentant le volume, il empêche d'une part la vibration, d'autre part la juxtaposition des deux cordes. Il en résulte que les sons qui nécessitent le rapprochement des cordes

vocales, c'est-à-dire les sons aigus, sont absolument impossibles. Si le polype continue à grossir, ou bien il reste sessile, ou bien il se pédiculise. Alors, dans le premier cas, les troubles de la voix persistent; dans le second, ils diminuent : l'obstacle volumineux constitué par le corps du polype étant remplacé par un pédicule souvent très-grêle.

Tels sont les phénomènes qui se montrent dans les cas les plus communs, c'est-à-dire alors que le polype a pris naissance sur les cordes vocales inférieures. Supposons, au contraire, la tumeur développée dans un point quelconque de l'espace sus-glottique, elle ne détermine de troubles vocaux qu'après s'être pédiculisée, et au moment où le polype atteint les cordes vocales inférieures. Quand, en dehors de ces conditions, il existe des altérations de la voix, elles sont dues à une irritation de voisinage.

La respiration traduit la présence du polype de deux manières : par la dyspnée, par la toux.

La dyspnée est un phénomène de la période avancée des polypes. Elle présente quelquefois ce caractère particulier de n'exister que pendant l'inspiration, le corps étranger faisant soupape au niveau de l'orifice glottique. Tantôt elle est permanente et s'accompagne de cornage ; tantôt elle a lieu par accès provoqués par un effort, un cri. Dans ce dernier cas, le sujet, après quelques inspirations bruyantes, spasmodiques, présente ce tableau connu de l'individu qui se sent sous le coup d'une asphyxie imminente. Si l'accès a une longue durée le pouls devient faible et intermittent, la face se cyanose, les extrémités se refroidissent et la mort peut survenir. La dyspnée permanente est due au volume considérable de la tumeur qui diminue assez le calibre des voies aériennes pour entraver l'hématose. Les accès de suffocation sont produits par le déplacement du polype qui, situé d'abord dans un point où il ne gêne pas notablement la respiration, vient se placer entre les lèvres de la glotte. Il en résulte des phénomènes de resserrement spasmodique des cordes vocales et la suffocation, si le polype ne reprend pas sa position première.

La toux n'est pas un signe ordinaire. Le polype ne détermine souvent qu'un besoin de *hemmer*. En certains cas cependant de véritables quintes de toux se montrent, parfois très-fatigantes. L'expérience a démontré que souvent il s'agit alors de polypes développés près de la commissure inter-aryténoïdienne ou de polypes longuement pédiculés. C'est également dans ce dernier cas que l'on constate pendant la toux et la respiration un bruit de drapeau auquel, anciennement, on attachait beaucoup d'importance. L'auscultation du larynx sera très-utile pour le percevoir distinctement.

Parmi les phénomènes fonctionnels, nous mentionnerons encore la douleur qui est due à l'inflammation des parties situées au contact de

la tumeur; plus rarement, une sensation de corps étranger qui fait faire au malade des efforts d'expulsion, comme s'il conservait des mucosités adhérentes dans la gorge, un sentiment d'oppression qu'il localise au niveau de la poignée du sternum. M. Fauvel a signalé chez un grand nombre de malades un goût de poivre dans la bouche qui leur causait une salivation abondante.

Le toucher à l'aide d'un doigt pourra, dans les cas de polypes de l'épiglotte ou des parties supérieures de l'espace sus-glottique, révéler la présence de la tumeur. Nous en dirons autant de l'examen direct en abaissant fortement la langue.

L'exploration à l'aide du laryngoscope sera souvent le seul moyen de reconnaître le polype,

Dans certains cas le malade rejette en toussant des parcelles de la tumeur; ce signe, sur lequel les anciens chirurgiens insistaient beaucoup, est absolument pathognomonique.

Marche et terminaisons. — On pourrait décrire deux périodes dans l'évolution des polypes. Dans la première, plus ou moins longue, la tumeur ne détermine que des phénomènes de dysphonie; mais le passage de l'air n'est pas rétréci; il n'existe ni cornage, ni dyspnée.

Dans la seconde, ces deux symptômes se montrent, et si la maladie est laissée à son évolution naturelle, ils vont s'aggravant jusqu'à l'asphyxie complète, qui est la seule cause de mort possible par le fait de la tumeur.

Les polypes arrivent parfois d'emblée à la dernière période, comme dans l'observation suivante, citée par Édis (*Trans. of the obstetric. Society of London,* vol. XVIII, p. 2, 1877). Un enfant de huit livres présente dès sa naissance une gêne de la respiration, et fait entendre à chaque effort inspiratoire un bruit plaintif. La poitrine examinée ne révèle rien d'anormal. L'enfant dépérit graduellement et meurt trente-sept heures après sa naissance. A l'autopsie, on trouve un kyste du volume d'un haricot, naissant d'un côté du larynx et s'appuyant sur l'orifice de la glotte. Causit, dans sa thèse, a rassemblé des faits du même genre.

Diagnostic. — Si, comme cela se présente, surtout chez l'enfant, les premiers symptômes sont ceux de la suffocation, on pourra confondre le polype avec les corps étrangers des voies aériennes, le croup, l'œdème de la glotte, la laryngite striduleuse, etc.; les éléments de ce diagnostic nous étant déjà connus, nous n'y reviendrons pas.

L'examen laryngoscopique sans lequel on n'aura jamais que des probabilités, à moins de l'expulsion de parcelles du polype, permettra de reconnaître : 1° la présence, 2° le point d'implantation, 3° la nature de la tumeur.

Il faudra examiner avec soin toute l'étendue du larynx, surtout les cordes vocales inférieures, faire tousser le malade, l'engager à faire de profondes inspirations, afin de déplacer le polype au cas où il serait caché dans le ventricule ou sous la corde vocale.

Le point d'implantation est très-difficile, parfois même impossible à déterminer, soit que l'observateur soit gêné par un développement anormal du tubercule de Czermak, soit que le polype ne se déplace plus et occupe une grande surface. Quant à la nature de la tumeur, elle se déduira des caractères physiques que nous avons assignés aux différents polypes.

Il faudra se mettre en garde contre une erreur qui consisterait à prendre pour un polype des végétations tuberculeuses ou syphilitiques. Les premières ont d'ordinaire leur point d'attache sur les cartilages aryténoïdes ou dans leur voisinage; entre les productions polypiformes, il existe des ulcérations de voisinage; d'autres indications seront fournies par l'état général du sujet.

Les végétations syphilitiques se développent de préférence, non plus sur les cordes vocales inférieures, mais dans les autres parties du larynx; elles s'accompagnent d'ulcérations spécifiques de cet organe, du pharynx et de la cavité buccale. En cas d'hésitation, on aura recours à la médication anti-syphilitique.

Une tumeur maligne peut en imposer pour un polype au début, ainsi certains carcinomes. C'est d'après l'âge du malade, la marche de la tumeur, qu'on fera le diagnostic.

Enfin, il faudra penser à une lésion dont trois exemples ont été rapportés : un par Fauvel, un par Mackensie, le troisième par Lefferts (*New-York Med. Record*, 1876, n° 29). Il s'agit du prolapsus de la muqueuse des ventricules de Morgagni, formant une tumeur lisse et arrondie, saillante dans la cavité laryngienne.

Pronostic. — La gravité du pronostic dépend de la nature du polype et de l'âge de l'individu. Les fibromes, les myxomes, les adénomes peuvent rester longtemps dans le larynx sans déterminer d'accidents graves. Les papillomes sont plus dangereux, à cause de la possibilité d'une pullulation rapide d'où résultent la diminution du calibre du tube aérien et l'asphyxie progressive. A côté de ces cas funestes, il faut en placer d'autres où la guérison s'est faite sans intervention chirurgicale. Le docteur Krishaber a rassemblé six observations d'expulsion spontanée de papillomes. Le docteur Ch. Fauvel a observé également un cas de disparition spontanée non plus d'épithéliome, mais de myxome, chez un jeune homme du service du professeur G. Sée à l'hôpital Beaujon. Il faudra toujours se défier des épithéliomes et des sarcomes chez des individus âgés; souvent, sous des influences inconnues, telle tumeur dont les symptômes cliniques paraissaient absolu-

ment bénins prend subitement un accroissement considérable et revêt des caractères de malignité évidente.

Le jeune âge du sujet est une cause défavorable à deux points de vue : d'abord parce que la tumeur amène plus facilement l'asphyxie, ensuite parce que l'indocilité du malade rend le diagnostic et l'extraction par les voies naturelles très-pénibles et souvent impossibles.

Traitement. — Le docteur Ch. Fauvel ayant remarqué que beaucoup de malades porteurs de polypes avaient eu ou avaient des verrues à la peau, a pensé à toucher les petits polypes papillaires avec de l'acide acétique et a obtenu par ce moyen quelques guérisons. Il soumettait en même temps ces malades à l'usage de l'acide nitrique à l'intérieur, une goutte matin et soir dans de l'eau sucrée.

Ordinairement il faut recourir à l'extirpation des polypes soit par les voies naturelles, soit par les voies artificielles.

Nous pensons, avec le docteur Fauvel, qu'il faut toujours tenter d'abord l'ablation par les voies naturelles, à l'aide du laryngoscope. Si l'asphyxie est imminente, on fera la trachéotomie, et le danger passé, on tentera de nouveau l'extirpation soit par les voies naturelles, soit par l'ouverture de la trachée. La laryngotomie ne sera faite que si les moyens précédents ont échoué.

Nous ne sommes pas d'accord sur ce point avec la plupart des chirurgiens qui veulent qu'on fasse d'emblée la thyrotomie si les phénomènes dyspnéiques sont intenses. Ce n'est pas cependant que nous nous exagérions les dangers de cette opération, soit au point de vue de la vie de l'individu, soit au point de vue de ses fonctions. La thèse de Planchon démontre que l'ouverture du larynx faite sur la ligne médiane et n'intéressant que le cartilage thyroïde est souvent bénigne et peut être suivie, comme dans un grand nombre d'observations citées par cet auteur, d'une restitution intégrale de la voix. Mais il est encore plus avantageux pour le malade de faire, s'il y a lieu, la thyrotomie après la trachéotomie, et, d'un autre côté, il est presque aussi facile, si l'on sait manier le laryngoscope, d'enlever la tumeur par les voies naturelles que de chercher à l'extraire par l'ouverture faite dans le cartilage thyroïde, souvent insuffisante si l'on s'en tient aux limites de ce cartilage.

Si, après la trachéotomie, la tumeur ne peut être enlevée malgré de nombreuses tentatives, alors seulement nous ouvrirons le larynx et cette laryngotomie fera courir moins de risques au patient que si on la lui faisait d'emblée. En Allemagne, on le sait, la trachéotomie préliminaire, préconisée dans toutes les opérations intéressant la cavité buccale (résection du maxillaire supérieur, ablation de polypes naso-pharyngiens), est surtout recommandée dans les cas de thyrotomie (Hueter). Elle permet de faire le tamponnement de la trachée au

moyen de l'appareil de Trendelenburg et d'éviter ainsi l'introduction de la moindre goutte de sang dans les voies respiratoires.

Extirpation par les voies naturelles. — Elle peut se faire par différentes méthodes : par arrachement, par écrasement, par cautérisation, par excision, ou bien à l'aide de l'anse galvanique.

L'arrachement est la méthode la plus fréquemment employée en France et, à notre avis, la meilleure. Il se fera avec des pinces dont la forme est très-variable. Ces instruments doivent être courbés de façon à suivre la direction de la face dorsale de la langue. L'articulation sera plus ou moins rapprochée des mors de la pince. Cusco a inventé un modèle très-ingénieux dont la figure fera bien comprendre le mécanisme. La pince ordinaire peut très-bien suffire. Les mors ou les cuillers auront des formes variables suivant les cas, tantôt pleins, tantôt découpés à jours plus ou moins larges.

L'écartement des pinces peut se faire latéralement ou de haut en bas. Dans le premier cas le chirurgien, dirige mieux l'instrument.

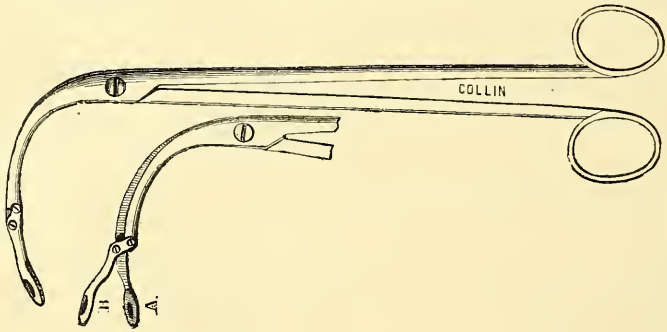

Fig. 188. — Pince de Cusco.

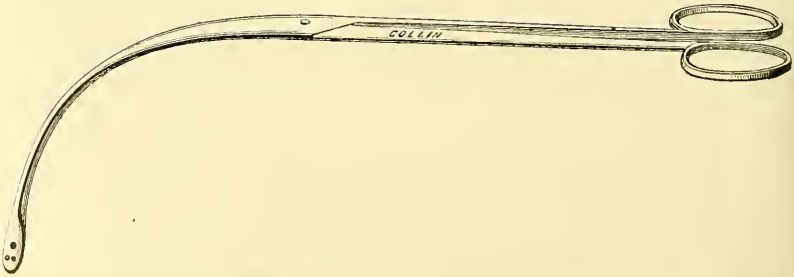

Fig. 189. — Pince à polypes de Fauvel, à écartement latéral.

Pour l'arrachement d'un polype, le patient prendra la position classique de tout examen laryngoscopique. En Allemagne on pratique

l'anesthésie locale en touchant successivement le larynx avec un pinceau imbibé de chloroforme et de chlorhydrate de morphine en solution concentrée. Cette pratique a déterminé des accidents et nous la croyons inutile. Le malade sera accoutumé plusieurs jours d'avance au contact des instruments ; on lui administrera du bromure de potassium, et souvent, au bout de quelques séances, on viendra à bout du polype.

Quelquefois la tumeur est trop résistante pour se laisser arracher. On pourra avoir recours à l'écrasement, soit à l'aide d'une forte pince ordinaire, soit à l'aide de la pince à pédale de Fauvel, soit à l'aide d'un écraseur ou d'un serre-nœud. Lorsque le polype est saisi, on peut sans crainte exercer des tractions. Nous avons vu, dit Fauvel, des cas où les efforts que nous avons employés pour arracher certaines tumeurs étaient comparables à ceux nécessités pour l'avulsion d'une dent. Il arrive quelquefois que pendant ces efforts la tumeur glisse entre les mors de la pince et l'on entend un bruit sec dû à la corde vocale qui, après avoir été tendue outre mesure, reprend sa position première.

La *cautérisation* se fera à l'aide d'un porte-caustique spécial. Nous ne l'adoptons guère comme moyen unique, mais l'ablation de la tumeur ayant été faite par un des autres procédés, la cautérisation pourra être un complément avantageux.

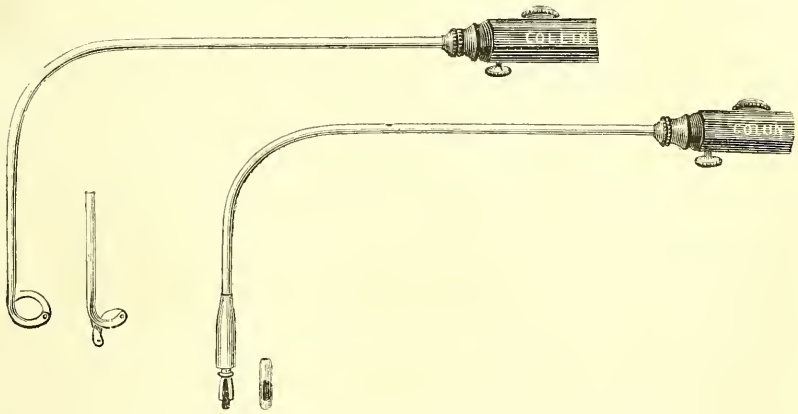

Fig. 190. — Polypotome à anneau tranchant. — Porte-caustique.

L'*excision* se pratique au moyen d'un couteau à tige courbe, de ciseaux spéciaux qu'il faudra avoir soin de refermer au moment du spasme de la glotte, de guillotines ressemblant à celles qui servent à enlever les amygdales, de polypotomes dont on a construit un grand nombre tant en France qu'à l'étranger. Ce procédé a un inconvénient :

le polype sectionné tombe souvent dans les voies aériennes, peut y séjourner et quelquefois il détermine des accidents de bronchite catarrhale assez graves; ordinairement il finit par se résorber ou par être éliminé.

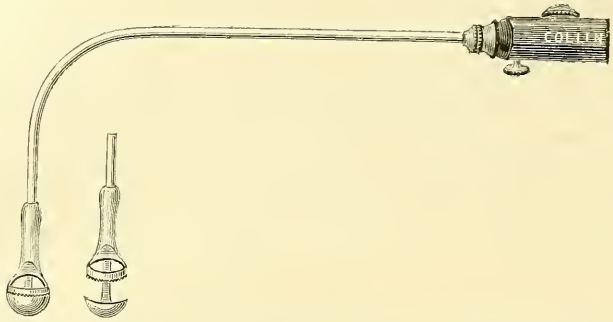

Fig. 191. — Polypotome en demi-sphère tournant dans tous les sens.



Fig. 192. — Polypotome à tranchant oblique de Collin

Par le *galvano-cautère*, moyen usité surtout en Allemagne, on peut prendre le polype dans une anse de fil que l'on fait rougir ensuite, ou bien détruire la tumeur avec un couteau de platine. Ce moyen est dangereux, car on s'expose à brûler les parties voisines et l'instrument est plus difficile à manier à cause de son volume et de son poids que ceux nommés précédemment.

Extirpation par les voies artificielles. — Elle se fera en pratiquant une des trois variétés de laryngotomies : sous-hyoïdienne thyroïdienne, crico-thyroïdienne, qui seront décrites dans un chapitre spécial. La méthode de choix est la thyrotomie. Les tumeurs de l'épiglotte justiciables de la laryngotomie sous-hyoïdienne seront parfaitement enlevées par les voies naturelles ; il est possible d'atteindre les tumeurs développées au niveau du cartilage cricoïde par la plaie de la

trachéotomie. Au contraire, les tumeurs du ventricule de Morgagni nécessitent souvent la section du cartilage thyroïde.

Quand l'ouverture du tube aérien est faite, l'extirpation de la tumeur se pratique à l'aide des instruments et par les procédés que nous avons décrits.

En finissant, nous dirons un mot d'un nouveau procédé vanté par Voltolini, qui aurait pour mérite de ne pas nécessiter des connaissances spéciales et d'être à la portée de tous les praticiens, c'est l'écouvillonnement du larynx qu'il a pratiqué dans six cas, entre autres chez un vieillard de soixante-douze ans. A l'aide d'une éponge montée sur un fil de métal flexible et ramollie dans l'eau, on promène alternativement l'éponge de haut en bas et de bas en haut. Malgré l'autorité de Voltolini en cette matière, nous croyons que c'est là un moyen brutal dont il faut se défier, et jusqu'à plus ample informé nous n'osons le recommander.

ARTICLE VI.

CANCERS DU LARYNX.

Sous le nom de cancers, nous désignons toutes les tumeurs qui ont une tendance à envahir les tissus du larynx et des organes voisins en se substituant à eux, à récidiver après ablation, à se généraliser dans les ganglions et quelquefois dans les viscères, et à produire la cachexie. Nous y comprenons le carcinome, mais aussi et surtout l'épithéliome ou cancroïde, appelé par l'école allemande cancer épithélial.

La tumeur peut débuter dans le larynx, ou elle peut n'envahir cet organe que par propagation, après avoir pris naissance, soit dans le pharynx, soit dans le corps thyroïde. Le cancer est donc primitif ou consécutif; nous étudierons surtout ici le cancer primitif, l'autre variété rentre dans l'histoire des organes d'abord intéressés.

Historique. — On trouve dans Morgagni (lettre XXVIIIe) la première observation de cancer du larynx, toutefois, après la lecture de cet auteur, il est difficile de savoir s'il s'agissait d'un cancer primitif ou d'un cancer propagé. Les deux premiers faits incontestables de cancers primitifs sont dus à Louis et à Trousseau, et datent de la même année (1837); celui de Trousseau est particulièrement remarquable, et c'est là qu'est rapportée la première trachéotomie dans un cas de cancer du larynx (*Traité de la phthisie laryngée*, 1837, p. 132). Viennent ensuite : une deuxième observation de Trousseau, puis celles de Bauchet (1851), de Barth (1854), toutes deux présentées devant la Société anatomique, de Hilton (1858), de Valery-Meunier (1861), de Décory (1862), de Türck (1863). A partir de ce moment et à mesure

que la laryngoscopie s'introduit dans la pratique, le nombre de cas observés se multiplie. En 1872, le docteur Blanc, dans sa thèse, rapporte dix-sept cas de cette affection ; le docteur Fauvel, dans son *Traité des maladies du larynx* (1876), publie trente-sept observations personnelles; en 1877, paraissent le travail d'Isambert sur le cancer laryngé et la thèse de Descouts; en 1878, la thèse de Marelle. Cependant, en Allemagne, la thérapeutique de l'affection semble entrer dans une voie nouvelle avec l'extirpation du larynx qui est pratiquée la première fois par Billroth, en 1873; son exemple est imité par Maas, Langenbeck, Schœnborn, Heine, Schmidt, Bottini (de Turin), David Foulis (de Glascow), Gerdes.

Étiologie. — Les cancers du larynx sont beaucoup plus rares que les polypes (rapport de 1 à 10). Ils sont plus fréquents chez l'homme que chez la femme.

Le docteur Fauvel sur trente-sept cas n'en a trouvé que trois dans le sexe féminin; ce chiffre, dans trente-cinq observations que nous avons dépouillées, s'est élevé à dix.

L'affection débute ordinairement dans l'âge moyen de la vie, à partir de trente-cinq ans, Türck en cite un cas chez un jeune homme de vingt-cinq ans. L'hérédité doit être admise comme cause prédisposante, et quelques observations sembleraient établir que la diathèse dartreuse est un terrain favorable à l'éclosion de la tumeur.

Anatomie pathologique. — Le cancer débute ordinairement dans la partie gauche du larynx et au niveau de la corde vocale supérieure. Souvent, à l'époque où la lésion est examinée pour la première fois, il est déjà impossible de distinguer le point de départ, c'est ce qui fait qu'il est difficile d'établir des statistiques. Celle du docteur Fauvel comprend trente-sept cas : seize fois l'affection a débuté par la corde vocale supérieure gauche, sept fois par la corde supérieure droite, une fois par la corde vocale inférieure droite, une fois par la muqueuse aryténoïdienne droite, dix fois à gauche sans qu'on pût déterminer exactement le point de départ; une seule fois l'épiglotte fut prise au début. Dans trois cas tout le larynx était dégénéré quand l'observateur fit l'examen.

Le cancer se présente au début sous deux formes différentes : ou bien il constitue des tumeurs distinctes, plus ou moins volumineuses, ou il est disséminé sous forme de petites végétations occupant une étendue plus ou moins grande.

Les tumeurs ont la forme de champignons, de marrons; elles sont bosselées, présentent des points ecchymotiques. La muqueuse est d'un rose blanchâtre ou rouge violacé. La tumeur ne tarde pas à s'ulcérer, elle devient alors grisâtre, à bords déchiquetés.

Les tumeurs végétantes ressemblent beaucoup aux papillomes,

mais elles sont moins finement découpées, moins pédiculées à leur base. Elles ont la forme de choux-fleurs et s'étalent dans la cavité du larynx. Bientôt les parties s'ulcèrent et se recouvrent de pus et de mucosités en permanence. L'ulcération est grisâtre et présente à sa surface de petits caillots sanguins.

Au bout d'un certain temps la tumeur s'étend, envahit les parties voisines, souvent presque toute une moitié du larynx; les cartilages subissent la dégénérescence épithéliale, les articulations sont ouvertes, le néoplasme apparaît, soit dans le pharynx, soit sous la peau en dehors des cartilages. Si l'on a fait la trachéotomie, des bourgeons cancéreux se créent une issue au dehors en suivant le trajet de la canule et viennent s'étaler au niveau de la plaie du cou. Le corps thyroïde subit parfois une dégénérescence analogue à celle de la tumeur, il en a été présenté dernièrement un remarquable exemple à la Société anatomique (Monod, 1876).

Les engorgements ganglionnaires sont fréquents et peuvent devenir énormes; ils siégent surtout dans les glandes sous-maxillaires, mais les ganglions carotidiens, sous-claviculaires, et même ceux du médiastin peuvent être envahis. Chose remarquable, il n'existe pas ordinairement de généralisation viscérale : nous n'en connaissons que trois cas et ces faits sont assez mal connus pour que nous les rapportions ici. Il s'agissait dans l'un d'une jeune femme de trente ans, qui fut opérée d'un carcinome du larynx par la laryngotomie. Il n'y eut pas de récidive sur place, mais elle mourut vingt-deux mois plus tard d'une dégénérescence cancéreuse des capsules surrénales et de l'un des reins (Sands, *New-York Medical Record*, 1865). Une autre fois, dans le service du docteur Terrier, à Bicêtre, on trouva, à l'autopsie d'un homme atteint de cancer du larynx ayant débuté par le repli aryténo-épiglottique gauche, un noyau secondaire dans le foie de la dimension d'une mandarine. Enfin un troisième fait a été présenté par Latil à la Société anatomique (1878).

Toutes les tumeurs malignes du larynx sont ou des carcinomes encéphaloïdes ou médullaires, ou des épithéliomes lobulés, et débutent généralement dans le tissu conjonctif sous-muqueux. On a cependant signalé quelques épithéliomes glandulaires.

Symptomatologie. — Les symptômes peuvent être divisés en fonctionnels et objectifs.

Les symptômes fonctionnels portent surtout sur la phonation et la respiration. L'attention est d'abord attirée par une légère altération de la voix. On se croirait en présence d'une simple laryngite et les malades disent d'ordinaire qu'ils ont pris froid; mais avec le temps les phénomènes ne s'amendent pas, et au bout de quelques mois, à la raucité de la voix succède une aphonie complète. Lorsque la tumeur

s'est ulcérée, par intervalles la voix reprend de la force, tout en restant rauque. Cette amélioration, due généralement au rejet de quelques parcelles de la tumeur, est de courte durée.

La respiration ne se prend que plus tard. C'est à l'occasion d'une marche forcée, d'un effort, que le malade s'aperçoit qu'il respire difficilement et avec bruit. Bientôt ce timbre respiratoire devient continu, la respiration est dure, râpeuse, il existe un cornage tout à fait spécial qui permet quelquefois au chirurgien expérimenté de reconnaître immédiatement l'affection.

Dès que la dyspnée existe, il peut survenir des paroxysmes, de véritables accès de suffocation qui exposent le malade à une mort subite. Le cancer est arrivé dans une seconde période que l'on pourrait appeler asphyxique.

La douleur, quand elle existe, est sourde ou lancinante; elle présente des irradiations vers les oreilles, l'orbite, le front.

La dysphagie est constante. Au début la déglutition est seulement un peu gênée, puis les mouvements du larynx s'accomplissent irrégulièrement, des parcelles d'aliments peuvent s'introduire dans les voies aériennes ; enfin, il arrive un moment où le malade ne peut plus avaler qu'au prix des plus vives souffrances.

La salivation se montre toujours à une période avancée, elle résulte de la difficulté de la déglutition et de l'excitation douloureuse des glandes salivaires. La salive, de même que l'haleine du malade, a une odeur infecte.

Au milieu des crachats rendus il n'est pas rare de trouver des parcelles détachées de la tumeur et du sang à l'état de caillots ou pur, quand il s'écoule en abondance et par une sorte de *laryngorrhagie* (Fauvel).

L'état général, sous l'influence de tant de causes de débilitation, ne tarde pas à s'altérer. Le malade prend une teinte jaune-paille et il meurt de suffocation, ou, si la trachéotomie a été faite, il succombe aux progrès de la cachexie, quelquefois à l'inanition qui résulte d'une dysphagie devenue intolérable.

Les phénomènes objectifs sont fournis par le toucher, l'examen direct du larynx et des parties voisines, l'examen laryngoscopique.

Le toucher à l'aide du doigt permettra de sentir la tumeur quand elle est développée dans la partie supérieure du larynx. La palpation du cou rendra plus de services, elle révélera l'augmentation de volume du larynx, l'envahissement des tissus voisins, l'engorgement des ganglions cervicaux.

Le laryngoscope, au début, fera seulement constater une hyperhémie, une congestion, une hypertrophie de la région envahie. Plus tard il se forme une tumeur d'un rouge sombre, brune, lisse, à large base, qui

s'accroît progressivement. La muqueuse environnante commence dès lors à revêtir un aspect *vineux* qu'elle conservera jusqu'à la période cachectique.

A la période d'ulcération, il est possible par l'examen de faire la distinction entre le carcinome et l'épithéliome. Le premier s'ulcère en un seul point et y forme une masse bourgeonnante à surface suppurante, saignante, inégale. L'épithéliome, au contraire, s'ulcère en envahissant; à mesure que la tumeur se détruit en un point, les bords de l'ulcération s'élèvent, deviennent papillaires et s'ulcèrent à leur tour. Les bourgeons ne sont pas aussi volumineux que ceux de l'encéphaloïde et n'ont pas un volume suffisant pour obturer la glotte (Fauvel).

On voit apparaître en même temps les œdèmes de voisinage, les abcès du larynx, l'envahissement des organes voisins.

Diagnostic. — Les difficultés varient selon qu'on est à la période de tumeur ou à la période d'ulcération du cancer.

La laryngite hypertrophique sera distinguée d'après l'âge du malade, ses antécédents, l'absence d'engorgement ganglionnaire, la coloration de la muqueuse qui est d'un rouge vif, tandis qu'elle est d'un rouge brunâtre dans le cancer.

Les papillomes, surtout s'ils sont généralisés, méritent un examen attentif si l'on ne veut pas s'exposer à les confondre avec les épithéliomes. Dans le cas de polypes, il n'existe pas de douleurs, pas d'hémorrhagies (1), pas d'engorgement ganglionnaire, pas de phénomènes généraux. Si, avec un pinceau, on débarrasse le papillome des mucosités qui le recouvrent, on constate son aspect finement granulé, sa coloration blanchâtre ou rose.

Une gomme du larynx pourrait en imposer pour une tumeur maligne. Les signes objectifs sont impuissants à déterminer devant laquelle de ces deux affections on se trouve. C'est sur les antécédents du malade et le traitement spécifique qu'il faudra baser le diagnostic.

A la période d'ulcération, un cancer ulcéré peut être pris pour une lésion de nature syphilitique, tuberculeuse ou scrofuleuse.

Les ulcérations syphilitiques sont profondes, à bords surélevés; elles sécrètent un pus abondant et épais; la muqueuse est d'un rouge vif, carminé, au lieu que dans l'ulcération cancroïdale la coloration de la muqueuse est brunâtre; en cas de doute, il faudra toujours soumettre les malades au traitement spécifique (frictions, iodure de potassium à hautes doses).

Les ulcérations tuberculeuses envahissent le plus souvent les parties postérieures du larynx; rarement elles ont la forme végétante; elles

(1) M. Fauvel a constaté une seule fois une hémorrhagie sur 300 polypes, dans un cas d'angiome.

amènent des caries, des nécroses des cartilages. Il existe rarement des engorgements ganglionnaires dans la phthisie laryngée ulcéreuse. L'examen de la poitrine permettra souvent de faire le diagnostic.

Les ulcérations scrofuleuses sont rares. Le lupus du larynx se montrera à un âge où le cancer est inconnu ; généralement il existera d'autres manifestations dans la bouche et le pharynx. La muqueuse a une teinte violacée caractéristique. L'ulcération est granuleuse, a l'aspect d'une plaie couverte de bourgeons charnus, elle siége d'ordinaire sur les cordes vocales supérieures (Fauvel).

Pronostic. — Il est très-grave. La mort est la terminaison de tout cancer laryngé. L'affection a une durée de deux à trois ans en moyenne. Si la trachéotomie est faite en temps opportun, elle peut faire bénéficier d'une survie de quelques mois, parfois d'une et même deux années.

Traitement. — Il est palliatif ou curatif.

Le traitement palliatif consiste en attouchements avec les caustiques légers : nitrate d'argent, chlorure de zinc dans les œdèmes ; si les hémorrhagies sont fréquentes, l'usage du perchlorure de fer est avantageux. On prescrira des gargarismes désinfectants (permanganate de potasse) pour combattre la fétidité des matières expectorées. Contre la dysphagie, on fera des badigeonnages avec une solution de morphine et glycérine 1/50.

Le traitement qui est surtout recommandé par le docteur Fauvel est le suivant : acide phénique à l'intérieur, en topiques et en pulvérisations, injections de morphine pour diminuer la salivation et atténuer la douleur.

Dès que la dyspnée peut faire craindre des accidents de suffocation, il faudra faire la trachéotomie. A la suite de cette opération, les malades ressentent souvent un mieux-être notable; ils reprennent des forces, ils peuvent quelquefois, en bouchant leur canule, faire entendre des sons, la douleur diminue, tous effets dus au repos de l'organe.

Le traitement curatif comprend l'ablation de la tumeur par les voies naturelles ou par une ouverture artificielle du larynx, et l'extirpation totale de l'organe.

L'extirpation par les voies naturelles se fait à l'aide des instruments décrits à propos de l'histoire des polypes. Les parties de la tumeur restées dans le larynx peuvent être ensuite cautérisées à l'aide du galvano-cautère. Applicable à très-peu de cas, cette opération est ordinairement incomplète.

La laryngotomie permet de faire l'ablation des tumeurs laryngées. Fauvel cite un cas (p. 757) où, par cette opération pratiquée deux fois, la vie du malade fut prolongée de plusieurs années. Il faudra, si

l'on se résout à cette opération, faire au préalable la trachéotomie et le tamponnement de la trachée au-dessus de la canule, de manière à empêcher l'introduction du sang dans les voies aériennes. Le cartilage étant ouvert par sa partie médiane, on procédera au nettoyage du larynx, et dans les cas de tumeurs épithéliales, c'est à un véritable curage qu'il faudra avoir recours (Durham). Malgré le soin apporté à l'opération, la tumeur récidive sur place au bout de peu de temps.

L'extirpation totale consiste à enlever le larynx comme une tumeur (1). Dans un premier temps on fait l'incision de la peau, longitudinale ou en T; dans un second temps on sépare le larynx des parties qui y adhèrent, n'employant le bistouri que pour détacher les muscles; le troisième temps consiste à enlever le larynx soit de haut en bas, soit de bas en haut, en pinçant les vaisseaux à mesure qu'ils se présentent. La trachéotomie est faite au préalable, et la canule de Trendelenburg, introduite dans la trachée, permet de faire l'opération sans se soucier de l'hémorrhagie. Il faut ensuite alimenter pendant quelque temps le malade à l'aide d'une sonde œsophagienne. Quand la cicatrisation est effectuée, on place dans la trachée le larynx artificiel de Gussenbauer, grâce auquel l'opéré peut articuler des sons. C'est là une opération minutieuse, en somme facile à exécuter, mais quelle en est la valeur réelle? la survie est-elle plus longue que si on fait la trachéotomie ou la laryngotomie? c'est ce que l'avenir apprendra.

Il nous paraît prématuré de repousser dès aujourd'hui cette opération, comme le font la plupart des chirurgiens français, pour la raison qu'elle est dangereuse et inutile. La thèse de Marelle (1878) prouve en effet : 1° que jamais la mort n'est survenue pendant l'opération qui a été pratiquée douze fois déjà, en Allemagne, en Italie, en Angleterre; 2° que dans un cas de Bottini (de Pavie), l'extirpation ayant été faite en 1875, le malade était encore bien portant en juillet 1878 et pouvait même se livrer à une occupation fatigante (2). Pour notre part, nous n'hésiterions pas à la tenter si la tumeur était nettement limitée au larynx.

ARTICLE VII.

RÉTRÉCISSEMENTS DU LARYNX ET DE LA TRACHÉE.

Le conduit laryngo-trachéal peut être rétréci dans son calibre : 1° par un tissu de cicatrice; 2° par une tumeur intra-laryngienne;

(1) Pour les détails, voyez thèse d'Hermantier. Paris, 1876.

(2) La lettre du docteur Bottini que nous avons eue sous les yeux est ainsi conçue : « Mon opéré d'extirpation du larynx est toujours vivant et surtout bien portant. Maintenant il est occupé comme facteur de poste entre Intra et Miativa, petit village éloigné d'Intra de 10 kilomètres, qu'il parcourt tous les jours à pied. Il porte toujours la canule trachéale et il se sert du larynx artificiel seulement quand il veut prononcer quelques mots, car il dit que l'instrument étant trop gros le gêne dans la respiration. »

3° par œdème du larynx, 4° par spasme ou paralysie des muscles de la glotte; 5° par compression et déformation du conduit.

Les phénomènes déterminés par l'œdème et les tumeurs du larynx nous sont connus et nous n'y reviendrons pas. Le spasme de la glotte et la paralysie des muscles qui la dilatent, en tant qu'affections chirurgicales, rentrent dans l'histoire des tumeurs qui compriment la trachée et le larynx.

Nous n'étudierons donc ici que deux variétés de rétrécissements : les rétrécissements cicatriciels, les rétrécissement, qui résultent de la compression et de la déformation du conduit par des tumeurs du voisinage.

Rétrécissements cicatriciels.

Les causes nombreuses qui peuvent les amener sont traumatiques ou spontanées. Les causes traumatiques sont : les brûlures, les fractures du larynx, les plaies accidentelles du conduit laryngo-trachéal, la plaie de la trachéotomie.

En étudiant précédemment ces divers traumatismes, nous avons signalé cette éventualité possible d'un rétrécissement consécutif. A la suite de la trachéotomie, ce fâcheux accident n'est pas très-rare. Sanné, dans son *Traité de la diphthérie*, en cite trois cas. Duret, dans un mémoire sur les rétrécissements du larynx et de la trachée (*Archives de médecine*, 1876), rapporte une observation de J. Roux et une autre de Bœkel. Carié a rapporté un nouveau fait de ce genre dans sa thèse (Paris, 1879) et en a bien montré le mécanisme.

Les rétrécissements surviennent *spontanément* au cours de la syphilis, quelquefois au cours de la morve et du farcin chroniques (Tardieu, *Arch. gén. de médecine*, 1841). La tuberculose laryngée amène parfois des phénomènes analogues à ceux des vrais rétrécissements : à l'autopsie, on trouve des cartilages nécrosés, des ulcérations profondes, de l'œdème de la muqueuse, jamais de brides cicatricielles.

Les rétrécissements syphilitiques ne sont connus que depuis peu d'années. La première observation est due au docteur Worthington, chirurgien en chef de l'infirmerie de Lowestoff; elle est consignée dans la thèse de Charnal (Paris, 1859) qui en publie deux autres observations. Les thèses de Baudré (1864), de Mary (1865), de Saint-Cyr (1866), de Rey (Montpellier, 1874), de Masson (1875), contiennent de nouveaux faits auxquels on peut rattacher un grand nombre de cas isolés de Verneuil, de R. Payne, A. Kelly, Wagner, Russell, Bolton, Förster, Bœkel, etc. La période secondaire peut amener des accidents asphyxiques, mais ils résultent d'œdèmes dus à la présence d'ulcérations, non de rétrécissements véritables (*Des laryngopathies pendant les premières phases de la syphilis*, par les docteurs Krishaber et Mauriac. — *Ann. des*

mal. des oreilles et du larynx, 1875. — Fournier, *Syphilis*, p. 577). C'est la période tertiaire qui a le privilége de faire naître les lésions cicatricielles du larynx et de la trachée. Elles résultent de tumeurs et d'infiltrations gommeuses qui en s'ulcérant produisent des lésions profondes, bien différentes des lésions secondaires qui ont d'ordinaire le type érosif.

Anatomie pathologique. — Dans les rétrécissements de cause traumatique, les lésions les plus diverses peuvent exister. On a observé des soudures de fragments de cartilages ou de cartilages entiers, des cals difformes, des adhérences des cordes vocales, des replis aryténo-épiglottiques. Dans les sections complètes du larynx, on a vu quelquefois la peau du cou adhérer par suite d'une cicatrisation vicieuse au point de la paroi postérieure du larynx qui a été divisé. Il en résulte une oblitération complète de l'organe, comme on en trouve un bel exemple dans l'observation de Reynaud, de Toulon (thèse de Horteloup). Après la trachéotomie, les rétrécissements sont dus à une cicatrisation vicieuse qui a déterminé des brides fibreuses au voisinage de l'ouverture.

D'après Carrié, l'introduction de la canule détermine un rapprochement de l'extrémité postérieure des trois premiers anneaux de la trachée. Il en résulte une saillie de la muqueuse dans la cavité du conduit, saillie qui, si elle devient permanente par adhérence des cartilages, amène un rétrécissement dans le calibre de la trachée et peut être un obstacle à l'ablation définitive de la canule.

Les rétrécissements syphilitiques du larynx sont sus-glottiques, glottiques, sous-glottiques.

L'orifice supérieur du larynx peut être rétracté et se voit sous la forme d'une fente linéaire; les cartilages aryténoïdes sont renversés en dedans du côté du larynx et soudés dans des positions vicieuses. Dans quelques cas les cordes vocales sont réunies à leur angle antérieur et transformées en deux brides fibreuses, rétractiles; l'ouverture de la glotte est réduite à un pertuis circulaire de quelques millimètres de diamètre. Elsberg (de New-York), sur 270 cas de syphilis du larynx, a relevé six fois une occlusion membraneuse de la glotte : la membrane a été divisée avec le galvano-cautère et les fonctions se sont rétablies complétement. Au-dessous de la glotte peut exister un véritable diaphragme annulaire, c'est ce que Türck appelle le rétrécissement annulaire sous-glottique.

Quand les rétrécissements syphilitiques siégent sur la trachée, ils en occupent ordinairement la partie inférieure (Lancereaux). On peut trouver un simple diaphragme ou une zone cicatricielle, mais souvent le rétrécissement occupe une certaine étendue des voies aériennes, l'espace de deux ou trois anneaux de l'organe. Au-dessus et au-dessous du point rétréci, le conduit aérien a été trouvé notablement dilaté. Le travail morbide qui a déterminé la formation des cicatrices n'est généralement pas terminé. On voit à côté des points rétrécis des ulcéra-

tions qui ont les caractères de gommes sous-muqueuses ramollies et ulcérées ; elles ont des bords taillés à pic, légèrement dentelés et décollés; le fond est végétant ou tapissé d'une pulpe grisâtre tenant le milieu entre l'eschare et le tubercule en voie de ramollissement (thèse de Saint-Cyr). Les cartilages peuvent être eux-mêmes altérés, comme dans l'observation de R. Payne. La muqueuse au pourtour des ulcérations est infiltrée de cellules embryonnaires et parcourue par des vaisseaux de nouvelle formation. Sur les bords, elle est encore revêtue d'épithélium cylindrique, mais dans le fond elle est détruite et remplacée par des végétations embryonnaires très-irrégulières. Le périchondre est transformé en une foule de jeunes cellules ovalaires ou fusiformes séparées çà et là par quelques minces fibrilles conjonctives. Le cartilage des anneaux est ramolli, détruit et érodé par l'infiltration embryonnaire; plus loin, les cellules de cartilage sont en prolifération très-active. Entre les anneaux de la trachée, l'inflammation s'est propagée aux tissus fibreux voisins qui présentent, en dehors des conduits aériens, une tuméfaction mal limitée. Au dire de Lancereaux, la destruction est quelquefois assez profonde pour que le fond de l'ulcère soit constitué par l'enveloppe des ganglions lymphatiques voisins.

Les rétrécissements de la morve sont dus à des brides qui rapprochent et fixent les uns aux autres les cerceaux cartilagineux; il en résulte le raccourcissement et la déformation consécutive de la trachée. Quelques anneaux perdent leur forme circulaire, sont aplatis, déviés et le calibre du conduit aérien se trouve ainsi plus ou moins rétréci, quelquefois sur plusieurs points, de manière à présenter des raccourcissements et des renflements successifs.

Symptomatologie. — Les rétrécissements cicatriciels du larynx et de la trachée dans leurs symptômes présentent trois périodes : une première, ou période latente, dans laquelle l'ulcération existe seule ; une deuxième caractérisée par la cicatrisation et la rétraction du tissu cicatriciel; une troisième dans laquelle le rétrécissement amène des phénomènes asphyxiques.

L'ulcération du conduit laryngo-trachéal peut passer inaperçue. Ordinairement des phénomènes douloureux appellent l'attention vers un un point limité. C'est une sensation de chatouillement, de picotement, de brûlure, de déchirement, qui porte le malade à faire à chaque instant une expiration brusque, bruyante, pour expulser la cause qui la produit. Il peut exister une véritable douleur qui augmente par la pression du doigt ou le passage des aliments dans l'œsophage.

La toux est fréquente ; elle amène le rejet de mucosités purulentes plus ou moins abondantes, parfois teintées de sang. Si l'ulcération siége au niveau du larynx et surtout des cordes vocales, la voix subit des modifications en rapport avec l'étendue de l'ulcération : elle est

voilée, puis rauque, et le malade finit par devenir complétement aphone.

L'affection produit un retentissement sur l'économie dans les cas graves. Les malades maigrissent, ils perdent rapidement leurs forces, ils ont de la diarrhée, et cet ensemble peut constituer une véritable phthisie laryngée ou trachéale. Cette première période manque dans les fractures simples du larynx; ce qui amène ici le rétrécissement, ce n'est pas tant l'ulcération de la muqueuse que le déplacement des cartilages et leur soudure dans une position vicieuse.

Dès que la rétraction commence à s'opérer, survient un signe important, nous dirons même pathognomonique : c'est le cornage. G. Sée le définit : une respiration rude, bruyante à distance, qui s'accompagne toujours de dyspnée et souvent aussi d'altération de la voix. Vraie dans certains cas où le larynx lui-même est rétréci au niveau des cordes vocales, cette définition est contestable alors que le rétrécissement siége sur la trachée seule. Pour qu'elle puisse s'appliquer à tous les cas, il faut la restreindre et comprendre seulement sous le terme cornage, un bruit respiratoire à timbre rude, produit dans le larynx, la trachée ou les grosses bronches.

Ce bruit respiratoire est dû aux vibrations sonores de la colonne d'air rencontrant le rétrécissement et les tissus qui le constituent. Il apparaît d'abord et se montre toujours prédominant pendant l'inspiration. Il peut varier depuis l'exagération légère du murmure respiratoire normal jusqu'à un bruit ressemblant au ronflement du sommeil, au râlement agonique. A l'aide d'un stéthoscope on peut trouver, disent un grand nombre d'auteurs, sur l'étendue du conduit laryngo-trachéal un point où l'intensité du bruit est maximum et qui correspondrait au rétrécissement. Barth et Roger et le docteur Fauvel affirment qu'il est impossible de préciser ainsi le point rétréci.

La dyspnée est constante dans les rétrécissements du larynx : c'est au moment d'un effort, en montant un escalier, que le malade s'en aperçoit. Il a la respiration courte et s'essouffle facilement. Si le rétrécissement siége dans la trachée, la dyspnée ne se montrera que si le calibre est fortement rétréci. Cela tient à ce que normalement la trachée a un diamètre plus que suffisant aux besoins de la respiration : nous n'en donnerons, comme preuve, que la différence entre ce diamètre et celui des canules à trachéotomie qui pourtant est calculé de façon à donner au poumon l'air nécessaire à ses fonctions.

La voix est constamment altérée dans son timbre dans les rétrécissements du larynx; dans ceux de la trachée elle peut rester claire. Souvent elle est un peu rauque à cause de la faible quantité d'air que laisse passer le rétrécissement, quantité insuffisante pour imprimer aux cordes vocales les vibrations normales. Plus tard, elle devient

entrecoupée, haletante, et enfin on peut constater une aphonie complète. Dans cette phase du rétrécissement, en même temps que les signes que nous venons d'énumérer on peut constater encore ceux de l'ulcération qui n'est point cicatrisée dans sa totalité. Si l'affection ne peut être enrayée dans sa marche, la dyspnée s'accentue, et si l'on ne fait pas la trachéotomie, le malade meurt d'asphyxie lente ou après avoir présenté des crises de suffocation. Dans certains cas le rétrécissement n'a pas une marche progressive; l'individu conserve seulement un cornage habituel fort compatible avec l'existence, une légère dyspnée qui peut, sous l'influence des inflammations du conduit laryngo-trachéal, devenir tout à coup menaçante.

Diagnostic. — Le premier point consiste à reconnaître l'existence d'un bruit respiratoire exagéré causé par un obstacle à l'air dans le conduit laryngo-trachéal ou les grosses bronches. Il faudra d'abord éliminer les causes d'erreur qui tiendraient à la présence d'un obstacle dans la gorge ou les fosses nasales, ou qui résulteraient des symptômes d'une affection dyspnéique. C'est à quoi on arrivera en examinant la gorge, en obturant momentanément les fosses nasales et en auscultant attentivement les poumons.

Il s'agit ensuite de reconnaître que le cornage est dû à un rétrécissement cicatriciel. En l'absence de l'examen laryngoscopique ce point de diagnostic est très-difficile. Cependant l'existence d'une lésion traumatique antérieure du larynx, les antécédents du malade, les manifestations syphilitiques qu'il présente, si on l'examine *de capite ad calcem*, pourront donner d'utiles indications. La douleur fixe en un point, l'expectoration de mucosités sanguinolentes en l'absence de lésions pulmonaires, la marche progressive de la maladie, donneront de grandes probabilités diagnostiques.

La laryngite œdémateuse, les polypes du larynx, le cancer du larynx, la tuberculose laryngée, le spasme de la glotte ou la paralysie des cordes vocales, affections qui toutes produisent du cornage, ont, soit dans leur début, soit dans leur évolution, des caractères différents de ceux du rétrécissement cicatriciel.

En troisième lieu, il faudra rechercher le siége du rétrécissement. L'absence de troubles vocaux, de dépression sus-sternale, devra faire penser à un rétrécissement trachéal. Mais c'est l'examen laryngoscopique seul qui donnera une certitude au point de vue du siége exact. En même temps il fournira les notions les plus précises sur la nature de l'obstacle et son degré de résistance.

Si la trachéotomie a été faite, on pourra pratiquer l'examen de la trachée et de la partie inférieure du larynx à l'aide d'un miroir de très-petite dimension que l'on introduit à travers la plaie ou une canule fenêtrée (Neudœrfer), ou bien, à l'exemple de Voltolini, on

emploiera un instrument analogue à l'endoscope de Désormeaux. Cette exploration constitue ce qu'on appelle la *trachéoscopie*. Elle a rendu des services dans des cas où le laryngoscope, à cause des déformations du larynx, n'avait pu donner des notions suffisantes sur la lésion.

Pronostic. — Le pronostic des rétrécissements cicatriciels du larynx et de la trachée est très-grave; les derniers sont même presque toujours mortels, car la trachéotomie ne peut prévenir la suffocation. Cette opération faite à temps dans les rétrécissements du larynx est un moyen palliatif qui sauve le malade de l'asphyxie, le rétrécissement peut ensuite être dilaté, mais dans nombre de cas les tentatives de dilatation échouent et le malade conserve une canule à demeure. C'est un fait commun dans les fractures du larynx. Les rétrécissements syphilitiques traités au début peuvent guérir par le seul traitement général.

Traitement. — Si les chirurgiens diffèrent en beaucoup de points au sujet du traitement des rétrécissements du larynx, il en est un cependant sur lequel ils sont unanimes: c'est la nécessité de la trachéotomie en cas d'asphyxie. Quelle que soit la nature du rétrécissement, quel que soit son siége, ce précepte est rigoureux. Si le rétrécissement siége dans le larynx, immédiatement la respiration redevient normale. Si le rétrécissement siége dans la trachée, à l'aide d'une longue canule ou d'une sonde de fort calibre il faudra s'efforcer de pénétrer jusqu'au dessous du point rétréci.

En dehors du cas d'asphyxie nous serons obligés de prendre séparément chacune des variétés de retrécissements.

S'il n'existe au niveau du larynx qu'un simple diaphragme membraneux, on pourra, à l'exemple d'Elsberg, en faire la section à l'aide du galvano-cautère, ou bien on se servira d'un ténotome coudé ou d'un instrument analogue.

C'est dans ces variétés de rétrécissements du larynx, n'intéressant que les parties molles, que conviendrait surtout la dilatation du larynx par le cathétérisme, telle qu'elle est pratiquée vulgairement en Allemagne et surtout à Vienne par le docteur Schrötter. L'étude de ce procédé a été faite au point de vue historique et doctrinal par le docteur Labus, de Milan (*Annales universelles de médecine et de chirurgie de Milan*, août 1876). Nous ne décrirons ici que le procédé de Schrötter.

Le cathétérisme peut être fait après la trachéotomie ou sans opération préalable. Dans le premier cas, l'instrument peut être introduit par la bouche ou par la trachée. Schrötter préfère l'introduction par la bouche. Le larynx ayant été préalablement anesthésié localement à l'aide d'attouchements successifs avec le chloroforme et une solution concentrée de morphine, le chirurgien introduit comme préparation une sonde de gomme élastique dans la cavité laryngienne et il

l'y laisse de cinq à trente minutes. Il faut avoir soin de retirer au préalable la canule à trachéotomie. Pendant une période de trois à huit jours on répète cette manœuvre On peut alors s'occuper de la dilatation proprement dite : les bougies de caoutchouc sont remplacées par des sondes d'étain de forme triangulaire, à angles arrondis. La hauteur est de 4 centimètres, le calibre pour les plus petites de 8 millimètres, le tout formant une série de vingt-quatre sondes de grosseur croissant de 1/2 millimètre. Chacune d'elles est traversée par une tige de laiton terminée en bas par un bouton qui permet leur enlèvement. On se sert d'un mandrin pour les introduire. Elles sont maintenues par une pince ou attachées à la canule. On peut laisser la sonde en place pendant plusieurs heures, suivant la tolérance des sujets. L'emploi du laryngoscope facilite beaucoup le cathétérisme.

Quand la dilatation est suffisante, on laisse se fermer la plaie trachéale et pendant quelque temps on continue à passer dans le larynx des sondes de caoutchouc de même dimension que la dernière sonde d'étain introduite.

Le cathétérisme sans trachéotomie se fait par le même procédé.

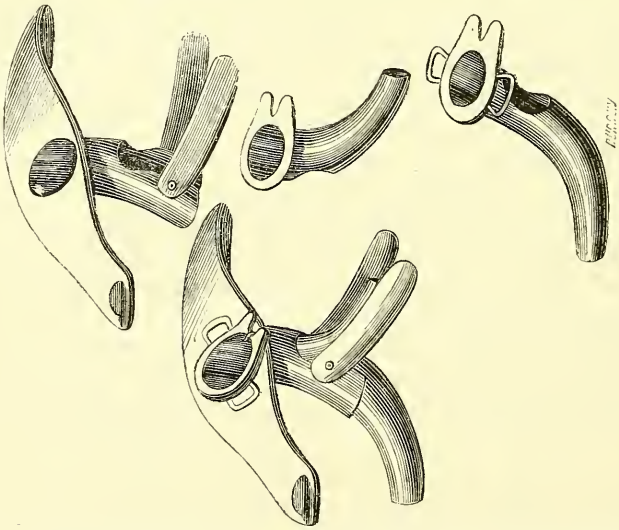

Fig. 193. — Canule à ailettes de Le Fort. Les trois figures supérieures représentant les pièces composant la canule. — La figure 4 inférieure donne la canule complète.

Souvent au début il faudra avoir recours aux caustiques ou à l'instrument tranchant pour sectionner les brides membraneuses et cicatricielles.

La forme des cathéters a varié avec les différents chirurgiens qui ont fait le cathétérisme; nous n'entreprendrons pas de les décrire ici. On emploie beaucoup aussi, en Allemagne, les olives de Trendelenburg

que l'on fait glisser dans la cavité du larynx, le long d'une corde à boyau dont l'extrémité supérieure sort par la bouche tandis que l'extrémité inférieure est fixée à la canule.

Au lieu de se servir de sondes dont l'introduction nécessite une certaine habileté et l'usage du laryngoscope, on pourra plus simplement introduire par la bouche ou par l'ouverture de la trachée une pince à polypes de Fauvel et s'en servir pour dilater le point rétréci.

Si le rétrécissement du larynx s'accompagne de déformation des cartilages, la thyrotomie pourra être essayée. Dolbeau, Le Fort, l'ont pratiquée en France. En Allemagne, Heine a eu recours,

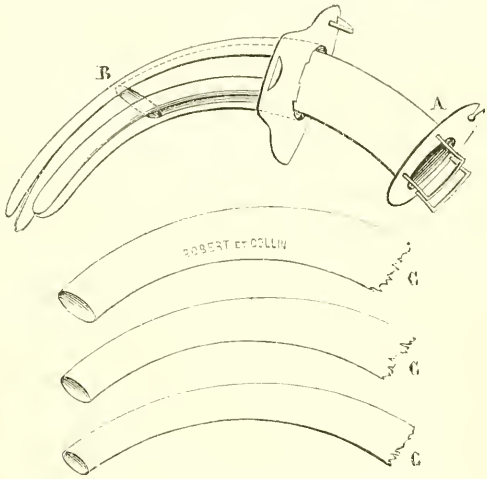

Fig. 194. — Canule quadrivalve de Charrière. — A, bulbe dilatateur. — B, système de valves s'écartant plus ou moins suivant le diamètre du tube. — C, C, C, tubes de divers diamètres.

dans un cas de rétrécissement fibreux inextensible, à la résection d'une partie des cartilages cricoïde et thyroïde; il laissa une canule à demeure qu'il remplaça ensuite par le larynx artificiel de Gussenbauer.

Les rétrécissements du larynx ont été combattus en France dans quelques cas à l'aide de canules à trachéotomie munies d'ailettes à la partie supérieure, destinées à dilater le point rétréci (canule de Dolbeau, Le Fort, fig. 193).

Si le rétrécissement siége sur la trachée, on pourra essayer de la dilatation à l'aide du doigt (cas de Demarquay), à l'aide de la canule quadrivalve de Charrière. Si le point rétréci est situé très-bas, ces moyens ne sont plus applicables, et nous ne connaissons point de cas où la dilatation à l'aide de bougies de gomme ou de gutta-percha ait réussi. Il faudra cependant essayer ce moyen.

On n'oubliera pas que le traitement spécifique, dans tous les cas de rétrécissements syphilitiques, doit être fait activement (4 à 6 grammes d'iodure de potassium par jour).

Rétrécissements par compression du larynx et de la trachée.

Étiologie. — Le larynx, grâce à la solidité de son squelette cartilagineux, échappe d'ordinaire à la compression. Cependant des corps étrangers volumineux dans l'œsophage ont pu déterminer des phénomènes de suffocation. Sestier (thèse de Rey, Paris, 1875, p. 35) cite un cas de cancer du corps thyroïde qui avait tellement rétréci la cavité laryngienne qu'elle ne permettait pas l'introduction du petit doigt poussé avec force. Les tumeurs du pharynx, du corps thyroïde, de l'œsophage, sont les causes ordinaires de compression.

La trachée est plus fréquemment déformée; les causes principales sont les tumeurs du corps thyroïde, surtout les kystes, les tumeurs ganglionnaires du cou et du médiastin, les tumeurs de l'œsophage, les anévrysmes de la crosse de l'aorte et des gros troncs artériels qui en partent.

Anatomie pathologique. — Les rétrécissements de la trachée par compression réalisent un des quatre types suivants : 1° aplatissement bilatéral ; 2° déplacement latéral ou en totalité de la trachée ; 3° aplatissement d'avant en arrière ; 4° saillie postérieure en éperon.

Dans l'aplatissement bilatéral, la trachée peut avoir la forme d'un fourreau de sabre, ou bien elle forme un angle saillant en avant, et les deux côtés présentent deux gouttières adossées par leur convexité.

La déformation unilatérale est la plus fréquente. La paroi déprimée tend à s'appliquer sur celle du côté opposé, le canal aérien prend la forme d'une gouttière à concavité latérale.

L'aplatissement d'avant en arrière consiste dans la disparition de la convexité antérieure de la trachée; la paroi antérieure et la paroi postérieure tendent à se mettre en contact.

La quatrième variété, moins importante, résulte de la présence d'une saillie ovoïde au niveau de la paroi postérieure.

Ces déformations siégent dans la partie extra- ou intra-thoracique, plus souvent dans la première, à cause de la fréquence des tumeurs du corps thyroïde.

On trouve souvent des lésions concomitantes qui sont : l'épaississement de la muqueuse trachéale au niveau de la déformation, la dilatation des rameaux bronchiques, l'emphysème et le catarrhe chronique, et en dehors de l'appareil respiratoire, des compressions veineuses, des déplacements ou des usures des os.

Symptomatologie. — Les symptômes sont ceux du rétrécissement

cicatriciel arrivés à la période de rétraction : cornage, dyspnée, altération de la voix.

Tous ces phénomènes sont dus à la compression directe de la trachée ou du larynx; dans d'autres cas ils tiennent à une irritation ou à une destruction des récurrents, ainsi que M. Krishaber l'a démontré (*Du cornage chez l'homme. — Ann. des maladies des oreilles et du larynx*, 1877). C'est ce qui explique l'apparition soudaine des symptômes d'asphyxie dans quelques cas, ainsi dans les anévrysmes de la crosse de l'aorte. Si la tumeur agissait simplement par son volume, elle produirait une dyspnée lente et progressive, jamais de ces accidents subits qui peuvent tout à coup mettre la vie en danger. Généralement il y a deux phases dans les phénomènes. Tout d'abord la tumeur amène une irritation d'un des récurrents. Il en résulte la contraction du muscle aryténoïdien et la fermeture totale de la glotte par le rapprochement des deux cartilages aryténoïdes (Krishaber, *Société de biologie*, 1859). Immédiatement la suffocation se montre et peut prendre en peu de temps les caractères les plus graves. Le cornage est très-bruyant, l'individu se dresse, contracte avec force tous ses muscles respiratoires pour vaincre l'obstacle laryngien ; ses lèvres se cyanosent, et si on ne lui porte secours il peut mourir dans l'accès. Souvent, comme il s'agit là d'un phénomène spasmodique, au bout de quelques instants la dyspnée diminue, puis survient une accalmie à laquelle succédera un nouvel accès.

A une période plus avancée, les phénomènes d'irritation sont remplacés par ceux de la paralysie. Généralement celle-ci ne porte que sur une des cordes vocales, surtout la gauche. La paralysie semble surtout envahir les dilatateurs de la glotte et immobiliser la corde dans la position nécessaire à la phonation. Aussi, rarement on observe une aphonie complète, la voix devient rauque et change de timbre, la voix chantée est impossible, mais le malade peut se faire entendre. La respiration est gênée au début, moins que dans le cas d'irritation puisque les phénomènes n'intéressent que les muscles d'un des côtés du larynx. Il existe un cornage bruyant caractérisé par un bruit de drapeau ou de membrane flottante dû à la vibration de la corde vocale flasque et distendue. L'examen laryngoscopique montre une des cordes vocales immobile pendant l'inspiration, tandis que celle de l'autre côté s'écarte pour dilater l'orifice glottique; le cartilage aryténoïde a opéré un mouvement de bascule d'arrière en avant, de telle sorte que son sommet masque la portion postérieure de la corde correspondante qui paraît raccourcie.

La marche de l'affection est variable suivant les cas. Quelques tumeurs peuvent amener une compression progressive de la trachée sans causer jamais de phénomènes de spasme ou de paralysie; d'au-

tres ont un retentissement sur la glotte dès leur début : par exemple, les anévrysmes de la crosse de l'aorte.

L'asphyxie reconnaîtra une des deux causes ou toutes les deux associées.

Diagnostic. — Si la tumeur siége dans la région cervicale, rien de plus facile que de reconnaître la cause de la suffocation : c'est un ganglion lymphatique, plus souvent une tumeur développée dans le corps thyroïde (goître suffocant).

Si la tumeur siége dans le médiastin, le diagnostic devient plus difficile. C'est ordinairement par la percussion, l'auscultation, que l'affection sera reconnue. Une dyspnée survenue tout à coup et due à un obstacle laryngé, une paralysie d'une des cordes vocales, y devra toujours faire penser.

Pronostic. — Il est surtout grave pour les tumeurs intra-thoraciques car elles échappent souvent à nos moyens d'action. Les phénomènes de suffocation déterminés par les anévrysmes de l'aorte et les tumeurs du médiastin amènent la mort dans un bref délai (Société anatomique, 1877). La trachéotomie conjure les dangers du spasme de la glotte, mais laisse persister ceux dus à la compression directe de la trachée.

Traitement. — Le traitement varie suivant que la tumeur est extra- ou intra-thoracique.

Dans le premier cas on peut agir directement sur elle (voy. *Goître suffocant*), ou faire la trachéotomie qui sera toujours, sauf complications opératoires, suivie de succès.

La tumeur est-elle intra-thoracique, la trachéotomie est seule possible. Il faudra se munir pour l'opération, de canules très-longues ou de sondes de caoutchouc flexibles afin de dépasser les limites de la tumeur.

ARTICLE VIII.

TRACHÉOTOMIE ET LARYNGOTOMIE.

Ces deux opérations ont une telle importance que nous avons cru utile de les décrire en un article spécial. Nous étudierons successivement l'historique, les indications et le manuel opératoire de chacune d'elles.

Trachéotomie.

La trachéotomie, appelée autrefois bronchotomie, est, comme l'indique l'étymologie du mot, l'ouverture de la trachée-artère.

Cette opération a été pratiquée d'abord par Asclépiade, de Bithynie, au commencement du premier siècle de l'ère chrétienne (*Plinii His-*

toria naturæ, lib. 26, cap. 3). Jusqu'en 1768, vantée par les uns, condamnée par les autres, elle n'est pratiquée que dans de rares occasions. A cette époque paraissent deux mémoires de Louis, de la plus haute importance (*Mémoires de l'Académie royale de chirurgie*, IVe volume, p. 455 et suiv.). Dans le premier, il donne un historique très-complet de l'opération depuis son origine, et met en parallèle, dans les cas d'angine désespérée, les résultats de la bronchotomie et ceux que donne la pratique irrationnelle, alors en vogue, des saignées répétées. Dans le second, il montre les accidents déterminés par les corps étrangers des voies aériennes et prouve que l'opération les aurait victorieusement combattus. A partir de ce moment, les indications se multiplient rapidement. La trachéotomie est faite pour la première fois à Londres, dans un cas de croup, par John Andrée, 1782. Mais c'est à Bretonneau que revient l'honneur d'avoir établi l'efficacité de cette pratique (1818 à 1820) et à Trousseau de l'avoir vulgarisée. On l'étend bientôt à toutes les affections qui s'accompagnent de suffocation : œdème de la glotte, polypes, cancer du larynx, etc.

Indications générales de la trachéotomie. — D'une manière générale, la trachéotomie est indiquée toutes les fois qu'il existe en un point accessible des voies respiratoires, trachée, larynx, arrière-gorge, un obstacle au passage de l'air déterminant des phénomènes asphyxiques.

Le tableau clinique varie suivant que l'asphyxie est brusque ou lente.

Dans le premier cas, qui correspond à une suspension subite de la respiration et qui peut être facilement réalisé expérimentalement sur des animaux, l'individu ressent tout à coup une angoisse inexprimable : la bouche est largement ouverte, la tête est renversée en arrière, les yeux sont fixes, saillants, expriment la terreur. Bientôt la face se tuméfie, les lèvres bleuissent, les conjonctives s'injectent, les jugulaires sont gonflées par le sang. La peau et les extrémités se recouvrent d'une sueur froide, les battements du cœur deviennent irréguliers et tumultueux. Parfois, il y a des convulsions générales ou partielles. Au bout d'une, deux, trois minutes, toutes les fonctions sensorielles sont suspendues, l'anesthésie est complète, les réactions sont entièrement abolies. Il ne reste plus de la vie que la fonction de la circulation; le cœur qui traduit sa persistance ne tarde pas à s'arrêter lui-même. Tout ce drame a duré l'espace de quelques minutes.

Les accidents n'ont pas ordinairement cette soudaineté; l'asphyxie commence lentement, on la voit progresser de la même manière, et elle présente souvent des exacerbations et des rémissions tout à fait caractéristiques. C'est ainsi que les phénomènes s'enchaînent dans le croup, l'œdème de la glotte, etc.

La dyspnée ouvre la scène et se traduit par un sentiment d'oppression, l'accélération des mouvements respiratoires, le *cornage*. Au début, l'inspiration seule est gênée, bientôt l'inspiration et l'expiration sont sifflantes ou même ronflantes. Si l'on examine le thorax de l'individu, on observe un signe d'une importance capitale : le *tirage*, caractérisé par les dépressions épigastrique, sus-sternale, sus-claviculaire. Le tirage s'accentue à mesure que l'asphyxie fait des progrès. En même temps les lèvres bleuissent, la face se couvre de sueur, les veines se gonflent, les extrémités se refroidissent. Dans une phase avancée de cette longue agonie, le sentiment s'engourdit, la pupille se dilate et le malade est plongé dans une profonde anesthésie. On peut alors pratiquer sur lui des opérations sans qu'il en ait conscience.

Avant d'en arriver à cette dernière limite de l'asphyxie, souvent le malade présente des crises ou paroxysmes de suffocation. Tout à coup, et d'une manière si brusque qu'il est impossible de ne pas admettre l'hypothèse d'une influence nerveuse spasmodique, le patient se dresse, en proie à une indicible terreur, se précipite aux fenêtres pour y trouver l'air qui manque à ses poumons, porte la main à son cou comme pour arracher un obstache qu'il y sent et qui l'étrangle. Puis surviennent tous les accidents de l'asphyxie brusque que nous décrivions tout à l'heure.

Mais ordinairement la crise dure peu. Au paroxysme succède un calme de quelques heures, voire de quelques jours, jusqu'à ce que la mort survienne, soit dans un accès de suffocation, soit par l'aggravation insensible des accidents.

En face d'un malade présentant de tels symptômes, le médecin doit toujours *songer à la trachéotomie*.

Mais avant de pratiquer l'opération il doit se mettre en garde contre plusieurs causes d'erreur. Des phénomènes semblables, ou en différant peu, peuvent se rencontrer dans des affections du pharynx ou de la partie supérieure du larynx, qui sont justiciables d'un autre traitement, et dans des affections pulmonaires dyspnéiques. De là deux préceptes : examiner la gorge attentivement par la vue et le toucher, chercher s'il n'existe pas à portée du doigt, soit un corps étranger, soit une collection purulente; faire, d'autre part, l'auscultation et la percussion attentive des poumons.

Nous venons d'étudier la suffocation laryngienne en dehors de tout phénomène associé qui puisse la faire rapporter à une maladie qui la cause. Le fait peut se présenter ainsi sur le terrain clinique et ordinairement de la façon suivante : On apporte un individu dans un état semi-comateux; il est impossible de recueillir aucun détail sur ses antécédents et sur le début de la maladie; il a du tirage; sa respiration

est sifflante, ses lèvres sont cyanosées. L'examen de la gorge, du poumon, de tout le corps, est absolument négatif. En face de l'imminence de l'asphyxie, malgré l'absence d'un diagnostic positif, il faut oser agir, et nombre de malades, dans de telles circonstances, ont dû leur salut à la trachéotomie.

Indications spéciales de la trachéotomie. — Les maladies qui, à un moment donné, peuvent amener des accidents qui nécessitent la trachéotomie sont très-nombreuses.

Dans les articles précédents nous avons étudié l'opportunité de cette opération dans les maladies chirurgicales du larynx et de la trachée, fractures, brûlures, corps étrangers, œdème de la glotte, polypes, cancers, rétrécissements, nous n'avons pas à y revenir ici.

Nous devons quelques mots au croup qui est, sans contredit, l'affection au cours de laquelle l'opération est le plus souvent indiquée. Toutes les fois que le croup est arrivé à la période asphyxique, il est indiqué de faire la trachéotomie. Il ne faut pas opérer trop tard. mais, d'un autre côté, il faut se garder de l'excès contraire ; car, ainsi que les statistiques de Roger l'ont démontré (*Archives de médecine*, 1862), le croup abandonné à lui-même guérit assez souvent sans trachéotomie. Nous conseillons d'attendre que le tirage soit fortement prononcé, qu'il y ait de la cyanose des lèvres et de la face, et que les vomitifs n'amènent plus de rémission dans les symptômes. Le champ des contre-indications est aujourd'hui fort restreint. Ni l'âge des sujets, ni les complications pulmonaires, ni le coryza couenneux, ni le croup secondaire ne sont des raisons suffisantes pour empêcher l'opération. On ne s'abstiendra que si l'on est persuadé que l'asphyxie n'a pas sa source dans l'occlusion du larynx mais dans l'oblitération des bronches. Dans le premier cas, le sujet réagit contre l'obstacle, il a du tirage bien marqué, sus-sternal et épigastrique, une inspiration bruyante; dans le second, il n'a même plus la force d'expulser les mucosités qui encombrent son larynx, le tirage est à peine prononcé, la face est plombée, l'habitus général dénote une atteinte profonde qui a fait donner à cette forme le nom de croup toxique.

Quelques autres affections laryngées ont parfois nécessité la trachéotomie ; ce sont : la laryngite striduleuse, le spasme du tétanos (Bourdon Emm., *Arch. de médecine*, janvier 1873), de l'hystérie. Briquet (*Traité de l'hystérie*) cite deux cas opérés par Michon et Velpeau.

Les affections extra-laryngées dans le cours desquelles a été faite l'opération sont les tumeurs qui compriment le conduit aérien, tumeurs du corps thyroïde, tumeurs ou corps étrangers de l'œsophage, anévrysmes de la crosse de l'aorte, adénopathies trachéo-bronchiques, ou bien les inflammations et les tumeurs des organes situés au-dessus du larynx, c'est-à-dire du pharynx et de la langue. Nous avons en

temps et lieu donné notre avis sur la valeur de l'opération dans ces cas.

On a fait encore la trachéotomie dans la syncope par le chloroforme, l'asphyxie chez les noyés, l'empoisonnement par l'opium.

En Allemagne, Nussbaum (de Munich) l'a proposée comme opération préliminaire dans la résection du maxillaire supérieur, et, en général, toutes les fois que le chirurgien doit intéresser la cavité buccale (1869). La trachée étant ouverte, on obture par la bouche, à l'aide d'une compresse, l'entrée des voies aériennes, et l'on peut, en donnant du chloroforme, exécuter l'opération à l'abri des accidents que détermine la pénétration du sang dans les voies aériennes. La trachéotomie

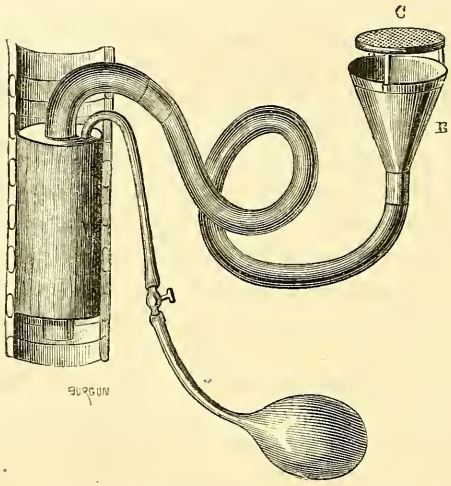

Fig. 195. — Appareil de Trendelenburg placé dans la trachée.

fut faite ainsi, pour la première fois en 1871, pour une résection du maxillaire supérieur. Deux ans après, Trendelenburg publiait deux mémoires, le premier sur un appareil qui permettait de faire la chloroformisation pendant la résection du maxillaire supérieur, le second sur le tamponnement de la trachée.

L'appareil de Trendelenburg (fig. 195), fort en vogue aujourd'hui en Allemagne, se compose d'une canule à trachéotomie autour de laquelle est disposé un manchon de caoutchouc que l'on peut gonfler à volonté, de manière à oblitérer entièrement la trachée. L'orifice externe de la canule est évasé en un entonnoir B au-dessus duquel est tendue une toile C qui reçoit le chloroforme.

En France cette pratique n'est pas suivie.

Pour notre part, nous n'avons jamais senti le besoin de faire la trachéo-

tomie préliminaire, soit dans les résections du maxillaire supérieur, dans les extirpations de polypes naso-pharygiens, ou dans les ablations de la langue. Nous avons très-souvent entrepris et mené à bonne fin ces opérations en suivant les règles suivantes : L'individu est d'abord chloroformisé à fond et nous le maintenons ainsi tout le temps que la cavité

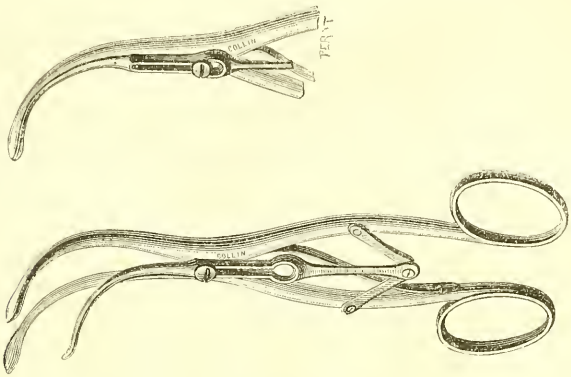

Fig. 196. — Dilatateurs à deux et trois branches.

buccale n'est pas ouverte. Dès que le sang commence à tomber dans la bouche et peut pénétrer dans les voies aériennes, nous diminuons la dose de chloroforme et maintenons le patient dans un état tel qu'il ne sente pas l'opération, mais éprouve les réflexes nécessaires pour expulser le sang qui pourrait tomber dans le larynx. Ce liquide, du

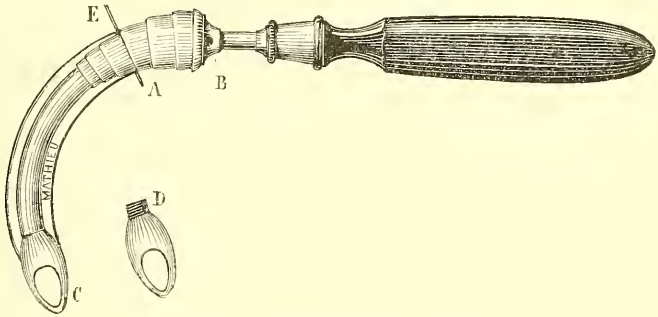

Fig. 197. — Porte-canule de M. Péan.

reste, y arrive en très-petite quantité, grâce aux moyens hémostatiques dont nous disposons, et grâce à l'introduction fréquemment répétée d'éponges au fond de la gorge.

Manuel opératoire. — Les instruments nécessaires sont : un bistouri droit et un bistouri boutonné, des érignes ou des crochets mousses,

des pinces à pression, un dilatateur à deux ou trois branches, une canule double appropriée à l'âge des sujets. Les dilatateurs seront avantageusement remplacés par le porte-canule de M. Péan. Autant que possible, on fera usage de la canule de Luër, dans laquelle le

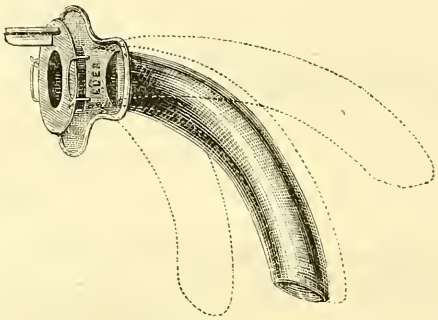

Fig. 198. — Canule de Luër.

tube est mobile sur la plaque, disposition qui a pour but de prévenir les ulcérations de la trachée.

Voici comment nous procédons à l'opération :

Le malade est couché sur un lit un peu dur et placé en pleine lumière; le chirurgien s'assied à sa droite. Un traversin très-dur, mis sous le cou, sert à tendre la région autant que possible. La tête est maintenue solidement par un aide; d'autres sont armés de rétracteurs et d'éponges destinés à essuyer le sang.

Par une exploration attentive le chirurgien détermine la situation du bord inférieur du cartilage cricoïde qu'il marque d'un trait de plume; cela fait, il trace une autre ligne perpendiculaire à la première, passant exactement sur le milieu du cou, au niveau de l'interstice musculaire.

Bien que ces précautions ne soient pas indispensables, nous conseillons de ne pas les négliger, car la peau de la région est excessivement mobile et, après avoir fait une incision sans ligne conductrice, on peut être exposé à s'apercevoir qu'elle est oblique, ce qui gêne beaucoup pour les autres temps de l'opération.

On coupe alors la peau : cette incision doit porter sur toute son épaisseur, descendre suffisamment bas et remonter suffisamment haut pour qu'on n'ait plus à l'agrandir ensuite. C'est le seul temps douloureux de l'opération. Après avoir placé des pinces hémostatiques sur les différents vaisseaux, on incise sur une sonde cannelée l'aponévrose qui se présente et l'on cherche l'interstice musculaire en écartant les bords de la plaie à l'aide des pinces qui servent d'écarteurs, puis en

disséquant avec la sonde cannelée et le bistouri et refoulant les gros vaisseaux qui se présentent sous forme de lacis plus ou moins épais.

Si l'on rencontre en travers un vaisseau volumineux, on place deux pinces hémostatiques sur lui et l'on coupe entre elles. On arrive ainsi lentement, mais sûrement, sur la trachée que l'on dénude absolument, prenant soin de temps à autre de laisser le malade se relever pour faire quelques efforts d'inspiration.

Ce n'est qu'après s'être assuré qu'il n'y a pas d'écoulement sanguin que nous ponctionnons avec un bistouri ordinaire. Nous faisons ensuite la section de dedans en dehors. Avant de faire l'ouverture, les aides sont prévenus et présentent immédiatement la canule armée de son mandrin (porte-canule de M. Péan).

C'est à cause de la difficulté que l'on éprouve à introduire la canule avec les dilatateurs que nous avons fait construire cet instrument. Les dimensions du manche permettent à l'opérateur de tenir l'instrument et de développer une force suffisante ; de plus, dès que l'extrémité est engagée dans la plaie trachéale, le malade peut respirer par les deux conduits latéraux dont il est creusé dans sa longueur.

Si l'on n'a pas à sa disposition de porte-canule, l'incision de la trachée faite, on introduit le dilatateur, puis écartant légèrement les deux branches, on insinue entre elles l'ouverture de la canule. Ce temps de l'opération présente parfois quelques difficultés.

Pour faire la section des téguments, au lieu du bistouri on peut employer le thermo-cautère ou le galvano-cautère. Amussat, le premier, se servit d'une anse galvanique avec laquelle il ouvrit la trachée de dedans en dehors. M. Verneuil (*Bulletin de l'Académie de médecine*, 1873) fit la section de dehors en dedans. Cette méthode est la seule suivie aujourd'hui.

La trachéotomie à l'aide du galvano-cautère ou du thermo-cautère ne diffère du procédé décrit qu'en ce que tous les tissus, jusqu'à la trachée, sont divisés à l'aide du cautère incandescent : la trachée doit être incisée au bistouri.

Ce procédé a un seul avantage : il donne une hémostase primitive souvent complète, mais il expose aux hémorrhagies secondaires et il détermine une eschare considérable de la région. Ce sont là deux considérations assez graves pour empêcher d'en généraliser l'emploi.

Au lieu de diviser les tissus lentement, quelques chirurgiens ont vanté la trachéotomie *en un seul temps*, en s'aidant d'un ténaculum pour fixer le larynx et conduire le bistouri (Chassaignac), d'un trachéotome (Maisonneuve, B. Anger), ou même sans instrument spécial (Saint-Germain). Que ces procédés réussissent entre les mains de leurs inventeurs, nous ne le nions pas, mais ils nécessitent une expérience spéciale qui ne s'acquiert qu'après un certain exercice. Ils n'offrent

jamais la sécurité du procédé lent auquel, en règle générale, nous conseillons toujours d'avoir recours chez l'adulte.

Dans certains cas cependant, spécialement chez les enfants, les accidents asphyxiques sont si pressants qu'on ne peut suivre le procédé lent. On aura recours alors à un procédé mixte qui est adopté généralement dans les hôpitaux d'enfants.

L'enfant étant placé dans la situation indiquée ci-dessus, l'opérateur placé à sa droite cherche avec l'index gauche la saillie du cartilage cricoïde et y laisse ce doigt; avec le reste de la main gauche, ou plutôt avec le pouce d'un côté les trois derniers doigts de l'autre, il maintient suffisamment le larynx pour éviter tout déplacement latéral. Prenant alors de la main droite le bistouri (autant que possible bistouri spécial, dit de Saint-Germain), il fait une première incision, partant du bord inférieur du cricoïde, *occupant exactement la ligne médiane* et comprenant la peau et les tissus sous-jacents à peu près jusqu'à la trachée. Sans se soucier du sang, il reporte le bistouri au niveau de l'index qui doit être placé alors dans la plaie et sentir nettement la trachée, les autres doigts continuant à maintenir le conduit laryngo-trachéal. Il ponctionne alors la trachée, l'incise de haut en bas dans une longueur suffisante. *L'index ne doit pas quitter la trachée*, il plonge dans l'incision et va servir de guide pour l'introduction du dilatateur. Dès que le dilatateur est introduit, on asseoit le malade sur le lit, et on introduit la canule rapidement. L'écoulement du sang s'arrête au bout de quelques secondes. Le point capital de ce procédé est de ne pas dévier de la ligne médiane. Si l'incision de la trachée n'est pas suffisante pour l'introduction de la canule, on l'agrandit à l'aide du bistouri boutonné; il va de soi que l'usage du porte-canule abrége encore cette opération.

A la trachéotomie proprement dite nous devons rattacher la crico-trachéotomie qui ne diffère de la trachéotomie qu'en ce que la section comprend, outre les anneaux de la trachée, le cartilage cricoïde. Enseignée par Boyer, elle a été pratiquée par lui en 1820. Elle est avantageuse toutes les fois qu'il existe une tumeur devant la trachée : goître, cancer du corps thyroïde.

Laryngotomie.

Quand il s'agit seulement de créer à l'air une issue nouvelle, la trachéotomie est la méthode de choix pour deux raisons principales : parce qu'elle est plus facile à exécuter et qu'elle n'expose pas à la blessure des cordes vocales. La laryngotomie ou incision du larynx ne sera faite que dans des cas très-restreints : 1° pour extraire certains corps étrangers fixés dans le ventricule; 2° pour enlever les polypes

que l'on ne peut atteindre par les voies naturelles ; 3° dans certains cas de cancers du larynx ; 4° dans les fractures du larynx avec déplacement ou enfoncement des cartilages (Hueter).

On peut distinguer plusieurs variétés de laryngotomie : 1° la *laryngotomie crico-thyroïdienne*, décrite par Vicq d'Azyr (dans le tome Ier de l'*Histoire de la Société royale de médecine pour l'année* 1776) et reprise ensuite par Bichat ; 2° la thyrotomie exposée par Desault (dans le tome II de ses *Œuvres chirurgicales*, 1801) ; 3° la *laryngotomie sous-hyoïdienne* imaginée par Vidal (de Cassis) en 1826.

Laryngotomie crico-thyroïdienne. — On pratique une incision verticale ou transversale au niveau de la membrane crico-thyroïdienne et l'on sectionne cette membrane en travers. Si l'artère crico-thyroïdienne est lésée, on en lie les deux bouts. Cette opération est rarement exécutée ; cependant, en Allemagne, quelques chirurgiens l'ont préconisée pour l'extirpation des polypes du larynx. Nous avons donné notre avis à ce sujet à propos de l'histoire des polypes.

M. Krishaber a voulu ressusciter dernièrement cette opération sous le nom de laryngotomie inter-crico-thyroïdienne. Il est évident que l'espace crico-thyroïdien est plus facile à atteindre que la trachée elle-même, mais à côté de cet avantage il existe des inconvénients. M. Nicaise a démontré que l'introduction d'une canule volumineuse déterminait ordinairement une fracture du cartilage cricoïde ; de plus, ce procédé expose à la lésion des cordes vocales inférieures et à la possibilité d'une fistule de l'espace crico-thyroïdien (Société de chirurgie, 1878).

Thyrotomie. — Une incision est faite à la peau depuis l'os hyoïde jusqu'au cartilage cricoïde. La membrane crico-thyroïdienne étant mise à nu, on abaisse avec l'ongle l'artère crico-thyroïdienne et par-dessus, le tranchant tourné en haut, on enfonce un bistouri droit. Par l'ouverture faite on introduit ensuite un bistouri boutonné ou des ciseaux avec lesquels on sectionne le cartilage thyroïde, exactement sur la ligne médiane de manière à ne pas léser les cordes vocales.

Ordinairement, la section du cartilage thyroïde est insuffisante et l'on divise de la même façon le cartilage cricoïde, un ou deux anneaux de la trachée, et une partie de la membrane thyro-hyoïdienne. On a sous les yeux alors toute la cavité laryngienne, et il est facile de procéder à l'extirpation de tumeurs volumineuses ou étendues sur une large surface comme les cancers du larynx.

Ce procédé a été souvent employé. On l'a accusé d'être une cause fréquente d'aphonie, mais Planchon a démontré, dans sa thèse, que c'était là une opinion en désaccord avec les statistiques.

Laryngotomie sous-hyoïdienne. — Parallèlement à l'os hyoïde et

immédiatement au-dessous, on fait une incision verticale de 4 à 5 centimètres de longueur. On divise successivement le peaucier, les muscles sterno-hyoïdiens. La membrane muqueuse qui se présente alors est saisie avec des pinces et divisée à son tour, soit avec le bistouri, soit avec les ciseaux, et en attirant l'épiglotte on a sous les yeux toute la cavité laryngienne. Cette opération a été recommandée dans des cas de tumeurs de l'épiglotte, elle conduit en effet directement sur l'organe. Ici, encore, l'extirpation par les voies naturelles est possible et préférable.

En résumé, l'incision verticale du larynx intéressant soit le cartilage thyroïde seul, soit le cartilage thyroïde et les parties voisines dans une étendue plus ou moins considérable, est la seule variété de laryngotomie qui nous paraisse devoir être pratiquée.

ARTICLE IX.

FISTULES DU LARYNX ET DE LA TRACHÉE.

Nous avons noté au nombre des suites des plaies du larynx et de la trachée la persistance d'un orifice faisant communiquer le conduit aérien avec l'extérieur. Une perte de substance trop considérable, un arrêt dans le travail de la cicatrisation, expliquent cette fâcheuse terminaison. On rencontre ces fistules surtout à la suite de plaies par armes à feu qui auront détruit les cartilages du larynx dans une grande étendue, ou bien encore dans les plaies transversales s'accompagnant de division complète du tube aérien. La plaie de la trachéotomie peut elle-même ne pas se cicatriser et laisser une fistule trachéale. Les abcès résultant de la carie des cartilages en sont une autre cause. M. Le Fort (*Société de chirurgie*, 1864) en a présenté un cas remarquable.

Dans la plaie de la trachéotomie, l'orifice est ordinairement étroit, arrondi, présente des bords amincis dans les points où la peau du cou s'unit à la muqueuse trachéale. Dans les fistules succédant aux plaies du conduit, l'orifice est plus considérable, il est irrégulier ; la peau est amincie, froncée, tiraillée par du tissu cicatriciel ; elle peut adhérer à la paroi postérieure du larynx ou même à la muqueuse pharyngienne. Il existe souvent en même temps un rétrécissement du calibre du larynx, dans quelques cas une oblitération complète de l'organe. Dans les fistules qui ont eu pour cause un abcès du larynx, on voit une dépression infundibuliforme formée par la surface cutanée qui adhère à la muqueuse et aux cartilages de la trachée. L'ouverture permet l'introduction d'un stylet de trousse.

Les symptômes sont variables suivant l'étendue de la fistule. Parfois

la voix est normale si l'individu obture la fistule à l'aide d'un doigt placé sur l'orifice. En cas de fistule considérable ou de rétrécissement du larynx, la voix peut être absolument perdue. Un fait digne de remarque consiste dans la difficulté de l'effort ou son impossibilité chez les individus porteurs d'une fistule : ce phénomène, observé par M. Le Fort sur son malade, confirme bien la théorie physiologique de l'effort.

Traitement. — Parmi les fistules il en est contre lesquelles l'art est d'abord impuissant, ce sont celles qui s'accompagnent de rétrécissement du larynx et de la trachée. Avant de songer à opérer la fistule, il faut rendre aux voies aériennes des dimensions suffisantes à l'aide d'un traitement approprié.

Si le larynx et la trachée ont un calibre normal on peut songer à oblitérer la fistule.

L'orifice est-il très-petit, une cautérisation à l'aide d'un cautère actuel de petit diamètre sera souvent suffisante pour amener la guérison.

Lorsque l'orifice est plus considérable, alors il faut recourir à un des nombreux procédés d'autoplastie préconisés pour combler la perte de substance. Nous rappellerons les principaux.

Procédé de Larrey. — L'auteur cherche surtout à s'opposer à la rétraction de la peau vers la muqueuse. Pour cela, il fait une double incision perpendiculaire partant de l'orifice et dissèque les bords de l'incision qu'il amène ensuite au contact l'un de l'autre et qu'il maintient à l'aide d'une suture ou de bandelettes agglutinatives.

Procédé de Velpeau. — Il taille un lambeau ovalaire d'environ 5 centimètres de long et 2 centimètres et demi de large au-dessous de la fistule, avive les bords de celle-ci, fait pénétrer dans l'orifice le lambeau enroulé de manière que la face cruentée soit en contact avec les parties avivées. Les bords de la plaie et le lambeau sont maintenus dans cette situation par un point de suture qui les traverse de part en part.

Procédé de J. Roux. — Par une incision transversale il divise jusqu'à la base l'entonnoir cutané. Les bords sont disséqués et renversés en dehors. L'entonnoir muqueux est détaché du cartilage et refoulé vers la trachée. La plaie extérieure est réunie à l'aide de serres-fines. Pour éviter l'emphysème, Roux fait un pli à la peau dans le voisinage de la fistule et par le chemin ainsi créé introduit un cylindre fait d'un morceau de bougie en gomme qui obture entièrement l'orifice interne de la fistule. Quand l'orifice externe est cicatrisé, on retire le cylindre autour duquel le tissu cellulaire a bourgeonné. Grâce à cette irritation, la nouvelle fistule créée par le chirurgien ne tarde pas à se cicatriser.

Procédé de Le Fort. — Il fait autour de la fistule et sur le bord même

une incision elliptique, à 5 millimètres en dehors il fait une seconde incision. Les couches superficielles du derme sont seules entamées. Toute la partie du tégument comprise entre les deux incisions est enlevée et il en résulte une zone avivée tout autour de la fistule. Les deux côtés de la surface cruentée sont mis en contact au moyen de points de suture.

Desprès (*Société de chirurgie*, décembre 1877) a cité un cas où il a employé ce qu'il appelle la suture à distance. Il fait un pli vertical à la peau du cou au-dessus et au-dessous de la fistule, met à la base de chaque pli un point de suture entortillé et les serre de sorte que les lèvres avivées de la fistule soient accolées au fond entre les deux plis.

Le procédé que nous recommandons est celui que nous avons adopté pour les fistules uréthrales. On taille un lambeau en pont de forme curviligne dont les pédicules sont au-dessus et au-dessous de l'orifice. On avive la peau avec soin du côté de l'orifice opposé au lambeau et l'on suture celui-ci à la surface cruentée.

Lorsque les fistules du larynx ou de la trachée ne guérissent pas par l'emploi des moyens que nous venons de passer en revue, ou bien lorsque les malades se refusent à toute espèce d'opération, on peut remédier aux inconvénients qui en résultent en leur recommandant de prendre de grands soins de propreté, et en leur faisant porter un obturateur adapté à la forme de l'ouverture fistuleuse.

CHAPITRE XI

MALADIES DE L'OESOPHAGE

ARTICLE PREMIER.

DE L'EXPLORATION DE L'ŒSOPHAGE

De même que la cavité laryngienne, le canal œsophagien, à cause de sa situation profonde, se dérobe à une exploration directe, et l'on a recours, pour en constater les lésions, à divers procédés que nous nous proposons d'exposer rapidement avant d'aborder l'étude des maladies de l'organe. Deux d'entre eux sont connus depuis longtemps, ce sont : le *toucher digital* et le *cathétérisme de l'œsophage*; d'autres ont vu le jour dans ces dernières années : l'*œsophagoscopie*, l'*œsophagométrie* et l'*auscultation œsophagienne*. Tous ont été décrits dans la thèse de Sainte-Marie (Paris, 1875) où l'on trouvera des détails que les limites de ce traité nous forcent à négliger.

1° *Toucher digital.* — Chez l'adulte il est impossible avec le doigt d'atteindre l'orifice supérieur de l'œsophage, car la distance des incisives à ce point est de 13 à 15 centimètres, et l'index n'en a que 7 à 8. On ne peut, ainsi que l'a établi M. Richet, atteindre au delà des replis aryténo-épiglottiques.

Ce moyen cependant peut rendre des services dans deux cas particuliers : 1° chez l'enfant où la la distance des incisives à l'œsophage est bien moindre que chez l'adulte ; 2° dans le cas où un corps étranger est fixé au niveau de l'orifice supérieur et le dépasse par son extrémité.

Le manuel opératoire est des plus simples. Le malade doit être assis sur une chaise, la tête fortement fixée dans l'extension par un aide. Le chirurgien se mettant à droite ou à gauche, plonge l'indicateur dans la gorge en suivant la paroi postérieure du pharynx. C'est au moment où se fera un mouvement de déglutition que l'extrémité du doigt arrivera au point le plus rapproché de l'orifice œsophagien. Par mesure de prudence, on protégera le doigt à l'aide d'un large anneau métallique.

2° *Cathétérisme.* — Dans cette opération on peut avoir pour but de porter simplement des aliments dans l'estomac, par exemple au cours de paralysies du voile du palais, ou des organes nécessaires à la déglutition. D'autres fois on se propose un but thérapeutique, comme de dilater un rétrécissement. Nous ne devons décrire ici que le cathétérisme explorateur, c'est-à-dire celui que l'on pratique pour reconnaître soit un corps étranger, soit un rétrécissement du calibre de l'organe.

Le cathéter ordinairement employé, dit de Dupuytren, se compose d'une tige terminée d'un côté par un anneau, de l'autre par une olive qui est simplement vissée et que, par conséquent on peut changer à volonté.

Fig. 199.
Cathéter de Dupuytren.

La tige C est de baleine ou mieux de métal légèrement malléable, ce qui permet de lui donner une courbure convenable. La longueur pour un adulte doit être au moins de 50 centimètres. Les olives A, B sont souvent d'ivoire et doivent présenter des calibres divers : elles ont la forme d'un ellipsoïde plus ou moins allongé

et aplati. Pour la recherche des corps étrangers, il est utile d'avoir à sa dispositiou une olive de métal qui permettra de percevoir nettement le choc. Une éponge adaptée à la tige pourra, en ramenant du sang, du pus, des débris figurés, éclaircir le diagnostic dans certains cas.

On se servira encore, mais moins commodément, d'une sonde œsophagienne ordinaire, d'une longue bougie filiforme. Celle-ci est utilisée comme conducteur du cathéter de Dupuytren, dans un procédé imaginé par M. Verneuil, décrit par Trillest dans sa thèse (Paris, 1877), et que nous exposerons à propos de la cure des rétrécissements. Quoiqu'il puisse être employé dans l'exploration de certains cas difficiles, nous le croyons surtout avantageux au point de vue thérapeutique.

Le cathétérisme explorateur se fera, autant que possible, par la bouche. Le malade sera assis devant une fenêtre, la tête étant maintenue par un aide dans une position intermédiaire à la flexion et à l'extension. On se gardera du renversement exagéré de la tête, qui expose à la pénétration du cathéter dans les voies aériennes et détermine, d'après Follin, une constriction de l'orifice œsophagien supérieur. On place l'index de la main gauche dans la bouche et l'on déprime la langue avec le doigt. De la main droite on introduit le cathéter enduit d'un corps gras, et on le fait glisser le long de l'index gauche. On perçoit, au niveau de l'orifice œsophagien, une légère résistance qui cesse d'elle-même, sans qu'on ait besoin d'augmenter la pression de la sonde. L'olive parcourt alors tout le conduit librement si l'œsophage a son calibre normal : dans le cas contraire, elle est arrêtée plus ou moins complétement, suivant la nature, le volume ou la forme de l'obstacle.

Chez l'adulte, pour savoir à quel niveau le cathéter a pénétré, il suffit de retrancher 15 centimètres de la longueur introduite : c'est la distance moyenne des incisives à l'orifice supérieur de l'œsophage. Chez l'enfant, les variations de longueur sont en rapport avec l'âge. Elles n'ont d'importance que chez le nouveau-né pour reconnaître les malformations de l'œsophage. Le docteur Monton, dans sa thèse (Paris, 1874), a établi que la distance du bord gingival au cardia est à cette époque de la vie de 17 centimètres. Si la sonde est arrêtée avant d'avoir atteint cette profondeur, on pourra conclure à l'existence d'un obstacle.

Dans des cas très-rares, à cause de l'indocilité du patient, on a dû recourir à l'exploration de l'œsophage par les fosses nasales. On se servira alors d'une sonde œsophagienne ordinaire, à laquelle on fera suivre la paroi postérieure du pharynx jusqu'à l'œsophage. C'est là un procédé aveugle, qui s'emploie journellement pour alimenter les malades récalcitrants, mais qui, dans une exploration méthodique, ne

peut rendre que de faibles services. On n'y aura recours que si le cathétérisme par la bouche est absolument impossible, et plutôt que d'en faire usage il nous paraît préférable d'administer du chloroforme au patient.

3° *Œsophagoscopie.* — Le miroir laryngoscopique permet d'examiner l'orifice de l'œsophage, et par ce moyen on a pu découvrir quelquefois des corps étrangers implantés en ce point. Mais si l'on veut arriver jusque dans la cavité œsophagienne, il faut la rendre accessible en la maintenant béante. C'est ce que Valdenburg (*Berliner klinische Wochenschrift*, 1870, n° 48), a réalisé à l'aide de son œsophagoscope. Cet instrument se compose d'un tuyau légèrement conique, long de 8 centimètres, large supérieurement de 1 centimètre et demi, en métal ou en gomme résistante, suspendu par une sorte d'articulation mobile à l'extrémité fourchue d'un manche de métal de 14 centimètres de long. Le tuyau conique est introduit en entier dans l'œsophage et maintenu de la main gauche au moyen du manche qui sert en même temps à déprimer la base de la langue. De la main droite on place le miroir laryngien qui remplit par rapport à l'œsophage le rôle qui lui est dévolu pour l'éclairage du larynx.

Si l'on veut examiner l'œsophage dans une plus grande étendue, on se sert de cylindres emboîtés et, par un mécanisme spécial, on obtient l'allongement de l'instrument dans l'œsophage.

4° *Œsophagométrie.* — On peut, d'après le docteur Sainte-Marie, mesurer le calibre de l'œsophage à l'aide de l'instrument suivant : c'est une sonde œsophagienne portant à la partie inférieure une olive de caoutchouc dépressible. A la partie supérieure de cette sonde est ajusté un tube de verre gradué de 10 centimètres de hauteur. Les différentes parties sont pleines d'eau et communiquent entre elles. Les hauteurs du liquide indiquent pour les divers points de l'œsophage le degré du resserrement.

5° *Auscultation.* — Cette méthode a surtout été étudiée par Hamburger (*Medicinische Jahrbucher*, Band 16, 18, 19 et 20). Des comptes rendus en ont été donnés par le docteur Hénocque (*Gazette hebdomadaire*, 1868 et 1870).

L'auscultation peut se faire directement par l'oreille ou à l'aide du stéthoscope, ce qui est préférable. Pour la pratiquer, le malade étant assis sur son lit, les deux bras croisés sur la poitrine, le chirurgien, placé à gauche, applique la main gauche au niveau du cartilage thyroïde et cherche, à l'aide du doigt, la saillie du cartilage thyroïde dont il devra suivre les mouvements au moment de la déglutition. En même temps, le stéthoscope est placé, soit dans la région cervicale à gauche, immédiatement en arrière du larynx et de la trachée, soit

dans la région thoracique, à gauche du rachis, depuis la première jusqu'à la huitième vertèbre dorsale.

A l'état normal, pendant la déglutition d'une cuillerée de liquide, il se produit un bruit analogue à celui d'un petit corps fusiforme qui parcourrait rapidement le conduit œsophagien. Ce bruit est dû au frottement du bol alimentaire contre la paroi œsophagienne et au décollement des parois de la muqueuse.

A l'état pathologique, on peut constater : 1° son absence ; 2° une altération de sa tonalité (bruits de frottement, de froufrou, de gargouillement, de glouglou) ; 3° une altération dans la forme du bol alimentaire qui paraît plus gros, plus allongé ; 4° une altération dans la rapidité de la déglutition ; 5° une altération dans la direction suivie par le bol ; 6° des phénomènes de régurgitation.

Cette méthode, encore à l'étude, paraît avoir donné quelques résultats positifs que nous indiquerons à propos de chacune des affections que nous allons étudier.

ARTICLE II.

DES MALFORMATIONS DE L'ŒSOPHAGE.

Les malformations de l'œsophage constituent, malgré l'intérêt qui s'y rattache, un sujet peu connu. Le nombre des auteurs qui s'en sont occupés est fort restreint. En France, Follin (thèse d'agrégation : *Sur les rétrécissements de l'œsophage*) lui consacre quelques pages ; le docteur Eyquem en a fait l'objet de sa thèse inaugurale (1875). Plusieurs observations sont rassemblées et commentées dans un travail du docteur Howard Marsh (*Transactions of the pathological Society of London*, 1876, p. 149). D'autres ont paru dans les divers recueils périodiques de médecine et de chirurgie.

Anatomie pathologique. — On peut diviser toutes les malformations de l'œsophage en cinq variétés que nous énumérerons successivement.

1° *Absence d'œsophage.* — Il n'existe aucune trace de l'organe. Le pharynx est terminé en cul-de-sac descendant à quelque distance du cartilage cricoïde. De l'abouchement de l'œsophage dans l'estomac il n'existe que des traces correspondant à l'orifice cardiaque.

2° *Oblitération.* — L'œsophage existe, mais il est oblitéré dans une portion plus ou moins considérable de son étendue et transformé en un cordon fibreux. A la partie supérieure, comme dans le premier cas, il existe un cul-de-sac descendant plus ou moins bas, parfois jusque près de la bifurcation de la trachée (*Archives générales de médecine*, 1829, t. XXI, p. 116). Dans un cas, l'oblitération était constituée par une simple valvule (Rossi, thèse de Follin).

3° *Rétrécissements congénitaux.* — On en trouve quelques cas dans la thèse de Follin. C'est d'abord celui de Cassan : il s'agissait d'un homme qui, depuis l'enfance, avait de la difficulté et de la lenteur dans la déglutition des aliments. A l'autopsie, on trouva un rétrécissement formé par un pertuis circulaire sans traces d'altération du tissu qui entrait dans sa constitution. Le fait le plus probant est celui d'une vieille femme qui, de tout temps, avalait avec difficulté les aliments solides et ne pouvait en prendre que très-peu à la fois, sinon il survenait un vomissement œsophagien. A l'autopsie, l'œsophage fut trouvé dilaté au-dessus d'une valvule circulaire d'une ouverture d'environ 1 centimètre de diamètre, située à six travers de doigt au-dessous du pharynx.

Fig. 200. — Abouchement anormal de l'œsophage. (Howard Marsch.)

4° *Fistules trachéo-œsophagiennes.* — Dans un cas (Pinard, Société anatomique, 1873) il existait une fissure de la paroi antérieure de l'œsophage qui, partant de l'orifice sous-épiglottique, mesurait 3 centimètres de longueur et établissait une communication entre la trachée et l'œsophage. Dans un autre cas (Lamb, *Philadelphia med. Times*, 9 août 1873) on trouva une fistule à un demi-pouce du bord inférieur du cartilage cricoïde, longue de trois lignes, large d'une ligne.

5° Les malformations de beaucoup les plus communes consistent dans des *abouchements anormaux*. Le docteur Howard Marsh en a cité sept cas; le docteur Eyquem en a rassemblé huit autres dans sa thèse inaugurale. Les organes sont ainsi disposés : Le pharynx est terminé en cul-de-sac à parois épaisses et d'un diamètre double de celui d'un œsophage ordinaire, descendant à quelque distance du cricoïde, parfois jusqu'à une faible distance de la bifurcation de la trachée. De l'extrémité inférieure partent des fibres musculaires qui se perdent sur la face postérieure de la trachée et vont jusqu'à l'extrémité supérieure de l'œsophage. Celle-ci s'abouche au niveau de la bifurcation de la trachée, tantôt exactement en ce point, tantôt au-dessus par un orifice ovalaire, quelquefois muni d'une valvule. La cavité de l'estomac communique avec la cavité de la trachée, et une sonde introduite par l'ouverture cardiaque émerge par l'orifice supérieur du larynx.

Souvent en même temps il existe, en d'autres points du corps, diverses malformations. Dans un certain nombre de cas, l'oblitération de l'œsophage a coïncidé avec une oblitération de la partie inférieure de l'intestin, avec une imperforation anale.

Étiologie. — Deux théories peuvent être invoquées pour expliquer ces malformations : une maladie de l'œsophage pendant la vie intra-utérine, un arrêt de développement. C'est à la dernière qu'on se rattache maintenant, et deux motifs militent en sa faveur : la coïncidence d'autres malformations accompagnant celles de l'œsophage; le rapport qui existe entre ce que nous montre l'anatomie pathologique et ce que nous savons du développement de la partie supérieure du tube digestif et des voies aériennes.

Le pharynx, l'œsophage et l'estomac se développent indépendamment l'un de l'autre. L'estomac est une partie de la cavité intestinale primitive formée par l'incurvation en gouttière du feuillet interne du blastoderme. Le pharynx se creuse avec la cavité buccale dans le blastème contenu dans le capuchon céphalique (Longet). Entre l'extrémité inférieure du pharynx et l'extrémité antérieure du tube intestinal proprement dit existe un intervalle rempli de matière organisable dans laquelle vont se former l'œsophage, la trachée, les poumons. L'œsophage naît d'abord, il se réunit par ses deux extrémités au cul-de-sac pharyngien et à l'estomac. On voit en même temps partir de sa face antérieure en haut et en avant deux bourgeons creux (Bischoff) qui se divisent et se subdivisent dichotomiquement, formant la trachée, les bronches et les cellules aériennes. Il résulte de là qu'à une certaine période, l'œsophage et la trachée sont deux tubes continus dans une portion de leur longueur. Qu'il survienne alors un arrêt de développement, il restera une communication entre les deux cavités. Par le même mécanisme il est facile d'expliquer la persistance du

cul-de-sac pharyngien, le cloisonnement inférieur, l'état rudimentaire de l'œsophage et son absence complète.

Les émotions morales de la mère, les traumatismes pendant la grossesse, semblent avoir une certaine influence sur la production de ces difformités (Eyquem).

Symptômes. — Dans les cas d'obstruction œsophagienne ils sont tout à fait caractéristiques. Si l'on fait avaler du lait à l'enfant, après un intervalle variant de quelques secondes à quelques minutes, survient une régurgitation qui ramène le liquide à travers la bouche et les fosses nasales. En même temps, des phénomènes de suffocation apparaissent, la face et les lèvres se cyanosent. Toutes les tentatives d'alimentation restent impuissantes, l'enfant s'amaigrit progressivement et meurt d'inanition après avoir perdu une livre, une livre et demie de son poids. La durée de la vie est de quelques jours, trois ou quatre; dans l'observation de Ward (*Trans. of the pathologic. Society of London*, vol. VII, p. 133) elle fut de douze jours.

Si l'on fait le cathétérisme de l'œsophage avec un cathéter ordinaire, ou mieux avec une sonde uréthrale molle, on est arrêté à 10 ou 12 centimètres, et il est impossible de pénétrer plus avant.

S'il n'existe qu'une fistule trachéo-œsophagienne, la sonde pénètre librement et l'enfant ne présente que des phénomènes fonctionnels consistant en bruit de glou-glou pendant la déglutition, embarras de la respiration, accès de dyspnée. La mort n'arrive pas à aussi bref délai que dans le cas précédent : le malade de Lamb vécut six semaines.

Les phénomènes déterminés par les rétrécissements congénitaux sont ceux de tous les rétrécissements et nous n'avons pas à y insister.

Traitement. — Dans les cas d'occlusion, on alimentera le malade au moyen de lavements de bouillon ou de lait. La seule opération rationnelle serait la gastrotomie, mais elle est rendue impossible à cause des rapports de l'estomac qui, chez le nouveau-né, est absolument débordé par le lobe gauche du foie. S'il existe une fistule trachéo-œsophagienne, il est indiqué, pour éviter l'entrée des aliments dans les voies aériennes, de nourrir l'enfant à l'aide d'une sonde œsophagienne.

ARTICLE III.

PLAIES DE L'ŒSOPHAGE.

Les plaies de l'œsophage sont toutes les solutions de continuité de cause traumatique qui intéressent ce conduit.

Étiologie et mécanisme. — Les plaies de l'œsophage peuvent être

déterminées par une violence agissant de dehors en dedans ou de dedans en dehors.

Dans le premier cas la solution de continuité est produite par un instrument tranchant, piquant ou contondant. Les plaies par instrument tranchant sont de beaucoup les plus fréquentes; elles résultent ordinairement de tentatives de suicide ou d'homicide et intéressent la portion thoracique de l'organe. La trachéotomie, au dire de Chassaignac, s'accompagne parfois de blessure de l'œsophage; le procédé en un temps doit y exposer particulièrement. Au lieu d'être accidentelles, les plaies peuvent être faites par la main du chirurgien dans un but déterminé; c'est ce qui constitue l'œsophagotomie externe. Les plaies par instruments piquants peuvent siéger dans la portion thoracique comme dans la portion cervicale du conduit; elles sont ordinairement le résultat de coups d'épée, de baïonnette (Th. de Roumegoux, 1878, p. 17). Les instruments contondants qui déterminent les lésions de l'œsophage sont des projectiles lancés par la poudre à canon et en particulier des balles. Ordinairement on constate en même temps d'autres désordres thoraciques.

Les plaies produites de dedans en dehors peuvent être accidentelles; tel est le cas de cet officier qui, en faisant des armes, reçut un coup de fleuret dans la bouche. Un corps étranger poussé par un cathéter peut aussi perforer la paroi et s'y implanter. Le cathétérisme seul, mais dans des œsophages malades, détermine souvent des perforations; enfin, au dire de Gilette (*Dict. encycl. des sciences médicales*, art. ŒSOPHAGE), l'œsophagotomie interne a été la cause d'accidents semblables.

Sous l'influence des efforts de vomissement, l'œsophage peut se déchirer et déterminer une variété de plaie par rupture. L'exemple le plus connu est de Bœrhaave et se trouve cité dans la thèse d'agrégation de Horteloup. On peut reconnaître à la rupture des causes prédisposantes et des causes occasionnelles. Les causes prédisposantes sont toutes les affections qui diminuent la résistance du conduit, œsophagite, cancer. Dans plusieurs des cas connus, les individus étaient alcooliques. La cause occasionnelle de la rupture est toujours la même, c'est un effort de vomissement soit spontané, soit provoqué par l'ingestion de médicaments et en particulier de tartre stibié. Les liquides contenus dans l'estomac passant d'une cavité spacieuse dans un orifice rétréci exercent une pression considérable sur les parois de l'orifice, et si celui-ci n'a pas sa résistance normale, il se déchire.

ANATOMIE PATHOLOGIQUE. — Dans les plaies par instrument tranchant, la section porte sur un tiers, une moitié de l'organe. Les lèvres de la solution de continuité sont largement écartées l'une de l'autre. Dans les plaies par instrument piquant, le conduit est traversé de part en

part en deux points opposés. Dans les plaies par instrument contondant, il existe non-seulement une division mais une perte de substance: c'est ce qui explique les difficultés de la réparation et la possibilité d'une fistule œsophagienne consécutive.

Les ruptures se font d'ordinaire suivant le sens longitudinal. Dans une seule observation la division a été transversale. La plaie a une longueur de 2 à 5 centimètres en moyenne; l'extrémité inférieure ne s'étend pas jusqu'à l'orifice supérieur de l'estomac, mais, dans la plupart des cas, jusqu'à environ un pouce de ce point.

A l'autopsie, surtout quand la plaie ne communique pas largement avec l'extérieur, il existe des complications variées. Le tissu cellulaire du médiastin, du cou, du thorax, est rempli de bulles d'air qui crépitent sous le doigt. Le tissu cellulaire est enflammé au voisinage de la lésion et l'on constate alors les lésions de la périœsophagite. Une complication plus importante c'est la pleurésie purulente: on trouve la cavité pleurale, souvent la cavité gauche, remplie de pus mêlé à des matières alimentaires: c'est ce qui se voit surtout dans la perforation ou rupture du conduit. Parfois l'inflammation ayant déterminé la formation d'une pleurésie latente, il n'existe que des adhérences autour du foyer de la périœsophagite.

Symptomatologie. — Il faut adopter une division bien nette au point de vue des symptômes, suivant que la plaie communique ou non avec l'extérieur. Avec cette dernière variété, il faut ranger celles qui communiquent, mais par un orifice étroit.

Les plaies communiquant largement avec l'extérieur siégent toujours dans la région cervicale et intéressent soit l'œsophage seul, soit l'œsophage et la trachée.

Les plaies de l'œsophage seul ne se rencontrent guère accidentellement, mais nous en avons de nombreux exemples dans les cas d'œsophagotomie.

L'œsophage est ordinairement sectionné avec la trachée dans les plaies du cou. Il existe alors au niveau de la région sous-hyoïdienne une cavité énorme due à la rétraction des deux conduits. Des vaisseaux importants ont pu être coupés et donnent une plus ou moins grande quantité de sang. La déglutition ne se fait plus, les aliments et la salive sortent par l'orifice de l'œsophage et se répandent dans la plaie qu'ils irritent. Dans les premiers jours celle-ci généralement a un aspect blafard et pultacé, mais bientôt des bourgeons charnus se montrent et la tendance à la guérison commence à se manifester. Favorisée par la flexion de la tête, la cicatrisation s'effectue au bout d'un mois en moyenne ; elle peut être complète, ou bien il reste une fistule trachéale.

Des complications nombreuses peuvent se montrer au cours de cette

évolution ; ce sont, indépendamment des complications communes à toutes les plaies : septicémie, érysipèle, phlegmon, etc., des accidents pulmonaires ou des inflammations du médiastin.

Comme types de plaies ne communiquant pas avec l'extérieur nous pouvons prendre celles que déterminent une perforation ou une rupture. Le début est annoncé par une douleur extrêmement vive, soit au moment d'un cathétérisme, soit pendant un effort de vomissement. S'il s'agit d'une rupture, l'individu est immédiatement plongé dans une prostration profonde; s'il est debout, il tombe par terre, sans connaissance, dans une sorte de coma qui peut durer vingt-quatre, trente-six heures et ne cesser qu'avec la vie. La thèse de Roumegoux nous en donne plusieurs exemples.

Au moment de la production du traumatisme, il se fait par la bouche un rejet de sang soit pur, soit mêlé à des matières alimentaires. Souvent on voit survenir un gonflement de la région sous-claviculaire, et le doigt par une pression à ce niveau constate la crépitation si caractéristique de l'emphysème. La déglutition est impossible ou seulement gênée; si l'on soupçonne une rupture du conduit, il va de soi qu'il faudra, temporairement au moins, ne pas engager le malade à exécuter cet acte physiologique. S'il s'agit d'une plaie thoracique communiquant par un petit orifice avec l'extérieur, on peut voir sortir par là les liquides que le malade absorbe.

La marche de ces traumatismes est fort variable. La guérison a pu survenir dans un cas de plaie par une baïonnette (Boyer), dans un cas de perforation par un cathéter (thèse du docteur Mouton, 1876). S'il s'agit d'une rupture, la mort en est la terminaison constante, au bout de quarante-huit heures en moyenne.

Les complications les plus communes de ces plaies sont les abcès du médiastin et la pleurésie purulente. Les abcès du médiastin n'ont que des signes obscurs: tout au plus pourra-t-on les soupçonner, s'il existe, en l'absence de maladie du poumon ou de la plèvre, une douleur thoracique profonde et limitée avec des phénomènes inflammatoires graves. La pleurésie purulente est caractérisée par des signes locaux et généraux que nous n'avons pas à rappeler ici.

Traitement. — Si la plaie est accessible, à bords nets, on fera la suture du conduit comme dans l'œsophagotomie, c'est-à-dire en unissant seulement les muqueuses des deux lèvres de la solution de continuité.

Si la suture est impossible, on se bornera à maintenir la tête dans la flexion pour favoriser la cicatrisation. On alimentera le malade à l'aide de la sonde œsophagienne introduite matin et soir.

S'il s'agit d'une perforation, on s'abstiendra du cathétérisme, on mettra le malade à la diète pendant les premiers jours, puis au régime

lacté, et on ne lui permettra les aliments solides qu'après un certain laps de temps.

La rupture de l'œsophage est un accident contre lequel la thérapeutique est absolument impuissante.

ARTICLE IV.

CORPS ÉTRANGERS DE L'ŒSOPHAGE.

On désigne sous le nom de corps étrangers toute substance alimentaire ou non qui, introduite dans l'œsophage, s'y arrête, soit à cause de son volume trop considérable, soit à cause de ses angles plus ou moins aigus, ou de ses inégalités.

Les corps étrangers constituent un des chapitres les plus intéressants de la pathologie de l'œsophage, tant par la diversité et le nombre des cas observés que par la variété des instruments qu'on a imaginés pour en débarrasser le malade.

Les corps étrangers peuvent pénétrer dans l'œsophage par trois voies différentes : tantôt par la bouche, c'est de beaucoup le cas le plus fréquent : tantôt à la suite d'une plaie profonde du cou, ainsi que cela peut arriver sur le champ de bataille ou dans un duel ; tantôt c'est de l'estomac que viennent les corps étrangers qui sont alors d'une nature spéciale (amas de lombrics, tænia, kystes hydatiques).

Enfin, nous verrons au chapitre des complications qu'un séquestre vertébral a pu pénétrer dans l'œsophage à travers ses parois.

Quant à la nature de ces corps étrangers, on conçoit qu'elle est très-variée. Parmi les cas qui se répètent le plus souvent, citons celui d'un bol alimentaire trop volumineux ou qui a été soumis à une mastication insuffisante, comme cela arrive surtout chez les vieillards édentés et les aliénés. Citons encore les épingles, les aiguilles, les pièces de monnaie, que l'on rencontre à chaque pas dans les observations. Puis vient une longue liste d'objets divers et bizarres qui ont été introduits dans l'œsophage, tantôt par inadvertance, tantôt par défi ou forfanterie, et qu'il serait fastidieux d'énumérer. Ajoutons seulement que parfois les corps étrangers sont libres dans la cavité du conduit, ou plus ou moins fortement appliqués contre ses parois ; d'autres fois ils se trouvent implantés dans leur épaisseur.

Mécanisme et siége. — Les corps qui viennent de l'estomac remontent dans l'œsophage dans l'acte du vomissement, ou par l'effet d'une pérégrination spontanée si ce sont des vers.

Quant à ceux qui viennent du dehors, voici la manière dont M. Bégin explique leur accès dans le conduit œsophagien.

Dans le deuxième temps de la déglutition, le larynx et le pharynx

s'élèvent pour recevoir le bol alimentaire, puis ils s'abaissent, et ce dernier se trouve alors descendu plus ou moins bas dans la première portion de l'œsophage. Si le corps avalé est long et aigu, s'il se présente en travers ou obliquement, sa pointe pénètre dans les parois du conduit; s'il est volumineux et garni d'aspérités, il glisse sans être senti, le long du pharynx, grâce aux matières molles et onctueuses qui l'enveloppent, et ne révèle sa présence qu'à l'instant où l'œsophage s'en s'empare en quelque sorte et se contracte sur lui. Sa marche se ralentit alors, et ses aspérités irritant la muqueuse, il s'arrête. Mais les fibres musculaires du conduit, pressant avec force, il se forme au-dessus et au-dessous de lui un bourrelet qui l'empêche de descendre ou de rétrograder, malgré de violents efforts de déglutition et de vomissement.

Lorsqu'il a dépassé la première pièce du sternum, il n'est plus gêné par la trachée et il descend librement jusqu'au point où l'œsophage est embrassé par le diaphragme; là il rencontre un obstacle qui le force à s'arrêter pendant un temps plus ou moins long; enfin, nouvel obstacle au passage du cardia, qu'il franchit avec douleur pour tomber ensuite dans l'estomac.

On voit, d'après ce mécanisme, que les endroits où doivent s'arrêter le plus ordinairement les corps étrangers sont : la partie inférieure du pharynx et le commencement de l'œsophage, et quelquefois la portion de ce conduit située immédiatement au-dessus du diaphragme; à ces deux points il faut en ajouter un troisième, c'est le point de rencontre des deux cônes œsophagiens, là où il y a un rétrécissement normal au niveau de la troisième vertèbre dorsale.

Symptomatologie. — Aussitôt qu'un corps étranger s'est arrêté dans l'œsophage, il donne lieu à une série de symptômes variables en intensité, selon sa forme, ses dimensions ou sa nature.

S'il est volumineux et dur, le malade est pris aussitôt d'une douleur plus ou moins vive, d'un accès de suffocation parfois intense, soit par oblitération de l'ouverture supérieure du larynx, soit par compression d'arrière en avant de la partie membraneuse de la trachée. Il fait de violents efforts de toux et d'expuition, sa face devient rouge, vultueuse; ses yeux brillants et larmoyants semblent sortir de leur orbite, son regard exprime l'effroi, le corps se couvre de sueurs, l'anxiété est extrême et le danger est imminent. On a vu, dans des cas semblables, la mort survenir au bout de quelques minutes seulement, le malade mourait asphyxié.

Lorsque le corps étranger est moins volumineux, mais qu'il présente des angles ou des inégalités, le malade éprouve tout d'abord une douleur assez vive, une sensation de déchirement qu'il localise nettement, du moins dans les premières heures qui suivent l'accident.

Plus tard, en effet, la douleur s'irradie et se propage à tout l'organe.

On observe quelquefois alors de légères hémorrhagies, ou plus souvent quelques crachats teintés de sang.

La déglutition est gênée, les aliments solides ne peuvent plus passer, quelquefois les boissons sont elles-mêmes rejetées.

La respiration n'est pas atteinte. Parfois il y a une aphonie plus ou moins complète due à la contracture des muscles du larynx et à un spasme de la glotte par excitation des filets du pneumogastrique. Le cornage a été signalé dans une observation rapportée par Cauchois (*Bulletins de la Société anatomique*, 2e série, t. XVII, p. 447). Il s'agit d'un corps étranger ayant amené la mort par suffocation.

Enfin, si le corps étranger présente des dimensions encore plus petites (épingle, arête de poisson, aiguille), la déglutition pourra continuer de se faire, le malade accusera surtout de la douleur; cette douleur est augmentée par les mouvements de la tête, par la toux, par l'acte de la déglutition, par la pression du cou; elle présente ceci de remarquable, qu'elle persiste pendant un temps variable après le déplacement du corps vulnérant. C'est un fait qu'il faut toujours avoir présent à l'esprit lorsqu'on examine un malade que l'on soupçonne d'être dans ces conditions.

Cette douleur est le point de départ de phénomènes réflexes. Nous venons de parler du spasme de la glotte, un autre, plus constant, est la contraction spasmodique de la tunique musculaire de l'œsophage au niveau du corps étranger, contracture qui s'ajoute à l'obstacle et augmente la difficulté qu'éprouve le corps obturant à se déplacer.

Les phénomènes réflexes d'ordre spasmodique peuvent se généraliser et atteindre jusqu'aux convulsions. Mondière rapporte des faits de ce genre. Parmi eux, les uns sont relatifs à des contractures cloniques sans caractère particulier, les autres se rapprochent plutôt du trismus et du tétanos proprement dit.

Ces corps pointus et très-fins peuvent déterminer un abcès qui leur donne issue au dehors. Ils peuvent aussi voyager pendant un temps plus ou moins long dans les divers tissus et ne sortir de l'économie qu'après un laps de temps plus ou moins considérable, et par un point quelconque de la surface cutanée.

Les signes physiques compléteront ceux que nous venons d'énumérer.

Il peut arriver que le corps étranger soit d'un volume assez considérable pour produire une saillie sur les parties latérales du cou, ordinairement d'un seul côté, et former ainsi une tumeur reconnaissable à la vue et au palper. Ce fait pourtant est assez rare; nous l'avons trouvé consigné six fois sur quatre-vingt-quatre observations.

En faisant ouvrir largement la bouche au malade et en éclairant

l'arrière-gorge, on arrivera quelquefois à distinguer à l'œil nu le corps étranger. On pourra se servir pour cette exploration de l'œsophagoscope dont nous avons parlé plus haut et dont nous avons indiqué le maniement. Un miroir laryngoscopique ordinaire pourra suffire le plus souvent.

L'exploration directe du fond de la gorge avec les doigts introduits dans la bouche du malade, permettra de sentir le corps étranger quand il siégera à la partie supérieure de l'œsophage ou inférieure du pharynx. On pourra arriver ainsi à en reconnaître la forme, la consistance, la position, le degré de mobilité, et quelquefois en opérer immédiatement l'extraction.

Ces trois modes d'exploration que nous venons de passer en revue, la *palpation*, la *vue* et le *toucher*, ne peuvent s'appliquer qu'aux corps étrangers qui se seraient arrêtés dans la portion cervicale de l'œsophage; et même en ce qui concerne la vue et le toucher, ce n'est que tout à fait la portion supérieure du conduit qui leur est accessible.

Hamburger insiste sur l'auscultation de l'œsophage pour distinguer jusqu'à quel point la lumière du conduit est obstruée. Nous reviendrons sur cette question à propos des rétrécissements organiques.

Enfin, le meilleur et le plus complet des modes d'exploration est le cathétérisme. C'est le seul qui puisse s'appliquer aux corps étrangers de la portion thoracique, et c'est ainsi qu'on acquiert des données précises sur le niveau exact où siége l'obstacle, sur sa forme et ses dimensions : on pourra constater aussi s'il a obturé toute la lumière de l'œsophage, si l'on peut arriver jusque dans l'estomac, ce qui, nous le verrons, est un point essentiel quand il s'agit d'opter entre les divers modes de traitement. Ce cathétérisme explorateur pourra même parfois devenir un mode de guérison, en imprimant au corps étranger un mouvement qui le projette dans l'estomac, soit par la volonté du chirurgien, soit malgré lui, ainsi que cela peut arriver.

L'instrument dont on se sert le plus ordinairement se compose d'une tige de baleine flexible au bout de laquelle est adaptée une olive en ivoire ou en métal afin que son contact avec le corps étranger produise un bruit de choc. M. Collin a imaginé un appareil destiné à renforcer le son qui produit ce choc. L'olive est remplacée par une boule métallique creuse qui se continue avec une tige métallique très-flexible; un tambour de renforcement est situé à l'autre extrémité de la tige et se continue par un tube en caoutchouc muni d'un embout qui s'adapte à l'oreille du chirurgien. Ce cathéter perfectionné a déjà permis plusieurs fois de reconnaître l'existence d'un corps étranger dont on avait méconnu la présence au moyen du cathéter ordinaire. Il peut aussi, quand le corps étranger a pénétré dans l'estomac,

révéler sa présence dans cet organe et en attester par conséquent la migration.

Le cathétérisme lui-même n'est pourtant pas à l'abri de tout reproche. Il peut arriver que dans un cas de corps étranger très-petit, la sonde passe à côté sans que l'olive ait produit le moindre frottement; c'est une cause d'erreur contre laquelle il faut être en garde.

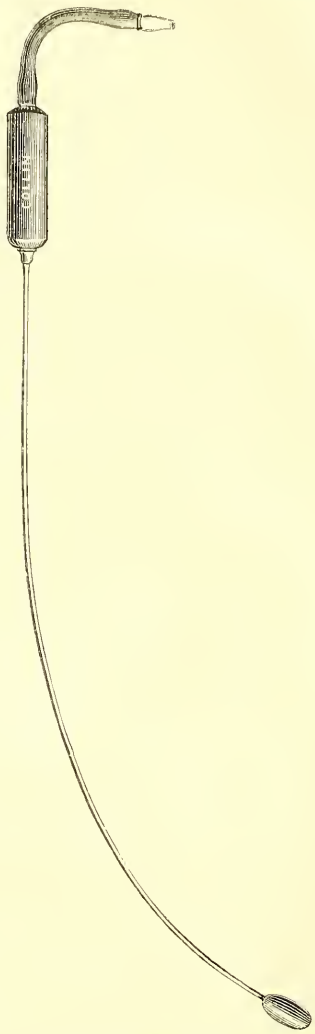

Fig. 201. — Dilatateur de Collin avec résonnateur métallique.

Anatomie pathologique. — L'anatomie pathologique se confond avec l'étude des lésions consécutives au séjour plus ou moins prolongé du corps étranger dans l'œsophage.

Si ce séjour n'a été que de très-courte durée, et que par un moyen quelconque le malade soit parvenu à se débarrasser de l'obstacle peu de temps après l'accident, les lésions de l'œsophage seront peu étendues. La muqueuse sera le siége d'une légère hyperhémie qui se traduira par de la rougeur là où s'était arrêté l'obstacle. Si la surface du corps étranger est inégale, couverte d'aspérités, la muqueuse pourra présenter des érosions superficielles ou même des ulcérations plus ou moins profondes. Ces érosions, ainsi que la douleur ordinairement assez vive qui les accompagne, durent de huit à quinze jours après l'extraction du corps étranger.

Quand, au contraire, le corps étranger a séjourné un certain temps dans l'œsophage, les lésions qui peuvent s'ensuivre sont nombreuses et surtout plus graves.

L'œsophage peut se dilater plus ou moins en amont de l'obstacle, tandis qu'en aval il peut subir un rétrécissement, ainsi que Fitz-Patrick en a rapporté un exemple (*The Dublin medical Press*, 1844). Une inflammation plus ou moins considérable, une œsophagite ou une périœsophagite est encore un accident consécutif possible, et cette

œsophagite peut se terminer par la formation d'un tissu fibreux sous-muqueux qui sera le point de départ d'un rétrécissement ultérieur. Binz, en 1858, a rapporté le fait d'une péricardite à la suite de la chute dans l'œsophage de deux dents montées. Parfois l'autopsie fait découvrir une perforation ou une déchirure complète de l'œsophage, soit que cette perforation ait été produite par le corps étranger lui-même, soit qu'elle résulte d'une gangrène ou de la formation d'un abcès. Ces perforations sont ordinairement de petite étendue; cependant on en a signalé qui mesuraient un ou plusieurs centimètres. On comprend, grâce à la situation anatomique de l'organe, combien diverses peuvent être les conséquences de ces perforations. Tantôt l'ouverture fera communiquer l'œsophage avec la trachée et les substances alimentaires se déverseront dans les bronches ; tantôt ces substances seront déversées dans le médiastin ou les plèvres et amèneront toujours des complications très-graves.

Les vaisseaux artériels et veineux qui sont à la fois très-nombreux autour de l'œsophage et d'un volume considérable peuvent être perforés également et donner lieu à une hémorrhagie rapidement mortelle. Les relevés statistiques nous ont montré que c'est surtout la crosse de l'aorte qui était le siége de ces accidents. Dans un cas rapporté par le docteur Andrew (*Lancet*, 25 août 1860), à l'autopsie d'une femme trouvée morte dans la rue, on constata la présence dans l'œsophage, au niveau du cardia, d'un os de poisson qui avait traversé ce conduit, perforé le péricarde et était venu s'implanter dans le milieu de la cloison interventriculaire du cœur en blessant la veine coronaire droite. Le péricarde était plein de sang. Enfin on a décrit aussi comme conséquence du séjour prolongé d'un corps étranger dans l'œsophage une altération vertébrale avec production de séquestre à la suite d'une suppuration péri-œsophagienne.

Diagnostic. — Le diagnostic comprend deux points: y a-t-il un corps étranger dans l'œsophage, quel est son volume, sa forme, sa consistance, sa position? Le premier point sera éclairé par les commémoratifs qui manqueront rarement, si ce n'est quand on a affaire à des enfants en bas âge ou à des aliénés. Dans ce dernier cas, le chirurgien, qui aura des raisons pour soupçonner l'accident, à cause de l'apparition de la série de symptômes énumérés plus haut (anxiété, rougeur de la face, troubles de la voix, dysphagie, douleur localisée), devra recourir aux diverses méthodes d'examen que nous avons décrites.

Quant aux détails concernant la position du corps étranger, sa forme, etc., c'est surtout un cathétérisme bien fait qui fournira des données sur ce point. Mais il ne faut pas oublier qu'on ne parvient pas toujours, même avec une grande habileté, à reconnaître l'obstacle, et que, malgré une grande habitude et des instruments perfectionnés, ce

n'est qu'après plusieurs explorations faites dans des conditions variées qu'on sera en droit d'être affirmatif sur la question du diagnostic.

Pronostic. — Le pronostic est généralement sérieux. Nous avons vu que la mort peut survenir rapidement au bout de quelques heures, par suffocation. D'autres fois l'obstruction de l'œsophage étant complète, le malade peut mourir d'inanition, ou bien, ce qui est plus fréquent, d'un des nombreux accidents que nous avons signalés. D'un autre côté, les observations d'extraction de corps étrangers de l'œsophage ne sont pas rares heureusement, et par des tentatives bien faites et répétées à intervalles plus ou moins longs, on arrivera souvent à débarrasser le malade. Il est important de ne pas oublier que tout danger ne disparaît pas avec l'extraction du corps étranger. L'observation rapportée par M. Sée, où une péri-œsophagite avec formation d'abcès et apparition de symptômes graves survinrent le surlendemain de l'extraction d'un sou de l'œsophage d'un enfant, est un exemple frappant de ce que nous disons.

Traitement. — Trois voies différentes s'offrent au chirurgien pour débarrasser un malade d'un corps étranger de l'œsophage. Ou bien il en opérera l'extraction par la bouche; ou bien il s'efforcera de le pousser jusque dans l'estomac; ou bien enfin, dans certaines conditions que nous étudierons plus loin, il ira directement à sa recherche à l'aide de l'instrument tranchant, il fera l'œsophagotomie.

Chacune de ces méthodes se divise en un certain nombre de procédés.

A côté de l'extraction nous devons mentionner le vomissement. C'est ordinairement l'entourage même du malade qui se charge d'appliquer ce traitement en titillant la luette, en plongeant les doigts dans la bouche. Le chirurgien aussi peut y avoir recours, soit en donnant un vomitif si les liquides peuvent encore passer, soit en faisant administrer un lavement de tartre stibié.

Quant à l'extraction proprement dite, elle se fait tantôt simplement avec les doigts quand le corps étranger siége plutôt dans le pharynx que dans l'œsophage; tantôt avec des pinces à pansement ou des pinces courbes comme des pinces à polypes, ou bien des pinces recourbées sur le plat, des pinces à trois branches, des pinces litholabes. Mathieu a imaginé des pinces articulées et flexibles très-ingénieuses. Les mors de ces pinces devront être garnis d'aspérités ou creusés en cuiller, ou fenêtrés, suivant la forme et la consistance du corps étranger.

Citons ensuite les crochets métalliques. Le premier, le plus anciennement connu, est celui de Fabrice de Hilden, formé d'une lame d'acier aplatie et recourbée. Stedmann, chirurgien à Kinross, surmonta l'anse du crochet d'un petit bouton métallique.

J.-L. Petit imagina un instrument formé d'une tige d'argent flexible pliée en anse et dont les deux parties sont tournées l'une sur l'autre

en spirale de manière à former un anneau, lequel, étant ensuite recourbé, constitue un véritable crochet.

L'instrument de de Graefe modifié par Dupuytren est celui dont on se sert journellement. Denucé, afin de fixer plus solidement les objets

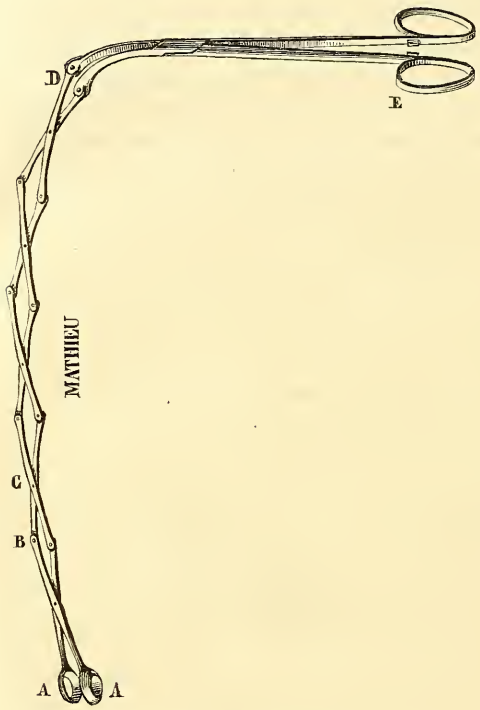

Fig. 202. — Pinces de Mathieu pour les corps étrangers de l'œsophage.

Fig. 203. — Crochet de de Graefe.

soulevés par le panier, imagina de revêtir la tige d'une canule en étain munie à sa partie inférieure d'un crochet mousse et pouvant glisser facilement sur la tige.

On a eu aussi recours à l'artifice suivant : on introduit jusque dans l'estomac une éponge fortement comprimée, coupée en forme d'olive et solidement attachée au bout d'un cathéter; on la laisse quelques minutes en place en la maintenant avec la main pour lutter contre les nausées qui se produisent presque toujours. Quand l'éponge s'est imbibée des liquides au milieu desquels elle baigne et que par ce fait elle est considérablement augmentée de volume, on la retire doucement de bas en haut. Arrivé au niveau du corps étranger, on éprouve une résistance due à ce que l'éponge ne peut plus passer et l'on arrive ainsi par de légères tractions à ramener le corps étranger avec l'éponge. Il va sans dire que ce procédé n'est applicable qu'à la condition que la lumière de l'œsophage ne soit pas entièrement obstruée et qu'on puisse arriver jusque dans l'estomac avec l'éponge. C'est à Willis qu'on doit cette méthode d'extraction mentionnée dans une observation rapportée dans les *Mémoires de l'Académie de chirurgie*, t. III, p. 11. Boileau, en 1825, et Thierry, en 1856, ne firent que modifier ce procédé.

Beniqué remplaçait l'éponge par un petit sac en baudruche qu'il introduisait vide d'air jusqu'au delà du corps étranger; il insufflait le sac par la sonde à laquelle il était adapté, celui-ci était ensuite gonflé et remplissait la même indication que l'éponge.

On se sert souvent en Angleterre d'un instrument composé d'une tige à l'extrémité de laquelle est fixée une éponge. Une canule mobile glisse comme un coulant sur la tige. Le pourtour inférieur de cette canule est garnie d'une rangée de poils très-forts qui, par leur autre extrémité, vont se fixer à la tige en un point voisin de l'éponge. Ces crins forment ainsi une sorte de manchon ou de chemise à la partie inférieure de la tige. En faisant glisser la canule sur la tige, on fait varier la forme de ce manchon dont les crins s'écarteront de la tige en formant des courbes de rayon plus ou moins grand. Cet instrument sert surtout pour enlever les corps de forme allongée, comme les aiguilles, les épingles, les arêtes, qui s'engagent au milieu des crins.

Michon (Société de chirurgie, 1854), désespérant de saisir avec des pinces un gros marron d'Inde, prit une longue pince désarticulée dont il introduisit successivement les deux branches comme dans l'application d'un forceps, puis lorsque chacune d'elles eut été glissée sur les faces opposées du corps étranger, il articula les deux branches et put faire l'extraction.

M. Richet a présenté tout dernièrement à l'Académie de médecine un nouvel instrument inventé par M. Collin, sorte de crochet mobile articulé, destiné à l'extraction des corps étrangers de l'œsophage. Le crochet mobile de de Graefe, très-utile pour des corps à contours mousses, présente un inconvénient quand on est en face d'un

corps pointu (épingle, arête de poisson); c'est qu'en effet dans le mouvement de traction de bas en haut qu'on produit, le corps étranger peut se fixer dans les parois œsophagiennes et même les perforer. L'instrument de M. Collin a obvié à cet inconvénient. En effet, c'est une sorte de doigt articulé qui passe ouvert sur les côtés du corps étranger, qui se recourbe lorsqu'il l'a dépassé et qui l'accroche solidement.



Fig. 204. — Crochet mobile articulé de Collin.

Nous voyons combien sont variés et nombreux les divers instruments qu'on a imaginés pour l'extraction des corps étrangers de l'œsophage. D'ailleurs on comprend qu'en face de la diversité des objets avalés, souvent le chirurgien sera obligé d'inventer lui-même un nouveau procédé applicable au cas qu'il a sous les yeux. Comme exemple, nous citerons le cas suivant devenu classique. Un hameçon ayant été avalé par une dame et ayant pénétré dans l'œsophage, Antony Leroy, pour l'extraire, coupa d'abord le fil à un pied ou deux de la bouche de la malade; il prit ensuite une balle de fusil, la perça à son centre, et, y faisant passer le fil, la glissa ainsi jusqu'à l'hameçon. Il fit ensuite passer le fil par un tige de roseau dont il avait perforé les nœuds et porta ce dernier jusque sur la balle. Il lui suffit de presser légèrement sur le roseau : l'hameçon se détacha et il ramena au dehors le roseau, la balle et l'hameçon. Un fait semblable a été publié dans la *Revue médico-chirurgicale*, t. III, p. 44.

Mignot a publié une observation dans laquelle, après avoir vainement tenté d'effectuer l'extraction par les moyens ordinaires, il eut l'idée de faire suspendre la malade, qui était une petite fille de huit ans, la tête en bas; au bout de quelques instants, le corps étranger tomba dans la bouche.

Peut-on chloroformiser les enfants à qui il s'agit d'extraire un corps étranger et qui, par leur peu de docilité, entravent les tentatives opératoires et quelquefois aggravent la situation? Nous sommes d'avis qu'on peut le faire sans grave inconvénient et qu'au point de vue opératoire on peut en retirer un grand bénéfice, d'autant plus que le sommeil du chloroforme amène en même temps

la résolution des muscles du pharynx qui, par leur contracture spasmodique, sont un obstacle de plus à l'extraction.

S'il est vrai que l'extraction est le mode de traitement le plus rationnel des corps étrangers, nous devons dire que souvent toutes les tentatives échouent malgré la diversité d'instruments dont on dispose et toute la dextérité dont on fait preuve. D'après nos relevés, ce n'est que dans le quart des cas où on l'a tentée que l'extraction a réussi. En effet, par son séjour prolongé dans l'œsophage, le corps étranger amène autour de lui un gonflement inflammatoire qui se complique d'un spasme réflexe, ainsi que nous l'avons dit plus haut. De plus, la forme et la consistance de ce corps étranger peuvent être telles que son extraction ne peut s'accomplir sans produire des déchirures de la muqueuse s'accompagnant d'hémorrhagies, de grandes douleurs et parfois d'accidents plus graves. Aussi ne doit-on pas pousser à bout les tentatives d'extraction lorsqu'il s'agit de corps durs, anguleux et irréguliers.

La *propulsion* consiste à faire tomber le corps étranger dans l'estomac. C'est surtout les bols alimentaires et en général les corps volumineux derrière lesquels on ne parvient pas à passer avec l'éponge ou le crochet, que l'on traite de cette façon. Le procédé le plus simple consiste à faire prendre au malade des substances molles, telles que des bouillies, des purées, etc. On doit seulement ne pas perdre de vue que si l'oblitération du conduit œsophagien est complète ou presque complète, ces aliments s'accumulent derrière l'obstacle et tendront à aggraver la situation plutôt qu'à soulager le malade.

L'illustre Ambroise Paré se servit à plusieurs reprises d'une tige de poireau pour repousser les corps étrangers dans l'estomac; Fabrice d'Aquapendente, d'un rat-de-cave. Tout instrument présentant un certain degré de flexibilité et en même temps une surface lisse peut servir au chirurgien. Celui qui est le plus employé aujourd'hui est le cathéter œsophagien que nous avons décrit plus haut.

Dupuytren, dans un cas devenu classique, parvint à écraser à travers les parties molles du cou un fragment de pomme de terre qui, avalé gloutonnement, s'était arrêté dans l'œsophage.

Il arrive parfois que, lorsqu'on essaye de faire la propulsion, le corps étranger subit un temps d'arrêt un peu plus loin dans l'œsophage. Cet arrêt peut être dû à un bourrelet que forme la muqueuse en glissant sur la paroi musculaire; la contracture de cette paroi musculaire entre aussi pour sa part dans ce phénomène. Enfin, de même que pour l'extraction, les tentatives de propulsion doivent être faites avec douceur et séparées par des intervalles de repos; on doit les abandonner plutôt que d'user de violence, de crainte encore ici de produire des déchirures de la muqueuse et des hémorrhagies. Quand l'extraction est impos-

sible et que le corps étranger siége dans la portion thoracique de l'œsophage, la propulsion est la seule méthode de traitement dont dispose le chirurgien. Au contraire, dans la région cervicale, après que l'extraction et la propulsion ont échoué, l'art n'a pas encore dit son dernier mot. Il reste l'œsophagotomie externe, procédé opératoire qui par son importance demande des développements particuliers et que nous traitons dans un chapitre spécial.

Disons enfin que parfois on a pratiqué la trachéotomie dans certains cas de corps étrangers de l'œsophage pour obvier aux phénomènes d'asphyxie menaçante.

ARTICLE V.

MALADIES INFLAMMATOIRES DE L'ŒSOPHAGE.

Œsophagite.

L'œsophagite est l'inflammation soit de la muqueuse œsophagienne, soit du tissu cellulaire compris entre les tuniques de l'organe (œsophagite phlegmoneuse). Ce nom a été donné par J. Franck à cette affection que l'on désignait autrefois sous celui de dyspnée œsophagienne, phlegmon de l'œsophage, angine œsophagienne.

Étiologie. — L'œsophagite peut être due à une cause interne. C'est ainsi qu'elle survient secondairement dans les fièvres éruptives, rougeole, scarlatine, variole; dans les maladies infectieuses, érysipèle, infection purulente, fièvre puerpérale; comme manifestation de certaines diathèses, syphilis, rhumatisme, alcoolisme. On l'a signalée au cours du choléra, de la rage ; enfin elle a pu être déterminée par une embolie ou résulter de la présence d'un parasite, le muguet. Elle rentre alors dans le domaine de la pathologie médicale.

Des causes externes produisent l'œsophagite qui, dans ce cas, peut être appelée œsophagite traumatique ou chirurgicale ; ce sont les irritations déterminées par la présence et le séjour de corps étrangers volumineux et irréguliers, par l'ingestion de substances portées à une température élevée, d'acides concentrés, azotique, sulfurique, chlorhydrique, de bases comme la soude et la potasse caustiques ou de composés chimiques divers, eau de Javel, tartre stibié, sels métalliques, poisons narcotico-âcres. Une cause fréquente d'œsophagite est le cathétérisme, surtout le cathétérisme répété, soit pour introduire des aliments dans l'estomac, soit pour remplir un but thérapeutique, pour dilater un rétrécissement par exemple. Mais ici le rétrécissement à lui seul, par l'obstacle qu'il crée au passage des matières, est susceptible de déterminer une inflammation locale de l'œsophage. Enfin dernièrement un exemple d'œsophagite rare a été signalé par F. de Ranse: la maladie avait été déterminée par une piqûre de guêpe.

Anatomie pathologique. — L'œsophagite peut être simplement catarrhale : la muqueuse est hyperhémiée, vascularisée, recouverte de muco-pus.

Dans un degré plus avancé, le tissu cellulaire sous-muqueux entre en prolifération, et il se forme un abcès entre les tuniques de l'œsophage. La collection purulente fait saillie dans la cavité œsophagienne et ordinairement finit par se créer une issue à travers la muqueuse.

Dans certains cas, la muqueuse est revêtue d'une pseudo-membrane blanchâtre, c'est la forme diphthéroïde de l'affection ; ou bien encore on trouve, adhérant à sa surface, les productions blanchâtres si caractéristiques du muguet.

La forme ulcéreuse est fréquente ; tantôt elle se montre à la suite de l'évolution de pustules, comme dans l'éruption variolique, tantôt elle survient primitivement à la suite de l'ingestion de substances caustiques ou de l'introduction de corps étrangers. Les ulcérations sont d'ordinaire superficielles, intéressant la muqueuse sur une surface plus ou moins étendue ; parfois elles gagnent en profondeur et atteignent le tissu sous-muqueux et même la couche musculaire : il en résulte une grande fragilité du conduit qui a pu se rompre sous des efforts de régurgitation ou de vomissement.

Dans le cas d'introduction de substances caustiques, généralement il se forme d'abord une eschare qui est d'un brun sale ou noire : elle se détache par le mécanisme ordinaire, et c'est alors seulement qu'apparaît l'ulcération. Elle se cicatrise en formant du tissu embryonnaire, qui par sa rétraction est souvent la cause d'un rétrécissement consécutif.

La gangrène peut n'avoir pour cause qu'une inflammation très-vive de l'œsophage. Boyer, dans son *Traité des maladies chirurgicales*, rapporte une observation empruntée à Fabrice de Hilden, dans laquelle un os implanté dans la paroi du conduit en détermina la gangrène.

Symptomatologie. — Le premier phénomène qui appelle l'attention est la douleur. Elle peut être spontanée et alors elle a son siége au niveau de la fourchette sternale, entre les deux épaules, au niveau du creux épigastrique. Souvent elle ne se montre qu'à l'occasion d'un mouvement de déglutition, au moment du passage des aliments dans l'œsophage. Elle peut prendre un tel caractère d'intensité que les malades n'osent plus avaler leur salive ; elle varie suivant la nature et le degré de température des substances ingérées ; elle peut être localisée en un point peu étendu que le malade désigne nettement.

Un élément nerveux intervient ici, c'est la contracture réflexe de l'œsophage parfois assez intense pour empêcher le passage des aliments. Il y a là une variété d'œsophagisme qui pourrait en imposer pour un véritable rétrécissement et qu'il importe de bien connaître : c'est ce qui nous explique les phénomènes de régurgitation que pré-

sentent les malades atteints d'œsophagite. Ils avalent le bol alimentaire qui est arrêté par la contraction musculaire de l'œsophage, et au bout de quelques instants les mêmes aliments sont rendus, souvent mêlés à du pus ou du sang.

Si l'on pratique le cathétérisme, on provoque en un point déterminé une vive douleur, mais l'instrument parcourt souvent toute l'étendue du conduit. Dans deux cas cependant le cathéter se trouve arrêté : quand il existe un abcès faisant saillie dans la cavité œsophagienne et quand l'exploration détermine un spasme œsophagien.

Les phénomènes généraux sont ordinairement peu intenses ; ils consistent en une fièvre légère et en un état de dépression causé par la privation d'aliments que s'impose le malade.

La marche de l'affection est variable suivant les cas. L'œsophagite traumatique qui nous intéresse particulièrement se termine en peu de temps si elle a été produite par un corps étranger, à moins qu'il n'ait déterminé des lésions profondes. Les brûlures par les caustiques sont plus graves à cause de l'étendue ordinaire de la lésion et du rétrécissement cicatriciel qui peut en être la conséquence. On peut voir survenir en même temps comme complication l'œdème des replis aryténo-épiglottiques, tenant à ce que le liquide a pénétré aussi dans le larynx (voy. *Brûlures du larynx*).

Diagnostic. — Les commémoratifs constituent le meilleur élément de diagnostic. On apprendra, soit par le malade, soit par ceux qui l'entourent qu'un corps étranger, qu'un liquide bouillant ou caustique a été ingéré et que les phénomènes morbides ont suivi de près l'accident. Le cathétérisme ne doit être fait que dans les cas où le diagnostic est incertain, car cette manœuvre est douloureuse et n'est pas sans danger. On pourra, pour faciliter les recherches, donner au malade une forte dose de chloral ou même lui administrer le chloroforme.

Traitement. — Il faudra d'abord veiller à l'alimentation du malade. Toutes les substances solides doivent être proscrites, et durant la période aiguë on prescrira des bouillies, des potages froids ou glacés, surtout le lait. S'il existe une hémorrhagie on insistera davantage sur la glace que le malade prendra en petits morceaux et qu'il laissera fondre dans la bouche. Les styptiques et en particulier le perchlorure de fer seront avantageux à condition de les associer à un véhicule visqueux, par exemple à une potion fortement chargée de gomme. En même temps, on aura recours aux saignées locales, sangsues, ventouses scarifiées sur le trajet de l'œsophage, aux révulsifs cutanés, sinapismes, vésicatoires.

Le cathétérisme de l'œsophage peut être utile dans trois circonstances différentes : 1° si l'individu ne peut absorber aucun aliment à cause du spasme de l'œsophage; 2° s'il existe un corps étranger qui entre-

tient l'irritation; 3° dans la période avancée de l'œsophagite quand les ulcérations tendent à se cicatriser et à rétrécir le calibre de l'organe. Il faudra procéder à cette opération avec les plus grands ménagements, car des manœuvres violentes pourraient déterminer la perforation du conduit.

Périœsophagite.

On désigne sous ce nom l'inflammation du tissu cellulaire qui entoure l'œsophage. Cette affection a été décrite par Caulet dans sa thèse (Paris, 1864).

Étiologie. — La périœsophagite est ordinairement secondaire. On la rencontre à la suite des œsophagites intenses, des plaies de l'œsophage, des perforations produites par le cathétérisme, la présence des corps étrangers. Plusieurs cas sont mentionnés dans la thèse de Roumegoux (Paris, 1878), à la suite de ruptures du conduit œsophagien. Plus rarement elle est déterminée par la suppuration des ganglions lymphatiques du médiastin, par la propagation de l'inflammation développée d'abord dans le tissu cellulaire rétro-pharyngien.

Anatomie pathologique. — L'inflammation peut être circonscrite ou diffuse. Si elle a succédé à une plaie de l'œsophage, on trouve à l'autopsie une cavité bien circonscrite, située autour de l'œsophage, renfermant du pus séreux, d'une odeur fétide, mêlé à des aliments. La plèvre est épaissie et présente des adhérences de ses feuillets au niveau de la collection. Parfois la périœsophagite coïncide avec une perforation de la plèvre et une pleurésie purulente : c'est ce qui se voit dans les cas de rupture ou de perforation du conduit œsophagien. La forme diffuse est plus rare ; la thèse de Caulet en contient un remarquable exemple. En même temps que du pus infiltré autour de l'œsophage, on trouve des foyers plus ou moins volumineux. L'inflammation peut s'étendre autour des autres organes du médiastin.

Symptomatologie. — La douleur pendant la déglutition est le premier phénomène qui annonce l'invasion de la périœsophagite. Il existe en même temps une douleur spontanée, rétro-sternale ou localisée autour de la colonne vertébrale et correspondant au foyer de l'inflammation. Des irradiations douloureuses peuvent se faire vers le cou et la face. Si le tissu cellulaire situé à la partie supérieure du médiastin s'enflamme lui-même, on peut constater de l'empâtement au niveau du cou, et les mouvements de latéralité du cou deviennent très-pénibles. On a signalé dans quelques observations le hoquet persistant, une dyspnée intense.

Des phénomènes généraux graves accompagnent cet état local. La fièvre est vive et on a signalé dans certains cas l'apparition de phéno-

mênes d'excitation cérébrale qui compliquent encore l'état du patient. L'inflammation se termine ordinairement par la formation d'un abcès. Alors la déglutition devient plus pénible encore et peut être absolument impossible. Le cathétérisme fait percevoir l'existence d'un obstacle qui est dû à la présence du pus en un point du conduit. L'ouverture du foyer se fait naturellement ou au moment de l'introduction d'une olive; alors le malade rejette par régurgitation ou vomissement une plus ou moins grande quantité de pus mêlé à du sang, et si la périœsophagite est circonscrite, la guérison peut survenir. Il n'en est pas de même dans les cas de périœsophagite diffuse, la mort en est la terminaison ordinaire.

Diagnostic. — La douleur en un point fixe, les irradiations douloureuses, la dysphagie, la fièvre sont les signes les plus caractéristiques de l'affection. Les mêmes, à un degré moins élevé, peuvent exister dans l'œsophagite ordinaire; aussi le diagnostic différentiel de ces deux affections est des plus difficiles. L'apparition d'une certaine quantité de pus ne peut laisser aucun doute. L'hydrophobie et certaines variétés de péricardites simulent parfois l'affection que nous venons de décrire; nous nous contentons de mentionner la possibilité de cette erreur qu'un examen attentif des symptômes doit toujours faire éviter.

Traitement. — Au début, on aura recours aux antiphlogistiques, on s'efforcera de calmer la douleur par des topiques, des injections hypodermiques. On pratiquera le cathétérisme œsophagien dans le double but d'alimenter le malade et de donner issue au pus.

ARTICLE VI.

POLYPES DE L'ŒSOPHAGE.

Les polypes de l'œsophage sont rares. Ils se présentent sous deux formes : tantôt ils sont sessiles et sont constitués par des renflements de la muqueuse qui peuvent être situés dans toute la hauteur du conduit; tantôt ils sont pédiculés. Dans ce dernier cas, leur point d'implantation le plus ordinaire est à l'union du pharynx et de l'œsophage; de là ils descendent dans ce conduit à des profondeurs variables; parfois ils atteignent une longueur considérable; leur forme moulée sur celle du conduit qui les contient favorise leur déplacement et facilite leur enlèvement.

Symptômes. — Quand ils sont sessiles, les polypes de l'œsophage donnent lieu à tous les symptômes d'un rétrécissement organique; le diagnostic est très-difficile à faire, pour ne pas dire impossible, par les signes physiques seuls. Quand les polypes sont pédiculés, ils subissent

parfois des déplacements qui sont un des points les plus intéressants de leur histoire. Par les nausées, par les vomissements qu'ils provoquent, ils sont quelquefois repoussés jusque dans la bouche, mais ils peuvent aussi s'engager dans le larynx, amener des accès de suffocation, et même la mort. Contrairement à la plupart des polypes, ceux de l'œsophage s'accompagnent rarement d'hémorrhagies; il peut s'en faire cependant, et quand elles se produisent elles ne contribuent pas peu, dans le cas de polypes sessiles, à obscurcir le diagnostic qui flotte entre le polype et le cancer.

Traitement. — Le traitement est nul pour les polypes sessiles siégeant dans la profondeur du conduit. Quant aux polypes pédiculés, quand on est sûr du diagnostic, qu'on connaît le lieu d'implantation du pédicule, la ligne de conduite est toute tracée, il faut débarrasser le malade du néoplasme.

On rejettera l'arrachement et l'excision simple, qui exposent aux hémorrhagies. Les deux procédés qui sont de beaucoup préférables, sont : l'extirpation, après avoir lié le pédicule, ou l'excision au moyen du galvano-cautère. Ces opérations sont difficiles à faire par la bouche, aussi pourrait-on être obligé quelquefois d'avoir recours à la pharyngotomie ou à l'œsophagotomie. Enfin, la trachéotomie a été quelquefois nécessaire.

ARTICLE VII.

CANCER DE L'ŒSOPHAGE.

Étiologie. — Le cancer de l'œsophage est ordinairement primitif; parfois il est le fait de l'extension d'une dégénérescence cancéreuse des ganglions du médiastin ou péribronchiques. Beaucoup plus rare que le cancer de l'estomac, il se rencontre surtout vers l'âge de cinquante à soixante ans. Les hommes y sont beaucoup plus prédisposés que les femmes. Lebert donne la proportion de huit hommes pour une femme; Piétri celle de quarante-quatre hommes pour trois femmes. L'hérédité joue un rôle marqué dans l'apparition de cette affection, sinon au point de vue de sa localisation, du moins en tant qu'expression diathésique. L'alcoolisme, le traumatisme et d'autres causes, telles que le refroidissement, les métastases d'exanthèmes chroniques, les hémorrhoïdes supprimées, etc., ont été invoquées par les auteurs; nous nous trouvons ici en face de l'étiologie banale de toutes les affections cancéreuses. Tant que l'on ne connaîtra pas la nature intime du processus morbide, on sera obligé de s'en tenir à des hypothèses plus ou moins vraisemblables, et l'étiologie du cancer, dans quelque organe qu'on le rencontre, se confondra avec une énumération

d'affections plus ou moins disparates. Un fait dont il serait plus rationnel de tenir compte, c'est la transformation de certains rétrécissements inflammatoires et cicatriciels simples en un tissu squirrheux.

Anatomie pathologique. — Toutes les formes de cancer ont été signalées dans l'œsophage. Les deux espèces qui s'y rencontrent le plus souvent sont l'épithélioma ou cancroïde et l'encéphaloïde. Le premier apparaît sur la tunique muqueuse sous forme d'ulcération peu étendue, à bords fongueux, à base d'implantation dure. Il ne s'étend que lentement et a peu de retentissement général. L'encéphaloïde, le second par ordre de fréquence, envahit le tissu cellulaire sous-muqueux. Il s'étend davantage et plus rapidement, se montre sous forme de mamelons soulevant la muqueuse et pouvant simuler des productions polypiformes. Les dégénérescences squirrheuse, fibro-plastique, colloïde, ne sont pas étrangères à l'œsophage, mais sont beaucoup plus rares. Nous ne faisons que les mentionner. Nous ne nous arrêterons pas non plus à l'étude histologique de ces diverses productions cancéreuses.

Le siége de prédilection du cancer de l'œsophage, d'après tous les auteurs, est l'extrémité supérieure et l'extrémité inférieure de l'organe. La partie moyenne est beaucoup plus rarement atteinte, cependant on a rencontré à ce niveau des néoplasmes qui se sont propagés à la trachée et réciproquement.

La forme que revêt le plus fréquemment le cancer de l'œsophage est celle d'un anneau entourant plus ou moins complétement le conduit, cet anneau est de hauteur très-variable ; d'autres fois ce sont des noyaux cancéreux disséminés sur une étendue plus ou moins considérable, ou bien enfin des plaques siégeant tantôt sur la paroi postérieure, tantôt sur la paroi antérieure.

Dans sa marche envahissante, le cancer de l'œsophage peut s'étendre au tissu périœsophagien, au médiastin ; il peut aussi subir un travail ulcératif grâce auquel le point d'abord rétréci peut se trouver subitement élargi.

Les ganglions cervicaux et bronchiques peuvent être le siége d'un dépôt de matière cancéreuse; ils s'hypertrophient, deviennent durs, volumineux, et peuvent comprimer les organes voisins.

Symptômes. — Le phénomène qui prime toute la symptomatologie du cancer de l'œsophage, c'est le rétrécissement du conduit. Le début de l'affection s'accuse presque toujours par de la gêne de la déglutition qui augmente de jour en jour. Les aliments solides ne peuvent plus passer, le malade est obligé de se nourrir de substances molles ou liquides. Cette dysphagie s'accompagne de douleurs s'étendant le long du rachis, dans la poitrine et dans l'épigastre, mais surtout entre les deux épaules. Il n'est pas fait de mention spéciale dans les observa-

tions sur le caractère lancinant de ces douleurs. Plus tard il se fait une dilatation du conduit œsophagien au-dessus du rétrécissement, dilatation dans laquelle s'accumulent les aliments quand ils ne sont pas rejetés immédiatement (voy. *Rétrécissements de l'œsophage*).

C'est surtout dans le cancer de l'œsophage que les matières vomies sont teintées de sang et parfois accompagnées d'une véritable hématémèse; d'autres fois on y observe la présence de ce détritus spécial ressemblant à du marc de café. La propagation du néoplasme à la trachée, ou l'excitation des filets terminaux du pneumogastrique nous expliquent les accès de toux parfois très-pénibles qu'on observe. A ces symptômes fonctionnels s'ajoutent tous les signes physiques des rétrécissements.

L'extension du néoplasme aux ganglions cervicaux et thoraciques sera reconnue, pour les premiers, par le palper et l'inspection de la région cervicale; pour les seconds, par la percussion des gouttières costo-vertébrales et par l'auscultation comparée des deux poumons. On a dit que l'infection générale était rare dans le cancer de l'œsophage, parce que le malade mourait d'inanition avant que la cachexie spéciale ait eu le temps de se déclarer. Cela est vrai quand le rétrécissement est très-marqué dès le début; mais si on a affaire à un encéphaloïde et que le rétrécissement de l'œsophage soit peu marqué relativement, on ne tarde pas à voir se manifester les symptômes généraux attestant une atteinte profonde portée à l'organisme. La rapidité avec laquelle le malade maigrit et perd ses forces n'est pas en rapport avec la lésion, et nous dirons tout à l'heure qu'on doit tenir compte de cette marche de la maladie au point de vue du diagnostic.

Marche. Durée. — Cette affection suit une marche progressive et mène assez rapidement le malade à la mort. La durée moyenne de la maladie est en effet de un an à dix-huit mois, quelquefois beaucoup moins. La terminaison fatale peut être hâtée par de nombreux accidents. En première ligne il faut citer la perforation d'un organe voisin tel que l'aorte au niveau de sa crosse, ou plus souvent la trachée, la plèvre, cette perforation peut même être le fait d'un cathétérisme, car, à un certain moment, les tissus morbides sont tellement ramollis, tellement friables, qu'ils se laissent facilement perforer par le moindre contact. La gangrène pulmonaire peut également emporter le malade. D'autres fois c'est une dyspnée excessive, une asphyxie qui menace de terminer la scène, et c'est dans ces cas qu'on a pratiqué la trachéotomie. En revanche, la chute d'une portion plus ou moins considérable de tissu morbide peut quelquefois amener un léger amendement; la coarctation disparaît, les aliments peuvent passer de nouveau, et pendant quelque temps le malade reprend espoir. Malheureusement cette amélioration est de courte durée et la maladie ne tarde pas à reprendre son cours.

Diagnostic. — Les rétrécissements cicatriciels et fibreux ont une marche beaucoup plus lente et reconnaissent presque toujours pour cause un accident dont le malade a parfaitement gardé le souvenir. Le rétrécissement spasmodique présente une marche toute spéciale, dure fort longtemps et ne s'accompagne d'aucune cachexie. Un élément précieux de diagnostic peut être tiré de l'examen microscopique des débris que l'on ramène parfois à la suite d'un cathétérisme ou qu'on trouve dans les matières vomies.

Traitement. — La nature spéciale de l'affection qui nous occupe rend le chirurgien complétement impuissant. Son rôle se borne à adoucir les souffrances du malade, à endormir sa douleur au moyen de calmants : la belladone, la morphine, l'opium. C'est ici plus que jamais le cas d'administrer ces médicaments par la méthode hypodermique. On soutiendra les forces du malade au moyen de lavements nutritifs. Certains chirurgiens ont pratiqué la gastrostomie, comme opération palliative et destinée à permettre l'alimentation du malade dans des cas de rétrécissement cancéreux de l'œsophage ; pour notre part nous ne conseillons pas cette opération dans ces conditions, car on ne peut espérer en tirer aucun bénéfice pour le malade qui est certainement voué à une mort prochaine.

ARTICLE VIII.

RÉTRÉCISSEMENTS DE L'ŒSOPHAGE.

On désigne sous le nom de *rétrécissement* de l'œsophage toute diminution du calibre de ce conduit.

Dans toutes les affections de l'œsophage c'est le rétrécissement qui est l'accident le plus à craindre; c'est lui qui est l'aboutissant, le point de rencontre de tous les phénomènes pathologiques dont cet organe peut être le siége. On comprend par là l'importance de ce chapitre et l'intérêt qu'il offre au chirurgien.

Division. — On peut diviser en deux grandes classes les diverses espèces de rétrécissements de l'œsophage. Tantôt la diminution de calibre de l'organe est amenée par le fait d'une compression de dehors en dedans, comme dans le cas d'un anévrysme de l'aorte par exemple, ou d'une tumeur ganglionnaire du médiastin postérieur, sans que l'œsophage lui-même présente aucune altération. Ce sont là des faits de compression à proprement parler ; on leur a réservé le nom de *rétrécissements extrinsèques*. D'autres fois le rétrécissement est dû à une modification organique des tuniques de l'œsophage ; c'est là ce qui constitue le *rétrécissement intrinsèque*.

On peut encore faire une classe à part pour certains rétrécissements

passagers de nature nerveuse, ne s'accompagnant d'aucune lésion organique, mais dépendant néanmoins d'une constriction de l'œsophage lui-même : ce sont les *rétrécissements spasmodiques*.

Étiologie. — Les rétrécissements de l'œsophage peuvent tenir à des causes diverses. Tantôt ils succèdent à une inflammation de ce conduit, à une œsophagite qui peut être spontanée ou consécutive, à l'action d'un agent vulnérant, d'un corps étranger, d'une brûlure. D'autres fois le rétrécissement est dû à une lésion cicatricielle, soit que cette cicatrice résulte d'une plaie ou d'une déchirure, soit qu'elle succède, et c'est le cas de beaucoup le plus fréquent, à l'ingestion de liquides caustiques, tels que les acides concentrés, l'acide sulfurique ou azotique, le sulfate d'indigo, la lessive de soude du commerce, etc. Ces liquides amènent souvent la formation d'une eschare, ou du moins d'une violente inflammation, comme dans le premier groupe de causes. Enfin la dégénérescence de nature variable des tuniques de l'œsophage et la production de néoplasmes est une troisième cause de rétrécissement de ce conduit. Nous avons insisté ailleurs sur les diverses formes de cancer et sur les polypes. L'hypertrophie simple d'une seule ou de plusieurs tuniques de l'œsophage, leur atrophie, leur transformation en tissu cartilagineux, sont autant de modifications qu'il faut rappeler.

Nommons également la syphilis sur laquelle nous reviendrons plus loin.

Nous avons vu dans un chapitre spécial qu'on a plusieurs fois noté l'existence de rétrécissements congénitaux de l'œsophage; ces cas sont excessivement rares.

Quant aux rétrécissements extrinsèques, leur étiologie consisterait dans l'énumération de toutes les tumeurs du médiastin postérieur ou du cou pouvant comprimer l'œsophage ou le faire dévier de sa position normale : nous ne citerons que les anévrysmes de l'aorte, les tumeurs ganglionnaires, les abcès du médiastin et parfois les corps étrangers de la trachée.

Anatomie pathologique. — L'inflammation aiguë de l'œsophage s'accompagne toujours, rigoureusement parlant, d'un certain degré de rétrécissement dû à la tuméfaction de la muqueuse et à l'engorgement du tissu cellulaire sous-muqueux. Il résulte de cette tuméfaction, qui se produit toujours du côté de la surface libre, une diminution souvent peu appréciable dans la lumière du conduit. La prolifération cellulaire qui se fait sous l'influence de l'inflammation dans les mailles du tissu sous-muqueux, peut ou bien se résorber et disparaître avec l'inflammation, ou bien persister, s'organiser, se transformer en une substance blanchâtre, demi-transparente, compacte, devenir en un mot du tissu inodulaire jouissant de cette propriété rétractile qui le

caractérise essentiellement, et amener ainsi dans un temps plus ou moins éloigné un rétrécissement de l'œsophage. Dans ces cas le rétrécissement se présente sous la forme d'un anneau qui cède assez facilement aux tentatives de dilatation, mais qui reprend immédiatement ses dimensions primitives; au lieu d'un anneau, le rétrécissement peut ne consister qu'en une bride transversale. A son niveau la muqueuse est blanchâtre, nacrée; au-dessus, elle est, au contraire, rouge, gonflée, hyperhémiée; on peut y rencontrer de petites érosions ou des ulcérations superficielles; il se fait en ce point, en avant du rétrécissement, une hypersécrétion glandulaire correspondant aux points du conduit qui sont dilatés.

Quand la muqueuse aura été dilacérée, déchirée, ulcérée, soit par une plaie, une brûlure, un liquide caustique, la perte de substance qui résultera de ce traumatisme sera d'une étendue et d'une profondeur variables; nous trouverons là tous les degrés, depuis la simple éraillure de l'épithélium jusqu'à la destruction de toutes les tuniques. La guérison se fera nécessairement par un tissu de cicatrice. Les cicatrices siégent le plus souvent à la partie supérieure de l'œsophage et intéressent très-souvent le pharynx. Elles présentent des formes diverses, embrassent tantôt toute la circonférence du conduit, tantôt se présentent sous l'aspect d'une plaque de dimensions variables, autour de laquelle les tuniques de l'œsophage se rétractent et peuvent former des replis valvulaires qui viennent compliquer la lésion et rendre le canal plus imperméable encore.

En fait de néoplasmes du conduit œsophagien, nous citerons d'abord ceux dont nous avons fait l'histoire dans un chapitre spécial à savoir les cancers et les polypes du conduit. Follin rapporte dans sa thèse le cas d'un homme de soixante-sept ans qui mourut d'un rétrécissement dû à la présence de tubercules dans le tissu cellulaire sous-muqueux. Existe-t-il des rétrécissements de nature syphilitique? Virchow en a publié un cas. Follin en cite deux (thèse d'agrégation, 1852), dont l'un appartient à Ruysch, l'autre à Haller; il dit de plus en avoir observé un lui-même; West rapporte une observation semblable (*Dublin Quarterly Review*, 1869). M. Lancereaux qui cite chacun de ces cas ne considère que celui de West comme ayant une valeur incontestable. D'après lui, il y aurait lieu de croire que les lésions cicatricielles décrites dans cette observation sont la conséquence de modifications morbides analogues à celles qu'on observe dans le pharynx à la suite de dépôts gommeux ulcérés.

L'hypertrophie peut s'étendre à tous les tissus qui entrent dans la constitution du canal œsophagien, ou bien elle peut n'atteindre qu'une seule tunique; elle peut se manifester dans ces tissus dans toute

l'étendue du conduit, ou bien n'intéresser qu'une surface plus ou moins considérable, c'est le cas le plus fréquent. Les rétrécissements hypertrophiques ayant pour siége unique les glandes de l'organe ont été décrits par Frerichs. La tunique muqueuse s'hypertrophie quelquefois, on y constate alors des replis, des prolongements qui constituent de véritables polypes. C'est surtout Bonn et Albert qui ont observé et décrit l'hypertrophie de la tunique musculaire. D'après ce dernier auteur, c'est surtout la couche de fibres circulaires qui est atteinte; il se produit un tissu lardacé, cartilagineux, très dense, qui crie sous le scalpel. La muqueuse est également altérée au niveau de ces rétrécissements hypertrophiques, elle est rugueuse, ulcérée. L'hypertrophie de la couche musculaire se rencontre surtout au niveau du cardia, et Follin fait observer qu'elle rappelle la modification identique que l'on rencontre quelquefois au pylore.

Le rétrécissement de l'œsophage par atrophie de ses tuniques a été décrit par Sédillot et par Cassan. Elle se présente très-rarement comme maladie essentielle. Mais si cet organe pour une cause quelconque cesse de fonctionner, il s'atrophie par cela même en obéissant ainsi à la loi physiologique de développement. Baillie cite un cas d'atrophie idiopathique ayant duré plusieurs années.

Enfin on trouve dans la science quelques observations de cartilaginification et d'ossification des parois de l'œsophage.

Il n'y a en général qu'un seul rétrécissement et il occupe ordinairement la partie supérieure du conduit. Cela se conçoit surtout pour les rétrécissements cicatriciels dus à l'ingestion de liquides corrosifs, le malade ayant en général rejeté avec effort le liquide avalé aussitôt qu'il s'est aperçu de sa nature. Puis viennent par ordre de fréquence les coarctations de l'extrémité inférieure, puis enfin celles des points intermédiaires. Ces dernières se rencontrent de préférence dans les points où le conduit présente à l'état normal une légère diminution de calibre, par exemple au niveau de la troisième vertèbre dorsale, derrière la bronche gauche.

Le calibre des rétrécissements est excessivement variable; il en est de même de leur longueur. Ils se présentent ordinairement sous la forme d'un bourrelet saillant, circulaire, peu étendu; on en a vu pourtant qui présentaient 4, 5 et 6 centimètres de hauteur.

La membrane muqueuse dans sa partie située au-dessus du rétrécissement est enflammée, elle est rouge, épaisse, saigne avec la plus grande facilité au moindre contact. Quelquefois il existe un ramollissement marqué de tous les tissus et des abcès peuvent se former dans l'épaisseur de ces tuniques. Nous verrons plus loin que ce conduit présente souvent des dilatations de volume considérable. Dans le tissu cellulaire périœsophagien on rencontre souvent au niveau du rétré-

cissement des foyers de suppuration. Au-dessous du rétrécissement l'œsophage est revenu sur lui-même et comme rétracté. Ces deux parties supérieure et inférieure communiquent entre elles au moyen d'une filière ordinairement centrale et dont le calibre varie notablement suivant la cause et l'époque de la maladie.

Par suite d'abcès développés dans les parois œsophagiennes, ou bien par les progrès du travail ulcératif, il peut se faire des perforations qui mettent ce canal en communication soit avec la trachée, l'aorte, la plèvre, le tissu cellulaire du cou ou du médiastin, soit avec le tissu pulmonaire lui-même.

Symptômes. — Le premier symptôme qu'on observe est une difficulté plus ou moins grande d'avaler, une certaine hésitation de la part du malade qui mâche le bol alimentaire plus qu'il n'en avait l'habitude. Cette légère dysphagie ne se remarque d'abord que pour les bols alimentaires un peu volumineux; aussi le malade n'y fait-il guère attention. Plus tard tous les aliments solides, quels que soient leur volume et leur nature, éprouvent de la difficulté à descendre. Les boissons continuent néanmoins à être avalées; le malade facilite la déglutition de chaque bol alimentaire en buvant une gorgée de liquide. Inversement les renvois, les régurgitations éveillent chez le malade l'idée d'un obstacle qui se fait toujours sentir au même point et qui correspond précisément au siége du rétrécissement.

Bientôt cette dysphagie croissante s'accompagne d'une douleur d'abord locale, peu violente d'ailleurs et qui correspond au siége de la lésion. Elle ne tarde pas à devenir très-pénible, surtout au moment de la déglutition et à persister quelque temps après chaque repas. Cette douleur s'irradie bientôt, d'abord en arrière, entre les deux épaules, le long du rachis et à l'épigastre, de façon à simuler quelque fois une affection de l'estomac. Dans un cas d'Everard Home, les irradiations douloureuses s'étendaient jusqu'à la trompe d'Eustache et dans l'oreille.

Le rétrécissement augmentant toujours, les aliments arrêtés s'accumulent au-dessus de l'obstacle et dilatent l'œsophage. Ils séjournent dans ce diverticule un temps variable et tantôt sont rejetés, tantôt s'écoulent dans l'estomac à travers le rétrécissement en donnant au malade une sensation toute spéciale d'écoulement accompagnée de gargouillements. La régurgitation des matières alimentaires peut être brusque, c'est un véritable vomissement œsophagien; d'autres fois elle est lente, graduelle; les aliments reviennent dans la bouche, sont mâchés de nouveau, réduits en une bouillie plus ténue et avalés une seconde fois, alors ils passent avec plus de facilité. Il faut bien se garder de confondre cette régurgitation avec cette espèce de ruumination que l'on a observée dans l'espèce humaine et que l'on a décrite

sous le nom de mérycisme. Enfin les aliments arrêtés dans l'œsophage subissent sous l'action des glandules qui tapissent ce conduit, une espèce de ramollissement que l'on a appelé digestion œsophagienne. Les aliments ne sont pas toujours rejetés tels qu'ils ont été avalés : ils sont mêlés à des mucosités filantes; d'autres fois à du sang plus ou moins rouge, ou offrant cette couleur qui l'a fait comparer à du marc de café, et que l'on voit si souvent dans les cancers de l'estomac.

Les symptômes généraux ne tardent pas à se manifester. Ils varient en intensité avec la nature du rétrécissement et le degré de la coarctation. L'amaigrissement et la perte des forces surviennent rapidement. Si le rétrécissement est dû à des cicatrices fibreuses, s'il laisse encore passer dans l'estomac une certaine quantité d'aliments, les malades peuvent vivre pendant très-longtemps sans que l'on constate d'autres phénomènes que la gêne de la déglutition. Mais si la maladie est due à une dégénérescence cancéreuse, la maladie fait souvent des progrès très-rapides. Alors aux phénomènes pour ainsi dire mécaniques du rétrécissement s'ajoutent des symptômes graves, hoquets fréquents, sensation de fer chaud le long de l'œsophage, etc. (voy. *Cancer de l'œsophage*).

Pour reconnaître l'existence d'un rétrécissement on s'aidera des symptômes que nous venons d'énumérer; mais on sera bien plus satisfait si, à l'aide d'une exploration directe, on arrive à le déterminer d'une manière exacte. C'est aussi par ce moyen que l'on pourra constater son étendue, son siége, sa forme, etc.; mais, avant de parler du moyen d'exploration par excellence, du cathétérisme, disons qu'Hamburger a tiré certaines notions sur l'existence et le degré des rétrécissements œsophagiens au moyen de l'auscultation. Il admet trois degrés dans cette affection. Dans le premier stade la déglutition est seulement ralentie. S'il s'agit de liquide avalé, l'air refoulé d'abord vers le cardia, remonte en traversant la colonne fluide et en produisant plusieurs bulles que l'auscultation peut seule faire constater. Au second degré le rétrécissement est plus accusé, la muqueuse est épaissie par un exsudat, la contraction réflexe des fibres musculaires est déjà plus prononcée. Dans ces conditions, ce n'est plus seulement une ou quelques bulles qui éclatent, c'est un véritable gargouillement que l'on entend; cependant la dysphagie n'est pas encore très-sensible. Lorsque le troisième stade du rétrécissement se trouve confirmé, on entend des bruits de régurgitation sonore.

Par le palper direct du cou, on pourra quelquefois reconnaître les rétrécissements siégeant à la partie supérieure de l'œsophage; on sentira une tumeur formée par l'accumulation des aliments au point d'arrêt. Mais ce mode d'exploration ne donne aucun renseignement

sur le diamètre du conduit : il faut avoir recours au *cathétérisme* Cette méthode d'exploration a déjà été décrite en tant qu'opération générale : il nous reste à en montrer l'application particulière aux rétrécissements de l'œsophage.

Le meilleur instrument d'exploration est le cathéter à olive de Dupuytren, que nous avons décrit plus haut : c'est celui dont on se sert journellement.

Le siége du rétrécissement est indiqué par la profondeur à laquelle pénètre l'olive avant d'être arrêtée. On mesure cette distance de l'arcade dentaire supérieure, qui est, on le sait, à 15 centimètres en moyenne de l'extrémité inférieure du pharynx. La hauteur du rétrécissement s'apprécie par la différence de longueur qui existe entre le point d'arrêt rencontré en passant la sonde de haut en bas, et, d'autre part, la résistance que l'olive éprouve quand, après avoir dépassé l'obstacle, on cherche à la ramener de bas en haut.

Le calibre, on le conçoit, est très-variable ; c'est de lui que dépend le plus ou moins de gravité du rétrécissement, ainsi que l'indication thérapeutique.

On reconnaît un rétrécissement multiple quand l'olive subit plusieurs fois, alternativement, des soubresauts et un passage facile. Ce n'est pas tout. Le cathétérisme fait avec soin indiquera le sens et la direction d'une déviation, s'il s'en était fait une ; il fera connaître par la grande mobilité de l'olive s'il s'est fait une dilatation au-dessus du rétrécissement.

Nous avons parlé dans un chapitre précédent de l'œsophagoscopie. Ce mode d'exploration, dont les données ne sont pas encore très-certaines, ne saurait remplacer le cathétérisme qui nous fait pour ainsi dire toucher du doigt la lésion et nous la fait connaître dans ses moindres détails.

Marche, durée, terminaison. — Essentiellement variables selon la cause du rétrécissement, la marche, la durée de la maladie, ainsi que la terminaison peuvent se déduire de tout ce que nous venons de dire. A-t-on affaire à une œsophagite aiguë avec gonflement du conduit et sécrétion muqueuse abondante, l'obstruction atteindra rapidement son summum, mais disparaîtra avec la même facilité.

Le rétrécissement dû à une prolifération cellulaire sous-muqueuse surviendra à une époque plus ou moins éloignée de la période d'acuité de la maladie ; on peut en dire autant de celui qui succédera à une brûlure, à une déchirure de la muqueuse. Parfois quelques semaines seulement ou plusieurs mois, parfois même des années pourront s'écouler entre les accidents primitifs et les premiers symptômes de dysphagie. Une fois constitués, ces rétrécissements d'origine inflammatoire ou cicatricielle tendront sans cesse à s'accentuer, à moins

qu'un traitement bien compris n'en enraye la marche. On peut espérer en effet prolonger pendant des années la vie d'un malade dans ces conditions, soit par un cathétérisme répété à intervalles réguliers, soit par une opération, ainsi que nous le dirons tout à l'heure. Il ne faut pas oublier pourtant qu'un accident imprévu, tel qu'une périœsophagite, pourra se montrer un jour à la suite d'un cathétérisme. Dans les rétrécissements cancéreux la terminaison est nécessairement fatale et se fait ordinairement à assez courte échéance. La cachexie spéciale vient s'ajouter ici à l'alimentation imparfaite et la mort ne tarde pas à survenir, d'autant plus que ce genre de rétrécissement s'accompagne de désordres tels du côté de la muqueuse que le traitement est forcément impuissant.

On ne trouve pas mentionnée, dans les observations de rétrécissements syphilitiques de l'œsophage, l'époque de la maladie à laquelle ces désordres se sont montrés. D'après Lancereaux, un rétrécissement syphilitique pris au début disparaîtrait en fort peu de temps sous l'influence du traitement spécifique. Cependant si on laisse à la maladie le temps de s'invétérer, elle deviendra rebelle au traitement médical.

L'hypertrophie et l'atrophie du conduit œsophagien ont encore été trop peu étudiées pour qu'il soit possible d'établir des données précises sur leur marche et leur durée.

Enfin les rétrécissements extrinsèques, ceux qui sont le fait d'une compression exercée sur l'œsophage par un organe voisin, suivent nécessairement l'évolution de la tumeur qui les occasionne. Tantôt la mort surviendra d'une façon tout à fait brusque par rupture d'un anévrysme de l'aorte, par exemple, tantôt la terminaison sera également rapide mais précédée de l'apparition de symptômes inflammatoires, comme dans le cas d'un abcès périœsophagien s'ouvrant dans les bronches ou dans la trachée. Ici, en un mot, il n'y a pas de règle possible ; le rétrécissement n'est qu'un épiphénomène survenant dans une autre maladie, laquelle tient sous sa dépendance toute l'évolution ultérieure.

Diagnostic. — Nous ne nous arrêterons pas au cas où la dysphagie est due à une œsophagite aiguë. L'invasion, la succession rapide des phénomènes, l'état fébrile, l'examen du pharynx qui souvent participe à l'état inflammatoire, ne permettront pas le moindre doute.

De même l'œsophagisme, ainsi que nous le verrons, se distinguera par son apparition brusque, sa marche intermittente, sa susceptibilité à l'égard de divers agents et parfois par l'état mental du malade.

Mais si la dysphagie est de date ancienne, qu'elle tende tous les jours à augmenter, que l'état général soit gravement atteint, que le malade dépérisse sensiblement, alors nous nous trouvons en face de deux hypothèses. Notre malade a-t-il un rétrécissement organique des parois

œsophagiennes, ou bien son œsophage est-il comprimé par quelque tumeur? On arrivera à résoudre cette seconde question par un examen attentif et approfondi de tous les organes du cou et du médiastin postérieur. Nous ne voulons pas entrer dans l'histoire des anévrysmes, des tumeurs ganglionnaires, etc., nous dirons seulement que la vue et le palper aidés de la percussion et de l'auscultation pour les organes thoraciques permettront de constater successivement l'état des poumons, de la trachée, des bronches, du cœur et des gros vaisseaux qui avoisinent l'œsophage. Quand on aura constaté l'intégrité parfaite de chacun de ces organes, le champ des hypothèses se trouvera considérablement rétréci. Il ne s'agira évidemment que d'un rétrécissement organique occupant les parois mêmes de l'œsophage. Un point important consiste à en établir la nature. En se reportant à ce que nous avons dit à propos du cancer et des rétrécissements en général, en tenant compte des antécédents (ingestion de liquides caustiques, brûlures, etc.), en examinant au microscope les détritus rejetés par les vomissements, on arrivera à résoudre avec assez de certitude cette question de nature.

Nous n'insisterons pas non plus sur les détails concernant le siége, la hauteur, le degré, la forme des rétrécissements ou leur nombre: ce que nous avons dit à propos du cathétérisme comme signe physique servira de guide au chirurgien.

Traitement. — S'il est vrai qu'une intervention chirurgicale plus ou moins active est presque toujours indiquée dans les cas de rétrécissement de l'œsophage, il n'en existe pas moins des circonstances où le traitement médical pourra suffire. En tête de cette dernière catégorie, nous placerons l'obstruction du conduit par simple inflammation de la muqueuse. On emploiera tous les antiphlogistiques, les sangsues, la saignée générale, les boissons émollientes, les narcotiques pour lutter contre l'élément spasmodique. On pourra espérer ainsi obtenir une résolution rapide et la disparition complète de tous les phénomènes. Dans les rétrécissements chroniques que l'on sera en droit de soupçonner d'être de nature syphilitique, le traitement spécifique sera formellement indiqué; on donnera l'iodure de potassium à hautes doses concurremment avec les frictions mercurielles.

Le traitement chirurgical est cependant le plus important, et souvent le seul possible. La *dilatation*, les *cautérisations*, l'*œsophagotomie interne* et l'*œsophagotomie externe*, telles sont les méthodes opératoires dont le chirurgien dispose contre cette affection. Il faut y ajouter la *gastrostomie*, qui n'a pour but que de prolonger la vie du malade, sans s'occuper de la lésion; ce n'est qu'une opération palliative ; nous en parlerons en dernier lieu.

La dilatation peut être brusque ou progressive.

La *dilatation progressive* est la méthode journellement employée. Velpeau la pratiquait au moyen de sondes spéciales cylindro-coniques qu'il laissait peu de temps dans le conduit. Tout récemment M. Bouchard a fait construire une filière de sondes œsophagiennes ; M. Lesbini, son élève, donne dans sa thèse inaugurale la méthode opératoire tracée par ce médecin. Le cathétérisme ne doit être fait que tous les trois ou quatre jours, et le même numéro sera employé trois ou quatre fois avant de passer au numéro supérieur; la bougie doit être laissée en place de cinq à huit minutes, en ayant soin de faire pencher la tête du malade en avant afin que la salive et les mucosités dont la sécrétion est momentanément augmentée puissent s'écouler par la bouche sans tomber dans le larynx. La dilatation ne devrait pas être portée au delà de 15 à 19 millimètres pour les enfants de deux à quinze ans, de 20 à 21 millimètres pour les adultes. Quand on a obtenu la dilatation suffisante, il faut néanmoins continuer à faire le cathétérisme une ou deux fois par mois.

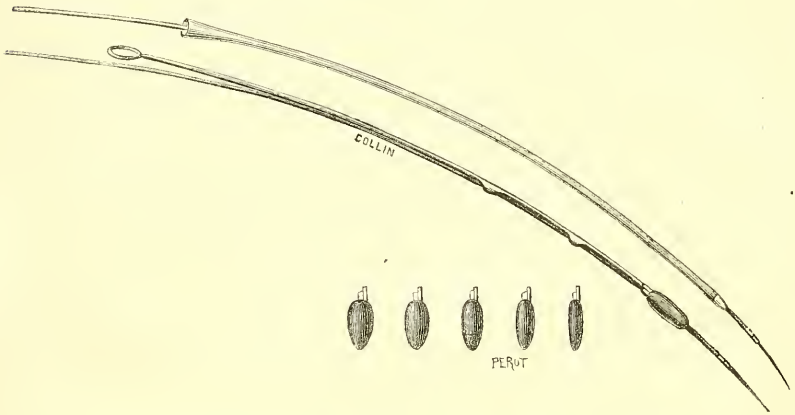

Fig. 205. — Dilatateur œsophagien sur conducteur de M. Verneuil.

On la pratique habituellement en introduisant chaque jour le cathéter de Dupuytren et en ayant soin d'augmenter graduellement le volume de l'olive. M. Chassagny (de Lyon) a proposé de substituer des olives aplaties d'avant en arrière aux olives arrondies, de manière à éviter l'obstacle que le larynx oppose en avant à l'introduction d'un corps volumineux. C'est là une modification de peu d'importance, et l'on se sert encore ordinairement des olives anciennes.

Plus récemment encore M. Verneuil a imaginé un autre procédé opératoire de dilatation progressive. On le trouve décrit au long dans

la thèse de M. Trillest. L'instrument comprend deux parties : une tige en baleine et un cathéter ordinaire un peu modifié. La tige est ronde, longue de 75 centimètres à un mètre ; son diamètre est d'environ 2 millimètres. Elle est un peu effilée à son extrémité œsophagienne et se recommande par deux qualités très-importantes : la solidité et la flexibilité. Le cathéter se compose d'une tige en métal très-flexible et munie de trois petits anneaux qui sont disposés sur une même ligne de son extrémité œsophagienne jusque vers le milieu de sa longueur. Les olives, au lieu de s'appliquer à la tige centre pour centre, s'y vissent un peu excentriquement, de sorte qu'elles se portent davantage vers la ligne des anneaux. Ces olives de forme cylindro-conique sont percées d'un trou en forme de canal qui correspond exactement, quand elles sont vissées à la tige, à la direction des anneaux. Les anneaux et le canal doivent livrer passage à la tige de baleine qui est un véritable conducteur. Six olives de diamètres différents sont destinées à se prêter aux divers degrés de rétrécissement ; la plus petite a 8 millimètres et la plus grosse 18 millimètres de diamètre. La tige de baleine et le cathéter ayant été préalablement ajustés, pour que leur introduction soit moins longue et moins pénible pour le malade, on fait pénétrer la tige jusqu'au delà du point rétréci, et le cathéter est ensuite glissé sur elle. L'olive se trouve ainsi directement conduite au centre même du rétrécissement. Elle y pénètre, le dilate, le dépasse le plus souvent et est ramenée au gré du chirurgien. Avec ce nouvel instrument M. Verneuil a obtenu une guérison complète, et M. Guyon a pu franchir un rétrécissement qui avait résisté à tous les autres instruments.

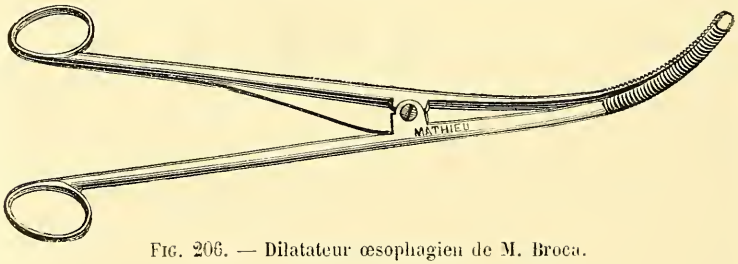

Fig. 206. — Dilatateur œsophagien de M. Broca.

La *dilatation brusque* nous a rendu des services dans des cas où la dilatation progressive avait échoué, et nous préférons cette méthode à l'œsophagotomie interne.

Si l'obstacle siége à la partie supérieure, nous nous servons du dilatateur œsophagien de Broca, que nous avons modifié pour certains cas en faisant allonger les branches qui s'introduisent dans le conduit.

Pour les rétrécissements de la partie inférieure, nous avons fait construire un instrument dont nous donnons le dessin et qui nous

paraît présenter de grands avantages. C'est une sonde creuse de maillechort, terminée à l'une des extrémités par une ampoule de caoutchouc

Fig. 207. — Dilatateur œsophagien de M. Péan.

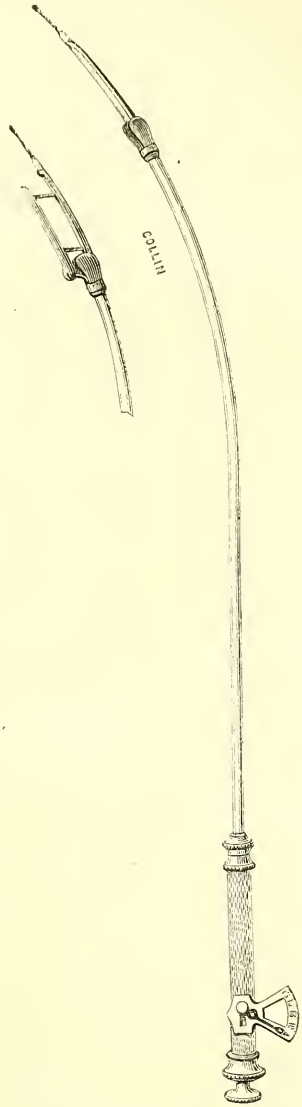

Fig. 208. — Œsophagotome de Trélat, à pénétration limitée.

résistant. Dans la sonde glisse un mandrin qui sert à faire saillir, au moyen d'un écrou d'appel placé à l'autre bout, un système de huit lamelles d'acier qui dilatent l'ampoule en caoutchouc. Pour faire

usage de cet instrument, on introduit l'ampoule jusqu'au niveau du point rétréci dans l'œsophage et alors tournant l'écrou on produit la dilatation que l'on juge convenable.

La *cautérisation*, employée par Paletta, est presque abandonnée aujourd'hui. Elle se fait soit au moyen d'un porte-caustique dans le genre de celui de Lallemand, soit simplement avec un morceau de nitrate d'argent fixé à l'extrémité d'une sonde. Dans l'intervalle des opérations la dilatation est maintenue au moyen d'éponges de grosseur croissante ou de bougies.

L'*œsophagotomie* ou incision de l'œsophage se divise en œsophagotomie *interne* et *externe*.

L'œsophagotomie interne est de date récente; c'est une opération calquée sur l'uréthrotomie interne. Son indication principale est l'état fibreux et très-peu extensible du rétrécissement joint à une grande étroitesse. Deux procédés opératoires ont été imaginés. L'un consiste à inciser le rétrécissement de haut en bas, l'autre de bas en haut. Le premier a été employé par Maisonneuve et par Lannelongue. Le second, qui est incontestablement préférable, peut se faire au moyen de l'instrument de Dolbeau, qui consiste en une olive au-dessus de laquelle on peut faire saillir une lance olivaire. Trélat a imaginé un œsophagotome qui se compose d'une tige graduée présentant à son extrémité terminale un renflement d'un assez petit diamètre qui butte contre l'obstacle. La portion de la tige située au delà du renflement et qui a pénétré à travers le rétrécissement renferme deux lames que l'on peut faire saillir à l'aide d'une vis située à l'extrémité supérieure de l'instrument. On peut graduer à volonté l'écartement des lames également au moyen d'une autre vis. On comprend le grand avantage de cet instrument qui d'un seul coup permet de lever l'obstacle au passage des aliments; mais d'un autre côté il présente nécessairement comme tous les œsophagotomes du reste, cet inconvénient que le chirurgien ne peut apprécier exactement le lieu et l'étendue de son incision. Aussi y a-t-il un danger à craindre dans cette opération : c'est l'hémorrhagie consécutive qui, dans un cas de M. Trélat, fut assez inquiétante. Dans un autre cas, il y eut perforation complète des tuniques de l'œsophage.

Les différentes méthodes de traitement que nous venons d'énumérer ne sont applicables qu'aux rétrécissements franchissables. Dans les rétrécissements infranchissables il ne reste que deux ressources au chirurgien : l'œsophagotomie externe et la gastrostomie. Nous traiterons dans un chapitre spécial de l'œsophagotomie externe en tant que procédé opératoire. Nous ne dirons ici que ce qui a spécialement trait à l'application de cette opération aux rétrécissements.

Il est évident que ce n'est qu'aux coarctations de la portion cervicale que s'adresse cette opération ; mais à quel niveau relativement à cette coarctation convient-il d'ouvrir l'œsophage ? Si le rétrécissement est de nature fibreuse et qu'il n'y ait pas de contre-indication, on devra porter le bistouri soit au-dessus du rétrécissement, soit à son niveau, en intéressant le tissu malade. De cette façon, non-seulement on pourra alimenter le malade avec la sonde, mais on pourra espérer obtenir une guérison complète, en ne laissant se fermer la plaie de l'œsophage que lentement et en pratiquant la dilatation graduelle. Au contraire, la cause du rétrécissement est-elle une production organique qui ne permette pas d'espérer une guérison, c'est *au-dessous* du point rétréci qu'on pratiquera l'incision. On ne fera ainsi qu'une opération palliative, il est vrai, mais on pourra parfois prolonger la vie du malade d'un temps assez considérable.

Reste la gastrostomie, qui n'est pas un moyen de traiter le rétrécissement, mais une opération palliative. Sédillot la pratiqua pour la première fois en 1849. Jusqu'en 1874, nous trouvons seize cas de gastrostomie qui furent suivis de mort à très-peu d'intervalle. Le malade qui survécut le plus longtemps est celui de Sydney Jones, qui succomba à une maladie intercurrente quarante jours après l'opération. Depuis que les règles de cette opération ont été mieux posées, il est permis d'espérer que désormais on en tirera plus de bénéfice. Il faut faire, d'après L. Labbé, à 1 centimètre en dedans des fausses côtes gauches et parallèlement à ces dernières, une incision de 4 centimètres dont l'extrémité inférieure doit tomber sur une ligne tranversale passant par les cartilages des neuvièmes côtes. Le point capital consiste à fixer la paroi de l'estomac aux lèvres de la plaie au moyen de points de suture avant d'en opérer l'ouverture.

M. Verneuil en appliquant ces règles a réussi le premier à faire vivre un individu atteint de rétrécissement cicatriciel infranchissable de l'œsophage. Il s'agissait d'un jeune homme de dix-sept ans qui avait avalé par mégarde une solution de potasse caustique. Le succès fut complet et le malade vivait encore en parfaite santé deux ans après l'opération. En 1878, Trendelenburg a aussi réussi à ressusciter pour ainsi dire un enfant de huit ans qui fut atteint de rétrécissement infranchissable après avoir bu une gorgée d'acide sulfurique. On en trouve l'observation dans la *France médicale* du 31 août 1878. L'opération fut pratiquée suivant les règles que nous venons d'esquisser et par la méthode de Lister. Les points de suture au nombre de quatorze furent faits avec des fils de soie, contrairement à ce que préconise M. Verneuil. L'enfant était parfaitement rétabli trois mois après, et se nourrissait au moyen d'un tube en

caoutchouc qui communiquait avec la fistule et il s'introduisait l'autre extrémité dans la bouche. Il mâchait les aliments et les faisait descendre par le tube dans l'estomac; en un mot il avait un œsophage artificiel et extérieur.

ARTICLE IX.

ŒSOPHAGISME.

Étiologie. — La contracture spasmodique de l'œsophage ou *œsophagisme* peut être symptomatique d'une lésion locale de l'organe, ainsi que nous l'avons vu à propos des rétrécissements organiques, ou d'une affection nerveuse telle que l'épilepsie, le tétanos, la rage et l'hystérie. D'autres fois elle se montre comme phénomène sympathique et réflexe dans certaines maladies d'organes voisins, comme le larynx, la trachée, le poumon, l'estomac, ou d'organes n'ayant aucune connexion avec l'œsophage, comme l'utérus. Les femmes sont de beaucoup plus prédisposées à l'œsophagisme que les hommes, et c'est l'âge moyen de la vie qui fournit le contingent le plus considérable. Le tempérament nerveux, l'hypochondrie, l'hérédité d'une affection nerveuse sont autant de causes dont l'action est parfaitement reconnue. Les émotions morales, la crainte d'être atteint d'hydrophobie, comme dans l'exemple mémorable de Velpeau, suffisent pour faire naître la maladie. Franck invoque la suppression d'épistaxis comme cause. L'action du froid paraît incontestable.

Symptômes. — Le début de l'affection par l'apparition de la dysphagie est tantôt brusque, tantôt survient lentement. L'espèce de constriction qui caractérise la maladie siége tantôt à l'extrémité supérieure de l'organe et comprend en même temps la partie inférieure du pharynx, tantôt a son maximum d'intensité au niveau du cardia. La difficulté qu'éprouvent les malades à avaler est très-variable ; elle varie même chez le même malade à chaque accès et suivant les aliments qu'il veut ingérer. Les uns avalent plus facilement les liquides, d'autres les solides, quoique le premier cas soit le plus fréquent ; chez les uns, les aliments ne passent qu'à la condition d'être froids, la glace même met quelquefois un terme à leur spasme ; d'autres au contraire les veulent chauds. Il y a des malades qui présentent une tolérance remarquable et constante pour certains liquides, pour le café par exemple (Seney). Les régurgitations, les vomissements sont fréquents ; car, s'il est vrai que les malades sentent souvent que la constriction s'opposera au passage de tout aliment et ne l'essayent pas, d'autres fois l'œsopha-

gisme ne se montre que précisément à propos du contact du premier bol alimentaire avec les parois œsophagiennes. Il est des cas où c'est le dernier bol qui ne vent pas passer sans l'aide de nombreuses gorgées de liquides (Spiess). Le vomissement peut survenir d'ailleurs un temps plus ou moins considérable après le repas, quoique le malade n'ait éprouvé aucune difficulté à avaler et sans qu'il sente au moment du vomissement une constriction s'opposant au passage des matières. Avec la dysphagie on constate l'existence d'une douleur qui tantôt revêt la sensation d'une boule, tantôt celle d'une constriction très-pénible que le malade rapporte au pharynx quand le spasme siége à l'extrémité supérieure de l'œsophage, ou entre les deux épaules, à l'épigastre, derrière le sternum quand il siége au cardia. M. Jaccoud signale, comme accompagnant souvent l'œsophagisme, la contraction des muscles cervicaux et surtout du sterno-mastoïdien et du trapèze.

L'œsophagisme est une maladie à accès; les émotions morales, l'inspiration de certains gaz, une violente colère, le changement de climat, de genre de vie, sont autant de conditions qui ont une influence marquée sur son apparition. Ces accès ont une durée très-variable et comprennent tous les intermédiaires entre une constriction passagère, comme en ont si souvent les femmes hystériques, et des rétrécissements infranchissables qui ont fini par amener la mort, du malade comme dans le cas de Velpeau. Entre leurs accès, les malades éprouvent souvent à la base du cou un sentiment de gêne, de constriction qui rappelle la présence d'un corps étranger. Souvent au moment de commencer un repas le patient ne sait s'il lui sera possible d'avaler; il fait alors comme le malade de Seney : il tâte sa gorge en commençant par de très-petits morceaux de pain; s'ils descendent, ce qu'il sent très-bien, il en prend de plus forts et parvient ainsi assez souvent à achever complétement un repas.

Cette affection, constituée ainsi avec son caractère d'intermittence, de variabilité, peut durer des années ou peut disparaître quelquefois après un seul accès ou plus souvent au bout de quelques mois, grâce à un traitement intelligent.

En règle générale l'économie ne souffre pas trop de cette affection; tout dépend naturellement de la marche qu'elle suit, des intervalles qui séparent les accès, de leur ténacité et du traitement suivi par le malade.

Les signes physiques ne sont que d'une importance secondaire ici. Le cathétérisme nous révèlera comme toujours le siége et le degré du rétrécissement, nous verrons même qu'il constitue une méthode de traitement, mais il est loin d'avoir l'importance que nous lui avons reconnue, à propos des rétrécissements organiques. On peut en dire

autant de l'auscultation de l'œsophage, qui ne nous donne absolument qu'une connaissance plus ou moins exacte de l'étroitesse du rétrécissement.

Diagnostic. — Le diagnostic ne présente pas en général une grande obscurité; le début subit de la maladie, l'état plus ou moins névropathe du patient, l'histoire détaillée des commémoratifs font que cette affection ne ressemble guère à aucune autre.

Les rétrécissements organiques ont un début lent, insidieux; ils ne présentent jamais de rémission; ils tendent au contraire à s'aggraver de jour en jour et se compliquent bientôt d'un état général plus ou moins grave.

La paralysie de l'œsophage est une affection rare; elle ne présente d'ailleurs aucun caractère commun avec l'œsophagisme. Les aliments loin de subir un temps d'arrêt tombent d'un seul coup dans l'estomac.

La sensation de constriction, de gêne à la base du cou éveille chez certains malades l'idée qu'ils ont un corps étranger dans l'œsophage sans qu'ils se soient aperçus de l'accident. Pour lever toute espèce de doute, il suffira de pratiquer le cathétérisme.

Pronostic. —Le pronostic n'est grave que dans les cas de tétanos et de rage. Dans tous les autres cas la maladie guérit, quoiqu'elle puisse durer quelquefois très-longtemps, quinze et même trente ans, comme dans un cas rapporté par Lasègue.

Traitement. — L'œsophagisme comporte un traitement chirurgical et un traitement médical. Le premier consiste dans l'emploi du cathéter. Il faut se servir de préférence d'olives un peu grandes; les petites ont l'inconvénient d'augmenter parfois le spasme. L'introduction du cathéter causera souvent aux malades une forte douleur que Mondière tempérait en enduisant l'olive de pommade belladonée. Arrivé au niveau de la constriction, on ne devra pas essayer de forcer le passage; le contact prolongé de l'olive finit par frayer une route au cathéter. Dans quelques cas il a suffi d'une séance de cathétérisme pour faire disparaître complétement le spasme; le plus souvent il faudra renouveler l'opération plusieurs fois, mais toujours en procédant avec douceur. Parfois on arrivera facilement dans l'estomac et on croira avoir fait une erreur de diagnostic; ce n'est qu'au retour, en retirant le cathéter, que l'olive sera arrêtée par le rétrécissement. Broca a guéri un rétrécissement spasmodique au moyen du dilatateur à branches parallèles.

Watson a pratiqué l'œsophagotomie externe pour un cas de rétrécissement spasmodique infranchissable et a nourri la malade trois mois au moyen de la sonde.

Le traitement médical comprend l'administration des narcotiques et

des antispasmodiques, qui tous ont réussi dans plusieurs circonstances ; la jusquiame, la belladone, l'opium, administrés à l'intérieur, ou bien les injections hypodermiques de morphine ont été employés tour à tour. M. Jaccoud a donné avec succès de l'iodure de potassium, concurremment avec la belladone. L'électricité également compte bon nombre de guérisons.

ARTICLE X.

DILATATIONS DE L'ŒSOPHAGE.

Les dilatations de l'œsophage peuvent être la conséquence d'un rétrécissement, ainsi que nous l'avons vu dans le chapitre précédent ; mais elles peuvent aussi se rencontrer indépendamment de cette lésion première ; elles peuvent être idiopathiques, et sont alors tantôt *congénitales*, tantôt *acquises*.

La pathogénie des dilatations de la dernière espèce est celle de toute dilatation survenant dans un organe creux dont l'ouverture de déversement vient à se rétrécir. Il se fait en amont de la coarctation une stase, un arrêt des matières qui traversent le conduit ; l'élément musculaire des parois lutte pendant un certain temps contre cet obstacle pour le vaincre. La répétition fréquente de cet effort amène à la longue une hypertrophie des fibres musculaires ; mais, malgré cette hypertrophie, la couche musculeuse ne peut bientôt plus réagir et elle cède ; les parois se laissent alors distendre et il se fait une dilatation. Les dilatations de l'œsophage suivent absolument la même évolution que les dilatations de l'urèthre, par exemple.

Quant aux dilatations idiopathiques survenues sans rétrécissement antérieur, tantôt on doit les attribuer à un vice de conformation, à une cause tératologique, tantôt la cause nous échappe entièrement. Les malades, il est vrai, trouvent toujours dans leur histoire passée une chute, un coup, un accident quelconque pour expliquer leurs souffrances ; mais le plus souvent cette pathogénie n'est pas satisfaisante.

Enfin la science possède quelques observations de dilatation de l'œsophage consécutive à la présence d'un corps étranger qui, s'étant implanté dans les parois du conduit, avait creusé autour de lui une véritable cavité qui le logeait.

Anatomie pathologique. — La dilatation de l'œsophage se présente sous deux formes assez distinctes : tantôt elle est uniforme sur toute la circonférence du conduit, qui présente alors l'aspect et la disposition d'un entonnoir ou d'une cavité *fusiforme*. Les parois sont hypertrophiées, surtout la tunique musculeuse ; elles sont aussi quelque-

fois amincies, et on peut y rencontrer des ecchymoses, des ulcérations de la surface de la muqueuse. C'est surtout dans la seconde forme de dilatation qu'on rencontre ces lésions de la muqueuse. Ici la dilatation se présente sous la forme d'une besace ou d'un diverticule appendu au conduit œsophagien ; elle est dite *sacciforme*.

La dilatation fusiforme siége le plus souvent à la partie inférieure du conduit au-dessus du cardia. La sacciforme au contraire se rencontre ordinairement soit à l'union de l'œsophage et du pharynx, soit au point de bifurcation de la trachée. La première comprend toute la circonférence du conduit, la seconde ne se montre que sur un point, tantôt sur les parties latérales, tantôt sur la paroi postérieure, rarement sur l'antérieure, et communique avec le conduit par une ouverture en forme de fente dans laquelle on pénètre difficilement avec la sonde. La dilatation fusiforme est constituée par la distension de toutes les tuniques de l'œsophage ; dans la sacciforme, c'est souvent une hernie de la muqueuse à travers la tunique musculeuse qui constitue le diverticule.

C'est la dilatation sacciforme qui se rencontre d'une manière idiopathique, soit congénitalement par un arrêt de développement ou par une anomalie dans la séparation de la trachée et de l'œsophage, ainsi que nous l'avons vu à propos des vices de conformation de cet organe, soit dans un âge avancé, sans que l'on puisse en saisir la cause.

Symptômes. — Un point curieux dans l'histoire de cette affection, c'est que sa symptomatologie se confond presque entièrement avec celle des rétrécissements. Cela ne nous étonnera pas si nous songeons que d'une part les phénomènes de rétrécissement sont dus en grand nombre précisément à la production consécutive d'une dilatation, et que d'autre part la dilatation de l'œsophage, quand elle est sacciforme, peut simuler parfaitement un rétrécissement par suite de la disposition de l'orifice de communication du sac avec le conduit et aussi par la pression que ce diverticule peut amener en s'insinuant entre la paroi postérieure de l'œsophage et la colonne vertébrale.

Les troubles de déglutition sont les premiers phénomènes qu'on observe ; ils sont accompagnés bientôt de l'apparition d'une tumeur au cou si la lésion siége à la région cervicale et se montrant à la fin des repas. Plus tard apparaissent des irradiations douloureuses, des régurgitations, des vomissements œsophagiens. Le malade s'essaye par la pression avec les doigts à faire descendre les aliments qui s'accumulent dans la poche. La tumeur qui se produit alors s'accompagne de divers phénomènes de compression : la trachée dont une partie de la lumière peut être effacée ne laisse plus un libre accès à l'air, d'où des symptômes d'asphyxie qui peuvent devenir très-inquiétants ; la circulation veineuse de la tête et du cou peut être également entravée,

ce qui augmente encore la gêne respiratoire; cette circulation ne se rétablit que quand les aliments parviennent enfin à passer dans l'estomac, ou, ce qui est plus fréquent, quand ils sont rejetés par la bouche. Le séjour habituel des masses alimentaires dans ces sortes de dilatations où ils subissent une véritable putréfaction, est l'origine d'une odeur infecte qui s'échappe de la bouche du malade.

Les dilatations de l'œsophage suivent une marche progressive. A un défaut d'alimentation sans cesse croissant, s'adjoignent des phénomènes de plus en plus graves de compression : stase veineuse, irritation des nerfs intercostaux, des nerfs laryngés, aphonie, etc., autant de causes qui concourent à épuiser le malade. L'inanition amène la mort dans un délai variable, suivant la résistance individuelle et le degré de la lésion. Cette terminaison fatale peut être hâtée par de nombreuses complications dont nous avons parlé à propos des rétrécissements, telles que l'ouverture de la poche dans la plèvre, dans le médiastin postérieur, dans le péricarde, etc.

Il existe néanmoins des observations de dilatation de l'œsophage ayant duré plusieurs années, et dans lesquelles les malades ont succombé à des affections intercurrentes.

Diagnostic. — Le diagnostic de cette affection sera parfois obscur. La matité étendue, les phénomènes de dysphagie et de compression, le sentiment d'anxiété précordiale pourront parfois faire croire à un anévrysme de la crosse de l'aorte; mais une exploration attentive du système vasculaire lèvera tous les doutes.

C'est surtout avec un rétrécissement de l'œsophage qu'on pourra faire la confusion, et ce ne sera quelquefois que sur la table de l'amphithéâtre qu'on reconnaîtra l'affection. Le cathétérisme néanmoins nous éclairera souvent et nous fera diagnostiquer une dilatation, soit par les mouvements étendus qu'on pourra imprimer au bec de la sonde dans le diverticule, ou par son frottement contre les parois et le fond de cette poche. On pourra même de cette façon distinguer quelquefois une dilatation sacciforme d'une dilatation fusiforme consécutive à un rétrécissement : dans le premier cas, le bec de la sonde se trouvera dans un espace plus ou moins large où il aura beaucoup de jeu, mais on ne pourra le faire pénétrer plus loin. Dans le second cas, le bec de la sonde sera conduit sur le point culminant de la dilatation et là buttera contre un rétrécissement.

La médication palliative, la seule dont il faille s'occuper ici, consiste à prévenir l'accumulation d'aliments dans la poche, à nourrir le malade avec la sonde œsophagienne et à calmer ses douleurs.

ARTICLE XI.

DE L'ŒSOPHAGOTOMIE EXTERNE.

L'œsophagotomie externe est une opération qui a pour but d'ouvrir l'œsophage dans la région cervicale.

Historique. — Au dire de Terrier, qui a publié en 1870 sur ce sujet une thèse des plus remarquables, c'est Verduc qui a le premier proposé l'œsophagotomie (*Pathologie chirurgicale*, 1643, t. II, p. 857) pour l'extraction des corps étrangers. Mais c'est Goursaud, en 1738, qui fit pour la première fois l'opération chez un homme qui avait avalé un os. Dès 1700, l'opération est conseillée aussi dans les cas de rétrécissement infranchissable, et un chirurgien resté inconnu put, en suivant ce conseil, alimenter pendant plusieurs mois son malade (Tarenget, *Journal de médecine, de chirurgie et de pharmacie*, 1786). A l'histoire de l'œsophagotomie se rattachent ensuite les travaux importants de Vacca Berlinghieri, tandis que de nouvelles opérations sont tentées et réussies par Roland, Bégin, Arnott, de Lavacherie, Watson, Martini, etc. En 1870, Terrier a rassemblé vingt-quatre cas d'œsophagotomie pour des corps étrangers et sept pour des rétrécissements, soit fibreux, soit cancéreux.

Indication de l'opération. — On pratique l'œsophagotomie externe dans deux cas : 1° quand un corps étranger de l'œsophage n'a pu être extrait par la bouche ou refoulé dans l'estomac; 2° quand il existe un rétrécissement cancéreux ou fibreux infranchissable ou presque infranchissable de la partie supérieure du conduit œsophagien. Le lieu d'élection, le moment de l'opération ont été discutés dans un chapitre précédent et nous n'avons pas à y revenir ici.

Manuel opératoire. — Le patient est couché sur un lit assez étroit, la tête un peu renversée en arrière, la face tournée vers la droite. A moins de troubles respiratoires, on administrera le chloroforme.

Le chirurgien, placé à gauche, fait une incision parallèle au bord antérieur du sterno-mastoïdien, à un centimètre en avant de ce muscle, partant du bord supérieur du cartilage thyroïde et se prolongeant à un ou deux centimètres au-dessus de l'articulation sterno-claviculaire. Il divise la peau et le tissu cellulaire sous-cutané en pinçant au fur et à mesure les vaisseaux artériels et veineux. L'aponévrose du cou ayant été sectionnée sur la sonde cannelée au niveau du bord antérieur du sterno-mastoïdien, on arrive dans l'espace celluleux qui sépare les muscles de la région sous-hyoïdienne de la gaîne vasculo-nerveuse du cou; le muscle omoplato-hyoïdien est rejeté soit en dedans, soit en dehors. Le chirurgien dissèque lentement, attirant

à lui avec le doigt la portion gauche de la solution de continuité et protégeant ainsi les vaisseaux et nerfs importants; en même temps, un aide placé à droite du malade rétracte de son côté la trachée, le larynx et le lobe correspondant de la glande thyroïde. A mesure qu'on pénètre plus profondément, il devient plus difficile de ne pas léser les organes importants, et, pour plus de sécurité, on ne se servira que de la sonde cannelée. Il faudra éviter surtout l'artère thyroïdienne en haut, le nerf récurrent entre l'œsophage et la trachée. Si un vaisseau est ouvert malgré ces précautions, il faut y placer immédiatement une pince hémostatique.

On arrive ainsi jusqu'à la colonne vertébrale, que l'on reconnaît aisément par la vue ou par le toucher. L'opération varie dès lors suivant qu'on se sert ou non d'un conducteur.

Autant que possible, on aura recours à un conducteur ; un cathéter uréthral est pour cet effet d'un usage fort avantageux et on peut facilement se passer de l'instrument de Vacca Berlinghière. On introduit l'instrument dans la bouche, la concavité correspondant à la convexité de la langue, on le fait passer ensuite dans le conduit pharyngo-œsophagien, en le guidant comme une sonde œsophagienne, avec le doigt. Dès que l'extrémité de l'instrument est arrivée au niveau de la plaie extérieure, on la fait saillir en portant le pavillon à droite. L'œsophage se dégage alors des parties profondes, et il est facile de l'ouvrir sur le cathéter. Commencée avec un bistouri pointu, l'incision peut être terminée à l'aide d'un bistouri boutonné. Elle est parallèle à la direction du conduit œsophagien et doit atteindre trois centimètres environ, de façon qu'on puisse introduire par là, soit des pinces, soit le doigt.

Si l'on ne fait point usage d'un conducteur et qu'un corps étranger n'indique point la position exacte de l'œsophage, on se souviendra des préceptes de Bégin. D'après cet auteur, le conduit se reconnaît à sa position derrière la trachée et le larynx, à sa surface arrondie et charnue, à ses contractions, à la dureté qu'il acquiert pendant les mouvements de déglutition.

Malgré ces caractères, l'œsophage peut n'être pas reconnu facilement par l'opérateur. C'est pour éviter cette difficulté que M. Simon Duplay propose le procédé suivant. Lorsque l'incision des parties molles est assez avancée, on découvre le lobe latéral du corps thyroïde, puis on le contourne en disséquant son bord externe, et on arrive ainsi sûrement sur la partie latérale de la trachée, derrière laquelle se trouve immédiatement l'œsophage.

L'ouverture de l'œsophage ayant été pratiquée, la conduite du chirurgien variera suivant le cas. S'agit-il d'un corps étranger, il faudra chercher à l'extraire par des moyens appropriés, et, le corps étranger

enlevé, on s'efforcera de faire cicatriser la plaie le plus vite possible ; au contraire, si l'opération a été faite pour introduire des aliments en dessous d'un point retréci, il faudra maintenir la plaie béante au moyen d'une sonde ou d'une canule analogue à celle employée dans la trachéotomie.

Quelle est la conduite à tenir dans le cas où l'on cherche une prompte cicatrisation de la plaie? Faut-il tenir le malade à la diète, comme le faisaient les anciens chirurgiens? Faut-il nourrir le malade à l'aide d'une sonde œsophagienne? Faut-il enfin suturer la plaie?

La pratique la plus recommandable théoriquement est la suture de l'œsophage.

Les expériences de Colin (d'Alfort) ont démontré qu'il faut alors réunir non pas toutes les tuniques de l'œsophage, mais les bords de la tunique muqueuse seulement. Si la tunique musculaire est comprise dans la suture les fils sectionnent les bords de la solution de continuité, et la réunion échoue.

M. Cazin (de Boulogne) a obtenu un succès par cette pratique en 1876. Pour alimenter le malade sans nuire à la réunion de la plaie, il laissa une sonde à demeure pendant le premier jour.

Si la suture de l'œsophage n'est pas possible, on panse la plaie à plat. Pour en favoriser la cicatrisation, il importe d'empêcher autant que possible les aliments de sortir par la plaie; dans des cas semblables, nous avons l'habitude de faire répéter plusieurs fois par jour le cathétérisme œsophagien. Au bout de quelques jours les liquides ne sortent plus qu'en très-petite quantité par la plaie et la cicatrisation ne tarde pas à être complète. Toutefois le cathétérisme n'est pas une condition indispensable pour la guérison, et l'on voit, en dépouillant les observations d'œsophagotomie, que les opérés nourris au moyen d'aliments liquides dès les premiers jours de l'opération, guérissent néanmoins au bout d'un temps qui a varié de quinze jours à un ou deux mois.

ARTICLE XII

MALADIES DES RÉGIONS STERNO-CLÉIDO-MASTOÏDIENNE, CAROTIDIENNE ET SUS-CLAVICULAIRE.

Indépendamment du torticolis, dont nous avons parlé, on peut rencontrer des traumatismes, des inflammations et des tumeurs propres à la région sterno-cléido-mastoïdienne.

Affections traumatiques. — Nous ne reviendrons pas sur les plaies des vaisseaux et des nerfs importants qui traversent cette région, nous parlerons seulement de la section du sterno-mastoïdien.

Lorsque ce muscle est sectionné en partie ou en totalité, il en résulte des modifications dans l'attitude de la tête et une gêne dans les mouvements. Dans les cas de section complète du muscle, la tête reste droite tant que le malade demeure immobile, mais, dès qu'il fait le moindre mouvement, la tête s'abat aussitôt du côté opposé à la section, avec une rapidité égale à celle d'une lame de couteau de poche qu'on vient de fermer (Stromeyer). Lorsque le muscle est incomplétement sectionné, il en résulte seulement une gêne plus ou moins grande dans les mouvements de la tête, et souvent même un torticolis permanent (voy. ce mot).

Dans le traitement de ces blessures, il importe de ne pas prolonger trop longtemps l'inclinaison de la tête vers le côté, afin que le blessé ne conserve pas une attitude vicieuse.

Inflammations. — Nous avons dit plus haut combien cette région est particulièrement riche en ganglions, et, par suite, combien les maladies de ces derniers y sont variées et fréquentes, sous l'influence des causes que nous avons mentionnées.

Parmi les particularités que présentent les adénites sous-mastoïdiennes, il importe de savoir que les unes font de bonne heure saillie en avant ou en arrière du muscle, tandis que les autres restent longtemps cachées au-dessous de lui. Ces dernières, au début, sont parfois difficiles à reconnaître, en raison de l'obscurité des signes locaux, mais elles ont une grande tendance à suppurer ; outre les symptômes généraux qui annoncent ce mode de terminaison, on voit alors les phénomènes inflammatoires locaux très-prononcés apparaître en avant et en arrière du muscle, et la fluctuation longtemps obscure se perçoit nettement. Le pus reste ordinairement limité à la région, cependant il fuse parfois vers les parties inférieures et peut gagner le médiastin, en suivant les vaisseaux carotidiens, ou bien il s'étend à la région sus-claviculaire et arrive jusque dans l'aisselle. Ces abcès peuvent donner lieu aux complications les plus graves, telles que l'ulcération des vaisseaux entraînant des hémorrhagies mortelles, ou la phlébite de la jugulaire interne amenant la mort par infection purulente.

Aussi, lorsqu'on n'a pu prévenir la suppuration par les antiphlogistiques au début, convient-il d'ouvrir de bonne heure et largement ces abcès, en faisant de longues incisions sur les bords antérieur et postérieur du muscle.

Tumeurs. — A part les tumeurs de la période tertiaire de la syphilis, qu'on rencontre assez fréquemment dans l'épaisseur du muscle sterno-mastoïdien, les autres tumeurs sont rares dans cette région. Ces productions syphilitiques ont tous les caractères des gommes, s'observent

aux diverses phases de leur évolution, et disparaissent rapidement sous l'influence du traitement par l'iodure de potassium.

Les autres tumeurs sont liquides ou solides. Parmi ces dernières il en est qui sont habituellement congénitales ou apparaissent peu de temps après la naissance; elles sont multiples, dures, immobiles pendant la contraction du muscle, peu douloureuses ou même complétement indolentes. Les auteurs se sont contentés d'appeler l'attention sur elles, sans donner de détails suffisants pour en faire la description.

Maladies de la région sus-claviculaire. — Les maladies de la région sus-claviculaire qui méritent de nous arrêter sont les traumatismes, les inflammations et les tumeurs.

Les artères sous-clavière, scapulaire supérieure et postérieure, la veine jugulaire interne, les nerfs des plexus cervical et brachial et le voisinage de la plèvre et du poumon, expliquent l'importance des *traumatismes* dans cette région, surtout quand les plaies sont obliques de haut en bas, et quand elles sont contuses comme dans les blessures par armes à feu. Nous avons dit plus haut quelle est la conduite à tenir pour les plaies des vaisseaux et nerfs de la région; nous verrons plus loin celle qu'on doit suivre pour les plaies du poumon.

Les *phlegmons* et les *abcès* superficiels ont été décrits plus haut.

Les profonds succèdent souvent par propagation à ceux de la région sterno-mastoïdienne. Comme eux, ils reconnaissent habituellement pour cause une adénite idiopathique ou symptomatique d'une lésion de voisinage. Ceux qui débutent primitivement dans la région sus-claviculaire restent parfois limités, mais souvent le pus se porte vers la cavité axillaire. Lorsqu'il fuse vers les régions voisines, il revêt tous les caractères du phlegmon large du cou (voy. ce mot).

Les abcès chroniques de la région sus-claviculaire proviennent de différentes sources. Les uns, développés dans la région même, résultent de la fonte purulente des ganglions lymphatiques; les autres, nés dans les régions voisines, sont symptomatiques d'une lésion osseuse, tels que les abcès par congestion venant des vertèbres cervicales, de la clavicule ou des premières côtes.

Enfin il en est qui ont leur origine dans la cavité thoracique, tels que les abcès du médiastin et les tubercules de la plèvre ou des poumons. Cruveilhier et M. Voisin ont signalé l'ouverture de cavernes pulmonaires dans la région sus-claviculaire.

Il est habituellement facile de reconnaître la présence d'un abcès froid dans cette région, mais il est souvent difficile d'en trouver le point de départ. C'est par l'examen attentif des régions voisines, de l'état général et des antécédents du malade qu'on arrive à faire le diagnostic.

Lorsque l'abcès devient fistuleux, le cathétérisme donne d'utiles renseignements. Les abcès de source thoracique se reconnaissent à l'influence des efforts de toux sur l'écoulement du pus et à l'issue de gaz à travers l'ouverture fistuleuse.

Le traitement est le même que pour les autres régions.

Les *tumeurs* primitives de la région sus-claviculaire ont été presque toutes décrites dans les généralités.

Nous parlerons plus loin de celles qui proviennent du thorax, telles que les anévrysmes thoraciques et les hernies du poumon.

Contentons-nous de dire que certains kystes séro-sanguins ou autres occupent à la fois les régions sus-claviculaire et axillaire et revêtent, par suite, une physionomie, spéciale (Birkett).

MALADIES DE LA RÉGION CERVICALE POSTÉRIEURE OU DE LA NUQUE. — Il nous reste à parler, dans cette région, de quelques considérations relatives aux traumatismes, aux inflammations et aux tumeurs.

Les *plaies superficielles* s'y comportent comme dans les autres régions et ne présentent aucune gravité.

Les *plaies profondes* par instruments piquants ou contondants s'accompagnent souvent de lésions du côté de la colonne vertébrale ou de la moelle, et donnent lieu alors à des accidents redoutables dont les uns ont été étudiés plus haut (voy. *Maladies de l'encéphale et de la moelle épinière*), et dont les autres seront décrits plus loin (voy. *Maladies de la colonne vertébrale*).

Les plaies par instruments tranchants, quand elles sont transversales, peuvent intéresser la plupart des muscles de la région ; la tête tombe alors en avant et le menton touche la poitrine. De semblables blessures s'observent surtout à la suite de tentatives de décollation. Il suffit pour en amener la guérison d'immobiliser la tête dans une bonne position.

Toutes ces plaies de la nuque peuvent se compliquer d'hémorrhagies provenant des artères occipitale, cervicale, profonde et vertébrale. Il sera toujours facile de s'en rendre maître à l'aide du pincement.

Les *inflammations* dont il nous reste à parler sont les furoncles et les anthrax qui sont particulièrement fréquents à la nuque. Ces derniers déterminent souvent des accidents très-graves et même mortels, soit en dénudant les vertèbres, les méninges, le canal rachidien, et en amenant par suite une méningite cérébro-spinale, soit en devenant le point de départ d'une phlébite des veines rachidiennes et des sinus crâniens.

Les phlegmons et les abcès aigus sont rares dans cette région. Les abcès froids y sont fréquents au contraire et reconnaissent le plus

souvent pour cause une lésion des os de la base du crâne ou de la colonne vertébrale (voy. *Mal de Pott*).

Les *tumeurs* qui se rencontrent le plus souvent à la nuque sont des lipomes et des kystes.

Les *lipomes* se reconnaissent facilement à leurs caractères habituels (voy. fig. 209).

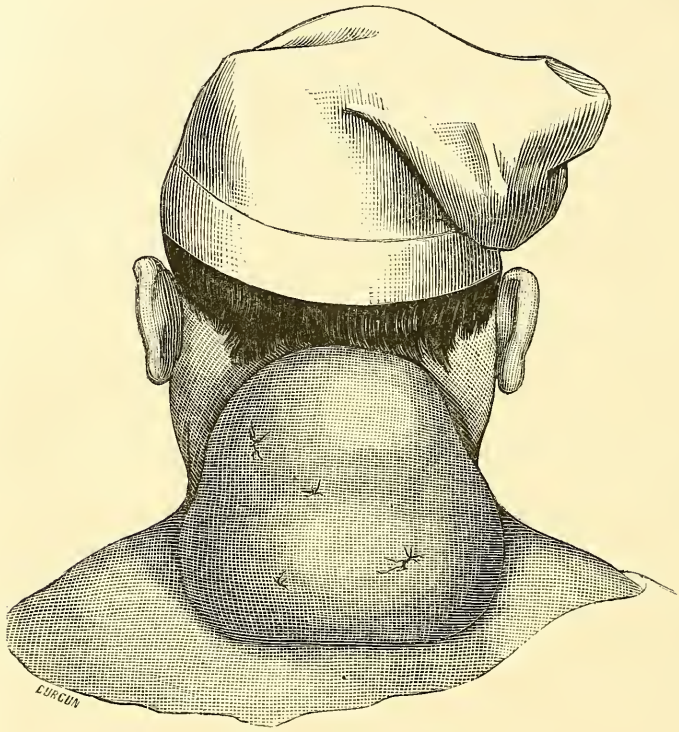

Fig. 209. — Lipome de la nuque.

Les *kystes* sont généralement congénitaux, s'observent habituellement chez les enfants nés avant terme et s'accompagnent d'autres vices de conformation. Ils siégent de préférence sur la ligne médiane, sont limités en haut par la ligne courbe occipitale supérieure, en bas par la deuxième ou la troisième vertèbre cervicale; sur les côtés ils s'étendent parfois jusqu'à l'acromion et au sterno-mastoïdien; souvent un sillon médian partage la tumeur en deux parties égales et symétriques.

Ces kystes pourraient être confondus avec une encéphalocèle ou un *spina bifida*. L'encéphalocèle s'en distingue par sa réductibilité à la

pression, sa tendance à augmenter de volume sous l'influence des cris et des efforts, ses battements isochrones à ceux du pouls, et la possibilité, dans certains cas, de sentir l'ouverture du crâne qui livre passage à la hernie du cerveau ; le spina bifida diffère également d'un simple kyste par sa réductibilité, son gonflement pendant l'expiration et son affaissement pendant l'inspiration, les accidents de paralysie qu'entraîne sa compression.

Le traitement est le même que pour les autres régions.

FIN DU TOME QUATRIÈME

TABLE DES MATIÈRES

DU TOME QUATRIÈME

CHAPITRE V. — **Affections de l'appareil de l'ouïe** 1

Art. Ier. — Moyens d'exploration. Otoscopie, Cathétérisme, auscultation 3

1° Exploration du conduit auditif externe et du tympan 3

2° Exploration de l'oreille moyenne et de la trompe d'Eustache 8

Auscultation de l'oreille 16

Art. II. — Affections du pavillon de l'oreille 17

1° Compression. Contusion 17

2° Plaies 18

3° Brûlures. — Engelures. — Congélation 20

4° Inflammations 21

5° Affections ulcéreuses 24

6° Tumeurs 26

Tumeurs liquides 26

Tumeurs solides 30

7° Vices de conformation 33

8° Corps étrangers 35

Art. III. — Affections du conduit auditif externe 38

1° Plaies, fractures et brûlures 38

2° Inflammation. — Otite externe 39

3° Polypes 43

4° Tumeurs sébacées 47

5° Exostoses 48

6° Corps étrangers 49

7° Accumulation de cérumen dans le conduit auditif externe 52

8° Vices de conformation 55

Art. IV. — Affections de la membrane du tympan 58

1° Lésions traumatiques 58

2° Inflammation (myringite) 60

3° Dégénérescences diverses de la membrane du tympan 63

4° Vices de conformation de la membrane du tympan 64

5° Perforation artificielle de la membrane du tympan 64

Art. V. — Affections de la caisse du tympan 68

1° Affections traumatiques..... 68
2° Inflammation (otite moyenne)..... 70
A. Otite moyenne aiguë..... 71
B. Otite moyenne chronique..... 78
3° Polypes..... 85
4° Tumeurs..... 87
5° Corps étrangers..... 88
Art. VI. — Affections de l'apophyse mastoïde..... 89
1° Inflammation..... 89
2° Affections diverses, fistules, hypertrophie, atrophie..... 93
3° Trépanation de l'apophyse mastoïde..... 94
Art. VII. — Affections de la trompe d'Eustache..... 96
1° Inflammation..... 97
2° Obstruction..... 97
3° Tumeurs..... 99
4° Affections ulcéreuses..... 100
Art. VIII. — Affection tuberculeuse du rocher..... 101
Art. IX. — Affections de l'oreille interne..... 103
§ I. — Affections traumatiques..... 103
§ II. — Affections inflammatoires (otite interne)..... 104
Maladie de Menière..... 104
Otite labyrinthique..... 106
§ III. — Affections diverses..... 107
Art. X. — De l'électricité..... 107
Art. XI. — De quelques troubles fonctionnels communs à un grand nombre de maladies de l'oreille..... 108
Otalgie..... 109
Bourdonnements d'oreille..... 109
Vertiges..... 110
Surdité..... 111
Surdi-mudité..... 113
CHAPITRE VI. — **Affections de l'appareil de la vision**..... 115
Art. Ier. — Moyens d'exploration. — Ophthalmoscopie. — Ophthalmoscopie en général ou exploration à l'œil nu..... 117
Art. II. — Ophthalmoscopie proprement dite ou exploration de l'œil à la lumière artificielle..... 121
Exploration du segment antérieur. — Éclairage latéral..... 121
Exploration des parties profondes. — Éclairage direct..... 122
Art. III. — Exploration subjective de l'œil..... 138
Art. IV. — Maladies des sourcils..... 146
I. Lésions traumatiques..... 146
II. Tumeurs..... 147
III. Vices de conformation..... 149

Art. V. — Maladies des paupières 149
I. Lésions traumatiques 150
II. Œdème 152
III. Inflammations 152
Érysipèle 152
Phlegmon et abcès 153
Orgelot, furoncle, anthrax 154
Inflammation glandulo-ciliaire (Blépharite) 155
IV. Affections ulcéreuses 156
V. Tumeurs 157
VI. Vices de conformation 162
Absence des paupières 162
Coloboma 162
Epicanthus 163
Blépharophimosis. — Ankyloblépharon. — Symplépharon 164
Trichiasis. — Districhiasis 166
Entropion 169
Ectropion 173
Blépharoplastie 177
VII. De quelques troubles fonctionnels des paupières 186
Art. VI. — Maladies de la glande lacrymale 188
Lésions traumatiques 188
Inflammation de la glande ou dacryadénite 189
Fistules de la glande lacrymale et des conduits lacrymaux. — Dacryops fistuleux 190
Corps étrangers 191
Tumeurs 191
De quelques troubles fonctionnels de la glande lacrymale. — Xérophthalmie. — Épiphora. — Larmoiement. — Larmes acides, alcalines, sanguinolentes 193
Art. VII. — Maladies des points et conduits lacrymaux 194
Lésions traumatiques 195
Inflammation 195
Déviation. — Rétrécissement. — Obstruction 195
Affections diverses 197
Vices de conformation 198
Art. VIII. — Maladies du sac lacrymal et du canal nasal 199
Lésions traumatiques 199
Inflammations 199
A. Dacryocystite aiguë 199
B. Dacryocystite chronique. — Mucocèle. — Tumeur et fistule lacrymales. 201
Polypes 215
Art. IX. — Maladies de la conjonctive 216
Lésions traumatiques 216

Hyperhémie de la conjonctive 217
Inflammations. — Conjonctivites 218
Conjonctivite simple (forme catarrhale) 218
Conjonctivites purulentes 221
Conjonctivite purulente proprement dite 221
Conjonctivite diphthéritique 226
Conjonctivite granuleuse 229
Conjonctivite pustuleuse ou phlycténulaire 233
Conjonctivites exanthématiques 234
Ptérygion 235
Tumeurs 237
Chémosis séreux. — Œdème de la conjonctive 239
Ecchymoses sous-conjonctivales 240
Emphysème sous-conjonctival 241
Greffe conjonctivale 241
Art. X. — Maladies de la cornée 242
Affections traumatiques. — Brûlures. — Corps étrangers 242
Inflammation (Kératites) 244
1° Forme phlycténulaire 247
2° Forme vasculaire. — Pannus 249
3° Forme diffuse ou interstitielle 252
4° Forme ponctuée 253
5° Forme suppurative. — Abcès de la cornée 253
6° Forme ulcéreuse. — Ulcères de la cornée 255
Opacité. — Taies. — Leucomes. — Taches métalliques 260
Gérontoxon 262
Staphylôme cornéen 262
Tumeurs 266
Paracentèse de la cornée 268
Trépanation de la cornée 269
Art. XI. — Maladies de la sclérotique 270
Affections traumatiques 270
Hyperhémie 272
Inflammation 273
Staphylôme de la sclérotique 275
Tumeurs de la sclérotique 277
Art. XII. — Maladies de l'iris 278
Blessures. — Corps étrangers 278
Hyperhémie 279
Inflammations (iritis) 279
Tumeurs de l'iris 285
Vices de conformation 287
Troubles fonctionnels de l'iris, mydriase. — Myosis. — Iridodonésis 287
Opération de la pupille artificielle 290
Excision de l'iris. — Iridectomie 291

Incision de l'iris. — Iridotomie 298
Décollement de l'iris. — Iridodyalise 300
Enclavement de l'iris. — Iridodésis 300
Dégagement du bord pupillaire. — Coryléses 301

Art. XIII. — Maladies de la choroïde 302

Déchirures. — Apoplexies. — Décollement 302
Hyperhémie 303
Inflammations (Choroïdites) 304

A. Choroïdites généralisées 304
B. Choroïdites circonscrites 313

Tumeurs de la choroïde 320
Tubercules de la choroïde 322
Vices de conformation 323
Staphylôme postérieur 323

Art. XIV. — Maladies de la rétine 326

Hyperhémie. — Ischémie 326
Troubles circulatoires de la rétine 327
Inflammation (rétinite) 328
Décollement de la rétine 333
Tumeurs de la rétine 335

Art. XV. — Maladies du nerf optique 336

Inflammation 336
Atrophie du nerf optique 339
Tumeurs du nerf optique 341

Art. XVI. — Maladies du cristallin 341

Cataracte 341

A. Cataracte lenticulaire 342
B. Cataractes capsulaires 367
C. Cataracte capsulo-lenticulaire 368
D. Cataractes secondaires 369

Luxations du cristallin 369
Corps étrangers. — Cysticerques 372

Art. XVII. — Maladies du corps vitré 373

Inflammation, suppuration 373
Ramollissement du corps vitré 374
Corps étrangers. Cristallin flottant. Cysticerques du corps vitré 375
Hémorrhagies 376
Opacités du corps vitré. — Mouches volantes 376
Synchisis étincelant 377

Art. XVIII. — Maladies envahissant la totalité du globe oculaire 377

Glaucome 377
Hydrophthalmie 385
Phlegmon de l'œil 387
Ophthalmie sympathique 388

De quelques opérations qui se pratiquent sur le globe oculaire..... 390
Section du nerf optique..... 390
Section des nerfs ciliaires..... 391
Extirpation totale du globe oculaire..... 391
Enucléation du globe oculaire..... 392
Prothèse oculaire..... 393
Art. XIX. — Maladies des muscles de l'œil..... 394
Strabisme..... 394
1° Strabisme optique..... 395
2° Strabisme paralytique..... 399
3° Strabisme spasmodique..... 399
4° Strabisme latent ou asthénopie musculaire..... 400
5° Strabisme mécanique..... 401
Traitement du strabisme..... 402
Paralysies des muscles de l'œil..... 407
Nystagmus..... 416
Art. XX. — Réfraction et accommodation de l'œil..... 417
1° Réfraction statique..... 417
2° Réfraction dynamique ou accommodation..... 419
I. Anomalies de la réfraction..... 426
Hypermétropie..... 426
Myopie..... 431
Astigmatisme..... 438
II. Anomalies de l'accommodation..... 441
Presbytie..... 441
Paralysie de l'accommodation..... 442
Spasme de l'accommodation..... 443
Art. XXI. — Maladies de l'orbite..... 444
Lésions traumatiques..... 445
Corps étrangers..... 448
Inflammations..... 449
Ostéite, carie, nécrose..... 449
Inflammation de la capsule de Tenon..... 450
Phlegmon..... 450
Abcès..... 452
Tumeurs de l'orbite..... 453
Tumeurs liquides..... 454
Tumeurs solides..... 461
De quelques symptômes communs à plusieurs maladies des yeux..... 469
Amaurose..... 469
Héméralopie..... 471
Exophthalmie..... 471

CHAPITRE VII. — **Affections de la bouche et de ses annexes** 473
Plaies de la bouche par armes à feu 473
Art. Ier — Maladies des lèvres 478
Contusions, plaies et plaies contuses 478
Tuméfaction et hypertrophie des lèvres 481
Inflammations 482
Bec-de-lièvre 486
Tumeurs 503
Ulcérations 510
Chéiloplastie 511
Art. II. — Affections des joues 519
Plaies, brûlures 519
Inflammations 520
Tumeurs 521
Art. III. — Affections du canal de Sténon 524
Plaies 524
Calculs et tumeurs salivaires du canal de Sténon 526
Fistules 527
Art. IV. — Affections de la région parotidienne 531
Plaies 531
Inflammations, phlegmons, abcès 532
Parotidites 533
Tumeurs de la région parotidienne 540
Opérations qui se pratiquent sur la région parotidienne 564
Art. V. — Maladies des gencives 566
Lésions traumatiques 567
Inflammations (gingivite) 567
Phlegmons, abcès (parulis) 569
Ulcérations 570
Ramollissement 570
Hypertrophie congénitale 571
Tumeurs, épulis 572
Art. VI. — Affections des dents 578
Lésions traumatiques 578
Carie dentaire 582
Nécrose 592
Périostite alvéolo-dentaire 593
Tumeurs des dents (odontomes) 599
Tumeurs formées par l'accumulation du tartre dentaire 601
Anomalies dentaires 602
Des opérations qui se pratiquent sur les dents 622
Accidents consécutifs aux affections dentaires 627
Art. VII. — Maladies des maxillaires 633
Ostéite 633

Nécrose 635
Nécrose phosphorée 642
Atrophie 646
Hypertrophie 647
Tumeurs 647
Constriction des mâchoires 661
Des opérations qui se pratiquent sur les maxillaires 664
Maxillaire supérieur 665
Maxillaire inférieur 668
De l'anesthésie et de l'hémostasie dans les opérations qui se pratiquent sur les maxillaires 671
Art. VIII. — Maladies de la langue 672
Affections traumatiques 672
Inflammations (glossites) 675
Ulcérations 679
Hypertrophie 683
Tumeurs 685
Vices de conformation 696
Absence 696
Bifidité 697
Macroglossie 698
Ankyloglosse 702
Des opérations qui se pratiquent sur la langue 704
Art. IX. — Maladies du plancher de la bouche 710
Inflammations 710
Affections syphilitiques et tuberculeuses 711
Tumeurs 711
Art. X. — Maladies de la voûte palatine 715
Lésions traumatiques 715
Inflammations 716
Tumeurs 717
Affections syphilitiques 718
Division osseuse congénitale avec intégrité de la muqueuse 720
Perforations 720
Uranosplastie 722
Art. XI. — Maladies du voile du palais 726
Affections traumatiques 726
Inflammations 727
Ulcérations 727
Tumeurs 729
Vices de conformation 736
Staphylorrhaphie 739
Art. XII. — Maladies de la luette 747
Excision 748

Art. XIII. — Maladies des amygdales..... 748
Inflammation (amygdalite)..... 748
Hypertrophie..... 751
Ulcérations..... 753
Corps étrangers..... 753
Tumeurs..... 754
Ablation des amygdales (amygdalotomie)..... 758
Art. XIV. — Maladies de l'appareil salivaire..... 762
CHAPITRE VIII. — **Affections du cou**..... 766
Art. Ier. — Affections traumatiques et inflammations..... 767
1° Affections traumatiques..... 767
Plaies..... 767
Contusions..... 781
Épanchements sanguins..... 781
Fistules..... 782
Ruptures musculaires..... 786
Brûlures..... 786
2° Inflammations..... 786
Phlegmons et abcès..... 787
Phlegmons et abcès des parties latérales et postérieures du pharynx.... 792
Art. II. — Affections des ganglions lymphatiques..... 795
Inflammations (adénites)..... 796
Hypertrophies..... 803
Tumeurs fibro-plastiques, sarcomes des ganglions..... 806
Tumeurs cancéreuses..... 807
Art. III. — Kystes du cou..... 810
Tumeurs diverses..... 817
Cicatrices difformes et vicieuses..... 821
Torticolis..... 825
CHAPITRE IX. — **Affections du corps thyroïde**..... 833
Art. Ier. — Tyhroïdite..... 833
Art. II. — Du goître..... 837
Art. III. — Kystes du corps thyroïde..... 849
Art. IV. — Cancer du corps thyroïde..... 857
Art. V. — Des goîtres suffocants et des tumeurs dépendant du corps thyroïde et amenant la suffocation..... 860
Art. VI. — Des goîtres aériens..... 864
CHAPITRE X. — **Maladies chirurgicales du larynx et de la trachée**..
Art. Ier. — Laryngoscopie..... 866
Laryngoscopes..... 867
Art. II. — Lésions traumatiques du larynx et de la trachée..... 873
Contusions..... 873
Fractures du larynx et de la trachée..... 876
Brûlures du larynx et de la trachée..... 876

Art. III. — Des corps étrangers des voies aériennes..... 878
Art. IV. — Laryngite œdémateuse..... 886
Abcès du larynx..... 891
Art. V. — Polypes du larynx..... 891
Art. VI. — Cancers du larynx..... 903
Art. VII. — Rétrécissements du larynx et de la trachée..... 909
Rétrécissements cicatriciels..... 910
Rétrécissements par compression du larynx et de la trachée..... 918
Art. VIII. — *Trachéotomie et laryngotomie*..... 920
Trachéotomie..... 921
Indications générales de la trachéotomie..... 921
Indications spéciales de la trachéotomie..... 923
Manuel opératoire..... 925
Laryngotomie..... 929
Laryngotomie crico-thyroïdienne..... 929
Thyrotomie..... 929
Laryngotomie sous-hyoïdienne..... 929
Art. IX. — Fistules du larynx et de la trachée..... 930

CHAPITRE XI. — **Maladies de l'œsophage**..... 932
Art. Ier. — De l'exploration de l'œsophage..... 932
1° Toucher digital..... 933
2° Cathétérisme..... 933
3° Œsophagoscopie..... 935
4° Œsophagométrie..... 935
5° Auscultation..... 935
Art. II. — Des malformations de l'œsophage..... 936
Art. III. — Plaies de l'œsophage..... 939
Art. IV. — Corps étrangers de l'œsophage..... 943
Art. V. — Maladies inflammatoires de l'œsophage..... 954
Œsophagite..... 954
Périœsophagite..... 957
Art. VI. — Polypes de l'œsophage..... 958
Art. VII. — Cancer de l'œsophage..... 959
Art. VIII. — Rétrécissements de l'œsophage..... 962
Art. IX. — Œsophagisme..... 976
Art. X. — Dilatations de l'œsophage..... 979
Art. XI. — De l'œsophagotomie externe..... 982
Art. XII. — Maladies des régions sterno-cléido-mastoïdienne, carotidienne et sus-claviculaire..... 984

FIN DE LA TABLE DU TOME QUATRIÈME.

PARIS. — IMPRIMERIE DE E. MARTINET, RUE MIGNON, 2